28093977710

No. 1050/D

32

10

THE INSTITUTE
OF
OPHTHALMOLOGY
LONDON

EX LIBRIS

OPHTHALMOLOGY HC659 SCHMIDT-RIMPLER [Z]

E.3.3/14

DIE

ERKRANKUNGEN DES AUGES

IM ZUSAMMENHANG

MIT ANDEREN KRANKHEITEN.

VON

PROF. DR. H. SCHMIDT-RIMPLER
IN HALLE A. S.

ZWEITE, VERBESSERTE AUFLAGE.

MIT 26 ABBILDUNGEN.

WIEN, 1905.
ALFRED HÖLDER
K. U. K. HOF- UND UNIVERSITÄTS-BUCHHÄNDLER
I., ROTENTURMSTRASZE 13.

ALLE RECHTE, INSBESONDERE AUCH DAS DER ÜBERSETZUNG, VORBEHALTEN.

Druck von Adolf Holzhausen,
k. u. k. Hof- und Universitäts-Buchdrucker in Wien.

160597

Vorwort.

Der Fortschritt in unserer Wissenschaft zeigt nicht selten einen stark revolutionären Charakter: mit dem Schlechten und Falschen wird manches Gute und Richtige im ersten Anlauf niedergeworfen. Dies tritt auch bei dem Wechsel der Anschauungen über das Verhältnis der Augenaffektionen zu anderen Krankheiten hervor.

Beer schrieb 1813 in der Einleitung zu seinem grundlegenden Werke „Die Lehre von den Augenkrankheiten" im zweiten Paragraphen: „Alles, was auf das Ganze wirkt, wirkt auch auf den Teil, und alles, was auf den Teil wirkt, muß auch auf das Ganze wirken; daher auch alles, was auf den Organismus eines Individuums einwirkt, niemals ohne Einwirkung auf das Auge bleiben kann, und so umgekehrt." Und diese Auffassung behielt ihre Geltung bis in die Mitte des Jahrhunderts hinein. Infolge dessen wurden fast alle Augenleiden als Ausdruck einer konstitutionellen oder anderweitigen Organkrankheit angesehen: Jüngken behandelt sie beispielsweise in seinem vielverbreiteten Lehrbuche (3. Auflage, 1842) als Ophthalmia catarrhalis, scrophulosa, rheumatica, arthritica, syphilitica, scorbutica, cachectica, herpetica, psorica, haemorrhoidalis, menstrualis, catarrhalis-rheumatica, abdominalis-rheumatica etc.

Nach der Entdeckung des Augenspiegels und im Anschluss an die pathologisch-anatomischen Umwälzungen der Fünfzigerjahre schaffte sich aber an Stelle dieser scheinbar ätiologischen Einteilung die rein anatomische immer mehr Geltung. Einen der ersten Anfänge bezeichnet das Werk Desmarres' (Traité théorique et pratique des maladies des yeux, 2. Auflage, 1854—1858). „J'ai classé les maladies des yeux," heißt es in der Vorrede, „d'après l'ordre anatomique, parce que je ne pense pas que, dans l'état actuel de la science, une autre classification rationnelle soit possible. On ne trouvera pas donc dans ce livre de description pour les ophthalmies goutteuses, rhumatismales, abdominales, scrophuleuses et autres."

Die vielfachen Übertreibungen und unnatürlichen Schematisierungen der früheren Einteilung gaben der neueren Schule oft Anlaß zu lustiger Verspottung: und nicht gerade mit Unrecht. Aber das nicht kleine Korn von Wahrheit, das in jener steckte, ging leider dabei für manchen verloren.

Ja, es gab wohl einzelne Ophthalmologen, welche die Erkrankungen des Auges beinahe so auffaßten und behandelten, als ob das Sehorgan ein Ding für sich sei, das mit dem übrigen Körper gar nichts zu tun habe. Natürlich waren das nicht die hervorragenden Meister unserer Wissenschaft: Albrecht v. Graefe und Arlt dachten anders darüber!

In neuerer Zeit wurde wieder mit größerem Eifer der Zusammenhang der Augenerkrankungen mit anderen Körper- und Organleiden hervorgehoben und erforscht. Aber ich fürchte, daß man auch jetzt hier und da etwas zu weit geht und sich in bedenklichem Kreislaufe am Ende des Jahrhunderts den im Beginne desselben herrschenden Anschauungen, natürlich durch unser ausgedehnteres Wissen modifiziert, allzusehr nähern dürfte, wenn man ohne hinreichende Begründung ungezählte Augenkrankheiten von Nasenaffektionen, von gynäkologischen oder Hauterkrankungen, von Neurosen und manchen anderen Leiden abhängen läßt.

Es ist schwer, hier das richtige Maß einzuhalten. In nachstehender Arbeit habe ich mich bemüht, die erforderliche Kritik anzulegen; aber ich mußte doch Verschiedenes aufnehmen, bei dem der ätiologische Zusammenhang mir mehr als zweifelhaft erschien, da ich es im Interesse weiterer Forschung nicht ganz unterdrücken mochte.

Was die Form der Bearbeitung betrifft, so habe ich etwas reichlicher als meine Vorgänger*) Kasuistisches gebracht; auch wurden therapeutische Bemerkungen angefügt. Es entspricht dies der Tendenz des großen Sammelwerkes, zu dem diese Abhandlung gehört: hierdurch erklärt sich auch, daß die Diagnostik der Augenmuskellähmungen in Kürze dargelegt wurde.

Die Literatur habe ich einigermaßen ausgiebig zusammengestellt, um für spezielle Studien einen bequemeren Anhalt zu bieten, als wir ihn bisher besitzen: diesem Zwecke entspricht auch die Auswahl der Zitate; auf Vollständigkeit machen sie keinen Anspruch.

Göttingen, den 12. Dezember 1897.

Hermann Schmidt-Rimpler.

*) Siehe die allgemeine Literatur S. 611.

Zur zweiten Auflage.

Trotz der verhältnismäßig kurzen Zeit, welche seit dem Erscheinen der ersten Auflage verflossen ist, haben die Forschungen in der medizinischen Wissenschaft eine solche Reihe neuer Anschauungen und Befunde zutage gefördert, daß eine eingehende Durcharbeitung des Buches notwendig war. Ungeachtet des jetzt im Texte hier und da angewandten Petitdruckes ist die Bogenzahl nicht kleiner, sondern größer geworden! Aber ich denke recht zu haben, wenn ich in der zweiten Auflage nicht weniger, sondern mehr geben wollte.

Halle a. S., den 19. März 1905.

Hermann Schmidt-Rimpler.

Digitized by the Internet Archive
in 2014

https://archive.org/details/b21286899

Inhalt.

Seite

Einleitende Bemerkungen zur Untersuchung der Augen 1
Literatur 8

I. Erkrankungen des Nervensystems.

A. Sehstörungen und Augenaffektionen 13
1. Sehnervenerkrankungen 13
a) Neuritis optica intraocularis. Stauungspapille. Papillitis 15
Zusammenhang der Stauungspapille mit intrakraniellen Leiden . . 25
Vorkommen der Stauungspapille 35
Behandlung 39
b) Neuritis descendens. Neuroretinitis. Papilloretinitis 41
Vorkommen der Neuritis descendens 42
Behandlung 45
c) Atrophia nervi optici 46
Vorkommen der Atrophie 48
Behandlung 51
Literatur 52
2. Hemianopsie. Halbblindheit 59
Verlauf und Ursprung der Sehnervenfasern 60
Formen der Hemianopsie 68
Das Entstehen der einzelnen Hemianopsieformen 73
Zerebrale Hemianopsien 79
Basale Hemianopsien 98
Ursachen, Diagnose, Prognose und Therapie der Hemianopsien 103
3. Zerebrale Erblindungen 107
4. Vorübergehende Hemianopsien. Flimmerskotom 111
5. Seelenblindheit 117
6. Dyslexie 120
Literatur 121
7. Augenmuskelerkrankungen 132
Anatomie 132
Physiologie 141
Diagnose der Augenmuskellähmungen 146
Multiple Lähmungen. Ophthalmoplegie 151
Differentielle Diagnose des Lähmungsschielens 152
Akkommodationslähmung 156
Anatomischer Sitz der zu Augenmuskellähmungen führenden Läsionen . 159
Ätiologie, Diagnose und Prognose 176

Seite
Rezidivierende Okulomotoriuslähmungen. — Asthenische Ophthalmoplegie 178
Konjugierte, assoziierte und dissoziierte Augenablenkungen, Konvergenzlähmung . . . 189
Kongenitale Beweglichkeitsdefekte der Augenmuskeln. — Ähnliche erworbene Lähmungszustände . . . 192
Nystagmus . . . 197
Veränderungen der Pupille. Lähmung und Krampf . . . 201
Sympathikusaffektionen . . . 208
Trigeminusaffektionen . . . 215
Fazialisaffektionen . . . 222
Behandlung der Lähmungen . . . 224
Literatur . . . 226
B. Spezielle Übersicht der Erkrankungen des Nervensystems . . . 238
1. Hirnkrankheiten . . . 238
Hyperämie und Anämie . . . 238
Hirnblutungen . . . 239
Enzephalitis, Erweichungsherde. Hirnabszesse. Sinusthrombose. Zerebrale Kinderlähmung . . . 240
Gehirntumoren . . . 243
Meningitis . . . 245
2. Erkrankungen der Medulla oblongata . . . 253
Progressive nukleare Bulbärparalyse . . . 253
Akute Bulbärparalyse . . . 254
Bulbärparalyse ohne anatomischen Befund. Myasthenie . . . 255
Pseudobulbärparalyse . . . 255
Gerliersche Krankheit. Vertige paralysant . . . 256
Hitzschlag . . . 256
Kopfverletzungen . . . 257
3. Erkrankungen des Rückenmarks . . . 258
Tabes . . . 258
Primäre Seitenstrangsklerose (spastische Spinalparalyse). — Kombinierte Erkrankung der Hinter- und Seitenstränge des Rückenmarks . . . 266
Hereditäre Ataxie (Friedreichsche Krankheit) . . . 267
Spinale Kinderlähmung. — Progressive Muskelatrophie. — Syringomyelie 267
Myelitis . . . 268
Multiple Sklerose. (Disseminierte Sklerose. Chronische Myelitis) . . . 270
Landrysche Paralyse. Geschwülste und Verletzungen des Rückenmarks . 272
Polyneuritis . . . 273
4. Neurosen . . . 274
Hysterie . . . 274
Neurasthenie . . . 293
Hypochondrie . . . 295
Traumatische Neurose . . . 295
Migräne. Hemikranie . . . 300
Epilepsie . . . 302
Chorea minor (Veitstanz). — Athetose . . . 304
Paralysis agitans. — Tetanie. — Tetanus . . . 305
5. Geisteskrankheiten . . . 307
Literatur . . . 312

Seite

II. Erkrankungen der Nieren.

1. Erkrankungen des Augengrundes (besonders Neuroretinitis albuminurica) . . 327
Literatur 342
2. Plötzliche Erblindungen. Urämische Amaurosen 344
Literatur 350
3. Augenmuskellähmungen. — Starbildung und andere Augenaffektionen 350
Literatur 353

III. Konstitutionsanomalien.

1. Diabetes mellitus und insipidus 357
Katarakt 361
Literatur 368
Netzhauterkrankungen 369
Literatur 377
Sehnervenerkrankungen. Zentrale Skotome. Amblyopien. Hemianopsie . . . 378
Literatur 386
Augenmuskellähmungen. Akkommodationslähmung. Akkommodationsschwäche 387
Literatur 391
Kurzsichtigkeit. Augenentzündungen 391
Literatur 395
2. Morbus Basedowii (Gravessche Krankheit. Goître exophthalmique) 395
3. Myxödem 407
4. Anämie und Chlorose. — Perniziöse Anämie 409
5. Leukämie. Pseudoleukämie 414
6. Blutungen 418
7. Hämorrhagische Diathese 422
8. Morbus Addisonii 424
9. Allgemeine Schwächezustände 424
10. Gicht. — Chronischer Rheumatismus. — Oxalurie 426
11. Skrophulose 429
12. Rachitis 433
Literatur 435

IV. Erkrankungen der Zirkulations- und Respirationsorgane.

1. Erkrankungen der Zirkulationsorgane 445
Erkrankungen des Herzens 445
Erkrankungen der Gefäße 453
2. Erkrankungen der Respirationsorgane 458
Anhang: Ohrenkrankheiten 466
Literatur 468

V. Infektionskrankheiten und Vergiftungen.

I. Infektionskrankheiten 477
1. Akute Exantheme: Masern, Scharlach, Pocken 478
2. Erysipel 483
3. Diphtheritis 484
4. Influenza 490
5. Cholera. — Ruhr 494
6. Typhus. Typhus exanthematicus. Febris recurrens 495

Seite
7. Septikämie. Pyämie 497
8. Akuter Gelenkrheumatismus 502
9. Béribéri (Kakke) 502
10. Tuberkulose 503
11. Syphilis 513
12. Lepra 523
13. Malaria 525
14. Parotitis epidemica 526
15. Milzbrand. Rotz. Lyssa 526
16. Trichinose 527
II. Intoxikationen 528
1. Botulismus (Vergiftungen durch Wurst, Fleisch, Fische, Austern, Muscheln, Käse etc.) 528
2. Mutterkorn. Verdorbener Mais 529
3. Tabak und Alkohol 530
4. Chinin. Salizylsäure 533
5. Blei. Arsenik. Phosphor. Anilin. Paraphenylendiamin 534
6. Kohlenoxyd. Schwefelkohlenstoff. Jodoform. Jod. Karbolsäure. Nitrobenzol 535
7. Opium. Morphium. Choralhydrat. Mydriatika. Miotika 537
8. Santonin. Pikrinsäure. Filix mas. Solanin 538
9. Naphthalin 539
10. Primulazeen. Hyazinthenzwiebeln 539
Literatur 539

VI. Erkrankungen der Geschlechtsorgane.

VI. Erkrankungen der Geschlechtsorgane 561
1. Masturbation. Reizung der Geschlechtsorgane 562
2. Gonorrhoe 563
3. Menstruation. Dysmenorrhoe. Amenorrhoe. Uterinalerkrankungen. Klimakterium 566
4. Schwangerschaft. Wochenbett. Laktation. — Verletzung des Kindes während der Geburt 571
Literatur 576

VII. Erkrankungen der Verdauungsorgane.

VII. Erkrankungen der Verdauungsorgane 583
Literatur 594

VIII. Hautkrankheiten.

VIII. Hautkrankheiten 599
Literatur 608
Allgemeine Literatur 611

Einleitende Bemerkungen zur Untersuchung der Augen.

Die Augenspiegeluntersuchung, welche wir bei allgemeinleidenden Kranken anstellen müssen, die häufig bettlägerig sind, bietet Schwierigkeiten besonderer Art.

Die notwendige Verdunkelung des Zimmers läßt sich zwar leicht erreichen, wenn man abends untersucht; aber dann ist oft hohes Fieber vorhanden und die Kranken sind unruhiger als am Tage: daher ist letztere Zeit vorzuziehen. Durch das Vorstellen eines Bettschirmes bei herabgelassenen Fenstervorhängen oder auch durch das Vorhalten eines Regenschirmes kann man ausreichende Verdunkelung erzielen. Da man sich Schwerkranken im eigenen und auch in ihrem Interesse nicht gern so nähern wird, wie es die ophthalmoskopische Untersuchung im aufrechten Bilde erfordert, ist die im umgekehrten in der Regel anzuwenden. Man hat bei ihr außerdem den Vorteil, wegen der geringeren Vergrößerung ein ausgedehnteres Gesichtsfeld zu übersehen. Im übrigen genügt die bei der Anwendung eines Konvexglases von $+13{\cdot}0$ Dioptrien vorhandene Vergrößerung fast stets, um die Diagnose zu stellen; nötigenfalls kann man durch Benützung schwächerer Gläser ($+10{\cdot}0$ oder $+8{\cdot}0$) oder auch durch ein Konvexglas, das man hinter die Spiegelöffnung legt, noch stärkere Vergrößerung erreichen.

Sehr erwünscht ist in vielen Fällen die Erweiterung der Pupille, wenn der geübte Ophthalmoskopiker auch sonst meist ohne sie auskommt. Gerade die Schwierigkeit der Untersuchung im Krankenbette bei den oft apathischen Kranken macht sie hier eher nötig, als wenn es sich um ambulante Patienten handelt, wo man sie lieber meidet, da die zeitweilig durch Akkommodationslähmung entstehende Sehstörung den Untersuchten leicht zu der Vermutung bringen kann, daß seine Sehschwäche, die ihm vielleicht erst später zum Bewußtsein kommt oder die auch erst später hervortritt, infolge der Einträufelung entstanden ist. Wegen seiner schnell vorübergehenden Wirkung auf die Pupille empfiehlt sich, Homatropin.

hydrochloricum ($^1/_2$ %) mehrere Tropfen einzuträufeln; Cocain. hydrochloricum (4 %) erweitert nur bei öfterer Einträufelung die Pupille, macht sie nicht maximal groß und nicht starr, lähmt aber auch nicht die Akkommodation. Besonders vorsichtig muß man mit Mydriatizis, speziell mit Atropin sein, wenn Netzhautblutungen bestehen, da durch dieselben ein akuter Glaukomanfall (hämorrhagisches Glaukom) hervorgerufen werden kann: hier ist noch am unschädlichsten Kokain oder das stärker mydriatisch wirkende Scopolamin. hydrobromic. (0·2 prozentig). Man wird aus diesem Grunde gut tun, womöglich erst ohne Pupillenerweiterung den Augenhintergrund, wenn auch nur oberflächlich, zu durchmustern.

Schwerkranke sind meist wenig geneigt, die Blickrichtungen einzuschlagen, welche man wünscht. Oft hilft hier noch, ähnlich wie bei Blinden, daß man ihnen ihren eigenen Finger in die Richtung hält, wohin sie das Auge lenken sollen, und sie dann unter entsprechendem Drücken des Fingers auffordert, dahin zu blicken.

Eine besondere Bedeutung hat bei einer Reihe von Allgemeinerkrankungen die Größe, Gleichheit und Reaktionsfähigkeit der Pupillen. Die Reaktion ist abhängig von der Menge des einfallenden Lichtes, der Konvergenz der Augenachsen und der Akkommodation. Daneben wirken dann noch eine Reihe sensibler und psychischer Reize (Angst, Schreck u. s. f.).

Letztere bewirken Pupillenerweiterungen auf dem Wege des zum Ganglion ciliare gehenden Sympathikusastes, der den Dilatator iridis innerviert. Zentripetal gehen die durch Erregung größerer sensibler oder sensorischer Nerven entstandenen Reize durch das Gehirn, beziehungsweise Rückenmark zum Centrum ciliospinale superius und inferius (Hals- und oberes Brustmark, Budge). Eben dahin gehen auch Bahnen direkt vom Großhirn, welche psychische Reize übermitteln. Die zentrifugale, reflektorische Erregung läuft vom Centrum ciliospinale durch die vorderen Wurzeln der Rückenmarksnerven zum Grenzstrange des Sympathikus und dessen Ganglion supremum, von dem aus die Fasern zum Ganglion ciliare sich abzweigen. — Die Bahn des Lichtreflexes geht durch den Optikus zum Okulomotoriuszentrum (siehe auch im Kapitel: Augenmuskelerkrankungen den Abschnitt „Veränderungen der Pupille").

Von den sensiblen Reizen kommen besonders die der Gefühlsnerven in Betracht. So bewirkt die Reizung mittels eines faradischen Pinsels der Haut des Warzenfortsatzes (Erb) oder an anderen Stellen in der Regel deutliche Erweiterung der Pupille. Interessant sind die Versuche von L. Bach [19] und H. Meyer [19], daß bei Katzen nach vollständiger Entfernung des Großhirns der Schmerzreflex der Pupillen aufhört, während der Lichtreflex bestehen bleibt. Auch auf laute Geräusche tritt Pupillenerweiterung ein. Vorzugsweise deutlich findet die Pupillenerweiterung durch sensorielle Reize bei Kindern und Frauen statt, weniger deutlich bei Männern, wo sie selbst ganz fehlt, besonders im höheren Alter (Moeli). Die starke

Pupillenverengung, welche im tiefen Schlafe stattfindet, spricht dafür, daß die im wachen Zustande vorhandene Pupillenweite Folge dauernder Reize ist, welche das Sensorium treffen und auf den Pupillenerweiterer, den Sympathikus, wirken. Als Ausdruck dieser Reize und etwaiger Schwankungen im Blutdrucke kann auch die fast beständige Bewegung der Pupille, die sich bald verkleinert, bald vergrößert, gelten: allerdings sind diese Größendifferenzen bei sonst gleichbleibenden Licht-, Konvergenzverhältnissen etc. meist so gering, daß man sie nur bei Lupenvergrößerung erkennt. Wendet man aber diese (z. B. mit Benutzung der Westien-Zehenderschen Lupe) an, so treten sie außerordentlich deutlich zutage; sie sind von Laqueur besonders genau studiert worden, nachdem sie schon Riegel und v. Forster sowie Schadow[3] beschrieben hatten.

Auffallend ist die Beobachtung, daß bei einzelnen Individuen beim Ophthalmoskopieren gerade im Moment des Lichteinfalles eine stärkere Erweiterung der Pupille eintritt: es ist hier daran zu denken, daß eine früher bestandene Akkommodationsspannung sich gelöst hat, oder auch, daß es sich um eine psychische Einwirkung, etwa Schreck oder Angst vor der Untersuchung, handelt. Abgesehen hiervon scheint aber in der Tat eine derartige paradoxe Pupillenreaktion in überaus seltenen Fällen vorzukommen (Silex[14]), besonders ist sie bei Tabes (Money[15]), multipler Sklerose etc. beobachtet.

Im allgemeinen sind die Pupillen jugendlicher Individuen weiter als die älterer. Nach Silberkuhl[5], der nach der Schirmerschen Methode (siehe unten) bestimmte, ist die Pupillenweite bis zum 20. Jahre durchschnittlich 4·1 *mm*, vom 20.—50. Jahre 3·6—3·1 *mm*, über 50 Jahre fast 3 *mm*. Selbstverständlich bestehen große individuelle Unterschiede. Moebius[1], der 83 alte Leute, von denen 60 das 70. Lebensjahr überschritten hatten, untersuchte, fand bei 19 (23 %) starke Miosis, d. h. eine Pupille von weniger als 2 *mm* Durchmesser bei diffusem Tageslicht, 59 hatten eine mittlere Enge der Pupille, 2—3 *mm*, seltener 3—4 *mm* Durchmesser. Außerdem war bei 5 blinden Kataraktösen eine Mydriasis von ca. 6 *mm* Durchmesser vorhanden.

Weiter konstatierte Moebius bei der Prüfung auf Reaktion gegen Licht, Konvergenz und sensible Reize, daß eine Verringerung der Pupillenbeweglichkeit, selbst bis zum Erlöschen, bei den alten Leuten in ziemlich gleichmäßiger Weise gegen die verschiedenen Reize besteht. Unter den so geprüften 33 Personen fanden sich drei mit starker Miosis, bei denen auf keinen Reiz eine deutliche Pupillenbewegung eintrat. Ich kann dieses Ausbleiben der Reaktion bei sonst gesunden Individuen im höheren Alter als ein nicht seltenes Vorkommnis durchaus bestätigen. Es dürfte sich hier um eine Herabsetzung der Sympathikuswirkung handeln, der sich eine Sphinkterkontraktion anschließt. Dafür spricht noch, daß im

Alter auf Atropin die Pupillenerweiterung nicht in dem Maße wie bei jugendlichen Individuen eintritt, und ebenso auch das Faktum, daß bei Erblindungen die Pupille durchschnittlich nicht so weit ist als im jugendlichen Alter. Es findet sich hier eine Analogie mit dem Verhalten der Pupillen im Säuglingsalter: auch diese erweitern sich nicht ausgiebig auf Atropin und sind enger als in den Kindheitsjahren. Hier kommen eben die sensiblen und sensoriellen Sympathikusreize noch nicht zur vollen Geltung, während sie im Greisenalter nicht mehr zur Geltung kommen. Anders verhält es sich natürlich, wenn das Irisgewebe gelitten: im Glaukom sehen wir auch bei alten Leuten weite Pupillen. Über die Schnelligkeit des Eintretens der Pupillenverengung auf Lichtreiz sind neuerdings Untersuchungen bei verschiedenartigen Geisteskrankheiten: Hysterie, Neurosen und Alkoholintoxikationen von Alfr. Fuchs[26] angestellt worden.

Daß die Refraktion einen Einfluß auf die Pupillenweite hat, wird von manchen bestritten. Ohne über statistische Untersuchungen verfügen zu können, die allerdings mit einem ganz andern Material ausgeführt werden müßten, als es bisher geschehen, halte ich es für feststehend, daß durchschnittlich die Myopen höheren Grades weitere Pupillen haben als die Hypermetropen und Emmetropen. Es kann hierbei die Herabsetzung der Sehschärfe bei höhergradigen Myopen gelegentlich eine Rolle spielen. Doch fand auch Silberkuhl[5], der bei Myopen mit normaler Sehschärfe die Pupillen gemessen hat, daß in den mittleren Lebensjahren (20—50) die durchschnittliche Weite der Pupillen bei den Myopen größer ist als bei den beiden anderen Refraktionszuständen.

Ebenso werden oft durch kleine Trübungen (Hornhautflecke) oder durch Sehschwäche weite Pupillen bedingt. Dies ist immer in Betracht zu ziehen, wenn eine Ungleichheit in der Größe der beiden Pupillen desselben Individuums besteht. Hierdurch erklären sich manche Differenzen. Aber außerdem kommen noch, wenn auch nicht allzu häufig, Fälle vor, wo bei ganz gesunden Personen größere Unterschiede (0·5, selbst 1·0 *mm*) vorhanden sind, ohne daß die optischen Verhältnisse dafür eine Erklärung bieten könnten; zum Teil besteht die Differenz von Jugend auf. Reche[9] fand in seinem Krankenmaterial von 14.392 Augenkranken aus der Klinik von Magnus nach Ausschluß aller entzündlichen Erkrankungen, Nervenaffektionen etc., 143 Personen mit ungleichen Pupillen, also 1 %. Das männliche Geschlecht überwog. Die Differenzen in der Weite betrugen 0·5—3 *mm*. Wenn man auch die Patienten mit ungleicher Sehschärfe oder ungleicher Refraktion ausschloß, so blieben immer noch 78 Fälle von Anisokorie zurück. Bei verschiedengradiger Myopie war in dem kurzsichtigeren Auge die Pupille 15mal weiter, 9mal enger; bei der Hypermetropie hatte das übersichtigere Auge 12mal eine weitere und 10mal eine engere Pupille.

Auch bei nicht-nervösen Allgemeinerkrankungen (Pneumonie, Tuberkulose etc.) wird eine, meist vorübergehende Anisokorie gelegentlich beobachtet (Schaumann[13]), die auf einseitige Sympathikusaffektion zu schieben ist.

Um bei pathologischer Ungleichheit der Pupillen zu bestimmen, ob die weitere oder die engere die krankhafte ist, kann man die Einträufelung von Kokain und Atropin benützen. Vergrößert sich die weite Pupille auf Kokain, das den Dilatator reizt, noch mehr, so besteht Lähmung des Okulomotorius (Sphinkter); erfolgt keine Erweiterung, so war der Sympathikus (Dilatator iridis) schon gereizt. Träufelt man in die enge Pupille Kokain, ohne daß Erweiterung eintritt, so besteht Lähmung des Dilatator; erweitert sich dagegen die enge Pupille auf Atropin, so handelt es sich um Sphinkterkrampf (Coppez[24]).

Interessant ist eine Beobachtung von Bechterew[10], der eine Kranke behandelte, die ihre rechte Pupille beliebig und willkürlich erweitern konnte, so daß sie doppelt bis dreimal so weit war als die des linken Auges. — Fernerhin sind, ganz abgesehen von hinteren Synechien, auch physiologischerweise durchaus nicht alle Pupillen kreisrund.

Für gewöhnlich wird man die Untersuchung der Pupillen so vornehmen, daß man beim Blick durch das Fenster zuerst beide bezüglich ihrer Größe und Gestalt mit einander vergleicht, darauf durch Beschatten mit der Hand und Wiederfortnehmen derselben ihre Reaktion feststellt. Alsdann muß die Einzelprüfung erfolgen. Mit einem Tuche verdeckt man ein Auge, während das zu untersuchende — wie es auch vorher bei der Doppelprüfung erforderlich war — in die Ferne blickt: hierdurch wird der Einfluß der Akkommodation und der Konvergenz, wenn eine Entfernung von mindestens 6 *m* beibehalten wird, ausgeschlossen. Ist die Reaktionsfähigkeit gering, so tut man gut, lieber im Dunkelzimmer mit einer Konvexlinse konzentriertes Lampenlicht, das man bald bedeckt, bald frei läßt, in das Auge zu werfen, wobei natürlich auch auf Beibehaltung der Blickrichtung und möglichste Abspannung der Akkommodation zu achten ist. Ähnlich kann man einen konkaven Augenspiegel anwenden, mit welchem man das Licht bald in das Auge, bald neben das Auge wirft, während man durch die Öffnung die Pupillengröße beobachtet; legt man sich hinter den Spiegel noch ein entsprechendes Konvexglas, so hat man gleichzeitig den Vorteil der Lupenuntersuchung.

Es ist ratsam, in schwierigen Fällen beide Methoden, die mit diffusem Tageslicht und die mit konzentriertem Lampenlicht, zu benutzen: auf erstere legt neuerdings besonders Schirmer[4a] Gewicht, der die Patienten einem hellen Fenster gegenübersetzt und erst eine Adaptionszeit von 2—3 Minuten vergehen läßt, während Bach[18a] für die Untersuchung bei künstlicher Beleuchtung eintritt.

Um die Größe der Pupille zu messen, hat man verschiedene Instrumente angegeben. Abgesehen von dem zu schwerfälligen Ophthalmometer oder den photographischen Aufnahmen Bellarminoffs, sind die aus Fernrohren bestehenden Pupillometer zu nennen, in welchen sich eine Glasplatte mit Millimeterskala befindet (Doyer). Schirmer[4] benutzt ein Prisma, dessen eine Kathetenfläche so, etwas vor und seitlich von dem beobachteten Auge, gehalten wird, daß die Pupille sich darin spiegelt und dem seitwärts stehenden Beobachter gestattet, dieselbe zu sehen. Durch Belegen der andern Kathetenfläche mit Quecksilber schafft er sich weiter die Spiegelbilder einer parallel der Hypothenusenfläche befindlichen Millimeterskala und kann, indem er beide gleichzeitig beobachtet, die Messung der Pupille ausführen. Auf diese Weise vermeidet er die etwaige Beschattung, welche der Kopf des Beobachters bewirkt, wenn er, wie sonst, vor dem Auge des Patienten sich befindet. Auf ähnlichem Prinzip beruht auch das von Bumke[25] angegebene Instrument. Eine Zusammenstellung der Pupillometer findet sich bei Fuchs[26].

Für die gewöhnlichen Untersuchungen kann man einfach als Maßstab eine auf einem Glase (Objektglas) eingeritzte Horizontalskala von Millimetern benutzen. Viel praktischer aber sind kleinere Kreise, welche in verschiedener Größe, von etwa 1—8 *mm* Durchmesser und mit Differenzen von 0·5 *mm*, ebenfalls auf einem dünnen Glase nebeneinander eingeritzt sind. Wenn man diese dicht an das Auge vor die Pupille hält, so erkennt man mit großer Leichtigkeit den Kreis, welcher dem Pupillenumfange entspricht. Man muß sich hüten, beim Ablesen mit seinem eigenen Kopfe zu nahe heranzugehen, um ein Beschatten zu vermeiden.

Auf die zeitweilige Weite der Pupille hat die Adaptation an die vorhandene Helligkeit einen großen Einfluß. So gelingt es bisweilen, noch deutliche Lichtreaktion hervorzurufen in Fällen, wo dieselbe unter gewöhnlichen Verhältnissen unsicher war oder fehlte, nachdem man das Auge vorher stundenlang im Dunkeln gehalten oder mit einem Verbande verschlossen hat.

Schirmer hat gefunden, daß die Pupillenweite, wenn das Auge sich für die betreffende Lichtmenge genügend lange adaptiert hat, gleich bleibt bei allen Helligkeiten, die zwischen 100 und 1100 Meterkerzen liegen, bei Helligkeiten darüber dauernd enger, bei Helligkeiten darunter dauernd weiter wird. Obige Pupillenweite wäre nach ihm als die „physiologische“ κατ' ἐξοχήν zu bezeichnen. Die maximale Adaptation auf die vorhandene Helligkeit wird erreicht, wenn man mit der Untersuchung 5 Minuten wartet in dem Falle, daß der zu Untersuchende aus einem dunkleren Raume kommt, 15—20 Minuten, wenn er aus einem helleren kommt. Das diffuse Tageslicht, das aber nicht durch vorüberziehende Wolken zu schwankend sein darf, bietet in den meisten Fällen eine brauchbare Helligkeit.

Um die konsensuelle Reaktion auf Licht zu prüfen, beschattet und belichtet man unter Offenhalten beider Augen abwechselnd das eine und beobachtet dann den Einfluß auf die Pupillenweite des anderen.

Die Prüfung der Pupillenreaktion auf Konvergenz und Akkommodation erfolgt in der Weise, daß man erst in die Ferne blicken läßt und dann beide Augen auf einen in der Mittellinie, dem Gesichte genäherten Gegenstand richten läßt. Die Pupillenverengung, die hierbei der Akkommodation-Innervation zufällt, läßt sich eigentlich nur dann rein prüfen, wenn eine Lähmung der Konvergenz besteht, da unter gewöhnlichen Verhältnissen bei Annäherung des Objektes auch immer ein Konvergieren der Augenachsen auf dasselbe eintritt. Nur künstlich ließe sich eine Trennung dieser beiden Momente herstellen, wenn man etwa bei gleichbleibender Blickstellung für die Ferne durch Vorhalten von Konkavgläsern eine Akkommodation bewirkte und nun den Einfluß dieser auf die Pupille beobachtete. Ich[11] habe aber einen solchen Einfluß auf die Pupille auch bei gesunden Individuen nicht konstatieren können; jedoch wird allerdings durch Vorlegen der Gläser der Versuch sehr kompliziert. Hingegen haben mich subjektive Versuche, ebenso wie es Donders beschreibt, von dem Einflusse der Akkommodation auf die Pupillenverengung überzeugt. Letztere könnte übrigens schon rein mechanisch erfolgen, indem bei der Kontraktion des Musculus ciliaris bei der Akkommodation mehr Blut in die Irisgefäße geschickt, beziehentlich in ihnen zurückgehalten wird und so sich das Gewebe der Regenbogenhaut ausdehnt. Wenn die Untersuchungsergebnisse Heine's[12], daß eine Steigerung des intraarteriellen Druckes an und für sich keinen Einfluß auf die Pupillenweite habe, sich als richtig erweisen, so würde ein gleichzeitiger Nervenreiz die Kontraktur herbeiführen.

Marina[23] nimmt nach seinen letzthin veröffentlichten Untersuchungen ebenfalls eine Pupillenreaktion auf Konvergenz und eine davon getrennte auf Akkommodation an.

Auch mit dem kräftig gesteigerten Lidschluß tritt oft bei gesunden Menschen eine Pupillenverengerung ein, die v. Graefe bereits beschrieben hat und in Analogie mit der Miosis bei Konvergenz setzt. Neuerdings ist besonders durch Westphal[16] und Piltz[17] die Aufmerksamkeit wieder auf dieses Phänomen gelenkt worden, das bei verschiedenen Erkrankungen des Nervensystems (Tabes, progressive Paralyse) sich findet, aber auch vermißt wird.

Die Pupillenverengung bei der Konvergenz ist durch einen den Sphincter iridis und die Recti mediales gleichzeitig treffenden Nervenimpuls bedingt. — Besteht bei einem sehenden Auge keine Reaktion der Pupille auf Licht, hingegen auf Konvergenz, so wird der Zustand als reflektorische Pupillenstarre (siehe unten) bezeichnet. —

Bei Trigeminus-Affektionen ist die Sensibilität der Kornea und der Konjunktiva zu prüfen. Neuere Untersuchungen nach dieser Richtung hin liegen besonders von v. Frey[6], Nagel[7] und Krückmann[8] vor, welche die früheren Ergebnisse von Fuchs, Michel und Molter zum Teile genauer feststellten. Darnach entbehrt die Kornea und Konjunktiva des Drucksinnes; die Temperaturempfindung beschränkt sich auf die Bindehaut und die Randteile der Hornhaut. Hingegen ist der Schmerzsinn über beide Häute in großer Dichte disseminiert verteilt; v. Frey erklärt diese Tatsache dadurch, daß in dem ausschließlich für den Schmerzsinn bestimmten Territorium der Hornhaut sich nur freie Nervenendigungen finden, während sich an der für Temperatur empfindlichen Partie außerdem auch Endkolben nachweisen lassen.

Für die Prüfung des Schmerzsinnes hat v. Frey die Benützung von „Reizhaaren" empfohlen. Dieselben werden in folgender Weise angefertigt: An das eine Ende eines leichten, etwa 8 *cm* langen Holzstäbchens wird ein möglichst wenig gekrümmtes Haar, etwa 20—30 *mm* lang, senkrecht zur Achse des Stäbchens festgeklebt. Indem man an die verschiedenen Stäbe verschieden dicke Haare befestigt, erhält man Reizwerkzeuge von verschiedener Wertigkeit. Setzt man nämlich das Haar möglichst senkrecht auf die Kornea oder Konjunktiva, so läßt sich ein Druck ausüben, der eine bestimmte Grenze nicht überschreiten kann, da jeder darüber hinausgehende Druck das Haar krümmen läßt und damit seine Wirkung auf die Unterlage verringert.

Mit dieser Methode dürfte es gelingen, pathologische Herabsetzungen der Empfindlichkeit sicherer zu konstatieren, als es bisher, wo man sich meist der Spitze einer Papierdüte, einer Stecknadel etc. bediente, möglich war. Aber jedenfalls ist zu beachten, daß die Empfindlichkeit und speziell die Schmerzempfindung auf derartige Berührungen individuell und lokal außerordentlich verschieden ist. Wenn demnach nicht deutliche Unterschiede zwischen beiden Augen desselben Individuums bestehen, die natürlich nicht durch örtliche Leiden (Spannungszunahme des Auges beispielsweise verringert die Empfindlichkeit) bedingt sein dürfen, so wird man bei einfachen Herabsetzungen doch oft nicht entscheiden können, ob dieselben pathologisch sind oder noch in die physiologische Breite fallen.

Literatur.

1. Moebius, Notiz über das Verhalten der Pupille bei alten Leuten. Neurologische Beiträge, Heft 4, S. 71. 1895.
2. Leeser, Die Pupillenbewegung in physiologischer und pathologischer Beziehung. Wiesbaden 1881.
3. Schadow, Beiträge zur Physiologie der Irisbewegung. Archiv f. Ophthalmologie, Bd. 28, Heft 3, S. 183. 1882.

4. Schirmer, Untersuchungen zur Physiologie der Pupillenweite. Archiv f. Ophthalmologie, Bd. 40, Heft 5, S. 8. 1894.
4a. — Zur Methodik der Pupillenuntersuchung. Deutsche mediz. Wochenschr., Nr. 13. 1902.
5. Silberkuhl, Untersuchungen über die physiologische Pupillenweite. Archiv für Ophthalmologie, Bd. 42, Heft 3, S. 178. 1896.
6. v. Frey, Beiträge zur Physiologie des Schmerzsinnes. Abdruck aus dem Berichte der math.-phys. Klasse der königl. sächs. Gesellsch. der Wissensch. zu Leipzig. Sitzung vom 2. Juli 1894 und 4. Dezember 1894.
7. Willibald A. Nagel, Die Sensibilität der Konjunktiva und Kornea des menschlichen Auges. Archiv f. die ges. Physiologie, Bd. 59, S. 563 u. 595. 1894.
8. Krückmann, Über die Sensibilität der Hornhaut. Archiv f. Ophthalmologie, Bd. 41, Abt. 4, S. 21. 1895.
9. Reche, Pupillenungleichheiten. Deutsche mediz. Wochenschr. 1893, Nr. 13.
10. Bechterew, Über die willkürliche Erweiterung der Pupille. Deutsche Zeitschr. f. Nervenheilkunde, Bd. 7, S. 479. 1895.
11. Schmidt-Rimpler, Akkommodation. Realenzyklopädie der gesamten Heilkunde. Herausgegeben von Eulenburg. 1. Aufl. 1880.
12. Heine, Über den Einfluß des intraarteriellen Druckes auf Pupille und intraokularen Druck. Klin. Monatsbl. f. Augenheilk., 40. Jahrg., 1. Bd., S. 25. 1902.
13. Schaumann, Über die Häufigkeit und klinische Bedeutung der Pupillendifferenz, nebst einigen speziellen Bemerkungen über die sogenannte „springende Mydriasis". Zeitschr. f. klin. Medizin, Bd. 49, S. 61. 1903.
14. Silex, Über die sogenannte paradoxe Pupillenreaktion. Zeitschr. f. Augenheilk., Bd. 3, S. 498. 1900.
15. Money, On dilatation of the pupil in locomotorataxie. Lancet I, S. 173. 1889.
16. Westphal, Über ein bisher nicht beschriebenes Pupillenphänomen. Neurolog. Centralblatt 1899, Nr. 4.
17. Piltz, Über neue Pupillenerscheinungen. Neurolog. Centralbl. Nr. 6. 1899; ebenda 1900, Nr. 18. Ann. d'Oculistique, T. 124, p. 242. 1900.
18. Bach, Bemerkungen zur Methodik der Pupillenuntersuchung, zu den Ursachen der Anisokorie und den Störungen der Pupillenbewegung. Bericht über die 29. Versammlung der Ophthalmolog. Gesellsch. zu Heidelberg 1901, S. 20.
18a. — Zur Methodik der Pupillenuntersuchung. Deutsche mediz. Wochenschr. 1902, Nr. 23.
18b. — Das Verhalten der Pupillen bei der Konvergenz und Akkommodation. Zeitschr. f. Augenheilk., Bd. 12, S. 725. 1904.
19. — u. H. Meyer, Über das Verhalten der Pupillen nach Entfernung der Großhirnhemisphären, des Kleinhirns, bei Reizung der lateralen Partien der Medulla oblongata und des Trigeminus auf Grund experimenteller Untersuchungen bei der Katze und dem Kaninchen. Archiv f. Ophthalmologie, Bd. 49, S. 332. 1904.
23. Marina, Über die Kontraktion des Sphincter iridis bei der Konvergenz und über die Konvergenz und Seitenbewegungen der Bulbi. Deutsche Zeitschr. f. Nervenheilk., Bd. 24, Heft 3 u. 4. 1903.
24. Coppez, L'exploration de la pupille. Archives d'Ophthalmol., T. 23, p. 86. 1903.
25. Bumke, Ein neues Pupillometer. Münchner mediz. Wochenschr. 1903, S. 1343.
26. Fuchs, Alfred, Die Messung der Pupillengröße und die Zeitbestimmung der Lichtreaktion der Pupillen bei einzelnen Psychosen und Nervenkrankheiten. Leipzig u. Wien 1904. Separatabdruck aus den Jahrbüchern für Psychiatrie u. Neurologie, Bd. 24.

I.

ERKRANKUNGEN

DES

NERVENSYSTEMS.

Bei den Erkrankungen des Nervensystems, besonders des Zentralnervensystems, wird das Auge verhältnismäßig oft in Mitleidenschaft gezogen. Bald sind es Störungen des Sehvermögens, die ihre Ursache in dem Ergriffensein der Sehzentren, der interzerebralen Verbindungen derselben mit den Traktus oder der Optizi haben, bald Motilitäts- und Sensibilitätsstörungen, bald entzündliche Vorgänge im Augapfel selbst. Die zahlreichen Nerven, welche zum Auge gehen, die direkte Verbindung der Scheide des Optikus mit den Hirnhäuten, die Kommunikation der Blut- und Lymphgefäße zwischen Auge und Gehirn und auch die nahe Nachbarschaft beider erklären dieses Ausstrahlen der Erkrankungen auf das Sehorgan. In einer großen Zahl der Fälle kann die Augenaffektion auf die Diagnose des Hirnleidens leiten oder stützt und verfeinert sie wenigstens. Allerdings ist es etwas zu weit gegangen, wenn man die Ophthalmoskopie mit Bouchut als Zerebroskopie bezeichnen wollte, zumal gerade, worauf dieser Autor besonders Gewicht legte, die Verhältnisse der Blutzirkulation im Sehnerven, die wir mit dem Augenspiegel wahrnehmen, durchaus nicht ein Abbild der im Gehirne vorhandenen geben. Immerhin würde aber ohne ophthalmoskopische Untersuchung und ohne Berücksichtigung der etwaigen Störungen im Auge und seiner Bewegungen das Erkennen der Gehirnleiden ein beschränktes bleiben.

A. Sehstörungen und Augenaffektionen.

1. Sehnervenerkrankungen.

Von besonderer Bedeutung sind die pathologischen Veränderungen, welche an der Papilla optica beobachtet werden: die Erkrankungen des Sehnerven. Sie haben schon frühzeitig die Aufmerksamkeit auf sich gelenkt und sind bald nach der Entdeckung des Augenspiegels eingehenderer Untersuchung unterzogen worden (Coccius[1]). Dabei wurde natürlich die Frage aufgeworfen, in welchem Zusammenhange die intrakraniellen

Prozesse mit denen des Sehnerven stünden. Das Nächstliegende war, wenn man von einer direkten, zur Atrophie führenden Druckwirkung auf den intrakraniellen Optikusverlauf absieht, an ein Fortkriechen der Entzündung von den Gehirnhäuten an der Schädelbasis längs der Sehnervenscheide oder durch den Optikus selbst bis zum Auge zu denken. Es ließ sich jedoch hierdurch nicht erklären, daß besonders oft bei Hirntumoren oder sonstigen Herderkrankungen, bei denen eine Meningitis oder eine direkte Beeinflussung des Optikus nicht bestand, ausgeprägte ophthalmoskopische Veränderungen an beiden Sehnervenpapillen hervortraten, zumal sie einen eigenartigen Charakter, mit starker Schwellung des intraokularen Sehnervenendes, zeigten und man später mikroskopisch im Optikusverlaufe keine besonderen Abnormitäten fand. Dadurch sah sich v. Graefe[2] zu der Anschauung gedrängt, daß der Zusammenhang beider Prozesse lediglich ein mittelbarer sei und in der Druckwirkung beruhe, welche derlei Geschwulstbildungen, indem sie zu einer Raumbeengung in der Schädelhöhle führten, auf den Sinus cavernosus, wohin die Venae ophthalmicae sich entleeren, ausüben — eine Meinung, die schon früher Türck[3] (1853) ausgesprochen hatte, als er bei einem Gehirntumor Blutungen an der Netzhaut fand; auch er erklärte dieselbe durch Kompression des Sinus cavernosus und sekundäre Stauung in der Netzhaut. Dieselbe Ansicht vertrat, wie es scheint, ohne genauere Kenntnis der nur abgekürzt veröffentlichten früheren Vorträge A. v. Graefe's, bezüglich der Neuritis bei intrakraniellen Erkrankungen auch Schneller[4] (1860).

Für die indirekt, durch Drucksteigerung im Schädel bedingte Optikusaffektion führte A. v. Graefe den Namen „Stauungspapille" ein. Man hat auch den Ausdruck Neuritis optica intraocularis gebraucht, um das Beschränktsein der Erkrankung auf den zwischen Lamina cribrosa und Glaskörper belegenen Teil des Sehnerven (Papilla optica) zu kennzeichnen. Im Gegensatz hierzu wurden die den ganzen Stamm treffenden, vom Gehirn ausgehenden Prozesse als Neuritis optica descendens oder auch, da sie sich verhältnismäßig häufig auf die Netzhaut fortsetzen, als Neuroretinitis von v. Graefe beschrieben. Leber bezeichnete die Stauungspapille als Papillitis.

Die ophthalmoskopische Untersuchung läßt leider nicht immer erkennen, ob die Veränderungen an dem Sehnervenkopfe — abgesehen von genuinen Optikusentzündungen — Folge einer intrakraniellen Drucksteigerung sind und nur oder vorzugsweise die Papille treffen, oder ob sie etwa Folge eines vom Gehirn und seinen Häuten sich fortsetzenden deszendierenden Prozesses sind. Schon A. v. Graefe[7] hat dies betont: „Diese beiden Formen sind wohl unter vielen Umständen, aber nicht immer und noch weniger in allen Stadien ophthalmoskopisch zu unterscheiden." Zwischen der Neuritis optica intraocularis und der genuinen

oder durch zerebrale Prozesse bedingten Neuritis descendens finden sich vielerlei Übergänge: aber das kann man festhalten, daß eine starke, pilzkopfförmige Hervorragung der Papilla optica auf beiden Augen bei keiner oder geringer Beteiligung der Netzhaut, zumal wenn die Sehstörungen im Beginne gering waren oder fehlten, mit größter Wahrscheinlichkeit für „Stauungspapille", demnach also für eine intrakranielle Druckzunahme spricht. Da letztere aber vorzugsweise bei Hirntumoren vorkommt, so besitzen wir in diesem Befunde — und er läßt sich in einer ziemlichen Reihe von Fällen im Verlaufe der Erkrankungen mit ausreichender Sicherheit feststellen — ein sehr wichtiges Moment, welches uns mit Berücksichtigung der sonstigen Erscheinungen auf die richtige Diagnose leitet. Vom anatomischen und klinischen Standpunkte aus muß an der erwähnten Zweiteilung der Neuritis optica festgehalten werden.

a. Neuritis optica intraocularis. Stauungspapille. Papillitis.

Im Beginne der Neuritis optica intraocularis findet sich meist Rötung der Papille und Verschwommensein ihrer Grenze. Da beides in auffallender Form auch gelegentlich an normalen Augen zu sehen ist, so muß besonders die zentrale Fovea, aus der die Hauptgefäße entspringen, beachtet werden. In der Regel ist dieselbe unter physiologischen Verhältnissen weiß, bei hyperämischen Zuständen wird sie rötlich. Die Verschleierung der Grenze geschieht durch eine ödematöse Durchtränkung des Gewebes, die sich auch noch etwas in die nächstliegenden Netzhautpartien fortsetzt. Frühzeitig tritt eine gewisse Schwellung des Sehnerveneintrittes ein, die gelegentlich an einer Partie der Papillengrenze (meist der temporalen) ausgeprägter ist als an der andern. Die Netzhautvenen sind meist schon etwas vor den Papillenveränderungen verbreitert, zeigen auch Schlängelung. In einem Falle sah ich mit dem Beginne der Papillenaffektion, wie eine früher nicht vorhandene Pulsation in der erweiterten Vene eintrat. Gowers*) bezeichnet den Zustand als „Kongestion mit Ödem", auch Knapp[5] fand im ersten Stadium die Papillen und Umgebung „hyperämisch und ödematös", Ulrich[6] die „Papillen leicht gerötet, Grenze etwas verschleiert, Venen erscheinen ziemlich stark gefüllt". Dieselbe Schilderung gibt als „Bild der reinen Stauung" auch Jacobson.**) Ich führe diese Beobachtungen aus neuerer Zeit an, um der Behauptung, daß gleich im Beginne der Stauungspapille entzündliche Prozesse vorlägen, wie sie letzthin gemacht worden, entgegenzutreten.

---

*) Die Ophthalmoskopie in der inneren Medizin. 1893. S. 36.

**) Beziehungen der Veränderung und Krankheiten des Sehorganes etc., S. 31.

In selteneren Fällen beobachtete ich auch folgende Entwicklung. Zuerst glasiges Ödem und Hervorragung der Papille, die zentrale Fovea noch vollkommen weiß, Papillengrenzen verschwommen, Gefäße normal. Einige Tage später starke Hyperämie, die zentrale Fovea gerötet, die Venen verbreitert und geschlängelt, die Arterien stark gefüllt; dann Blutungen.

Bei weiterem Fortschreiten des Prozesses wird die Farbe der Papille, die ein trübes, undurchsichtiges Aussehen gewinnt, mehr gleichmäßig rot, später rotgrau oder rötlichgelb, von der zentralen Fovea ist nicht viel zu sehen, jedoch bleiben noch die Gefäße sichtbar; nur am Übergange von Netzhaut und Papille, wo sie umbiegen, werden sie teilweise undeutlich. Die Grenzen der Chorioidea verschwinden, indem die Papille pilzkopfförmig aus dem Sklerallоch hervorragt und die Umgebung überdeckt. Der Rand zeigt eine graue, streifige Trübung, bedingt durch Verbreiterung der Nervenfaserbündel. Kleine Blutungen, rund oder linear, sind oft erkennbar.

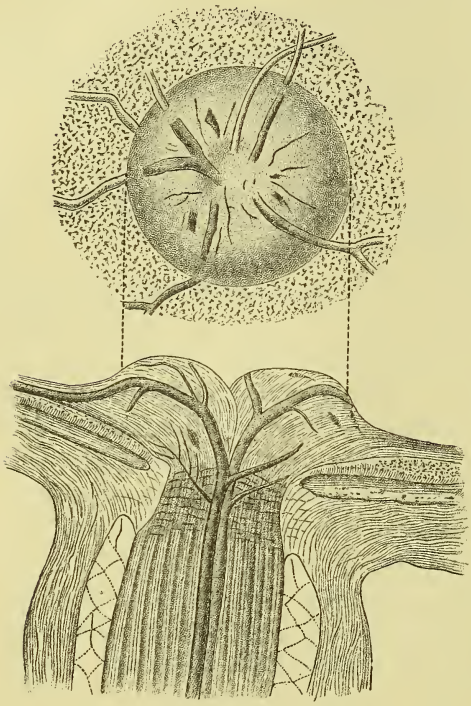

Fig. 1. Stauungspapille.

Nimmt die Infiltration noch weiter zu, so werden die Gefäße stückweise, besonders auch in der Fovea, verdeckt; die Arterien erscheinen verengt, oft als feine, glänzende Striche; v. Graefe[7] und Becker[8] haben bei Neuritis auch Arterienpulsation gesehen. Die Venen verlaufen als dunkelblaue Schläuche ohne zentralen Lichtreflex, sie sind meist verbreitert und machen am Übergange auf die Netzhaut starke Knickungen oder werden durch das überragende Papillengewebe auch streckenweise in ihrem Verlaufe vollkommen verdeckt. Auf der Papille, deren Umfang sich sehr erweitert, werden weiße Plaques sichtbar (Fig. 1).

Gelegentlich, aber selten, finden sich bei der eigentlichen „Stauungspapille“ in der umgebenden Netzhaut Blutungen, noch seltener weiße Plaques (Neuroretinitis). Ganz ausnahmsweise treffen dieselben auch die Gegend der Macula lutea, so daß eine Ähnlichkeit mit der Neuroretinitis-

albuminurica entstehen kann. Einen derartigen Fall habe ich[9] beschrieben, andere später noch gesehen.

Abweichend von dieser Form der Stauungspapille findet man vereinzelt eine andere Art der Papillitis, welche dauernd den Charakter des Ödems beibehält. Hier bleibt der ebenfalls erheblich geschwellte und hervorragende Sehnervenkopf klar und durchscheinend, sieht blaß und ödematös aus, die Gefäße sind deutlich erkennbar und wenig verändert; nur die Venen erscheinen, besonders auf der Netzhaut, etwas dunkler, breiter und oft geschlängelt. Der Zustand kann lange Zeit bestehen und selbst in Atrophie übergehen, ohne daß ausgeprägtere Gewebstrübung hinzutritt. Bei starker Vergrößerung kann man allerdings bisweilen an einzelnen Stellen weiße, trübe Streifen auf der Papille wahrnehmen. Auch bei dieser Form, welche man weniger bei Hirntumoren als infolge von Konstitutionsanomalien (Chlorose, Menstruationsstörungen) findet, können weiße Plaques auf der dicht angrenzenden Netzhaut hervortreten.

Die Höhe der Hervorragung ist bei der Neuritis intraocularis immer bedeutend; sie kann 1—2 *mm* betragen. Es liegt gerade in dieser steilen Prominenz der Papille ein wichtiges differentielles Moment gegen die Neuritis optica. Mauthner nimmt an, daß zur Diagnose der Stauungspapille mindestens eine Prominenz der Papille von $^2/_3$ *mm* vorhanden sein müsse, und Uhthoff[10], Oppenheim[13] und ich sind ihm darin gefolgt. Je stärker die Hervorragung ist und je geringer die begleitenden Netzhauterkrankungen, um so sicherer wird die Diagnose der Stauungspapille.

Die Messung der Hervorragung der Papille gegenüber der Netzhaut läßt sich ophthalmoskopisch ziemlich leicht durch die Refraktionsbestimmung an den zu vergleichenden Stellen machen: jede Dioptrie geringerer Refraktion (Refraktionsherabsetzung) bedeutet, daß die betreffende Partie dem optischen Zentrum zirka $^1/_3$ *mm* näher liegt.

Die einfachste Methode, um überhaupt Niveaudifferenzen im Augenhintergrunde ophthalmoskopisch zu diagnostizieren, besteht in der Benützung der parallaktischen Verschiebung, welche eintritt, wenn man bei der Untersuchung im umgekehrten Bilde (indirekte Untersuchung) das benützte Konvexglas von oben nach unten oder von rechts nach links hin und herschiebt: beachtet man hierbei zwei nebeneinanderliegende Punkte, welche in verschiedenem Niveau sich befinden, so wird der vorn gelegene (also hervorragende) sich schleierartig bei dieser Konvexglasbewegung über den hinten gelegenen fortschieben. Bei der starken Hervorragung der Stauungspapille tritt dieses Phänomen außerordentlich deutlich hervor.

In sehr seltenen Fällen kann eine angeborene ähnliche Beschaffenheit der Papille, wo ebenfalls eine Rötung und deutliche Hervorragung besteht, zu Täu-

schungen Anlaß geben. Gewöhnlich handelt es sich um hyperopische Augen. Bisweilen kann nur eine länger fortgesetzte Beobachtung mit gleichzeitig wiederholten Sehprüfungen darüber belehren, ob es sich um eine kongenitale Pseudoneuritis (Nottbeck[158]) oder um einen pathologischen, fortschreitenden Vorgang handelt: meist ist bei ersterer die Rötung nicht so ausgesprochen, auch fehlen selbstverständlich Blutungen und weiße Plaques.

Nach längerer oder kürzerer Zeit pflegt die Stauungspapille rückgängig zu werden; nicht selten aber kann man auch im Verlaufe des Prozesses, meist unter Zunahme der zerebralen Erscheinungen (Kopfweh, Schwindel) eine Exazerbation mit deutlicher temporärer Vermehrung der Papillenschwellung beobachten. Allmählich nimmt letztere und die Rötung und Trübung des Gewebes ab, die Hämorrhagien verschwinden, die Gefäße werden deutlicher und die natürlichen Grenzen der Papillen treten wieder hervor. Oft aber bleibt noch lange eine Schlängelung der Venen und leichter Schleier über den Papillengrenzen zurück, der den vorangegangenen Prozeß erkennen läßt. Auch wenn die Papille scharf abgegrenzt und blaß ist, kann man an einem gelblichen, öfter mit Pigment durchsetzten Ringe, der sie umgibt, zuweilen auch noch an einer leichten Erhebung an der zirkumskripten Stelle die vorangegangene Entzündung diagnostizieren. Ausnahmsweise kommt es zu einer vollständigen Restitution des Aussehens und der Funktion (H. Jackson, Wernicke, Gowers, Uhthoff, Perles[95]). Besonders bei syphilitischen Prozessen wird dies beobachtet. In den meisten Fällen entwickelt sich eine Atrophie: die Papille wird weiß, grau oder bläulich, die Gefäße sind eng und zeigen oft weiße, verdickte Wandungen. Die Lamina cribrosa mit ihrem gesprenkelten Aussehen pflegt aber nicht wieder sichtbar zu werden.

Als Kuriosum sei ein Fall erwähnt, wo nach einer infolge eines Sarkoms im Kleinhirn entstandenen doppelseitigen Stauungspapille mit sekundärer Atrophie, später unter Auftreten von Gefäßerkrankungen mit Netzhautblutungen, ein Glaukom sich entwickelte (Lüderitz[99]).

Ausnahmsweise kann auch der Prozeß, nachdem er ganz geheilt, von neuem wieder angefacht werden. Gowers (l. c., S. 65) sah bei einem zwölfjährigen Knaben, der mehrere Jahre vorher an doppelseitiger Atrophie des Sehnerven und absoluter Blindheit infolge einer intrakraniellen Erkrankung gelitten hatte, in der atrophischen Papille eine deutliche doppelseitige Papillitis wieder auftreten, die mit den Symptomen eines intrakraniellen Tumors einherging. Auch Uhthoff (l. c., S. 133) beobachtete bei einem Patienten mit Hirnsyphilis, daß eine typische, hochgradige doppelseitige Stauungspapille sich innerhalb eines Jahres fast völlig zurückbildete, ohne ophthalmoskopische und wesentliche funktionelle Störungen zurückzulassen, daß aber zwei Jahre später mit Verschlimmerung des zerebralen Leidens dieselbe rezidivierte und nach län-

gerer Zeit des Bestehens wiederum verschwand. Ähnliche Fälle (bei gummöser Hirngeschwulst) haben Mauthner*) und Tilling[100] mitgeteilt. Aber auch bei einem Kranken, der an Hirntuberkel gelitten hatte und an tuberkulöser Meningitis starb, war die anfänglich aufgetretene Papillitis mit partieller Atrophie geheilt, später aber wurden bei der Meningitis die Papillen abermals geschwollen und trübe (Gowers, l. c., S. 66).

Die Dauer der Affektion erstreckt sich über Monate bis Jahre. In einem Falle konnte ich über fünf Vierteljahre lang das Vorhandensein der Papillenschwellung und Gewebstrübung konstatieren; nach einem weiteren Jahre fand ich Atrophie. In einem weiteren bestand eine ausgeprägte doppelseitige Stauungspapille — mit mäßigem Schwindel und Kopfweh verbunden, die bald schwanden — mit voller Sehschärfe und freiem Gesichtsfelde ebenfalls über ein Jahr lang. Fast 14 Monate nach der ersten augenärztlichen Beobachtung, während welcher Zeit Patient fortdauernd in Arbeit stand, bemerkte er Abnahme des Sehvermögens unter Wiederauftreten von Kopfschmerzen und ataktischen Erscheinungen: bei der 2 Wochen später erfolgten Untersuchung war die immer noch geschwellte Papille etwas blaß geworden, und es wurden nur noch Finger in $^1/_3$—$^2/_3$ *m* gezählt.

Die anatomischen Untersuchungen geben verschiedene Befunde, je nach der Länge des Bestehens der Krankheit. Naturgemäß sind die Beobachtungen selten, bei denen man mikroskopisch eine eben sich entwickelnde Affektion der Papille zu sehen bekam. Immer stellt sich heraus — und das gilt auch noch für weiter fortgeschrittene Prozesse —, daß der Hauptsitz der Affektion die Papilla optica ist. In einem derartigen von mir[14] untersuchten Falle, wo es erst zu einer leichten Hyperämie gekommen war, zeigte sich das Maschenwerk der Lamina cribrosa, das den Optikus beim Eintritt in den Bulbus quer durchzieht, verbreitert und nach vorn gedrängt, so daß die sonst dem Auge zugewandte Konkavität ausgeglichen war. In der Papille selbst erschienen hier und da zwischen den auseinandergedrängten Nervenfasern durchsichtige Lücken, so daß ein annähernd badeschwammartiges Aussehen entstand, wie es Rosenbach[35] genau beschrieben. Eine Kernvermehrung, größere Zellenanhäufungen oder Blutungen waren nicht zu konstatieren; ebenso war die Gefäßentwicklung nicht beträchtlich vermehrt. Einzelne der größten Venenstämme waren dick mit Blut gefüllt. Die Nervenfasern zeigten sich in ziemlicher Anzahl verbreitert, mit varicösen und gangliösen Verdickungen: sogar schon innerhalb der Lamina cribrosa wurden diese vereinzelt gesehen, ebenso an einigen Stellen der Nervenfaserschicht der angrenzenden Netzhaut. Im Optikus selbst fanden sich an einzelnen

*) Gehirn und Auge, S. 577.

Schnitten die Nervenfaserbündel von dem Bindegewebsgerüste durch breitere Zwischenräume getrennt, die zum Teile mit einer in verschiedenartig gestaltete, sehr kleine Figuren zerfallenden, durchsichtigen Masse gefüllt waren. Auch die Pialscheide war von den Nervenbündeln stellenweise abgehoben. Jedoch hören diese Veränderungen, immer geringer werdend, in der Gegend der Eintrittsstelle der Arteria centralis in den Optikus auf. Der Zwischenraum zwischen der inneren und äußeren Sehnervenscheide war etwas ausgedehnt, letztere leichter verschiebbar, besonders in der Nähe des Bulbus. Die den subvaginalen Zwischenraum durchziehenden Balken zeigten teilweise eine Rundzellenanhäufung.

Während im Beginne der Affektion vorzugsweise die ödematöse Durchtränkung und die Verbreiterung der Varikosität der Nervenfasern und Gefäßvermehrung auffällt, gesellen sich später Erscheinungen mehr entzündlicher Art hinzu. Die lymphoiden Zellen, meist allerdings einkernig, mehren sich, sie sitzen besonders in der Lamina cribrosa, welche sich immer weiter in den Bulbus hineindrängt und eine nach vorn konvexe Krümmung annimmt; in den perivaskulären Gefäßräumen liegen Leukozythen, später verdicken sich auch die Gefäßwände, so daß partielle Verengungen des Lumens eintreten können. Das Bindegewebe fängt an, unter Kernvermehrung zu wuchern, es füllt die physiologische Exkavation der Papille zum Teile völlig aus, ist häufig ödematös und durch Lücken getrennt. Überhaupt spielt selbst in sehr weit vorgeschrittenen Fällen die ödematöse Durchtränkung des Gewebes gerade bei der Neuritis intraocularis eine große Rolle. So fand auch Uhthoff (l. c., S. 31) bei der Untersuchung einer bereits fast 1 *mm* hohen Stauungspapille bei Encephalitis gummosa neben Infiltration des Zwischengewebes mit Rundzellen, Verbreiterung der Nervenfasern und Gefäßvermehrung eine seröse, geronnene Flüssigkeit sowohl zwischen den einzelnen Faserbündeln, als auch innerhalb der einzelnen Bündel zwischen den gelockerten Nervenfasern eingelagert, so daß man von einer wirklich anatomisch nachweisbaren serösen Durchtränkung der Papille sprechen muß. Auch „in der Umgebung der Vene ist auf der Oberfläche der Papille ein seröses, beim Härten geronnenes Exsudat abgelagert". Ferner ist an diesem Falle bemerkenswert, daß die Zentralgefäße im Optikus, der keine sonstigen pathologischen Veränderungen bietet, gleichsam komprimiert erscheinen, „ihr Lumen ist blutleer und völlig aufgehoben"; es beginnt erst „wieder zu klaffen, da, wo der Optikus schon innerhalb der Sklera liegt und die Nervenfasern ihre Markscheide schon verlieren". Dies spricht jedenfalls für eine Kompression der Gefäße. Ähnliche Beobachtungen haben auch Ulrich und ich gemacht. Es sind diese Befunde um so beachtenswerter, als A. Elschnig[16] in seinen sehr zahlreichen Untersuchungen eine deutliche Einengung des Gefäßkalibers nicht nachweisen konnte, abgesehen

von zwei Augen, in denen eine zirkumskripte Verschmälerung der Zentralvene durch einen periphlebitischen Bindegewebsherd bedingt war. Seine Schlußfolgerung, daß überhaupt die Stauungserscheinungen in den Venen, die bei Stauungspapillen in verschiedenen Zeiten auftreten, nur durch Erkrankung der Venenwand bedingt seien, erscheint demnach auf Grund obiger Untersuchungen hinfällig, umsomehr, da post mortem die Gefäßfüllung und die ödematöse Durchtränkung solchen Veränderungen unterliegt, daß der Befund an der Leiche von dem am Lebenden erheblich abweichen kann. Aber auch Elschnig, der als das Primäre bei der Stauungspapille die Entzündung, nicht die ödematöse Stauung annimmt, sagt selbst, daß das Ödem immer so in den Vordergrund trete, „daß es nicht wundernehmen darf, wenn man bei vielleicht flüchtiger Untersuchung nur weniger Papillendurchschnitte über dem Ödem die Entzündung übersehen konnte". Zweifellos kommt es aber hier vor allem auf das Stadium an, in welchem sich die Papillitis befand, als sie anatomisch untersucht wurde. So sind, abgesehen von mir, derartige entzündungsfreie Fälle von Iwanoff[34], Herzog[35], Pagenstecher[17], Rosenbach[36], Treitel[37], Ulrich[38], Gowers[39], Uhthoff[141], Kampferstein[149] und anderen beschrieben worden.

Die dem Sehnerveneintritt angrenzende Netzhaut wird von der Chorioidea dadurch abgedrängt, daß das ödematöse wuchernde Papillengewebe sich keilförmig zwischen beide schiebt. In der benachbarten Retina selbst finden Veränderungen statt, indem die Müllerschen Stützfasern sich nach außen verlängern und unregelmäßige Vorsprünge bilden; im Gewebe selbst ist zuweilen ein ödematöser Zustand zu konstatieren. Die weißen Plaques sind zum größten Teile auf Einlagerungen von Körnchenzellen in die Körnerschichten zurückzuführen. Auch die angrenzende und unterliegende Chorioidea ist bisweilen beteiligt. Ich habe Drusen der Glasmembran, Verfettung und Wucherungen des Epithels, Sklerose der Gefäße der Choriokapillaris und Anhäufung von Fettkörnchenzellen in dem Stratum gefunden. Dies erklärt, daß so häufig Pigmentalterationen oder ein graugelblicher Ring oder Halbring beim Rückgange der Papillitis neben dem Sehnerveneintritt sichtbar wird.

Kommt es zur Atrophie des früher geschwellten Sehnerveneintrittes, so entstehen dichte, bindegewebige Faserzüge mit Verengung, beziehungsweise Schwund der Gefäße. Diese Atrophie kann dann zerebralwärts fortschreiten. In einem von mir untersuchten Falle war die Atrophie und Verdünnung des Sehnerven in der Nähe des Bulbus sehr ausgesprochen, so daß er, 9 *mm* vom Bulbus entfernt, in einer Richtung nur $1^3/_4$ *mm*, in der andern nicht ganz 3 *mm* maß; 21 *mm* vom Auge entfernt zeigte hingegen der Nerv normale Verhältnisse. In anderen Fällen aber tritt diese Degeneration ganz entfernt von der Papille im kraniellen Teile des

Optikus, im Chiasma und Traktus zuerst und allein auf (Türck, Böttcher). Türck beschuldigt als Ursache dieser an und in der Nähe des Chiasma sich zeigenden Ernährungsstörungen den Druck, der so häufig durch den stark ausgedehnten dritten Ventrikel auf die Oberfläche des Chiasma geübt wird — ein Moment, auf welches später besonders Michel wieder hingewiesen hat.

Der orbitale Teil des Optikus ist während der ersten Zeit des Bestehens der Stauungspapille wenig oder gar nicht affiziert, jedenfalls haben die erkennbaren Veränderungen einen aszendierenden Charakter und beschränken sich oft auf den Teil, der die zentralen Gefäße enthält. Auch Elschnig fand in 8 von den 21 ganz untersuchten Sehnervenstämmen mit Stauungspapille den Abschnitt jenseits des Gefäßeintrittes unbeteiligt. Es handelt sich um Ödem und interstitielle Neuritis, die in diskontinuierlicher Form und herdweise auftritt.

Die Sehnervenscheide ist bei der Stauungspapille in der Regel ausgedehnt und der subvaginale Raum stärker mit Flüssigkeit gefüllt (Hydrops vaginae n. optici). Diese Füllung pflegt in der Nähe des Bulbus am auffälligsten zu sein, dort eine sackförmige oder ampullenartige Ausdehnung bildend. In ausgeprägten Fällen kann man bei der Sektion ohne besondere Vorsichtsmaßregeln die Flüssigkeitsansammlung konstatieren; sonst empfiehlt es sich, den Sehnerven vorher am Foramen opticum zu unterbinden. Gewöhnlich gibt schon eine große Schlaffheit und Verschiebbarkeit der äußeren Scheide den Beweis für eine ungewöhnliche Ausdehnung des subvaginalen Raumes, natürlich vorausgesetzt, daß letztere nicht Folge einer atrophischen Volumsabnahme des Sehnerven selbst ist.

Der Hydrops ist nicht immer gleich stark ausgeprägt; jedenfalls dürfte bei deutlichen Stauungspapillen infolge von Hirntumoren die größere Verschiebbarkeit der äußeren Sehnervenscheide nie vermißt werden, wenn nicht etwa durch perineuritische Wucherungen eine Verwachsung beider Sehnervenscheiden stattgefunden hat. Durch kadaveröse Wasserabgabe kann die Flüssigkeit allerdings verringert oder sogar verschwunden sein. In einer Untersuchungsreihe von 22 in Müllerscher Flüssigkeit erhärteten Augen, die nicht an Stauungspapille erkrankt waren und Individuen verschiedenen Alters angehörten, konnte ich nur an einem Auge ein ähnliches Abstehen und eine ähnliche Schlaffheit der äußeren Sehnervenscheide konstatieren, wie ich sie bei Augen mit Stauungspapillen, in der Regel aber in höherem Grade, stets gefunden habe; der betreffende Optikus war noch dazu ziemlich kurz abgeschnitten und entsprechend der Längsrichtung eingerissen. Fälle von stärkerer Sehnervenatrophie und hochgradiger Myopie, bei denen die äußere Scheide ebenfalls schlaff wird und der subvaginale Raum sich vergrößert, bleiben natürlich außer Betracht.

Im Zwischenscheidenraume finden sich oft perineuritische Veränderungen, indem sowohl die Dura wie auch die Arachnoidea und Pia sich verdicken und kernreicher werden (Leber[21], H. Pagenstecher[17], Michel[18], Elschnig[16], Kampferstein[149]). Zwischen den normalerweise vorhandenen Bindegewebsbalken liegt ein neugebildetes, dichtzelliges Gewebe, das selbst zu partiellem Verschluß der Scheide führen kann (Uhthoff). Dazwischen finden sich geronnene Massen und Zellen. Gegen das Gehirn verringern sich diese Veränderungen. Im Anfange des Prozesses können sie, abgesehen von vereinzelten Rundzellenanhäufungen, ganz fehlen.

Das Sehvermögen ist im Beginne der Affektion immer noch verhältnismäßig gut, ja es kann sogar trotz hochgradiger Stauungspapille normal sein. So habe ich beispielsweise bei einer doppelseitigen, bereits ein halbes Jahr bestehenden Neuritis intraocularis auf einem Auge volle Sehschärfe, auf dem andern $^5/_6$ gefunden. Die Gefäßalteration war hier nicht erheblich, dagegen war eine weißliche Strichelung an der Papillengrenze erkennbar. Diese letztere ist, wie erwähnt, Folge gangliöser Entartung der Nervenfasern, so daß es scheint, daß diese Erkrankung keinen erheblichen Einfluß auf das Sehvermögen hat. In einem andern Falle von Stauungspapille, bei tuberkulösem Tumor im rechten Kleinhirn, wurde von mir zwei Tage vor dem Tode $^3/_5$ Sehschärfe bei freiem Gesichtsfelde und gutem Farbensinne konstatiert. Die mikroskopische Untersuchung ergab eine Stauungspapille, die 1·5 *mm* über die Chorioidea hervorragte, mit ausgedehnter gangliöser Entartung der Nervenfasern, Gefäßneubildung und Zelleninfiltration. Bei einem dritten Patienten fand ich sogar bei ausgeprägter Neuritis mit starker Schwellung der Papille und weißen Plaques eine Sehschärfe von $4^1/_2/4$, bei freiem Gesichtsfelde und erhaltenem Farbensinne. Andererseits ist es auffallend, wie bisweilen trotz anscheinend gleichen Aussehens der Papille die Sehschärfe zwischen beiden Augen verschieden ist: so war bei einem Kranken auf dem rechten Auge $S = 1$, während links nur noch Handbewegungen in $^1/_3\,m$ gesehen wurden. Hier war, wie vielleicht häufiger in ähnlichen Fällen, anzunehmen, daß außer der intrakraniellen Drucksteigerung lokale einseitige Störungen im Gehirn vorlagen.

Selbst bei gut erhaltener Sehschärfe ist, wie durch die Verbreiterung des Sehnerveneintrittes erklärlich und von Knapp[24] zuerst betont wurde, meist eine Vergrößerung des blinden Fleckes nachweisbar.

Im Verlaufe des Leidens klagen die Kranken oft über zeitweise Verdunkelungen, die selbst zu momentanem oder wenigstens nur wenige Minuten anhaltendem Blindsein führen können und sich des Tages über öfter wiederholen. Auf der andern Seite findet sich Klage über Flimmern, Auftauchen von glänzenden Kugeln und ähnlichen Photopsien.

Auch bei ausgeprägter Papillitis kommen derartige periodische Störungen vor. In einem Falle, wo für gewöhnlich noch Handbewegungen gesehen wurden und die Pupille auf Licht reagierte, traten während der Untersuchung Zeiten ein, wo nicht einmal das Hell oder Dunkel einer Lampe gesehen wurde und auch die Pupillenreaktion ausblieb. Selten sind die Fälle, in denen die Erblindungen Stunden oder Tage lang dauerten und dann wieder zurückgingen. Sie dürften ebenso wie die leichteren Störungen auf zentrale Ursachen, Schwellung des Tumor cerebri mit intrakranieller Drucksteigerung, zu schieben sein: letztere kann auch durch Mehrung des Hydrops vaginae eine Steigerung des lokalen Prozesses herbeiführen. Die vorübergehenden Erblindungen sind von H. Jackson[47] als epileptische Amaurosen bezeichnet worden.

Das oft lange fortbestehende gute Sehvermögen bewirkt leider nicht selten, daß der Arzt auf die Augenspiegeluntersuchung verzichtet. Sehr mit Unrecht! Alle Patienten, die irgendwie verdächtige Hirnerscheinungen haben, sollten ophthalmoskopiert werden!

Meist leidet übrigens nach einigem Bestande der Papillitis das Sehvermögen, es kommt zu Amblyopien mit Gesichtsfelddefekten. Letztere betreffen meist die Peripherie, in der unregelmäßige Ausfälle sich einstellen; öfters vergrößern sie sich und können zu konzentrischen Einengungen führen. Bisweilen ist alsdann der restierende perzipierende Teil, der übrigens nicht immer dem Fixierpunkte ganz zu entsprechen braucht, ihm aber meist sehr nahe liegt, so klein, daß die Kranken allerhand Kopf- und Augenbewegungen machen müssen, um sich den zu sehenden Gegenstand in die freie Gesichtsfeldpartie hineinzubringen. Eigentliche zentrale Skotome pflegen nicht vorzukommen.

Der Farbensinn ist anfänglich erhalten; noch bei S $^1/_2$ habe ich freies Gesichtsfeld für Weiß und Farben gefunden. Wenn das Gesichtsfeld für Farben sich einengt oder manche Farben (gewöhnlich, wie auch sonst, Grün und Rot zuerst) gar nicht mehr erkannt werden, pflegt auch das Gesichtsfeld für Weiß bereits verkleinert zu sein. Auffallend ist die Mitteilung Gowers' (l. c., S. 77), daß er in drei Fällen nur einen Verlust von Gelb beobachtet hat. Übrigens kann auch die Farbenperzeption sich wieder heben.

Der Lichtsinn bleibt nach Försters Untersuchungen ganz oder nahezu normal, selbst bei stärkerer Amblyopie. Auch meine Erfahrungen bestätigen dies.

Daß volle Erblindung im frühen Stadium einer Stauungspapille eintritt, ist so ungewöhnlich, daß man immer eine komplizierende zentrale Ursache vermuten muß, welche direkt den Optikus oder die Sehzentren getroffen hat. Dasselbe gilt bezüglich ausgeprägterer totaler oder partieller hemianopischer Defekte (Jany[49], Knapp[50], Bruns[42] und viele

andere). Wenn später durch entzündliche Produkte, besonders durch Hypertrophierung des Bindegewebes eine Kompression der Nervenfasern eingetreten ist, die schließlich zur Atrophie führt, wird man eine höhere Amblyopie oder selbst Aufhebung des Sehvermögens erklärlich finden.

Zusammenhang der Stauungspapille mit intrakraniellen Leiden.

Wie bereits erwähnt, wurde die große Häufigkeit des Auftretens der Stauungspapille bei Hirntumoren zuerst von A. v. Graefe (1859) betont und die Affektion auf die durch den Tumor bewirkte Raumbeschränkung im Schädel und eine intrakranielle Druckvermehrung zurückgeführt. Von einer lokalen Einwirkung auf den Sehnerven direkt durch die Geschwulst konnte für die überwiegende Mehrzahl der Fälle keine Rede sein, da sich die Papillitis auch findet, wenn die Geschwulst an ganz entfernten Stellen des Gehirns sitzt. Weiterhin würde eine Kompression des zerebralen Nerven wohl eine Atrophie oder Neuritis descendens, aber keine umschriebene Neuritis intraocularis zur Folge haben. Um diese Fernwirkung zu erklären, nahm A. v. Graefe eine durch die allgemeine intrakranielle Drucksteigerung bewirkte Kompression der Sinus cavernosi an. Hierdurch entstehe eine Stauung in der Vena ophthalmica superior, welche sich in den Sinus entleert, und somit auch peripherwärts in der Vena centralis retinae. Bei dem letzteren Gefäße würde die Hinderung in dem Blutabflusse in der Gegend der Lamina cribrosa wegen der Unnachgiebigkeit dieses Maschenwerkes am ehesten zu Stauungen führen und somit zu einer Hyperämie und einem Ödem der Papilla optica. Wegen der Unnachgiebigkeit des Foramen sclerae wird die geringste Transsudation in das Gewebe sofort auf die Gefäße zurückwirken und so ein Circulus vitiosus entstehen, wobei das Foramen sclerae nach Graefes[7] Ausspruch die Rolle eines Multiplikators der Erscheinungen übernimmt. Diese Erklärung wurde jedoch unhaltbar, als Sesemann[20] (1869) nachwies, daß eine Behinderung des Blutabflusses im Sinus cavernosus durchaus keine Stauungen in der Vena centralis retinae hervorzurufen brauchte, indem durch die ausgedehnten Verbindungen der Vena ophthalmica superior und inferior mit der Fazialvene der Blutabfluß in genügendem Maße stattfinden könne. Es sei hier gleich bemerkt, daß ich[88] später in einem Falle, wo die Vena ophthalmica bis zur Fissura orbitalis thrombosiert war, keine Stauungspapille gefunden habe.

(Die neuerdings von Judeich[150] beobachtete einseitige Stauungspapille bei einem Kranken, wo vom thrombosierten Sinus petrosus superior aus die Thrombose sich in den Sinus cavernosus fortsetzte, ist wenig beweisend, da gleichzeitig der ganze Subduralraum der rechten Hemisphäre

mit Eiter gefüllt war und Exophthalmus bestand, und nicht geeignet, daraufhin zur Graefeschen Theorie zurückzukehren.)

Da inzwischen G. Schwalbe[30] den Zusammenhang zwischen dem Subvaginalraume des Optikus und dem Subdural-, beziehungsweise Subarachnoidealraume des Gehirns durch Injektionsversuche nachgewiesen hatte, sprach ich[23] (1869) die Ansicht aus, daß bei Steigerung des intrakraniellen Druckes die Zerebralflüssigkeit in den Lymphraum der Optikusscheide eindringe und dann weiter ein Ödem der Lamina cribrosa hervorrufe. Es war mir nämlich gelungen, beim eben verbluteten Kalbe vom Kranium aus die Lamina cribrosa zu injizieren. Doch müssen gerade bei dem erfolgreich ausgeführten Injektionsversuche bei diesem Tiere besonders günstige Umstände obgewaltet haben oder, wie Schwalbe meint, in einigen Fällen die Widerstände, welche sich dem Eindringen der Flüssigkeit von außen her durch die Pialscheiden des Sehnerven in den Weg stellen, geringer sein als gewöhnlich, — jedenfalls habe ich später beim Menschen auch durch direkte Injektion in den subvaginalen Raum keine Füllung der Lamina cribrosa erzielt. Auch anderen Beobachtern ist das nicht gelungen. Glücklicher war Wolfring[156], der unter besonderen Vorsichtsmaßregeln eine Füllung in der Peripherie der Lamina cribrosa erreichte. Hingegen lassen sich durch direkten Einstich unter die innere Nervenscheide des Optikus die Lamina cribrosa und weitere längs den Bindegewebsscheiden laufende Räume injizieren. Schwalbe beobachtete hierbei auch einen Austritt der Injektionsmasse in den subvaginalen Raum. Nach diesen Experimenten ist somit wenigstens die Kommunikation zwischen der im Optikus, speziell in der Lamina cribrosa befindlichen Lymphe und der im subvaginalen Raume sicher erwiesen. Schwalbe folgert sogar aus seinen Versuchen, daß die Lymphe der Papille und des Optikus zum Teile durch den subvaginalen Raum nach dem Hirne ihren Abfluß nehme, eine Ansicht, die auch von Stilling u. a. geteilt wird. Auf der andern Seite wird ein entgegengesetzter Lymphstrom, vom Gehirne nach dem Auge gehend, angenommen: so fand Quincke, daß, wenn er fein verteilten Zinnober in die Lymphräume des Schädels brachte, derselbe später auch in der Optikusscheide sich fand. Pathologisch-anatomisch wurde Übertritt von Flüssigkeit aus dem Kranium in die Optikusscheide öfter nachgewiesen (so fand ich Eiter, Knapp[24], Schüle, Fürstner[32b] u. a. beobachteten Blutübertritt).

Von besonderer Bedeutung für die Pathogenese der Stauungspapille wurde es, daß in den betreffenden Fällen außerordentlich häufig eine stärkere Lymphfüllung der Sehnervenscheide, die zu ampullenartiger Ausdehnung in der Nähe des Bulbus führte, nachgewiesen werden konnte (Schmidt-Rimpler[27]).

Manz[26] vor allen legte Befunde vor, wo in einer Reihe von Hirnerkrankungen, vorzugsweise von Hirntumoren, ein deutlicher Hydrops vaginae n. optici, der gelegentlich schon früher beobachtet ward (Stellwag v. Carion[79]), bestand. Schon vorher[25] hatte er die oben ausgesprochene Theorie gestützt durch Experimente an lebenden Kaninchen, denen er defibriniertes Blut oder laues Wasser wiederholt unter die Dura einspritzte. Außer Hyperämie trat eine Schwellung und mäßige Trübung der Papille beider Augen ein.

Auf Grund dieser Untersuchungen und klinischer Erfahrungen konnte demnach die Lymphraum- oder Transporttheorie (auch Schmidt-Manzsche Theorie genannt) als wohl gestützt erscheinen. Neuerdings hat Uhthoff[141] sich ebenfalls dafür ausgesprochen, daß den mechanischen Verhältnissen der intrakraniellen Drucksteigerung in Verbindung mit Ventrikelhydrops eine sehr wichtige Rolle für das Entstehen der Stauungspapille zuzuschreiben sei. Auch für Sänger[146] und Deyl[124] spielt der erhöhte Hirndruck die Hauptrolle. Es liegt meines Erachtens, trotzdem sich verschiedene Gegner gefunden haben, kein Grund vor, von derselben abzugehen. —

Leber[28] hatte bereits 1881 auf dem internationalen Kongresse in London eine abweichende Ansicht ausgesprochen und neuerdings[29] dieselbe wieder vertreten. Eine eingehende experimentelle Arbeit hierzu hat Deutschmann[30] geliefert. Leber nimmt zwar auch wie wir die Kommunikation der Lymphräume und das Übertreten von Flüssigkeit aus dem Schädel in den subvaginalen Raum als Ursache der intraokularen Neuritis an, hält aber die mechanische Wirkung derselben am Sehnervenkopf für bedeutungslos und findet den Grund der Erkrankung in einer entzündungserregenden Eigenschaft der übergetretenen Flüssigkeit.

Ich möchte hier gleich die dagegen gerichtete, ganz treffende Bemerkung Bach's einschieben, daß nach Leber die auf den Lymphwegen transportierten Bazillen, beziehungsweise Toxine bei Hirntumoren die Stauungspapille, bei einseitigen Augenverletzungen aber die sympathische Zyklitis hervorrufen sollten; — allerdings sind beide Arten von phlogistischen Stoffen noch nicht gefunden. —

Gegen unsere oben dargelegte Anschauung werden hierbei eine Reihe von Einwendungen erhoben. So daß der Hydrops vaginae öfter vermißt worden ist, daß anatomische Kompressionserscheinungen an der Papille fehlen, vor allem, daß die Affektion einen durchaus entzündlichen Charakter trage. Auch hält man die Ergebnisse der oben erwähnten Thierexperimente, die noch erheblich durch Untersuchungen von Schultén[31] erweitert sind, nicht für übertragbar auf die beim Menschen vorkommenden Verhältnisse. Schultén hat nämlich gefunden, daß beim Kaninchen bei künstlicher Steigerung des intrakraniellen Druckes Erweiterung der

Venen, Verengerung der Arterien sowie Vorrücken des Bodens der physiologischen Exkavation eintreten: Veränderungen, die, wenn die Drucksteigerung einige Stunden bestanden, sich auch nach Wiederherstellung des normalen Druckes nicht gleich verlieren. Er schließt sich auf Grund seiner Untersuchungen der Lymphraumtheorie an. Scimemi[33], der übrigens seine Experimente nicht für abgeschlossen erklärte, beobachtete bei ähnlich angeordneten Versuchen ebenfalls Stauungserscheinungen an der Papille, die er allerdings von den entzündlichen der Papillitis getrennt wissen will.

Wenn dagegen Adamkiewicz[41] bei seinen Injektionen gefärbter Flüssigkeit in den Schädel der Versuchstiere keine Gefäßveränderungen bemerkt haben will, die doch selbst Deutschmann (l. c., S. 31), wenn auch gering und vorübergehend beobachtete, so kann dies nicht den Wert der positiven Befunde aufheben.

Daß Deutschmann durch seine Einspritzungen von Agar-Agarlösung in den subduralen Raum trotz dauernder Füllung der Sehnervenscheide außer den erwähnten Veränderungen an den Gefäßen keine Symptome der Stauungspapille hervorrief, liegt an dem angewandten, schnell gerinnenden Material, das höchst ungeeignet ist, den Weg durch die engen Räume der Pialscheide des Optikus in diesen und die Lamina cribrosa zu finden. Gerade auf diese Kommunikation zwischen subvaginalem Raume und den Lymphräumen der Lamina cribrosa stützt sich aber die Theorie eines Ödems der Lamina. Durch direkte Injektion des subvaginalen Raumes erreichte Deutschmann beim Kaninchen in der Tat eine wirkliche Stauungspapille; doch war die Anfüllung des Raumes so prall, wie man sie beim Menschen nie beobachtet hat. Mikroskopisch waren nach Deutschmanns Angaben Veränderungen entzündlicher Natur nicht vorhanden: er fand venöse Stauung, Ödem, Zerfall der Nervenfasern und Blutungen. Es wird besonders von den Gegnern der Theorie betont und auch Elschnig legt in seiner neuesten Publikation darauf Wert, daß die experimentelle Drucksteigerung beim Kaninchen eine mehr weniger plötzliche und eine sehr erhebliche sei: beides wäre bei Hirntumoren nicht zutreffend. Aber ein von ihm selbst angestelltes Experiment zeigt doch, daß wiederholte Steigerungen des intrakraniellen Druckes beim Menschen, wie sie in dieser Höhe bei Tumoren sicher vorkommen, einen Einfluß auf die Papillengefäße ausüben. Er komprimierte an Kindern mit Kraniotabes und bei einem Knaben mit ausgedehntem Defekte des Stirnbeines den Schädel. Dabei fand er, daß „bei Druckgraden, die noch ohne besondere Beschwerden ertragen wurden, an den Netzhautgefäßen keinerlei Änderungen zu bemerken waren; wohl aber stellte sich nach öfter wiederholter Kompression eine ganz deutliche, diffuse (Reizungs-) Hyperämie an der Papille ein“. Die Diagnose „Reizungs“-Hyper-

ämie können wir wohl auf sich beruhen lassen; jedenfalls ist hier ein Einfluß der intrakraniellen Drucksteigerung auf die Papille ersichtlich. Im übrigen kann meines Erachtens beim Menschen auch eine mäßige Zunahme der Flüssigkeit im subvaginalen Raume, wenn sie längere Zeit besteht, zu einem Ödem der Lamina cribrosa führen. Die häufigen Druckvermehrungen und -Änderungen, welche auf diese besonders am okularen Ende der Scheide angesammelte Flüssigkeit durch die Augenbewegungen veranlaßt werden, erleichtern ein Einsickern und Eindringen durch die vorhandenen Öffnungen in den Lymphraum der Lamina cribrosa. Wenn man jetzt mit Recht hervorhebt, daß bei der abwärts gerichteten Konvergenzstellung der Augen eine Zerrung des skleralen Sehnervenscheidenansatzes (sei es durch direkte Wirkung des Obliquus superior [Stilling] oder als Folge der durch den Rektus internus veranlaßten Nasalwendung) zustande kommt, so heißt das auf die im subvaginalen Raume angehäufte Flüssigkeit übertragen: die unter diesem gespannten Scheideteile befindliche Flüssigkeit wird stärker komprimiert. Der so entstandene höhere Druck kann sich aber nicht durch Ausweichen der Lymphe nach einem andern Teile des Sehnervenscheidenraumes sofort ausgleichen, da das den Intravaginalraum ausfüllende Zwischengewebe ein Hindernis bildet. So muß durch Augenbewegungen das Eindringen in die Lamina befördert werden, selbst wenn keine absolut pralle Spannung der Scheide dauernd besteht. Es erscheint daher nicht auffällig, daß gelegentlich bei Stauungspapillen infolge intrakranieller Raumbeschränkung eine besonders starke Füllung des subvaginalen Raumes vermißt wurde. Jedoch darf man den Zustand intra vitam keinesfalls mit dem Befunde an der Leiche identifizieren. Neben der Möglichkeit, daß beim Durchschneiden des Sehnervens, falls man nicht vorher unterbunden hat, die Lymphe abfließt, ist, wie schon oben erwähnt, in Erwägung zu ziehen, daß auch an anderen Körperteilen die im Leben vorhanden gewesene und deutlich sichtbare ödematöse Infiltration nach dem Tode oft verschwunden ist. Selbst von der normalen zerebrospinalen Flüssigkeit ist nicht viel zu bemerken. Wenn andererseits gelegentlich ein gewisser Grad von Hydrops vaginae n. optici beobachtet wurde ohne Stauungspapille, so erklärt sich dies dadurch, daß derselbe nicht hinreichend lange bestanden hat, um ein Ödem der Lamina cribrosa zu veranlassen, das ausreichte, um Stauungen im Blutstrome der durchziehenden Gefäße zustande zu bringen.

Ich ophthalmoskopierte beispielsweise einen Kranken, der an Sarkom der rechten Hirnhemisphäre zugrunde ging, sechs Tage vor seinem Tode und fand am rechten Auge Verbreiterung und Schlängelung der Venen mit Trübung der Papille ohne deutliche Hervorragung, das linke Auge normal. Am Tage vor dem Tode wurde auch links Trübung der

Papille und Hyperämie konstatiert. Die Sektion ergab mäßigen Hydrops vaginae n. optici.

Die wenigen Fälle, in denen bei längerer Beobachtung die Neuritis bei Hirntumoren einseitig blieb, lassen sich so deuten, daß durch ein Hindernis in der Gegend des Foramen opticum die Kommunikation zwischen Hirn und Sehnervenscheide abgeschlossen war; schließlich könnten auch in letzterer lokale Hindernisse, so Störungen der Kommunikation zwischen Scheide und Nerv, vorliegen.

Es bleibt noch ein Haupteinwand zu besprechen, nämlich der, daß bei der Stauungspapille anatomisch, wie die Gegner (Deutschmann, Elschnig) sagen, immer entzündliche Veränderungen zu konstatieren seien. Wenn man jeden Befund von lymphoiden Zellen im Gewebe als entzündlich betrachten wollte, wäre dies zuzugeben. Dies ist aber eben nicht zutreffend, da auch bei ödematösen Ausschwitzungen infolge venöser Stauung eine Auswanderung der Zellen erfolgt, die besonders zahlreich in der Nähe der Gefäße zu finden sind. Auch ist an eine Umwandlung der im Gliagerüst des Optikus befindlichen zelligen Elemente durch die Lymphstauung (Fürstner[32]) zu denken. Ebenso läßt sich über den Befund „vermehrter Kerne“ sehr streiten. Wer sich mit Untersuchungen des Optikus beschäftigt hat, weiß, wie schwer und oft unmöglich es ist, zu entscheiden, ob die Kerne über das physiologische Maß vermehrt sind; dasselbe gilt von der „geringen Bindegewebsneubildung“.

Die anatomischen Veränderungen der Nervenfasern, die man findet, lassen sich, wie Kuhnt hervorhebt, ebenfalls durch den Einfluß des Ödems erklären, da experimentelle Versuche Rumpf's zeigten, daß der Achsenzylinder markhaltiger Nervenfasern in Lymphe aufquillt und zerfällt; diese Einwirkung der Lymphe muß umsomehr bemerkbar werden, da die Nervenfasern der Papille nicht durch eine Markscheide geschützt sind. Ähnliche Verhältnisse (Auftreten varicöser Nervenfasern, Markzerfall, Körnchenzellen), welche die Annahme einer Entzündung nicht rechtfertigen, sind auch von Hoche[123] an den hinteren Wurzeln des Rückenmarks bei Tumoren mit Stauungspapille beobachtet worden. In gleicher Weise erachtet Friedländer[130] gewisse Rückenmarksveränderungen bei Hirntumoren als Folge gesteigerten Druckes.

Wenn man alles dies berücksichtigt, so wird man selbst bei manchen Befunden Elschnigs*) die Entzündung als zweifelhaft ansehen müssen, trotzdem er schreibt, „daß die Stauungspapille bei Hirntumor

*) Wie dieser Autor (l. c., S. 248) dazu kommt, von Gowers anzunehmen, daß er die Stauungspapille immer als eine „Entzündung“ betrachte, ist mir nicht erfindlich. Gowers beschreibt (l. c., S. 53) als Anfangsstadium der Papillitis die „Kongestion mit Ödem“. Bei derselben findet er (S. 60) nur geringe Prominenz, „weil die Schwellung auf der Dilatation von Gefäßen und Serumaustritt beruht“.

eine Entzündung der Sehnervenpapille mit hochgradigem begleitenden Ödem sei". Ihm stehen die schon oben erwähnten anatomischen Befunde gegenüber, bei denen eben entzündliche Erscheinungen fehlten. Allerdings treten bei längerem Bestande des Prozesses in der Regel Veränderungen auf, die einen entzündlichen Charakter haben. Dieselben sind oben beschrieben. Aber das hat auch schon A. v. Graefe gewußt und in seiner ersten Arbeit (1860) bereits darauf hingewiesen. Da es gelegentlich gut tut, wenn man sich die Worte älterer Beobachter wieder vorführt, so setze ich die v. Graefe's hierher. Nachdem er durch seine Theorie die Blutstauung und seröse Durchtränkung der Papille erklärt hat, fährt er fort: „Etwas mehr Schwierigkeit bietet die Gegenwart wirklich entzündlicher Phänomene, allein wenn auch diese nicht in direkter Weise von der mechanischen Hyperämie dependieren mag, so würde doch eine indirekte Herleitung gewiß zulässig sein. Nicht nur, daß ein mit mechanischer Hyperämie behaftetes Organ den gewöhnlichen Reizursachen weniger Widerstand leistet, sondern es können aus der Volumsvermehrung selbst und den Blutextravasaten örtliche Reizzustände hervorgehen. Insonderheit dürfte eine Schwellung des Optikus innerhalb des unnachgiebigen Skleralringes sehr wohl zu einer Irritationsursache werden, ja es läßt sich, wenn einmal diese Schwellung einen gewissen Grad erreicht hat, sogar an eine Inkarzeration der Papille denken; auch die Anknüpfung der entzündlichen Reizung an Blutextravasate schließt sich analogen Vorgängen im Gehirn ungezwungen an".

Auch am Auge sehen wir oft noch Kontusionen, die beispielsweise zu einer Blutung in die vordere Kammer führen, entzündliche Prozesse an der Iris und an anderen Stellen entstehen.

Wenn man will, kann man ja auch sagen, daß durch die durch Lymphstauung bedingten Veränderungen in der Papille ein besonders günstiger Boden für irgendwie in dieselbe gelangende Keime oder sonstige entzündungserregende chemische Substanzen geschaffen sei. Nach Krückmanns[157] Annahme sollen sich bei dem ödematösen Zerfall des Optikusgewebes entzündungserregende Stoffe bilden.

Daß aber primär, wie Leber[28] meint, die eindringende Flüssigkeit phlogistische Eigenschaften hat und nur durch diese die Stauungspapille sich erkläre, ist durch nichts erwiesen. Wenn „die Stoffumsatzprodukte der Tumoren, die sich mit den entzündlichen Transsudationen vermengen, als Entzündungsreiz wirkten", so müßten doch auch sämtliche anderen Hirnnerven und sonstigen Hirnpartien, die im Schädel dauernd von dieser infizierenden Flüssigkeit umspült werden, entzündliche Veränderungen darbieten. Diese müßten schon eher auftreten als die Papillitis, da doch bei letzterer erst die Flüssigkeit in die Scheide des Optikus gepreßt werden muß. Davon ist aber nichts bekannt. Einzelne Fälle, in denen

Meningitis vorhanden war oder einzelne Gehirnnerven neuritisch erkrankten, bedeuten nichts gegen die große Zahl von Beobachtungen, bei denen bei Hirntumoren die erwähnten entzündlichen Vorgänge fehlten. Weiter ist schon von Manz eingewandt worden, weshalb denn bei den tuberkulösen Meningiten so überaus selten eine Stauungspapille zustande kommt?

Auch das gebe ich zu bedenken, daß doch kein Grund vorliegt, weshalb bei der hypothetischen Beschaffenheit der entzündlichen Eigenschaft der Zerebrospinalflüssigkeit nicht auch der intrakranielle Optikus, Traktus und das Chiasma, die ebenfalls umspült werden, erkranken?

Übrigens gestehen die Anhänger obiger Theorie selbst ein, daß die Papillitis ein bestimmt gekennzeichneter Prozeß ist, der sich durchaus nicht mit der deszendierenden Neuritis deckt. Er unterscheidet sich, wie wir gesehen, von der gewöhnlichen Form der Neuroretinitis durch den hohen Grad der Schwellung, die Lageveränderung der Lamina und durch das mächtige Ödem; selbst der neueste Partisan der Leberschen Theorie, Elschnig, kann diesem Autor darin nicht zustimmen, daß die Stauungspapille nur eine weit vorschreitende Form der Neuroretinitis sei. Er hält es für besser zu konstatieren, daß wir den letzten Grund für die Entstehung der Stauungspapille aus der Neuritis nicht kennen. Darin sind jedenfalls die meisten Ophthalmologen einig (wie auch Uhthoff in seinen Arbeiten ausführt und ebenso Panas), daß eine Trennung zwischen Stauungspapille und Neuritis descendens (Neuroretinitis) zu machen ist und auch in den meisten Fällen gemacht werden kann.

Aber es sprechen auch klinische Gründe gegen die phlogistische Theorie. Bei den gewöhnlichen entzündlichen Formen der Neuritis sehen wir regelmäßig frühzeitig Sehstörungen auftreten, oft — bei retrobulbären Prozessen — sogar eher, ehe an der Papille selbst etwas zu sehen ist. Bei der Stauungspapille hingegen besteht trotz ausgeprägter ophthalmoskopischer Bilder, wie erwähnt, häufig noch ungestörtes oder nur wenig vermindertes Sehvermögen: hier gehen die objektiven Symptome regelmäßig den subjektiven voraus. Ich habe neuerdings wieder einen Patienten beobachtet, der doppelseitige ausgeprägte Stauungspapille mit S = 1 hatte; erst nach 12 Monaten trat eine mäßige Verschlechterung ein. Eine andere Patientin behielt ihre normale Sehkraft 7 Monate lang. Auch sind, wie schon oben erwähnt, eine Anzahl von Fällen beobachtet, wo deutliche Stauungspapillen so zurückgegangen sind, daß ein vollkommen normales Aussehen des Sehnerveneintrittes — ohne jede Spur von Atrophie — sich eingestellt hat. Beispielsweise sei noch ein Fall Hirschbergs[95] angeführt: Bei einem 31jährigen Patienten, der an Schwindelanfällen und Kopfschmerz auf luetischer Basis litt, trat doppelseitige Stauungspapille mit Blutungen ein. Unter einer Schmierkur ging dieselbe

zurück, die auf $^{12}/_{40}$, beziehungsweise $^{12}/_{30}$ gesunkene Sehschärfe hob sich wieder und die Papillen waren bei einer Untersuchung nach $^{3}/_{4}$ Jahren normal. Derselbe Befund (bei S 1) wurde noch nach 14 Jahren konstatiert. Bei den sonstigen peripheren Neuritisformen bleibt, selbst wenn das Sehvermögen sich hebt, doch eine gewisse blasse Verfärbung, wenn auch nur partiell, zurück. Diese Erfahrung leitet uns ebenfalls darauf, daß die Ätiologie der Stauungspapille eine andere ist und ein mechanisches Moment als Ausgangspunkt hat.

Bruns[42] führt noch weitere sehr gewichtige klinische Gründe gegen die phlogistische Theorie an, die darauf beruhen, daß die Stauungspapille bisweilen zurückging, wenn durch Eröffnung des Schädels und dadurch bedingten Abfluß von Zerebrospinalflüssigkeit der allgemeine Hirndruck herabgesetzt wurde, ganz unabhängig davon, ob bei der betreffenden Operation der Tumor hat entfernt werden können oder nicht. „Diese Erfahrungen," schreibt er, „entziehen der an und für sich gekünstelten Leber-Deutschmannschen Theorie jeden Boden." Auch wendet er[42b] sich gegen den Einwand, den auch Elschnig macht, daß durch die Trepanation des Schädels mit der ausfließenden Zerebrospinalflüssigkeit zugleich alle Toxine herausbefördert würden und nun dem Optikus nicht mehr schaden könnten, eine Annahme, die schon a priori nicht viel Wahrscheinlichkeit für sich hat, da doch so schnell, wie in einzelnen Fällen beobachtet, wirklich entzündliche Prozesse nicht schwinden könnten. Schlagend spricht nachfolgende Beobachtung Bruns' aber gegen diese Anschauung. Es wurde bei der Operation ein Tumor dicht an der Trepanationswunde gefunden, aber nicht entfernt. Es floß niemals eine Spur von Hirnwasser ab, der Tumor aber wuchs direkt durch die Trepanationsöffnung heraus und entlastete so den Schädelraum. Hier war also von irgend einer Elimination der hypothetischen Toxine keine Rede: die Stauungspapille bildete sich aber auch hier prompt zurück. Außer den Bruns'schen hierhergehörigen Beobachtungen — er erzählt auch von einem Fall, wo durch die Quinckesche Punktion an der Cauda equina bei Hirntumor die Stauungspapille zurückging; ein gleicher, wo die Stauungspapille bei Hydrocephalus internus zweimal in gleicher Weise zum Verschwinden gebracht wurde, ist aus Cramer's Klinik berichtet — liegen noch zahlreiche von anderen Autoren vor (J. Taylor[43], Horsley[48], Erb[72], Vierord[51], Seydel[90], Saenger[93], Lomeyer[104], Hahn[94], Sholder-Miller[91], Mudd[92], Albertoni[96], Rakowicz[101], Burchardt[109], Angelucci[111], Gibson[112], Schlesinger[129], Dupuy-Dutemps[145]).

Auch sei daran erinnert, daß v. Wecker[44], Brudenell-Carter[45], Power[77] u. a. schon früher nach Inzision der Optikusscheide und Ablassen der Flüssigkeit eine Heilung der Stauungspapille beobachtet haben.

Der neuerdings von Sachsalber[125] veröffentlichte Fall, wo sich nach Eröffnung eines Gehirnabszesses die früher vorhandene Hyperaemia n. optici. mit „septischem Exsudationsherd und Blutungen in der Netzhaut" zu einer, wie der Autor sagt, „Stauungspapillitis" steigerte, spricht nicht gegen die oben entwickelte Anschauung, da es sich hier eben nicht um eine reine Stauungspapille, sondern um eine septische Neuritis optica handelte. —

Die anderen zur Erklärung des Zusammenhanges der intrakraniellen Erkrankungen mit der Neuritis intraocularis aufgestellten Theorien haben bisher wenig Anhänger gefunden.

Deyl[124] modifiziert die Transporttheorie in der Weise, daß er annimmt, die Kompression der Vena centralis retinae finde nicht in der Lamina cribrosa statt, sondern geschehe durch die infolge der Lymphansammlung im subvaginalen Raum eintretende Ausdehnung in der äußeren Scheidenwand.

Nach Baas[148] spielt bei der Entstehung der Stauungspapille sowohl der intrakranielle Druck wie die Entzündung eine Rolle.

Benedikt[46] (1868) meinte, daß der Tumor auf gewisse vasomotorische Zentren reizend wirke, deren Einfluß dann die Optikusveränderungen herbeiführe, eine Anschauung, die ähnlich H. Jackson[47] (1863) ausgesprochen hatte. Neuerdings[46a] versagt er sich sogar eine weitere Erklärung und betrachtet die Schwellung der Papilla optica als Fernwirkung des Hirnleidens — nach dem „Gesetz der Mitleidenschaft".

Adamkiewicz[110] hält die Stauungspapille für die Folge einer krankhaften Reizung der Ernährungszentren des Optikus. Aber wie kommt es denn, daß beinahe jeder Hirntumor, mag er wo immer seinen Sitz haben, einzig und allein das vasomotorische Zentrum des Optikus reizt und die Zentren aller anderen Gefäßgebiete unangetastet läßt?

Der Gedanke, daß eine direkte Fortsetzung vom Gehirn durch den Optikus nach dem Auge auch bei der Stauungspapille vorliege, sei es durch den Optikus als Neuritis (Galezowski) oder durch die Scheide als Perineuritis (Edmunds und Lawford), indem eine basale Meningitis das Mittelglied bilde, mußte schon an dem widersprechenden anatomischen Befunde scheitern. Parinaud[40] legte das Hauptgewicht auf eine ödematöse Durchtränkung des Optikus, die von einem Gehirnödem ausging. Ulrich[6] schloß sich dieser Ansicht an, da er auch in zentralen Partien des Optikus noch Ödem gefunden hat. Der von ihm gegen den Einwand, daß dieses Ödem eben von dem primären Papillenödem rückwärts fortgeleitet sei, herangezogene Vergleich, daß auch bei Meningitis tuberculosa Ödem vorkomme, ohne daß an der Papille etwas Abnormes zu bemerken sei, ist nicht schlagend: bei Meningiten handelt es sich eben erfahrungsgemäß um eine vom Hirn aus deszendierende Neuritis; es

wird daher auch zentral eher das Ödem bemerkbar sein. Jedoch weicht Ulrich insofern von Parinaud ab, als er das Ödem der Papille nicht als einfache Erscheinung des Hirnödems auffaßt, sondern als ein in loco entstandenes hämatogenes Stauungsödem, das durch intraneurale Kompression der Zentralgefäße durch das hydropische Gewebe des Sehnervenstammes veranlaßt sei.

Eine ähnliche Ansicht vertritt, wie mir scheint, Liebrecht[147]; nebenbei sei bemerkt, daß ihm bezüglich seiner Präparate — ähnlich wie es früher Ulrich ergangen ist — von Leber eingewandt wurde, daß die erweiterten zirkumvaskulären Räume und „verbreiterten Lymphspalten" möglicherweise auf Wirkungen der Erhärtungsflüssigkeiten zurückzuführen sind. Dem sucht Kampferstein[149], der ebenfalls unter 51 Stauungspapillen, die er untersuchte, 30mal Ödem des Optikus ohne irgend eine Entzündungserscheinung fand, dadurch entgegenzutreten, daß die Hohlräume meist mit geronnenem Exsudat angefüllt waren und nie bei normalen Sehnerven von ihm gefunden wurden. Wenn er sich demnach gegen die Lebersche Theorie ausspricht, so glaubt er doch, daß auch die Transporttheorie nicht mehr absolute Geltung habe, da der Prozentsatz der Stauungspapillen ohne Scheidenhydrops zu groß sei: er fand ihn aber von seinen 51 Fällen nur 19mal nicht! Daß diese Ausnahmen nicht gegen meine Theorie sprechen, ist oben ausgeführt. Wenn Kampferstein aber meint, daß das Ödem sich vom Gehirn aus fortsetze, so hat er selbst, ebenso wenig wie Liebrecht, den anatomischen Beweis dafür gebracht. Abgesehen von der klinischen Beobachtung, daß in einer Reihe von Fällen mit der Minderung des intrakraniellen Druckes auch die Stauungspapille schwindet, fehlt das Hirnödem, welches den Ausgangspunkt bilden und sich in den Optikus fortsetzen soll, bei vielen Sektionen, — und vor allem ist die ödematöse Durchtränkung des Sehnerven in den vom Auge entfernteren Teile in der Mehrzahl der Fälle nicht vorhanden oder geringer. Selbst Rochon-Duvigneau, dessen Ansichten zugunsten seiner Theorie Parinaud[40b] in seiner neuesten Arbeit anführte, hält die Veränderungen im Optikus für aszendierende, von der Papille ausgehende.

Vorkommen der Stauungspapille.

Die Stauungspapille in ihrer charakteristischen Form (starke, steile Prominenz, Rötung und Trübung, geringe oder fehlende Beteiligung der Netzhaut) und doppelseitig findet sich vorzugsweise bei Hirntumoren. Sie ist bezüglich der Diagnose derselben eines der wichtigsten Symptome. Gesellen sich zu ihr wenn auch nur geringe sonstige Zeichen zerebraler Erkrankung, so wird man mit sehr großer Wahrscheinlichkeit die Diagnose stellen können und selten getäuscht werden. Andererseits lehrt

aber auch die Erfahrung, daß einzelne Fälle vorkommen, bei denen durch anderweitige Hirnprozesse eine Steigerung des intrakraniellen Druckes erfolgt und somit auch das Bild der Stauungspapille sich entwickelt.

Ist die Papillenerkrankung erst im Beginn, die Schwellung geringer und mehr unter dem Bilde der Neuritis optica verlaufend, so ist zunächst über den Hirnprozeß, soweit die ophthalmoskopische Untersuchung in Betracht kommt, nichts auszusagen. Besonders sei man aber auch vorsichtig bei den Fällen, wo eine steile Prominenz der Papille besteht mit vollkommen ödematösem blassen Aussehen ohne erheblichere Sehstörungen und ohne zerebrale Symptome. Ich habe gelegentlich eine derartige Papillitis bei anämischen und chlorotischen Individuen gesehen und lange verfolgt, ohne daß irgend welche Hirnerscheinungen, die für Tumor sprachen, aufgetreten wären. Hier dürfte es sich um ein reines Papillenödem ohne ausgeprägte subvaginale Störungen handeln.

Auch kommt, wie bereits betont, ein der Stauungspapille ähnliches Bild in sehr seltenen Fällen angeboren vor. In der Britischen Ophthalmologenversammlung 1896 wurde über Fälle berichtet, die meines Erachtens in dieses Gebiet fallen und als „Spurious optic neuritis" bezeichnet wurden. —

Nach einer Zusammenstellung von Reich[52] (1874), welche eine Ergänzung der früher von Annuske[53] gemachten bildet, fanden sich bei 88 gut beschriebenen Fällen von intrakraniellen, fast ausschließlich Gehirntumoren 82 mal doppelseitige, 2 mal einseitige — und zwar mit dem Sitze des Tumors gekreuzte — Neuritis, beziehungsweise neuritische Atrophie, und 4 mal waren keine ophthalmoskopischen Veränderungen nachzuweisen. Wie Oppenheim[54] annimmt, ist die Stauungspapille in wenigstens 90 von 100 Fällen durch einen Tumor bedingt. Das stimmt auffallend mit den Untersuchungen von Elschnig (l. c., S. 214). Derselbe hat 200 Fälle von intrakraniellen Tumoren mit Sektionsbefund aus den Jahresberichten für Ophthalmologie der letzten 15 Jahre zusammengestellt. Es sind darunter 181 Fälle mit Erkrankung der Sehnervenpapille (= 90·5 %); eine stärkere Beteiligung der Netzhaut (Neuroretinitis) war nur in 7 % der letzteren vorhanden.

Die Art der Geschwülste ist sehr verschieden: Sarkome, Gliome, Gummata, Tuberkel, Karzinome, Entozoen (Zystizerken [neuerdings wieder beschrieben von Jacoby[151]], Echinokokken), Fibrome (Ducamp[103], Mudd[92]), von den Schädelknochen ausgehende Tumoren etc. können in gleicher Weise Steigerungen des Hirndruckes hervorrufen. Die von v. Bramann[55] ausgesprochene Ansicht, daß zirkumskripte Tumoren (Sarkome) früher und hochgradigere Stauungspapillen hervorrufen als infiltrierte (Gliome), wird von Bruns bekämpft; auch ich kann nach meinen Erfahrungen keinen derartigen Unterschied finden.

Ebensowenig ist der Sitz des Tumors von Bedeutung; jedoch ist es bemerkenswert, daß besonders bei Kleinhirntumoren und solchen, die in der hinteren Schädelhöhle sitzen, die Papillitis verhältnismäßig früh und hochgradig auftritt; bei Tumoren der Hypophysis fehlt sie, wie auch ich gesehen, ziemlich regelmäßig (Rath[105], v. Hippel[106]). Die Sehstörungen werden verhältnismäßig stark sein, wenn neben der Drucksteigerung auch der Tumor direkt auf den Sehnerven oder seine Ursprünge wirkt.

Die Fälle, in denen sonst Stauungspapillen vorkommen, sind verhältnismäßig selten. Es wären anzuführen: extreme zerebrale Kongestionen (Jackson), Aneurysma an den inneren Karotiden mit sekundärem Hydrops vaginae n. optici (Michel), Hydrocephalus, besonders der erworbene, öfter mit Exophthalmus verknüpft (Oppenheim[13b]), Meningitis, Pachymeningitis haemorrhagica (Fürstner, Tuczek[84]) und Blutungen an der Schädelbasis mit Eindringen von Blut in die Scheiden, Gehirnverletzungen, Blutungen, Commotio cerebri, Fractura cranii (Bachauer[155]) mit stärkerer Füllung des subvaginalen Raumes (Panas), Nephritis, Anämie, Chlorose und Leukämie (Grunert[142]). —

Von Entzündungen, beziehungsweise Atrophie des Sehnerven bei Schädelmißbildungen, besonders beim Turmschädel, liegen eine große Reihe von Beobachtungen vor, die, neuerdings mit eigenen bereichert, von Enslin[152] zusammengestellt worden sind. Auch bei ihnen kann das Bild der Stauungspapille vorkommen (v. Graefe). Besonders interessant ist ein Fall von Michel[69]. Es handelte sich um einen stark asymmetrischen Turmschädel mit sehr bedeutenden Hyperostosen. Schon im ersten Lebensjahre war durch Stauungspapille Erblindung eingetreten, die später in Atrophie überging. Bei der Sektion waren durch Hyperostosen beide Foramina optica stark verengt und Michel meint, daß diese Verengung eine Retention der im Intravaginalraum enthaltenen Flüssigkeit und damit einen Druck auf die Gefäße des Sehnerven herbeigeführt habe. Neuere Messungen an Turmschädeln von Weiß und Brugger[74], die ebenfalls bei einem Knaben mit Turmschädel eine neuritische Atrophie und weiße Fleckchen in der Gegend der Makula beobachteten, ergaben ein starkes nach vorn Übergreifen der Sattellehne: hier könnte in frühester Jugend ein Druck auf das Chiasma und die Optici geübt worden sein. Eine Verengung der Foramina optica fand sich in ihren Fällen nicht, wohl aber in einem Fall von Ponfick. Hirschberg[70], der ebenfalls Stauungspapille und papillitische Atrophie bei Turmschädel siebenmal gesehen hat, nimmt Entzündung der Hirnhäute als Ursache an, ähnlich wie Manz[85]. Ich habe mehrere Fälle beobachtet, wo die Atrophie bei gut gefüllten Gefäßen nur partiell war, ein mittleres Sehvermögen bestand und keine Zeichen einer vorangegangenen Stauungspapille vorlagen; auch diese halte ich für Ausgänge einer deszendierenden

Neuritis, die durch meningitische Prozesse bedingt wurde. Die postneuritische Atrophie wurde übrigens am häufigsten beobachtet.

Bei Meningitis tuberculosa tritt bisweilen eine oft ziemlich rasch sich entwickelnde Papillenaffektion mit venöser Hyperämie und Schwellung auf, die jedoch fast nie solche Prominenz erreicht wie bei Tumoren; dasselbe gilt auch von den Sehnervenaffektionen bei Meningitis serosa, denen meist bald Atrophie folgt. Ausnahmsweise kommt Neuritis intraocularis bei Gehirnabszessen (Jackson[47], Knapp[50]) vor. Ich sah ein junges, anscheinend gesundes Mädchen, bei dem unter meinen Augen die Stauungspapille erst rechts, dann links sich entwickelte; vier Wochen vorher waren Kopfschmerzen eingetreten, sonst fehlten alle nervösen Symptome. Erst als die venöse Stauung in der Netzhaut deutlich geworden, kamen komatöse Zustände — ohne bleibende Lähmungen; acht Tage später ging Patientin darin zugrunde. Die Sektion ergab einen großen, mit Eiter gefüllten und von einer zarten Haut ausgekleideten Abszeß im Marklager des Stirnlappens, der sich noch in den unteren Schläfenlappen hinein erstreckte. Eine Ursache war nicht zu eruieren. Lomeyer[104] beschreibt einen Gehirnabszeß, bei dem auf der betreffenden Seite Stauungspapille bestand, die nach der Trepanation zurückging. Ähnlich verlief ein Fall von otitischem Abszeß im rechten Schläfenlappen mit deutlicher Stauungspapille rechts und beginnender links, den Sänger[93] veröffentlicht hat. Auch die nach Mittelohreiterungen auftretenden Thrombosen des Sinus cavernosus und transversus veranlassen, wie aus einer Zusammenstellung von Jansen[107] hervorgeht, ausnahmsweise Stauungspapillen. So fanden sich dieselben bei 231 unkomplizierten Thrombosen sechsmal, bei zwanzig mit Abszeß oder Arachnitis komplizierten achtmal.

Bei der multiplen Sklerose ist nur sehr selten das Auftreten einer Stauungspapille beschrieben worden (Bruns und Stölting[227], Rosenfeld[228]). Es ist aber in diesen Fällen zweifelhaft, ob es sich nicht nur um das ophthalmoskopische Bild, das, wie hervorgehoben, nicht immer sicher von der Neuritis optica zu trennen ist, gehandelt hat, zumal der Verdacht (beispielsweise bei der multiplen Sklerose) nahe liegt, daß ein direktes Ergriffensein des Optikus die Ursache einer Neuritis war.

Erweichungsherde, die in frischem Zustande oft nicht eine zusammengesunkene Gehirnpartie, sondern vielmehr eine Volumensvermehrung zeigen, indem die Arterienverstopfung eine seröse Durchtränkung aus den erweiterten Lymphräumen bewirkt (Wernicke), können ebenfalls gelegentlich Stauungspapillen veranlassen. Bemerkenswert ist der Fall von Wilbrand[102], wo die Stauungspapillen schwanden und die Sektion später einen Erweichungsherd mit Schrumpfung im Hinterhauptlappen zeigten.

Einen eigentümlichen Fall doppelseitiger Stauungspapille (Erhebung der Papillen betrug $^2/_3$ bis 1 *mm*) beobachtete Hermann[122]. Bald nach

der Extraktion eines oberen Backenzahnes klagte der fünfjährige Knabe über Schlechtersehen, am nächsten Tage war er amaurotisch; rechts leichte Abduzensparese. Da alles gegen Tumor (?) sprach, wurde eine Blutung an der Basis cranii infolge der Zahnextraktion angenommen. Nach vier Monaten waren die Papillen blaß, rechts S $^1/_5$, links $^2/_5$. Die Ätiologie erscheint mir indessen sehr zweifelhaft, da die Herausbildung einer hochgradigen Stauungspapille mit Amaurose von einem zum andern Tage sonst nicht vorkommt.

Einseitige Stauungspapille findet sich bei orbitalen Tumoren. Jedoch wird hier in der Regel keine so erhebliche Prominenz erreicht, öfter sieht man nur einfache Hyperämie und Trübung des Gewebes. Es ist möglich, daß hier durch Kompression der Gefäße der Anstoß zu der Affektion des Sehnerven gegeben wird. Der Exophthalmus, der in der Regel besteht, dürfte auf die Diagnose leiten. Allerdings kann auch gelegentlich bei doppelseitiger Stauungspapille ein Exophthalmus bestehen, wenn, wie ich einen Fall gesehen, der zerebrale Tumor sich besonders in der vorderen Schläfengrube entwickelt. Auch bei den Geschwülsten, die vom Siebbein aus in die Schädelhöhle wuchern, kommt diese Komplikation vor. Kron[56] beschrieb einen merkwürdigen Fall, wo doppelseitige Papillitis bestand, die aber dadurch bedingt war, daß jeder der beiden Sehnerven unmittelbar vor dem Eintauchen in die Bulbi von einem kleinen, metastatischen karzinomatösen Tumor umwachsen war. Ferner sieht man bisweilen einseitige Stauungspapille — öfter aber Neuritis — bei Entzündungen des Fettzellgewebes der Orbita, so bei Erysipel. Auch wurde einseitige Stauungspapille von Nieden[47] bei einem früher an Nystagmus leidenden Bergmanne beobachtet, der an den distalen Enden aller vier Extremitäten Störungen der vasomotorischen, trophischen und sekretorischen Tätigkeit der Hautdecke (Erythromelalgie) zeigte. Es dürfte aber hier auch an eine schwerere chronische Zerebralkrankheit (Tumor) zu denken sein, auf deren Zusammenhang mit Erythromelalgie besonders Eulenburg[98], an einen Fall mit Amblyopie und Retinitis haemorrhagica anknüpfend, die Aufmerksamkeit lenkte.

Behandlung.

Die Behandlung der Stauungspapille muß sich, wenn möglich, gegen das ursächliche Moment richten. Besonders aussichtsreich ist sie, wenn es sich um eine gummöse Geschwulst handelt, wo Merkurialien und Jodkali oft Rückgang erzielen; aber auch bei anderen Geschwülsten scheint lang fortgesetzter Gebrauch von Jodkali zuweilen Nutzen zu bringen.

Sonst kann man, sobald sich eine Lokalisation des Tumors diagnostisch feststellen läßt, welche einem chirurgischen Eingriff zugängig, an

letzteren denken, zumal man auch ohne Entfernung der Geschwulst durch einfache Verringerung des intrakraniellen Druckes Besserungen der Gehirnerkrankung beobachtet hat (Allen Starr[71], siehe oben die Einzelfälle). Besonders erfolgreich sind die operativen Eingriffe bei Abszessen gewesen, vor allem, wo letztere als Folge von eitrigen Ohrenerkrankungen auftreten. Einen sehr beachtenswerten Fall berichtet neuerdings Rakowicz[101]. Bei einem elfjährigen Knaben, der schon lange an rechtsseitiger Ohreneiterung gelitten, tritt unter heftigen Schmerzen und Fieber rechtsseitige Abduzensparese und Sehschwäche ein. Beiderseits ausgeprägte Stauungspapille, rechts stärker. S zirka $^1/_3$. Ausführung der Stacke-Schwartzeschen Operation. Sechs Tage darauf beiderseits vollkommen normale Papillen, S = 1.

Allerdings dürfte man kaum bei Stauungspapillen, bei denen sonstige belästigende Zerebralsymptome fehlen, wie wir es gelegentlich sehen, und die lokale Diagnose unsicher ist, im Interesse des Sehvermögens allein, selbst wenn atrophische Vorgänge und Erblindung im Anzuge sind, eine Trepanation des Schädels für indiziert erachten. Hier, wie auch sonst, ließe sich eher an die Eröffnung der Vaginalscheide des Optikus denken, die, wie oben erwähnt, auf Vorgehen von Wecker bisweilen mit Erfolg ausgeführt ist. Wenn man sich jedoch nicht begnügen will zu versuchen, mit einem Sichelmesser etwa im Dunkeln und in der Tiefe der Orbita die Sehnervenscheide anzuschneiden — was doch absolut unsicher ist — so darf man sich nicht verhehlen, daß erhebliche Schwierigkeiten vorliegen, sich den Optikus selbst zu Gesicht zu bringen. Nach Ablösung des Rectus internus muß man in die Tiefe dringen, den Bulbus stark nach einer Seite rotieren und so suchen, auf den Optikus zu kommen. Beleuchtung mit Glühlicht und Zurückhalten des Fettzellgewebes mittels einer gekrümmten Platte unterstützt den Einblick. Besonders störend ist es, wenn man mit dem Sichelmesser eine der Ziliarvenen oder -Arterien am hinteren Pole anschneidet: der dann folgende Bluterguß kann die Inzision der Scheide unmöglich machen.

Einigemale hatte auch die Quinckesche Punktion des Zerebrospinalsackes Erfolg (Bruns, Sänger, Burchardt[109]). Unterhalb des zweiten bis vierten Lendenwirbelbogens wird eine dünne Hohlnadel (0·6—1·2 *mm* dick) 1 *cm* seitlich von der Mittellinie nach vorne und etwas schräg so eingestoßen, daß sie die Hinterfläche der Dura in der Mittellinie trifft. Die Entfernung der Dura variiert je nach der Körpergröße und -Beschaffenheit von 2—6 *cm*. Den Zwischenbogenraum trifft man ziemlich sicher, wenn die Einstichstelle in der Höhe des unteren Drittels des entsprechenden Processus spinosus gewählt wird. Die Menge der entleerten Flüssigkeit schwankt zwischen 5 und 80 cm^3. Die Punktion geschieht in der Seitenlage bei angezogenen Beinen und starker Vorwärtskrümmung

der Wirbelsäule. Nach der Entleerung Verband mit Watte und Jodoformkollodium, Bettruhe. Doch ist zu berücksichtigen, daß gerade bei Hirntumoren der Punktion in einzelnen Fällen schneller Exitus letalis folgte (L. Müller[137]).

Anschließend möchte ich noch erwähnen, daß ich bei heftigen Kopfschmerzen bisweilen einen Nachlaß durch Ansetzen von Blutegeln an den Processus mastoideus und vor allem durch Anlegung eines Haarseiles im Nacken beobachtet habe, der so prompt eintrat, daß ich ihn nur als Folge der angewandten Medikation betrachten kann.

b. Neuritis optica. Neuroretinitis. Papilloretinitis.

Das Bild der Neuritis optica erscheint in sehr verschiedener Form. Die leichteste ist nur durch eine Hyperämie und Trübung des Sehnerveneintrittes gekennzeichnet, ja dieselbe kann sogar partiell bleiben; besonders sieht man öfter am nasalen Rande die Trübung, die sich auch wohl mit einer peripapillären leichten Schwellung und Undurchsichtigkeit des Gewebes verknüpft. Diese mäßigen Veränderungen können lange Zeit ohne Zunahme bestehen bleiben und dann wieder zurückgehen. Die leichte Gewebstrübung mit Schlängelung der Venen beobachtet man, auch vorübergehend, bisweilen bei akuter Meningitis und Encephalitis. Im ganzen aber kommen bei diesen Prozessen nur selten Veränderungen an der Papille vor, wie ich[23] in Übereinstimmung mit Manz[26] gefunden habe.

In schweren Fällen der Neuritis wird die Schwellung der Papille stärker, sie wird gleichmäßig rot oder graurot, es zeigen sich auf ihr Blutungen und weiße Flecke, die Gefäße schwinden zum Teil in dem getrübten Gewebe, die Arterien erscheinen dünn, die Venen etwas dicker und sind öfter in ihrem Verlaufe unterbrochen. Meist wird die angrenzende Netzhaut bald befallen: es tritt hier Trübung des Gewebes auf, oft sind Blutungen und weiße Flecke erkennbar. Letztere können auch in der Gegend der Macula lutea entstehen und dort die bekannte Sternfigur bilden, die wir bei der Retinitis albuminurica finden. Sehr selten bleibt die Erkrankung dauernd auf die Papilla optica beschränkt. Schließlich kann es zur Atrophie des Sehnerven kommen. Oft erkennt man noch an einer gewissen Trübung und Undurchsichtigkeit des weiß werdenden Sehnervengewebes die frühere Entzündung.

Das zentrale Sehvermögen leidet meist früh; auch Einengungen der Gesichtsfelder kommen vor. Jedoch kann sich das Sehen bei entsprechender Behandlung wieder auffallend heben, selbst wenn bereits eine weißliche Verfärbung eingetreten ist. Bei einer doppelseitigen Neuroretinitis apoplectica eines jungen Mädchens mit Stirnkopfschmerz und Schwindel fand ich bei der Aufnahme in die Anstalt vollkommene Amaurose. Nach

drei Monaten aber war das Sehvermögen auf einem Auge bis auf $^1/_{10}$, auf dem andern bis auf $^1/_{20}$ gestiegen. Fünf Jahre später sah ich das Mädchen, das jetzt ganz gesund war, wieder: die Sehschärfe war auf dem besseren Auge $^1/_8$, die Sehnerven zeigten aber beiderseits ophthalmoskopische totale Verfärbung und Atrophie. Die blasse Farbe beweist eben nur, daß an der oberflächlichen Schicht der Papille zugrunde gegangene Nervenfasern und Bindegewebe liegen, in der Tiefe aber können funktionierende Nerven verlaufen.

Die diagnostische Unterscheidung zwischen Stauungspapille und Neuritis optica ist, wie schon erwähnt, ophthalmoskopisch nicht in allen Fällen mit absoluter Sicherheit zu machen. Wenn es sich um eine leichte Rötung und Trübung der Papille handelt, mit der ja auch die Stauungspapille einsetzen kann, so muß man eben abwarten. Die Stauungspapille pflegt bald in ein ausgeprägtes Schwellungsstadium überzugehen, während bei der Neuritis descendens der Zustand lange oder beständig derselbe bleiben kann. Ferner pflegt letztere in ihrer weiteren Entwicklung doch nie den hohen Grad der Schwellung (1—2 *mm*) zu erreichen wie erstere. Wenn eine trübrote Papille in der erwähnten Höhe ziemlich steil, pilzkopfförmig verbreitert und ohne ausgeprägte Beteiligung der Netzhaut uns entgegentritt, wird die Diagnose der Stauungspapille mit Sicherheit gestellt werden können. Allerdings kann sich auch — aber meist geschieht es erst nach langem Bestehen — eine Stauungspapille, ähnlich wie die Neuritis descendens, mit ausgedehnter Retinitis und weißen Plaques in der Netzhaut komplizieren, dann wird eben die Diagnose schwerer oder unmöglich. Einen derartigen Fall habe ich beschrieben (cf. Neuroretinitis albuminurica): — das sind aber Ausnahmen. Auch kann oft das Verhalten des Sehvermögens leiten: wenn noch eine gute Sehschärfe trotz ausgeprägter Papillitis besteht, so spricht das mit großer Wahrscheinlichkeit für Stauungspapille.

Die anatomischen Untersuchungen ergaben bei der deszendierenden Neuritis eine vom Gehirn aus durch den Sehnerven oder durch die Scheide (als Perineuritis) bis zum Auge hin fortschreitende Erkrankung. Die pathologischen Befunde an der Papille sind, wie oben dargelegt, selbst bei stärkerer Entwicklung dadurch von der Stauungspapille verschieden, daß bei letzterer die Schwellung, die seröse Durchtränkung und die Lageveränderung der Lamina cribrosa in einer Art hervortritt, die als charakteristisch gelten muß.

Vorkommen der Neuritis optica.

Die Neuritis optica kann ein- und doppelseitig vorkommen; letzteres ist bei den von Gehirnprozessen abhängigen Erkrankungen das gewöhn-

liche. Natürlich ist die Entwicklung nicht immer auf beiden Augen gleich. So habe ich gesehen, daß ein Auge ausgeprägte Neuritis zeigte, während das andere nur Schlängelung der Venen und Arterien aufwies; aber auch an diesem Auge kam es später — ohne daß eine Neuritis aufgetreten wäre — zur Atrophie. Das ist ein Vorgang, der bei Stauungspapillen in ähnlicher Art nicht beobachtet wird.

Besonders sind es Basilarprozesse des Gehirns, die zur Neuritis führen. So kommt sie auch bei Tumoren, vorzugsweise kleinen, vor, welche direkt auf das Chiasma oder den Sehnerven drücken; gelegentlich kann, wenn gleichzeitig eine intrakranielle Drucksteigerung sich damit verbindet, auch ein Hydrops vaginae n. optici mit seinen Folgen auf die Papille gleichzeitig auftreten. Vor allem aber sind es tuberkulöse und syphilitische Basilarmeningiten, welche den Sehnervenstamm und seine Scheide in Mitleidenschaft ziehen: Albutt[38a] sah unter 38 durch die Sektion bestätigten Fällen von tuberkulöser Meningitis 6 mal Neuroretinitis und 23 mal geringergradige Veränderungen, welche hauptsächlich in starker Hyperämie der Netzhautgefäße bestanden. Wortmann[87] fand bei Kindern mit tuberkulöser Meningitis 12 mal normalen Augenhintergrund, 6 mal venöse Hyperämie, 4 mal Neuritis, 4 mal Neuritis mit Atrophie und 1 mal Neuroretinitis mit weißen Plaques in der Gegend der Macula lutea.

Uhthoff[10] beobachtete in 12 % seiner syphilitischen Augenkranken Neuritis, beziehungsweise Perineuritis descendens und neuritische Atrophie. Groennouw[133] fand, daß bei einer Zusammenstellung von 3622 syphilitischen Augenleiden in 24 % der Sehnerv erkrankt war, und zwar waren unter 407 syphilitischen Sehnervenleiden 31 % entzündliche Erkrankungen beziehungsweise neuritische Atrophien und in 69 % einfache Atrophien. Aber auch bei anderen Formen von Meningitis, so bei der Meningitis serosa (Quincke[75]), welche vorzugsweise zu Ausschwitzungen in die Hirnventrikel hinneigt, und bei der Meningitis purulenta kommt sie vor. Auch bei der akuten Form der Meningitis kann Hydrops vaginae n. optici, den Manz[26] und Broadbent nachwiesen, bei der Papillenaffektion eine Rolle mitspielen: vermutlich kommt dieselbe nicht zu voller Entwicklung, weil der Tod eher eintritt.

Besonders häufig finden wir den deletären Endausgang, die Atrophia n. optici bei Kindern in jugendlichen Lebensjahren, welche unter den Erscheinungen einer Meningitis erkrankt waren, die bisweilen so gering verliefen, daß von indolenten Eltern nicht einmal ein Arzt zugezogen wurde. Unruhiger Schlaf, Kopfweh, Steifheit im Nacken, Erbrechen sind bisweilen die einzigen Symptome. Hier erfolgt die Erblindung meist ziemlich schnell. Man sieht im Beginne eine Neuritis, die sich auf die Papille beschränkt oder auch mit weißen Plaques in der Netzhaut ver-

knüpft. Bald entwickelt sich Atrophie; die Papille ist blaß, gut begrenzt, Gefäße oft normal. Die Sehschärfe kann sich trotzdem wieder heben, meist aber bleibt die Erblindung. In ersterem Falle entsteht in der Regel Nystagmus, wie fast bei allen hochgradigen Amblyopien, die in jugendlichem Lebensalter auftreten. Wenn der Prozeß noch frisch ist, so können örtliche Blutentziehungen und Merkuralien Nutzen bringen. Neuerdings hat Oppenheim[143] bei einem eigenartigen Krankheitsbilde im kindlichen Lebensalter, das neben Jacksonscher Epilepsie und Monoplegie auch motorische Aphasie gelegentlich zeigte und mit Kopfschmerz und Erbrechen einherging, öfter Neuritis optica gefunden: in den sechs beobachteten Fällen, die als Meningoencephalitis tuberculosa aufgefaßt wurden, trat Heilung ein.

Schirmer[78] und andere sahen bei Cerebrospinalmeningitis ebenfalls Neuritis. Chronische Leptomeningitis, Pachymeningitis, Hydrocephalus, multiple Sklerose bedingen gleicherweise die Erkrankung. Auch sei hier noch an die Neuritis, beziehungsweise neuritische Atrophie erinnert, die in Abhängigkeit von Erkrankungen der Schädelbasis und des Siebbeines zu setzen ist. Man beobachtete dabei Abträufeln wässeriger Flüssigkeit aus der Nase, die chemisch mit dem Liquor cerebrospinalis übereinstimmt (Leber[82], Wollenberg[131]) oder auch den Abfluß von fötidem Eiter (Eales[83]). Doppelseitige Neuritis descendens ist ferner bei akuter und subakuter Myelitis gesehen worden (Katz[108] mit Literaturangabe). Wernicke hat auch bei den von ihm beschriebenen tödlichen Erkrankungen, welche kapillare Apoplexien im zentralen Höhlengrau ohne Zeichen vermehrten intrakraniellen Druckes bei der Sektion zeigten, Blutungen im Augenhintergrund und Neuritis sehr mäßigen Grades gefunden.

Nicht selten finden sich bei Hirnabszessen, die infolge von Ohreneiterungen entstehen, Entzündungen des Sehnerven; meist beobachtet man an der kranken Seite eine stärkere Entwicklung der Neuritis, wenn sie doppelseitig auftritt. In einzelnen Fällen können sonstige zerebrale Symptome fehlen und die Augenhintergrundveränderungen die ersten und einzigen Symptome einer vorhandenen intrakraniellen Komplikation sein (Schwartze[135]). Sie kommen in ihren verschiedenen Formen (Hyperämie, Neuritis, Neuroretinitis, Stauungspapille) in etwa 50% vor (Hansen[136]). Nach Körner[134] haben die Erscheinungen am Optikus prognostisch keine besondere Bedeutung, während das Fortbestehen derselben, besonders der seltenen Stauungspapille, nach der Operation nach Schwartze's Erfahrungen sehr bedenklich ist.

Auch dürften öfter intrakranielle Veränderungen eine Rolle spielen, wenn man nach Influenza, im Puerperium, bei Anämie, Menstruationsstörungen, nach Ausschlagskrankheiten, Sonnenstich, Syringomyelie etc. mehr oder weniger ausgeprägte Sehnervenentzündungen fand. Dasselbe

gilt auch meist für die nach Kopfverletzungen beobachteten Neuritiden (Edmunds und Lawfort[81]). Allerdings ist eine direkte Toxinwirkung auf den Nerv nicht immer ausgeschlossen: so ist sie z. B. annehmbar bei Neuritis optica nach Diphtherie, nach Erysipel (ohne Beteiligung der Orbiten), nach Mumps, Zoster ophthalmicus, akutem Gelenksrheumatismus, Typhus exanthematicus, Febris recurrens (Antonelli[153]).

Erwähnt seien auch noch die bisweilen mehrere Mitglieder derselben Familie meist im jugendlichen Lebensalter befallenden Formen von Sehnervenentzündungen, die oft mit zentralem Skotom beginnen und unter starker Sehschärfenherabsetzung mit mehr oder weniger ausgeprägter Atrophie enden. Ich habe in einer Familie drei Geschwister davon befallen sehen.

Daß die Papille bei Netzhautaffektionen, so besonders bei Retinitis albuminurica, sekundär ergriffen wird, ist nicht ungewöhnlich. —

Die sogenannte Neuritis retrobulbaris, bei der vorzugsweise ein zentrales Skotom (Erkrankung der makularen Fasern) als charakteristisches Symptom auftritt, ohne daß die Papille anfänglich besondere pathologische Veränderung zeigt, wird im Kapitel über Diabetes und über Tabak- und Alkoholintoxikation eingehender besprochen werden. Jedoch sei gleich hervorgehoben, daß oft auch hier entzündliche Erscheinungen (in Gestalt leichter Trübung oder Hyperämie der Papille) zu beobachten sind, ehe die Atrophie sich herausbildet.

Behandlung.

Die Behandlung wird auch hier auf die Ursachen Rücksicht nehmen müssen. Sonst sind im entzündlichen Stadium antiphlogistische und ableitende Mittel: örtliche Blutentziehung am Processus mastoideus oder in der Schläfe, Stirnsalben (Ung. cinereum u. Adeps suill. āā oder Jodsalbe) angezeigt. Am wirksamsten sind Merkurialien (Schmierkuren etc.); Jodkali wird vorzugsweise bei längerem Bestehen Verwendung finden. Bei Idiosynkrasie gegen dasselbe kann Jodipin innerlich versucht werden; die subkutanen Einspritzungen desselben geben öfter Anlaß zu Abszeßbildungen. Trotzdem sekundäre Atrophie nachweisbar, kann man doch noch gelegentlich von den oben erwähnten Mitteln auffallenden Nutzen sehen, wenn eine gewisse Trübung des Gewebes dafür spricht, daß der Prozeß noch nicht ganz abgeschlossen ist. Bei ausgeprägter Blässe und glänzender Papille kann man den konstanten Strom versuchen oder zu Strychnininjektionen in die Schläfe (0·001 pro dosi täglich) seine Zuflucht nehmen.

Ist noch einigermaßen Sehvermögen vorhanden und das Gesichtsfeld nicht zu eingeschränkt, so tritt nach diesen Medikationen bisweilen

Besserung ein. Die Aussichten sind um so schlechter, je längere Zeit seit dem Beginne des Leidens verstrichen ist; hoffnungslos, wenn Amaurose oder etwa nur noch schwache Lichtempfindung bei weißer Verfärbung des glänzenden Sehnerven besteht.

c. Atrophia nervi optici.

Die Atrophie des Sehnerven kann sekundär nach den oben beschriebenen Affektionen (Stauungspapille und Neuritis optica) oder nach intraokularen Erkrankungen (Retinitis, Netzhautablösung, Chorioiditis) eintreten: man unterscheidet beide als neuritische und retinitische Atrophie.

Im Gegensatz hierzu steht die einfache primäre Atrophie. All diesen Formen gemeinsam ist die Abblassung und Verfärbung der Papilla optica: der Sehnerveneintritt wird weißlich, grau oder bläulich. Die Farbennuancen sind zum Teil abhängig von der Art der Lichtquelle, die man beim Ophthalmoskopieren benutzt (so macht das Petroleumlicht die Farbe gelblicher, das Tageslicht bläulicher etc.), zum Teil von der Intensität derselben. Letztere ist stärker bei der Untersuchung im umgekehrten Bilde und mit dem Konkavspiegel als im aufrechten Bilde und mit dem Planspiegel. Wenn nicht der ganze Sehnerveneintritt gleichmäßig abgeblaßt ist, so pflegt die nasale Seite noch eine rötliche Färbung zu zeigen, während die makulare schon ganz abgeblaßt ist. Natürlich darf man damit nicht verwechseln die weißliche, gesprenkelte Farbe der physiologischen Exkavation.

Die primäre Atrophie zeigt neben der Blässe der Papille noch einen gewissen Glanz, Durchsichtigkeit des Gewebes und ein scharfes Hervortreten der Ränder. Die Blutgefäße sind anfänglich von ziemlich normaler Breite und Beschaffenheit und pflegen erst später enger zu werden. Eine Verkleinerung des Umfanges des Sehnerven ist in der Regel ebensowenig wie eine Veränderung der Rundung desselben vorhanden. Auch die muldenförmige atrophische Exkavation, durch Schwund der Nervenfasern in der Pupille entstehend, ist nur selten ophthalmoskopisch wahrnehmbar, am ehesten, wenn vorher eine größere physiologische Exkavation bestanden hat. Aber ich habe auch Exkavationen gesehen, die ganz den Charakter der glaukomatösen Druckexkavation zeigten. Interessant ist eine Beobachtung, wo bei einer tabetischen Atrophie die neben der Papille befindlichen doppeltkonturierten Nervenfasern ebenfalls schwanden (Wagenmann[113]).

Die neuritischen Atrophien lassen längere Zeit eine gewisse Trübung des Gewebes erkennen, haben nicht so scharfe Umrandung und an der temporalen Seite meist noch eine lang bestehende, etwas rötlicher

gefärbte Sichel. Bei den mit Farbenskotomen einhergehenden retrobulbären Neuriten (Intoxikationsamblyopien) pflegt nur der makulare Sektor blaß zu werden. Selten kommt es bei ihnen, wegen der gleichzeitig auftretenden Bindegewebswucherungen, zu Exkavationen. Sind solche sichtbar, so muß man jedenfalls daran denken, ob nicht Hypertonie vorhanden ist. Diese Komplikation mit glaukomatöser Drucksteigerung habe ich, wenn auch sehr selten, bei Fällen von syphilitischer Sehnervenatrophie nach früherer Neuritis beobachtet. Es ist das von großer Bedeutung für die Therapie.

Bei den neuritischen Atrophien sind ziemlich regelmäßig die Gefäße in ihrem Lumen verändert. Bald nach Ablauf der Entzündung kann noch eine Verbreiterung und Schlängelung der Venen vorhanden sein, später schwindet sie aber und es tritt eine Verengerung ein. Dieselbe ist besonders stark bei den Arterien, die durch Perivaskulitis oft zu sehr schmalen, weißlichen Strängen zusammenschrumpfen. Die Umgebung der Papilla optica, deren Grenzen anfänglich mehr verschwommen sind, zeigt öfter Alteration der Chorioidea: gelbliche Verfärbung und unregelmäßige Pigmentierung.

Nach der Stauungspapille tritt dies besonders deutlich hervor; hier ist auch noch lange ein Hervorragen der verbreiterten Papille über die angrenzende Retina zu konstatieren.

Die retinitischen Atrophien zeigen, wenn sie, wie bei entzündlicher Netzhauterkrankung, z. B. Retinitis albuminurica, Retinitis haemorrhagica, oder Chorioiditis, aus einer direkten entzündlichen Mitbeteiligung der Papille hervorgegangen sind, dieselben ophthalmoskopischen Bilder wie die neuritischen. Hingegen ist die bei Retinitis pigmentosa (Pigmentdegeneration der Netzhaut) vorkommende Atrophie in sehr charakteristischer Weise ausgezeichnet: die Papille sieht mehr weißgelb aus und hat ein an Wachs erinnerndes Aussehen. Dabei ist der Blutstrom in den Gefäßen, ohne daß man für gewöhnlich ophthalmoskopisch eine Verdickung ihrer Wände wahrnehmen kann, außerordentlich dünn. Die Papille als solche ist oft kleiner als in der Norm, wo wir ihren Durchmesser auf ca. $1^1/_2$ *mm* durchschnittlich annehmen können. — Bei den Atrophien, die den Verstopfungen der Arteria centralis retinae folgen, sind die Arterien kaum zu erkennen und nur als weiße Linien in ihren Hauptästen sichtbar, die Venen sind verschmälert. Beim Eintritt der Embolie besteht außerdem Trübung der Netzhaut zwischen Papille und Macula; in letzterer ein roter runder Fleck. Aus der anfänglichen Amaurose entwickelt sich später bisweilen noch einiges Sehvermögen; besonders habe ich öfter die äußere Peripherie des temporären Gesichtsfeldes so weit frei werden sehen, daß Bewegungen der Hände oder selbst der Finger dort erkannt wurden. Blutungen im Sehnerven, welche eine Kompression der Arteria centralis

retinäe veranlassen, können ähnliche ophthalmoskopische Bilder zustande bringen.

Die genuinen Atrophien, welche, wenn auch in zeitlich verschiedener Folge, beide Augen befallen, haben in der Regel sehr frühzeitig neben der Sehschärfenherabsetzung eine Einengung des peripheren Gesichtsfeldes zur Folge; vor allem aber leidet die Farbenempfindung. Das Gesichtsfeld für dieselbe engt sich immer mehr ein, bis schließlich die am wenigsten peripher wahrnehmbaren Farben Grün und Rot gar nicht mehr erkannt werden. Übrigens ist es nicht allzuselten, daß in gewissen Bezirken, die sichel- oder fleckförmig im Gesichtsfeld liegen, die Farben noch erkannt werden, während ihre Empfindung in Partien, die dem Zentrum näher sind, schon geschwunden ist. Ganz ausnahmsweise kann die progressive Atrophie auch mit einem zentralen Farbenskotom beginnen. Letzteres gilt als Regel für die retrobulbäre Neuritis. Die verschiedene Form, in welcher bei der genuinen Atrophie das Gesichtsfeld sich einengt, bringt auch bisweilen Beschränkungen, die den echten Hemianopsien ähnlich sehen. Meist ist aber die Halbierungslinie nicht scharf und es finden sich auch in der sehenden, einer Gesichtsfeldhälfte ähnelnden Partie Defekte. Weiter pflegt das zentrale Sehen ebenso wenig wie die Farbenempfindung normal zu sein. Auch kommt bei der echten halbseitigen Hemianopsie, die durch Traktus- oder zerebrale Affektionen entsteht, keine Abblassung des ganzen Sehnervenquerschnittes vor, wiewohl partielle Verfärbung bei sehr langem Bestehen zutage treten kann.

Für gewöhnlich ist die genuine Atrophie Folge einer progressiven grauen Degeneration des Optikus.

Vorkommen der Atrophie.

Die Atrophie des Optikus als Folgezustand der Affektionen, die eine Papillitis oder Neuritis optica hervorrufen, ist schon besprochen.

Ohne derartige Vorläufer, wobei allerdings nicht immer ausgeschlossen ist, daß doch eine unerkannt gebliebene Neuritis descendens, die aber nicht bis zum Bulbus vorgeschritten war, bestanden haben mag, finden wir Sehnervenatrophien besonders bei zerebralen und spinalen Prozessen.

Die zerebrale Atrophie ist zum Teil Folge von Läsionen, die den intrakraniellen Verlauf des Optikus treffen. Es handelt sich um Druck auf ihn oder um direkte Zerstörung: dieselben rufen dann peripher fortschreitende Atrophie hervor. So nicht selten nach Traumen, speziell Basisfraktur, wo im Canalis opticus ein Knochensplitter den Nerven treffen kann. Ferner spielen Geschwülste eine Rolle: so Tuberkel, Gummata, Exostosen, Aneurysmen. Jedoch bilden dieselben im ganzen wohl

nur selten die Ursache, da größere Tumoren, selbst wenn sie basal sind, meist zur Stauungspapille führen oder auch eine deszendierende Neuritis einleiten. Hingegen kann direkter Druck auf das Chiasma bei Hydrocephalus internus doppelseitige atrophische Erblindung veranlassen.

Eine nicht seltene Ursache der Atrophien, und zwar meist doppelseitiger, geben die verschiedenen Formen der basilaren Meningitis: so auch tuberkulöser, syphilitischer Hirnhautentzündungen, wo die Exsudate den Nerven umhüllen und funktionsunfähig machen.

In einer Reihe dieser Fälle sieht man ophthalmoskopisch das Bild der neuritischen Atrophie, wobei dann auch öfter ein einseitiges Vorkommen zu konstatieren ist, in anderen jedoch das der genuinen Atrophie mit scharfem Rande und ohne Zeichen früherer entzündlicher Prozesse. Letztere Form konstatierte Uhthoff[10] bei 14% seiner syphilitischen Augenkranken. Dessenungeachtet dürfte es sich doch in der Regel um vorangegangene neuritische Vorgänge handeln, da in den drei Fällen, welche zur Sektion kamen, eine ausgesprochene gummöse Neuritis der intrakraniellen Optikusstämme mit absteigendem perineuritischen und neuritischen Prozeß auch in der Orbita sich fand, zum Teil bis an den Bulbus als solche sich fortsetzend, zum Teil den Bulbus nur als einfache deszendierende Atrophie erreichend, nachdem die entzündlichen Veränderungen schon früher aufgehört hatten. Auch die übrigen Fälle, die nicht zur Sektion kamen, zeigten durch die Form der Gesichtsfeldanomalien etc., daß es sich nicht um primäre Sehnervenatrophie (wie bei Tabes oder progressiver Paralyse) handeln konnte.

Unter 150 Fällen syphilitischer Sehnervenerkrankungen, welche in der Hirschbergschen Klinik beobachtet und von Januszkiewicz[118] zusammengestellt sind, waren 73% nicht entzündliche Erkrankungen, und zwar bestand in diesen 107 Fällen in 30% einfache Atrophie und in 41% spinale Atrophie. Die genuine Atrophie trat in dem Zeitraum von 6 Monaten bis 29 Jahren nach der Infektion ein: am häufigsten entwickelte sich die Sehstörung 5—10 Jahre nach derselben. Bei der tabischen Atrophie lagen ebenfalls große Zeitintervalle zwischen Infektion und Optikuserkrankung; die früheste wurde nach 2 Jahren gefunden.

Öfter kommt auch eine intraokulare Optikusatrophie bei Syphilis vor: Veränderungen in der Chorioidea und Netzhaut zeigen auf diesen Ursprung; letztere können andererseits die primäre Optikuserkrankung komplizieren.

Auch bei Cerebrospinalmeningitis entstehen Sehnervenatrophien. Diejenigen, welche man bei den seltenen Erblindungsfällen nach Typhus, Variola, akuten Exanthemen oder sonstigen schweren Erkrankungen, nach Blutbrechen und schweren Blutverlusten, nach Menstruationsstörungen, Influenza, Alkoholintoxikation, Blutvergiftung, Akromegalie beobachtete,

beruhen meist auf retrobulbärer Neuritis, die gar keine oder wenig sichtbare entzündliche Veränderungen an der Papille gesetzt hat. Ohne daß man einen kontinuierlichen Zusammenhang verfolgen kann, wurden Atrophien des Sehnerven bei Erweichungsherden im Großhirn gesehen.

Verhältnismäßig häufig kommen sie bei inselförmiger Sklerose vor. Uhthoff[10] sah unter 100 Fällen zwar nur 3mal eine vollständige atrophische Verfärbung, aber 19mal eine sehr ausgedehnte; 5mal neuritische Veränderungen. Die Sehstörungen bestanden vorwiegend in zentralen Skotomen; sie treffen meist beide Augen und sind in Besserung und Verschlechterung sehr wechselnd. Der anatomische Befund zeigte zum Teil Proliferation der Neuroglia und des interstitiellen Bindegewebes. Bei der progressiven Paralyse kommt ebenfalls Sehnervenatrophie vor. Hans Gudden[117] fand sie mehr oder weniger ausgesprochen in 4·9 %. Bisweilen tritt sie vor oder im Beginn der psychischen Alteration auf (Westphal). Ebenso wurde sie bei angeborenem Idiotismus und besonders bei der Sachsschen familiären paralytisch-amaurotischen Idiotie gesehen. Bei letzterer Krankheit ist das Kind im ersten Lebensjahr gesund, dann verblödet es, Lähmungen treten ein, in der Macula lutea findet sich ein grauweißes Oval, das in der Mitte einen dunkelroten Fleck hat, später erst Papillenatrophie (Mohr[154], Higier[144]).

Ferner treten bei Epilepsie und Chorea Atrophien auf. In einem in der Göttinger Klinik beobachteten Falle (25jähriges Mädchen) von Chorea bestand einseitige Verfärbung mit parazentralem Skotom.

Bei Rückenmarkserkrankungen und auch bei Verletzungen, die das Rückenmark treffen, findet man ebenfalls Sehnervenleiden mit Ausgang in Atrophie. Am häufigsten bei Tabes, gewöhnlich sind schon gewisse Symptome der spinalen Erkrankung (Fehlen des Kniereflexes etc.) vorhanden, ehe die Sehstörung eintritt.

Die Sehnervenatrophie besteht hier in einer primären Degeneration, indem die markhaltigen Fasern durch Schwinden des Markes sich in blasse, variköse Fasern und schließlich indifferente Fibrillen verwandeln. Die Degeneration ist entweder diffus durch den ganzen Nerven in ziemlich gleichmäßiger Entwicklung verbreitet oder sie tritt inselförmig und fleckweise auf (Leber). Es ist hierbei nicht selten, wie der oben erwähnte Fall vom Schwinden der doppelkonturierten Nervenfasern zeigt und worauf auch das gelegentlich zu beobachtende Abblassen der Papille trotz eines relativ guten Sehvermögens hinweist, daß die Nervenfasern im Auge relativ früh erkranken. So schien auch nach einer anatomischen Demonstration von Moxter[120] der betreffende Fall in der Peripherie begonnen zu haben: die Ganglienzellen- und Nervenfaserschicht im Auge fehlten. Es entspricht dies dem sonstigen Vorkommen der Nervenerkrankungen bei Tabes, die einmal von der Peripherie ausgehen

und weiter auch an verschiedenen Stellen unabhängig von einander auftreten können. Immerhin geht die Optikusatrophie nicht allzu selten der grauen Degeneration der Hinterstränge vorauf; es sind Fälle bekannt, wo sie bis 20 Jahre früher begann (Gowers).

Im allgemeinen ist die Prognose der tabischen Atrophien sehr schlecht und fast stets erblinden die Kranken. In wenigen Ausnahmsfällen jedoch ist ein besserer Verlauf zu konstatieren. Hier dürfte es sich in der Regel um gleichzeitig mit tabischen Symptomen mehr selbständig auftretende neuritische Prozesse handeln. Dieselben bedingen dann auch gelegentlich Abweichungen von den gewöhnlichen Gesichtsfelddefekten, so z. B. zentrale Skotome, ausgeprägte konzentrische Einengung. In diesen Fällen kann auch, wie Samelsohn[114] und Goldzieher hervorhoben, das Aussehen der Papillenatrophie abweichend sein, indem sie mehr dem der neuritischen gleicht. —

Bei einer Zahl von Kranken aber kommt die progressive Atrophie der Sehnerven zum Ausbruch, ohne daß spezielle ätiologische Momente zu finden sind. Besonders möchte ich im Gegensatz zu anderen Autoren betonen, daß ich die Atrophie in Fällen gefunden habe, wo alle sonstigen Symptome eines Hirn- oder Rückenmarkleidens fehlten und auch bei langjähriger Beobachtung nicht eintraten. Auffallend ist, daß besonders das männliche Geschlecht befallen wird. Allgemeine Schwächung der Nervenkraft durch körperliche oder geistige Überanstrengung, Sorgen und Kummer, ausschweifendes Leben, Alkoholmißbrauch etc. wirken besonders dabei mit. Doch ist nicht unwahrscheinlich, daß in einzelnen Fällen auch Erkältungen eine Rolle spielen. Weiter werden Überblendung, Überhitzung der Augen (bei Feuerarbeitern, Schiffsheizern) angeschuldigt. Die Sehnervenerkrankungen bei Diabetes beruhen in der überwiegenden Mehrzahl auf retrobulbärer Neuritis und führen alsdann nur zu partieller Atrophie. Außerdem ist auch die Erblichkeit in einigen Fällen nachgewiesen (Leber, Linde[119]).

Behandlung.

So lange noch neuritische Erscheinungen vorhanden sind, ist — besonders bei Syphilis, aber auch in anderen Fällen — der Gebrauch von Quecksilber in erster, der von Jodkali in zweiter Linie zu empfehlen. Man bekommt hier gar nicht selten ganz ungeahnte Heilungen des Sehvermögens, vor allem wenn es sich um zentrale Skotome handelt, sogar dort, wo sie schon zu einer ausgedehnten Abblassung der Papille geführt haben (Schmidt-Rimpler[121]). Ausnahmsweise rötet sich letztere wieder.

Ist hingegen die Atrophie in der Form der einfachen Sehnervenatrophie vorhanden und sind gleichzeitig Erscheinungen von Tabes da, so muß man selbst bei nachgewiesener Lues sehr vorsichtig mit energischeren

Quecksilberkuren (Inunktionen, subkutanen Injektionen) sein, da nicht selten deutliche Verschlechterung des Sehvermögens darnach eintritt. Da dies von Uhthoff[126] angezweifelt wird, möchte ich hervorheben, daß ich leider eine Anzahl derartiger Beobachtungen habe. *) Ich nehme in derartigen Fällen tägliche Sehprüfungen vor und unterbreche sofort die Kur, falls sich Verschlechterung zeigt. Übrigens verwerfen einzelne Autoren die Schmierkur bei tabischer Atrophie ganz (Silex[128]). Gelegentlich ist die subkutane Strychnininjektion (0·001) in die Schläfengegend und vor allem der fortgesetzte Gebrauch des konstanten Stromes angezeigt. Ich lege auf letzteren ein solches Gewicht, daß ich die Kranken veranlasse, sich eine kleine Batterie anzuschaffen und fortdauernd sich zu galvanisieren. Die eigenen Urteile der Kranken sowie meine Beobachtungen haben mir oft den Nutzen dieses Verfahrens bestätigt. Valude[116] will von subkutanen Antipyrininjektionen bei Atrophien nach meningitischen Prozessen besondere Erfolge gesehen haben. Einzelne Autoren (Worotinsky[115], Abadie u. a.) empfehlen die Suspension der Kranken bei tabetischer Sehnervenatrophie: ich habe in den von mir beobachteten Fällen nichts davon gesehen und stehe somit in Übereinstimmung mit Eulenburg, Mendel und Galezowski.

Literatur.

1. Coccius, Über die Anwendung des Augenspiegels, 1853, S. 124.
2. v. Graefe, Über Komplikationen von Sehnervenentzündung mit Gehirnkrankheiten. Archiv f. Ophthalmologie, Bd. 7, Abth. 2, S. 58. 1860, Gaz. hebdomadaire 1859, u. Berl. medizin. Centralzeitung 1860.
3. Türck, Ein Fall von Hämorrhagie der Netzhaut beider Augen. Zeitschr. der Gesellschaft Wiener Ärzte, Bd. 9, 1, S. 124.
4. Schneller, Beiträge zur Kenntnis der ophthalmologischen Befunde bei extraokulären Amblyopien und Amaurosen. Archiv f. Ophthalmologie, Bd. 7, Abth. 1, S. 70. 1860.
5. Knapp, Tageblatt der Straßburger Naturforscherversammlung 1885.
6. Ulrich, Über Stauungspapille und Ödem des Sehnervenstammes. Bericht der ophthalmolog Gesellsch. in Heidelberg, 1886, S. 93, u. Archiv f. Augenheilkunde, Bd. 17, S. 30, 1886; Bd. 18, S. 259; Bd. 22, S. 32. 1890.
   — Ein Fall von einseitiger beginnender Stauungspapille mit doppelseitiger partieller Atrophie des Sehnerven. Archiv f. Augenheilkunde, Bd. 22, S. 32. 1890.
7. v. Graefe, Über Neuroretinitis und gewisse Fälle fulminierender Erblindung. Archiv f. Ophthalmologie, Bd. 12, Abt. 2, S. 114. 1866.
8. Becker, Wiener medizin. Wochenschrift 1873, S. 34.
9. H. Schmidt-Rimpler und Wegner, Ähnlichkeit der Neuroretinitis bei Hirntumor und Morbus Brightii. Archiv f. Ophthalmologie, Bd. 15, Abt. 3, S. 253. 1869.

---

*) Nachzusehen: Dinkler M., Über die Wirkungen der Quecksilberkuren bei Tabes dorsalis. Berl. klin. Wochenschrift, Nr. 14. 1904. Coester, eod. loc. Nr. 27.

10. Uhthoff, Untersuchungen über die bei der Syphilis des Zentralnervensystems vorkommenden Augenstörungen. Archiv f. Ophthalmologie, Bd. 39, Abt. 1, S. 1, u. Abt. 3, S. 1. 1893.
— Untersuchungen über die bei multipler Herdsklerose vorkommenden Augenstörungen. Archiv f. Psychiatrie u. Nervenkrankheiten, Bd. 21, S. 95 u. 303. 1889.
11. Mauthner, Gehirn und Auge. Wiesbaden 1881.
12. Blessig, Neuritis descendens. Klin. Monatsbl. f. Augenheilkunde 1875, S. 420.
13a. Oppenheim, Zur Pathologie der Gehirngeschwülste. Archiv f. Psychiatrie u. Nervenkrankheiten, Bd. 21, S. 560, u. Bd. 22, S. 5.
13b. — Über einen Fall von erworbenem idiopathischen Hydrocephalus internus. Charité-Annalen 1890.
14. Schmidt-Rimpler, Ein Fall von Pars Gliom. (Beitrag zur Frage der Nuklearlähmungen und der Entstehung der Stauungspapille.) Archiv f. Augenheilkunde, Bd. 18, S. 152. 1888.
15. Quincke, Zur Physiologie der Zerebrospinalflüssigkeit. Reicherts und Dubois' Archiv 1872, Heft 2.
16. Elschnig, Über die pathologische Anatomie und Pathogenese der sogenannten Stauungspapille. Archiv f. Ophthalmologie, Bd. 41, Abt. 2, S. 179. 1895, u. Neurolog. Zentralbl. 1894, S. 750.
— Die Pathogenese der Stauungspapille. Wiener klin. Rundschau, Nr. 1—4. 1902.
17. H. Pagenstecher, Ophthalm. Hosp. Reports, VII, 2, S. 125 u. 137, Case 2.
18. Zenner, Ein Fall von Tumor des Thalamus opticus. Neurolog. Centralbl. 1893, Nr. 18.
19. Hirschberg, Über Sehstörungen durch Gehirngeschwulst. Neurolog. Centralbl. 1891, Nr. 15, u. Centralbl. f. prakt. Augenheilkunde 1891, S. 272.
20. Sesemann, Die Orbitalvenen des Menschen und ihr Zusammenhang mit den oberflächlichen Venen des Kopfes. Reicherts und Dubois' Archiv 1869, S. 154.
21. Leber, Beiträge zur Kenntnis der Neuritis des Sehnerven. Archiv f. Ophthalmologie, Bd. 14, Abt. 2, S. 371. 1868.
22. G. Schwalbe, Der Arachnoidealraum ein Lymphraum und sein Zusammenhang mit dem Perichorioidealraum. Centralbl. f. die medizin. Wissenschaften 1869, Nr. 30, u. Schultzes Archiv f. mikrosk. Anatomie, Bd. 6, 1.
23. H. Schmidt-Rimpler, Zur Entstehung der Stauungspapille (Neuritis optica intraocularis) bei Hirnleiden. Archiv f. Ophthalmologie, Bd. 15, Abt. 2, S. 193. 1869.
— Sur la neurite optique intra-oculaire due aux tumeurs cérébrales, avec œdème consécutif de la tunique du nerf optique. Congrès périodique international d'Ophthalmologie à Londres 1872. Erschienen Paris 1873, S. 166, und Bericht über die Heidelberger Ophthalmologenversammlung 1874, S. 455.
24. Knapp, Über den Weg, auf welchem in Fällen von Neuroretinitis die Exsudation vom Gehirn in das Auge dringt. Transactions of the American ophthalmolog. Society 1870, S. 118. Ref. in Klin. Monatsbl. f. Augenheilkunde 1871, S. 68.
25. Manz, Experimentelle Untersuchungen über Erkrankungen des Sehnerven infolge von intrakraniellen Erkrankungen. Archiv f. Ophthalmologie, Bd. 16, Abt. 1, S. 265. 1870.
26. — Über Sehnervenerkrankungen bei Gehirnleiden. Deutsches Archiv f. klinische Medizin, Bd. 9, S. 339, 1871, u. Münchn. mediz. Wochenschr., Bd. 8, Nr. 531. 1888.
27. Forlanini, Flarer, Schmidt-Rimpler, Sulla neurite ottica etc. Annali d'Ottalmologia I, fasc. III. 1871.

28. Leber, On the connection between optic neuritis and intracranial diseases. Internat. mediz. Kongreß London. 1881.
29. — Zusammenhang zwischen Sehnervenentzündung und intrakraniellen Erkrankungen. Münchn. mediz. Wochenschr. Nr. 33. 1894.
30. Deutschmann, Über Neuritis optica, besonders die sogenannte Stauungspapille, und deren Zusammenhang mit Gehirnaffektionen. 1887.
31. Schultén, Untersuchungen über den Hirndruck, mit besonderer Rücksicht auf seine Einwirkung auf die Zirkulationsverhältnisse des Auges. Archiv. f. klin. Chirurgie, Bd. 32, S. 453, 733 u. 947. 1885.
32a. Fürstner, Zur Kenntnis der pathologischen Anatomie der Stauungspapille und Optikusatrophie. Berl. klin. Wochenschr. 1889, Nr. 8.
32b. — Archiv f. Psychiatrie, Bd. 8. 1878.
33. Scimemi, Sulla neurite ottica da tumore cerebrale. Palermo 1889 u. Annali di Ottalmologia, Bd. 18, S. 432. Ref. im Jahresber. f. Augenheilkunde, S. 177, u. Centralbl. f. Augenheilkunde 1889, S. 16.
34. Iwanoff, Über Neuritis optica. Sitzungsber. d. ophthalmolog. Gesellsch. 1868, S. 421.
35. Herzog, Ein Fall von Stauungspapille bei Gehirntumor nebst makro- und mikroskopischem Befund. Klin. Monatsbl. f. prakt. Augenheilkunde 1875, S. 263.
36. Rosenbach, Ein Fall von Neuroretinitis bei Tumor cerebri. Archiv f. Ophthalmologie, Bd. 18. Abt. 1, S. 31. 1872.
37. Treitel, Neuroretinitis infolge von Tumor cerebri, ohne Hydrops der Sehnervenscheide. Archiv f. Ophthalmologie, Bd. 26, Abt. 3, S. 105. 1880.
38a. Albutt, On the causation and signification of the shoked disk in intracran. diseases. Brit. med. Journ. April 1872.
38b. — On the use of the ophthalmoscope in diseases of the nerv. syst. etc.
39. Gowers, Die Ophthalmoskopie in der inneren Medizin, S. 66. 1893.
40a. Parinaud, De la neurite optique dans les affections cérébrales. Annales d'oculistique, T. 82, S. 5. 1879.
40b. — Contribution à l'étude de la neurite œdemateuse d'origine intracranienne. Annales d'oculistique, T. 114, S. 1, Juli 1895. Cf. eod. loc. Juni 1895, S. 425.
41. Adamkiewicz, Über Stauungspapille. Neurolog. Zentralbl. 1893, Nr. 23.
42a. Bruns, Ein neuer Fall von Alexie mit rechtsseitiger homonymer Hemianopie. Mit Sektionsbefund. Neurolog. Zentralbl. 1894, Heft 1 u. 2.
42b. — Gehirntumoren in Eulenburgs Enzyklopädie, 3. Aufl. 1897.
43. J. Taylor, Optic neuritis in its relation to cerebral tumor and trephining. The Ophthalmolog. Society of the United Kingdoms 1894. Ref. im Centralbl. f. prakt. Augenheilkunde 1895, S. 13.
44. Wecker, The surgical treatment of optic neuritis. Lancet 1872, S. 242, u. Internationaler ophthalmologischer Kongreß zu London 1872.
45. Brudenell Carter, Operation of opening the sheath of the optic nerve for the relief of pressure. Brain 1887. Juli, u. Ophthalm. Review 1888. Oktober.
46. Benedikt, Über die Bedeutung der Sehnervenerkrankungen bei Gehirnaffektionen. Allgem. Wiener mediz. Zeitung 1868, Nr. 3—8.
46a. — Beiträge zur Augenheilkunde. Archiv f. Ophthalmologie, Bd. 43, S. 687. 1897.
47. Hughl. Jackson, Observations on defects of sight in brain disease. London. Ophth. Hosp. Reports IV, p. 10 u. 380. 1863; V, p. 51 u. 251, VII, p. 213. 1873.
48. V. Horsley, Remarks of the consecutive cases of operations upon the brain and cranial cavity to illustrate the safety of the method employed. Boston med. Journ. 1887, ferner Brit. med. Journ. Dez. 1890.

49. Jany, Ein Fall von rechtsseitiger Hemianopie und Neuroretinitis infolge eines Gliosarkoms im linken Okzipitallappen. Archiv f. Augenheilkunde, Bd. 11, Abt. 2, S. 190. 1882.
50. Knapp, Ein Fall von erfolgreich operiertem otitischem Abszeß. Zeitschr. f. Ohrenheilkunde, Bd. 26, S. 20. 1894.
51. Vierord, Über die operative Behandlung subkortikal gelegener Hirntumoren. Fortschritte der Medizin, S. 493. 1894.
52. Reich, Zur Statistik der Neuritis optica bei intrakraniellen Tumoren. Klinische Monatsbl. f. Augenheilkunde 1874, S. 274.
53. Annuske, Die Neuritis optica bei Tumor cerebri. Archiv f. Ophthalmologie, Bd. 19, Abt. 3, S. 165. 1873.
54. H. Oppenheim, Lehrbuch der Nervenkrankheiten, 3. Aufl. 1902.
— Die Geschwülste des Gehirns. Nothnagels spezielle Pathologie und Therapie. 1896.
55. v. Bramann, Über Exstirpation von Hirntumoren. Verhandlungen der Deutschen Gesellschaft f. Chirurgie. Berlin 1892.
56. Kron, Tvenne Fall of Neuritis optica. Ref. in Klin. Monatsbl. f. Augenheilkunde 1872, S. 93.
57. Michel, Über Erkrankungen der Umhüllungshäute des Sehnerven. Sitzungsber. der physik.-mediz. Gesellschaft, Würzburg 1891, und Deutsches Archiv f. klin. Medizin, Bd. 23.
58. Bergmann, Über den Hirndruck. Archiv f. klin. Chirurgie, Bd. 32, S. 705. 1885.
— Über chirurgische Behandlung der Hirnkrankheiten. 2. Aufl., Juli 1889.
59. Falkenheim-Naunyn, Über Hirndruck. Archiv f. experimentelle Pathologie u. Pharmakologie, Bd. 22, S. 261. 1887.
60. Zellweger, Anatomische und experimentelle Studien über den Zusammenhang von intrakraniellen Affektionen und Sehnervenerkrankungen. Dissertation. Zürich 1887.
61. Leyden, Beiträge und Untersuchungen zur Physiologie und Pathologie des Gehirns. Virchows Archiv, Bd. 37.
62. Nothnagel, Topische Diagnostik der Gehirnkrankheiten. Berlin 1879.
63. Bernhard, Beiträge zur Symptomatologie und Diagnostik der Hirngeschwülste Berlin 1881.
64. Nothnagel, Über Tumoren der Vierhügel. Wiener mediz. Presse 1889, Nr. 3.
65. Bruns, Über Störungen des Gleichgewichtes bei Tumoren des Stirnhirns. Deutsche mediz. Wochenschr. 1892, Nr. 7.
66. Wernicke, Lehrbuch der Gehirnkrankheiten. Kassel 1881.
67. Sachs, Studien zur Pathologie des N. opticus. Archiv f. Augenheilkunde, Bd. 26, S. 154 u. 237. 1893.
68. Quincke, Lumbalpunktion des Hydrocephalus. Berliner klin. Wochenschr. 1891, Nr. 39.
69. Michel, Beitrag zur Kenntnis der Entstehung der sogenannten Stauungspapille und der pathologischen Veränderungen in dem Raume zwischen äußerer und innerer Gehirnscheide. Archiv f. Heilkunde, Bd. 14, S. 39. 1873.
70. Hirschberg, Beiträge zur praktischen Augenheilkunde. Berlin 1876, S. 37, u. Centralbl. f. prakt. Augenheilkunde 1887.
71. Allen Starr, Brain Surgery. London 1894.
72. Erb, Zur Chirurgie der Hirntumoren. Deutsche Zeitschr. f. Nervenheilkunde 1892, IV, S. 109.
73. Hitzig, Ein Beitrag zur Hirnchirurgie. Berliner klin. Wochenschr. 1893.

74. L. Weiß und O. Brugger, Zur Kasuistik der Sehnervenleiden bei Turmschädel. Archiv f. Augenheilkunde, Bd. 28, S. 55. 1893.
75. Quincke, Über Meningitis serosa. Sammlung klinischer Vorträge, Nr. 67. 1893.
— Die Lumbalpunktion des Hydrocephalus. Berliner klin. Wochenschr. 1891, Nr. 39.
— Über Meningitis serosa und verwandte Zustände. Deutsche Zeitschr. f. Nervenheilkunde, Bd. 9, S. 149. 1896.
76. Broadbent, Dropsy of sheath of opt. nervi in meningitis. Transactions of the path. Society, Vol. 23, S. 216. 1872.
— On the choked disc in intracranial diseases. Brit. med. Journ. 1872, June.
77. Power, A case of optic neuritis in which Wecker's operation was performed. St. Barth. Hosp. Reports VIII, S. 571. 1872.
78. Schirmer, Über die bei Meningitis cerebrospinalis vorkommenden Augenerkrankungen. Klin. Monatsbl. f. Augenheilkunde 1865, S. 275.
79. Stellwag v. Carion, Hydrops nervi optici. Ophthalmologie II, 1, S. 617. 1856.
80. Bouchut, Atlas d'ophthalmoscopie médicale et cérébroscopie. Paris 1876.
81. Edmunds und Lawford, Remarks on the immediate commotion of optic neuritis in cases of intracranial disease. Brit. med. Journ. I, S. 963. 1887.
82. Leber, Ein Fall von Hydrocephalus mit neuritischer Sehnervenatrophie und kontinuierlichem Abträufeln wässeriger Flüssigkeit aus der Nase. Archiv f. Ophthalmologie, Bd. 29, Abt. 1, S. 273. 1883.
83. Eales, Exophthalmus and optic neuritis. Lancet Nr. 11. 1887.
84. Tuczek, Zur Lehre vom Durhämatom. Wiener mediz. Blätter, Nr. 12. 1887.
85. Manz, Über Schädeldeformität mit Sehnervenatrophie. Bericht über die Verhandl. der ophthalmolog. Gesellsch. zu Heidelberg 1887, S. 18.
86. Ponfick, Über den Zusammenhang von Schädelmißbildung mit Hirnhautentzündung und angeborener Blindheit. Bresl. ärztl. Zeitschr. 1886, Nr. 21.
87. Wortmann, Beitrag zur Meningitis tuberculosa und der Gehirntuberkulose im kindlichen Lebensalter. Jahrb. f. Kinderheilkunde 20, S. 300. 1883.
88. H. Schmidt-Rimpler, Phlebitis ophthalmica. Archiv f. Ophthalmologie, Bd. 23, Abt. 1, S. 229. 1877.
89. Manz, Über Veränderungen am Sehnerven bei akuter Entzündung des Gehirns. Bericht der Heidelberger Ophthalmologenversammlung 1874, S. 447.
90. Seydel, Operative Entfernung eines intrakraniellen Tumors. Centralbl. f. Chirurgie 1896, Nr. 13.
91. R. Shalders Miller, Craniectomy for double optic neuritis with microcephaly. Brit. med. Journ. 23. Juli 1892.
92. Mudd, Echinococcus multilocularis of brain. Americ. Journ. of med. scienc. 1892, S. 413.
93. Saenger, Ein chirurgisch geheilter Fall von Abszeß im rechten Schläfenlappen. Deutsche mediz. Wochenschr. 1894, Nr. 2.
94. Hahn, Fall von fortschreitender Erblindung, mit Erfolg behandelt durch temporäre Schädeltrepanation. 20. Kongreß der deutschen Gesellsch. f. Chirurgie. Berlin 1893. Ref. im Centralbl. f. prakt. Augenheilkunde 1893, S. 143 u. S. 169.
95. Perles, Über Heilung von Stauungspapillen. Aus Prof. Hirschbergs Klinik. Centralbl. f. prakt. Augenheilkunde 1893, S. 289.
96. Albertoni et Brigatti, Glioma della regione Rolandica, estirpazione, guarizione. Rivista speriment. 19. Fasc. 1. 1893.
97. Nieden, Über Erythromelalgie und Augenleiden. Archiv f. Augenheilkunde, Bd. 28, S. 1. 1893.

98. Eulenburg, Über Erythromelalgie. Deutsche mediz. Wochenschr. 1893, Nr. 50.
99. Lüderitz, Glaukom als Komplikation einer abgelaufenen Stauungspapille. Dissertation. Straßburg 1893.
100. Tilling, Jacksonsche Epilepsie mit Stauungspapillen. St. Petersburger mediz. Wochenschr. 1894.
101. Rakowicz, Ein Fall von beiderseitiger Stauungspapille und einseitiger Abducenslähmung bei otitischer Meningitis. Klin. Monatsbl. f. Augenheilkunde 1895, S. 163.
102. Wilbrand, Ein Fall von rechtsseitiger lateraler Hemianopsie mit Sektionsbefund. Archiv f. Ophthalmologie, Bd. 31, Abt. 3, S. 119. 1885.
103. Ducamp, Kyste hydatique du cerveau. Progrès médical. 12. Sept. 1891.
104. Lomeyer, Fall eines geheilten Gehirnabszesses. Berliner klin. Wochenschr. 1891, Nr. 37.
105. Rath, Beitrag zur Symptomenlehre der Geschwülste der Hypophysis cerebri. Archiv f. Ophthalmologie, Bd. 34, Abt. 4, S. 81. 1888.
106. v. Hippel, Ein Beitrag zur Kasuistik der Hypophysistumoren. Virchows Archiv, Bd. 126, S. 124. 1891.
107. Jansen, Über Hirnsinusthrombose nach Mittelohreiterung. Archiv f. Ohrenheilkunde, Bd. 35, S. 55, u. Bd. 36, S. 1. 1894.
108. Katz, Über das Vorkommen von Neuritis optica und Myelitis acuta. Archiv f. Ophthalmologie, Bd. 42, Abt. 1, S. 202. 1896.
109. Burchardt, Zur Behandlung der Stauungspapille. Centralbl. f. prakt. Augenheilkunde 1896, S. 313, u. Charité-Annalen, Bd. 20, S. 303.
110. Adamkiewicz, Die sogenannte Stauungspapille und ihre Bedeutung als eines Zeichens von gesteigertem Druck in der Höhle des Schädels. Zeitschr. f. klin. Medizin, Bd. 26, S. 26. 1895.
111. Angelucci, Il trattamento chirurgico e la prognosi dell' edema di papilla nei focolai cerebrali. Arch. di Ottalm., Bd. III, 9—10, p. 286. 1896.
112. Gibson, Remarks on the results of surgical measures in a series of cerebral cases. Edinb. med. Journ. 1896, S. 683.
113. Wagenmann, Schwund markhaltiger Nervenfasern in der Retina infolge von genuiner Sehnervenatrophie bei Tabes dorsalis. Archiv f. Ophthalmologie, Bd. 40, Abt. 4, S. 256. 1894.
114. Samelsohn, Amblyopia peripherica. Bericht der ophthalmolog. Gesellschaft zu Heidelberg, 1892, S. 73.
115. Worotinsky, Über den Einfluß der Suspensionen auf die Sehstörung bei Kranken mit Spinalaffektionen. Russisch. Ref. in Nagels Jahresber. 1893, S. 511.
116. Valude, Traitement par l'antipyrine de certaines formes d'atrophie du nerf optique. Transact. of the VII. internat. Ophthalmol. Congress. Edinburgh 1894, S. 311.
117. Hans Gudden, Zur Ätiologie und Symptomatologie der progressiven Paralyse etc. Archiv f. Psychiatrie und Nervenkrankheiten, Bd. 26, S. 430. 1895.
118. Januszkiewicz, Der zeitliche Verlauf bei syphilitischen Erkrankungen des Sehnerven nach 150 Fällen. Centralbl. f. prakt. Augenheilkunde 1895, S. 358.
119. Linde, Neuritische Atrophie des Sehnerven bei Mutter und Kind. Centralbl. f. prakt. Augenheilkunde 1895, S. 363.
120. Moxter, Atrophie des Optikus bei Tabes. Demonstration im Verein für innere Medizin zu Berlin. 10. Juni 1895. Ref. im Centralbl. f. prakt. Augenheilkunde 1895, S. 569.
121. Schmidt-Rimpler, Über zentrale Skotome. Therapeut. Wochenschr. Nr. 28. 1896.
122. Hermann, Stauungspapille nach Zahnextraktion. Centralbl. f. prakt. Augenheilkunde, S. 366. 1893.

123. Hoche, Zur Frage der Entstehung der Stauungspapille. Archiv f. Augenheilkunde, Bd. 35, S. 192. 1897.
124. Deyl, Eine neue Erklärung für die Entstehung der Neuritis optica oedematosa (Stauungspapille). Ophthalmolog. Klinik 1898, Nr. 2. Wiener klin. Rundschau 1899, Nr. 11 ff.
125. Sachsalber, Ein Fall von Stauungspapille nach erfolgreicher Behandlung eines Gehirnabszesses. Zeitschrift f. Augenheilkunde, Bd. IX, Ergänzungsheft, S. 408. 1903.
126. Uhthoff, Tabes dorsalis in Graefe-Saemisch' Handbuch der gesamten Augenheilkunde, 2. Aufl., Bd. XI, Kapitel 22, Teil II, S. 213. 1904.
— La neurite optique toxique. XIII. Congrès internationale de méd. à Paris. 1900.
127. Bernhardt, Über das Vorkommen von Neuritis optica bei Tabes. Berliner klin. Wochenschrift 1895, Nr. 28. Eod. loc. Nr. 30: Oppenheim: Bemerkungen dazu.
128. Silex, Über tabische Sehnervenatrophie. Deutsche mediz. Wochenschrift 1898, Nr. 19.
129. Schlesinger, Operierter Hirntumor. Münchn. mediz. Wochenschrift 1898, S. 159.
130. Friedländer, Über Rückenmarksveränderungen bei Hirntumoren. Deutsche medizin. Wochenschr. 1902, Vereinsbeilage, S. 38.
131. Wollenberg, Ein Fall von Hirntumor mit Abfluß von Zerebrospinalflüssigkeit durch die Nase. Archiv f. Psychiatrie und Nervenkrankheiten, Bd. 31, Heft 1 u. 2. 1899.
132. Königshöfer, Über die Klassifikation der Neuritiden. Ophthalmolog. Klinik, Nr. 14. 1904.
133. Groenouw, Erkrankungen der Atmungs-, Kreislauf- etc. Organe. Graefe-Saemisch' Handbuch der gesamten Augenheilkunde, XI. Bd., 1. Abt., Kap. 22, S. 789. 1904.
134. Körner, Die otitischen Erkrankungen des Hirns, der Hirnhäute und der Blutleiter, 3. Aufl. Wiesbaden 1902.
135. Schwartze, Handbuch der Ohrenheilkunde 1892, Leipzig, und Verhandlungen der Gesellschaft der Naturforscher etc. zu Hamburg 1902, S. 343 u. 381.
136. Hansen, Über das Verhalten des Augenhintergrundes bei den otitischen intrakraniellen Erkrankungen auf Grund der in der Klinik zu Halle seit 1892 gemachten Beobachtungen. Archiv f. Ohrenheilkunde, Bd. 53, S. 187.
137. Leo Müller, Zwei Fälle von tödlicher Blutung aus einem Hirntumor im Anschluß an Lumbalpunktion. Jahrbücher der Hamburger Staatskrankenanstalten, Bd. VIII, Teil 2, S. 25. 1904.
138. Mock, Beitrag zur Kasuistik der Stauungspapille, Tübingen. 1903.
139. Fürstner, Trepanation bei Hirntumoren. Münchn. med. Wochenschr. 1903, S. 1485.
140. Baas, Zusammenfassendes Referat über Stauungspapille. Zeitschrift f. Augenheilkunde 1899.
141. Uhthoff, Stauungspapille. Neurolog. Centralbl. Nr. 20. 1904.
— Bemerkungen über das Auftreten funktioneller nervöser Störungen bei anatomischen Hirnläsionen. Bericht über die 30. Versammlung der ophthalmolog. Gesellschaft zu Heidelberg 1902, S. 145.
142. Grunert, Sichtbare Blutströmung in den Netzhautvenen bei Leukämie. Zentralbl. f. Augenheilkunde 1891, Augustheft.
143. Oppenheim, Beitrag zur Prognose der Gehirnkrankheiten im Kindesalter. Verhandlungen der Berliner mediz. Gesellschaft I, S. 35. 1901.
144. Higier, Weiteres zur Klinik der Tay-Sachsschen familiären paralytisch-amaurotischen Idiotie. Neurolog. Centralbl. 1901, S. 843.

145. Dupuy-Dutemps, Régression complète de la „stase papillaire“ à la suite d'une simple crâniectomie dans un cas de neuro-fibromatose avec hypertension intracranienne. Clinique Ophthalmol. 1902, p. 713.
146. Sänger, Über die Pathogenese der Stauungspapille. Ref. über die Breslauer Naturforscherversammlung 1904. Klin. Monatsbl. f. Augenheilkunde, 42. Jahrg., 2. Bd., S. 503.
147. Liebrecht, Über pathologisch-anatomische Veränderungen am Sehnerven bei Gehirngeschwulst und über die Pathogenese der Stauungspapille. Bericht über die 30. Versammlung der Ophthalmolog. Gesellsch. Heidelberg 1902, S. 172.
148. Baas, Die Entstehung der Stauungspapille. Sammelreferat. Zeitschrift f. Augenheilkunde, Bd. 2, S. 170. 1899.
149. Kampferstein, Beitrag zur Pathologie und Pathogenese der Stauungspapille. Klin. Monatsbl. f. Augenheilkunde, 42. Jahrg., 1. Bd., S. 501. 1904.
150. Judeich, Beitrag zur Pathologie und Thrombose des Sinus cavernosus und zur Pathogenese der Stauungspapille. Zeitschrift f. Augenheilkunde, Bd. 3, S. 739, 1900.
151. Jacoby, Zwei Fälle von Cysticercus cerebri mit Stauungspapille. Klin. Monatsbl. f. Augenheilkunde, Jahrg. 41, Bd. 2, S. 272. 1903.
152. Enslin, Die Augenveränderungen bei Turmschädel, besonders die Sehnervenerkrankung. Archiv f. Ophthalmologie, Bd. 58, S. 151. 1904.
153. Antonelli, Les néurites optiques au cours des infections angines. Arch. d'ophthalm., Bd. 23, S. 633 u. 732. 1903.
154. Mohr, Die Sachssche amaurotische familiäre Idiotie. Archiv f. Augenheilkunde, Bd. 41, S. 285. 1900.
155. Bachauer, Über Stauungspapille nach Schädelkontusion. Deutsche mediz. Wochenschrift 1904, S. 306.
156. Wolfring, Beitrag zur Histologie der Lamina cribrosa sclerae. Archiv f. Ophthalmologie, Bd. 18, 2. Abt., S. 10. 1872.
157. Krückmann, Eine weitere Mitteilung zur Pathologie der sogenannten Stauungspapille. Archiv f. Ophthalmologie, Bd. 45, S. 497. 1898.
158. Nottbeck, Ein Beitrag zur Kenntnis der kongenitalen Pseudoneuritis optica (Scheinneuritis). Archiv f. Ophthalmologie, Bd. 44, S. 31. 1897.

2. Hemianopsie. Halbblindheit.

Die Hemianopsie*) (Hemiablepsie, Hemianopie, Hemiopie, Halbblindheit) bei zerebralen Affektionen kann ihren Grund in Störungen haben, die, entweder an der Basis liegend, Optikus, Chiasma oder Traktus treffen, oder die Ausstrahlungen des Traktus zum Sehzentrum oder endlich letzteres selbst funktionell schädigen.

*) ἡμι halb, ἀ privativum, ὤψ = Halbblindheit. Also beim Fehlen der rechten Hälfte des Gesichtsfeldes: rechtsseitige Hemianopsie. Gebraucht man den Ausdruck Hemiopie, wo das ἀ privativum fehlt, so müßte man eigentlich diesen Fall als linksseitige Hemiopie (Halbsichtigkeit) bezeichnen, wie es auch Förster in Graefe's Handbuch tut. Die neueren Autoren gebrauchen, wenn sie Hemiopie schreiben, den Ausdruck gleich Hemianopsie (z. B. Fuchs und Schweigger in ihren Lehrbüchern).

Den hemianopischen ähnliche Gesichtsfelder kommen gelegentlich vor, wenn der Optikus verletzt ist; oder auch bei Neuritis, Atrophie und Netzhautaffektionen. Alles dies ist natürlich von den intrakraniell bedingten Hemianopsien zu trennen. Die Diagnose ist leicht, wenn es sich um intraokulare Erkrankungen handelt, schwieriger, wenn der Sehnerv ergriffen ist, ohne daß, wie oft bei retrobulbärer Neuritis, an der Papilla optica ein deutlicher pathologischer Befund wahrzunehmen ist. In der Regel aber zeigen die hier vorkommenden Gesichtsfeldausfälle keine so ausgeprägte gerade Trennungslinie, welche das Gesichtsfeld in eine sehende und eine blinde Hälfte teilt, und meist auch periphere Einengung der erhalten gebliebenen Gesichtsfeldhälfte. Weiter ist bei den reinen Hemianopsien in der Regel volle zentrale Sehschärfe vorhanden, während dieselbe bei neuritischen und atrophischen Prozessen, welche mit größeren Gesichtsfelddefekten einhergehen, stark zu sinken pflegt.

Kleinere, einander ähnelnde symmetrische Gesichtsfeldausfälle auf beiden Augen sind bei Optikusleiden gar nicht selten; auch die durch intrakranielle Vorgänge schwerer zu deutenden wenigen Fälle von Hemianopsien nach oben und unten oder nach beiden Seiten sind zweifellos öfter Folge von peripheren Optikuserkrankungen. Daß eine gewisse Übereinstimmung und Symmetrie auch hierbei in beiden Gesichtsfelddefekten vorliegen kann, erscheint nicht wunderbar, wenn man daran denkt, wie häufig es beiderseits auf Grund einer retrobulbären Neuritis zu zentralen Skotomen, also Ausfall der Makularfaserleitung kommt. Ist die retrobulbäre Neuritis so ausgedehnt, daß sie zu symmetrischem Verlust einer ganzen Gesichtsfeldhälfte geführt hat, so pflegt sie auch weiter progressiv zu sein und nicht plötzlich aufzuhören. Ebenso stellt sich nach Ablauf der Entzündung eine mehr oder weniger ausgedehnte weiße Verfärbung der Papille ein, was bei den intrakraniellen Hemianopsien nicht oder erst sehr spät der Fall ist. Tritt beiderseits eine Hemianopsie plötzlich auf, so spricht dies sicher dagegen, daß sie Folge einer doppelseitigen Neuritis ist. Meist leiten noch komplizierende zerebrale Symptome auf die richtige Diagnose.

Verlauf und Ursprung der Sehnervenfasern.

Zur Erklärung der Hemianopsien ist die Entscheidung von großer Bedeutung, wie die die einzelnen Netzhautpartien versorgenden Nervenfasern im Optikus, Chiasma und Traktus verlaufen. Eine lang ventilierte Streitfrage hierbei ist es, ob im Chiasma eine totale Kreuzung der Optikusfasern eintritt, also sämtliche Fasern des Optikus einer Seite zum Traktus der andern übergehen, oder nur eine Halbkreuzung. Diese

Frage ist für die überwiegende Mehrzahl der Kliniker wohl dahin entschieden, daß eine Semidekussation besteht, da sie am einfachsten die Erklärung der am Krankenbett zu beobachtenden Tatsachen zuläßt. Aber auch die anatomischen Befunde sprechen für sie.

Wie es scheint, waren Josef und Karl Wenzel die ersten, welche auf Grund ihrer anatomischen Präparationen in ihrer Arbeit „De penitiori structura cerebri. Tübingen 1812“ zu der Anschauung der Semidekussation kamen, welche dann später besonders von Johannes Müller vertreten wurde. A. v. Graefe (1856) erklärte in dieser Weise die von ihm beobachteten Fälle von Hemianopsie. Durch die Arbeiten von v. Bisiadecki (1861) und die in demselben Jahre (1873) und demselben Heft des Graefeschen Archivs erschienenen anatomischen Untersuchungen von Mandelstamm[1] und von Michel[2] wurde die Halbkreuzung beim Menschen wieder angefochten und eine Totalkreuzung statuiert. Die Art aber, wie dieselben die häufigste Form der Hemianopsie, die gleichseitige, durch Druck einer Geschwulst oder des erweiterten Rezessus, der oberhalb des Chiasma liegt und mit dem dritten Ventrikel kommuniziert, nur allein auf den einen oder andern seitlichen Winkel des Chiasmas zu erklären suchten, entsprach weder den pathologisch-anatomischen Befunden noch der Wahrscheinlichkeit.

Schon im folgenden Jahre wandte sich Gudden[3] sowohl vom anatomischen als auch experimentellen Standpunkte gegen diese Annahme, indem er behauptete, daß bei allen Tieren, deren Gesichtsfelder getrennt sind, eine vollständige Kreuzung der Sehnerven stattfände, während bei denen, deren Gesichtsfelder zusammenfallen (z. B. auch bei Hunden), eine Halbkreuzung stattfinde. Diese Anschauung hat sich aber, wie spätere Untersuchungen (besonders Michel's) gezeigt, bezüglich des Tierreichs nicht überall als richtig erwiesen. Dagegen wurde für den Menschen die Semidekussation von allen Seiten bestätigt, und zwar auch das, was schon Gudden gesehen, daß die sich nicht kreuzenden Bündel der Sehnerven vorzugsweise in der oberen Hälfte des Chiasma liegen (Bernheimer[4]). Besonders wichtig waren die pathologisch-anatomischen Untersuchungen von Fällen, wo eine einseitige Optikusatrophie, wie sie bei Phthisis bulbi entsteht, sich rückwärts durch das Chiasma auf die Traktus fortgesetzt hatte. Natürlich konnten nur die Fälle wirklich beweiskräftig sein, welche entweder zu einer vollkommenen Atrophie des entgegengesetzten Traktus führten (Totalkreuzung), oder solche, bei denen auch der gleichseitige Traktus partiell ergriffen war (Semidekussation). Eine partielle Atrophie des entgegengesetzten Traktus allein (Popp, Michel) kann nichts beweisen, da die Möglichkeit bleibt, daß die zentripetale Atrophie eben nur partiell war und jenseits des Chiasma nur noch den Teil der Fasern betroffen habe, welcher zu dem atrophischen Traktus ging.

Einzelne früher veröffentlichte Befunde hatten kein abschließendes Resultat gegeben. Woinow[5] war der erste, welcher 1875 auf der Heidelberger Ophthalmologenversammlung ein Chiasmapräparat vorlegte, an welchem der linke Sehnerv atrophisch war und eine Atrophie beider Traktus durch die makroskopisch erkennbare Verdünnung sich nachweisen ließ; eine mikroskopische Untersuchung war nicht vorgenommen worden. In der folgenden Diskussion erklärte Donders, daß er ein ähnliches Präparat besessen habe, und Hirschberg fügte hinzu, daß bereits Morgagni zwei solcher Präparate beschrieben hätte. 1877 konnte ich[6a] derselben Versammlung zwei Fälle demonstrieren, bei denen der linke Optikus lange Jahre atrophisch war: der rechte Traktus war erheblich dünner als der linke, aber auch letzterer zeigte sich atrophisch, wie mikroskopische Untersuchungen

zweifellos bestätigten. Auf Grund dieser Befunde mußte ich mich dahin aussprechen, daß die gekreuzte Faserlage in der Regel stärker ist als die nicht gekreuzte, daß also der Ausdruck „Semidekussation" cum grano salis zu nehmen sei, — eine Ansicht, die dann auch in späteren Untersuchungen ihre Bestätigung gefunden hat (v. Sölder[199]). Seit jener Zeit sind eine große Reihe ähnlicher Präparate zur Untersuchung gekommen (Baumgarten[9], Kellermann[7], Becker[8], v. Gudden[3], Marchand[12], Purtscher[17], Singer und Münzer[34], Bernheimer[4], Burdach[35] u. a.); neuerdings habe ich[6b] wieder in Heidelberg ein sehr überzeugendes von Cramer vorlegen können, wo die Atrophie beiderseits bis an die Fissura calcarina verfolgt war. Henschen[10] geht in seinen klassischen „Klinischen und anatomischen Beiträgen" sogar so weit, zu sagen, wer von der Semidekussation nicht überzeugt sei, „täte am besten, sich mit Hirnanatomie überhaupt nicht zu beschäftigen!"

Es kommt hinzu, daß auch in anderer Weise der Nachweis der Semidekussation geliefert ist. Bernheimer[4] hat in dem Studium der Entwicklung der Markscheiden im embryonalen Chiasma bei unreifen, reifen und überreifen menschlichen Früchten eine Methode gefunden, bei der er nach Weigertscher Färbung die sich entwickelnde Markscheide der Einzelfaser an lückenlosen Serienschnitten in ihrem Verlauf vom Traktus zum Optikus hinein verfolgen konnte. Die ungekreuzt verlaufenden Faserteile sind in vollster Deutlichkeit an der oberen dorsalen Chiasmahälfte zu sehen.

Von gleicher Bedeutung und obige Untersuchungen ergänzend sind die Fälle, bei denen eine im Gehirn entstandene Atrophie sich durch einen Traktus fortsetzte und in beiden Optici partielle Atrophie hervorrief. Von Monakow[22] und Siemerling[18] sind hierher gehörige Fälle zuerst veröffentlicht worden. Einen besonders reinen Fall, der gleichsam eine Nachahmung des Munkschen Experimentes über das Sehzentrum in der Rindenpartie des Okzipitallappens am Menschen zeigte, habe ich[19] mitgeteilt. Ein 33jähriger Mann erhielt durch einen Spatenhieb eine komplizierte Splitterfraktur des hinteren Teiles des rechten Scheitelbeines. Gleich nachdem der Verletzte wieder zu sich kam, bemerkte er eine Störung im Sehvermögen des rechten Auges; das linke war von Kindheit an blind. Durch Prüfung am nächsten Tage wurde in der Klinik eine linksseitige Hemianopsie festgestellt. Im Verlauf der Wundheilung entstand ein Gehirnabszeß mit Fungusbildung; der Eiter wurde entleert und der Fungus abgetragen. Vorübergehend trat Paralyse des linken Armes und Beines ein. Schließlich erfolgte Heilung und der Mann nahm seine Arbeit wieder auf. Die zentrale Sehschärfe blieb normal, der hemianopische Defekt bestehen. Fünf Jahre nach der Verletzung ging der Patient an Lungenschwindsucht zugrunde. Bei der Sektion fanden sich nur die äußere Spitze und die temporalen Windungen des Hirnhautlappens erhalten. Die von mir vorgenommene Untersuchung des rechten Optikus zeigte die zentrifugal erfolgte partielle Atrophie, die gleichzeitig über die Lage der ungekreuzten Nervenfasern belehrte.

Aber auch über den Verlauf der Traktusfasern bis zum Sehzentrum hin hat in Einzelfällen die von dem atrophischen Optikus eingeleitete aszendierende Atrophie Auskunft gegeben. So fand Cramer in seinem oben erwähnten Falle[6b], wo der rechte Optikus atrophisch war: 1. ein degeneriertes Bündel in beiden Tracti optici, 2. Reduktion des Corpus geniculatum externum auf $^2/_3$ mit starker Zellenschrumpfung, 3. vordere Vierhügel beiderseits faser- und zellenarm, auf der gekreuzten Seite stärker, 4. laterales Mark des Pulvinar schwächer entwickelt rechts, 5. Affektion der Fissura calcarina beiderseits. Betroffen ist die Rinde unter dem Genarischen Streifen. Kein Faserschwund, aber Verringerung der Zellen der Zahl

nach in der Schicht dicht unter dem Genarischen Streifen und in der tiefsten Schicht der Rinde. Auch Henschen[10] hat in einem Falle von Zerstörung des äußeren Corpus geniculatum die Atrophie bis in den Okzipitallappen rückwärts und bis in die beiden Sehnerven vorwärts verfolgt. Die Untersuchungen von Leonowa[194] ergaben ebenfalls Veränderungen der optischen Zentren im Sinne der Semidekussation.

Aus den angeführten Tatsachen ergibt sich zweifellos die partielle Kreuzung der Sehnervenfasern im Chiasma: sie ist — selbst wenn ich von den klinischen Beobachtungen ganz absehe — eben anatomisch, d. h. allerdings hier pathologisch-anatomisch erwiesen. Daß ein Erweis von der normalen Anatomie nicht zu erwarten steht, liegt darin, daß die Verhältnisse der Kreuzung im Chiasma zu verwickelte sind, als daß man die einzelnen Fasern ohne partielle Atrophierung oder ohne embryologische Untersuchung bei erst beginnender Markscheidenentwicklung entsprechend verfolgen könnte. Deshalb wird der Wunsch Köllikers, rein anatomisch ungekreuzte Nervenfasern beim Menschen in einem Schnitt ununterbrochen verlaufen zu sehen, kaum erfüllt werden können, umsoweniger, da dieselben, wie die Untersuchungen, besonders Bernheimer's, deutlich erwiesen, nicht in einer Ebene verlaufen. Im Traktus selbst findet eine Mischung der gekreuzten und ungekreuzten Fasern in der Weise statt, daß nahezu durchgehends nach dem Eintritte in den äußeren Kniehöcker eine gekreuzte und eine ungekreuzte Nervenfaser bei einander liegt, so daß in jedem äußeren Kniehöcker die Gesamtprojektion beider Netzpunkte liegt; auch die zahlreichen Fasern, und zwar gekreuzte und ungekreuzte zusammenliegend, der einzelnen Makulazapfen laufen in den Kniehügel, wo sie, nach allen Richtungen divergierend, mit ihren Endbäumchen die Ganglienzellen umspinnen. Jede dieser Ganglienzellen sendet alsdann ihren Achsenzylinder zu den Ganglienzellen der Rindenschicht (Bernheimer).

Bei der Untersuchung des Chiasma und Traktus sind von den eigentlichen Sehnervenfasern gewisse Kommissurenfasern zu trennen, die im Bereiche des Tuber cinereum unter dem dritten Ventrikel hinziehen. Besonders ist die Meynertsche und die Guddensche Kommissur hier zu berücksichtigen. Die erstere liegt dorsal auf dem Chiasma; die Fasern gehen beiderseits nach hinten zum mittleren Drittel des Hirnschenkelfußes, teils zum Linsenkern und stehen in Verbindung mit dem unter dem Sehhügel liegenden Luysschen Körper (Mandelkern). Die Guddenschen Kommissurfasern verlaufen zusammen mit den Fasern des Tractus opticus und sind mit diesen innig verflochten; sie verbinden die beiden inneren Kniehöcker und die hinteren Vierhügel und schicken ein Bündel in die gleichseitige Stabkranzfaserung. Bei Atrophie der Sehnervenfasern aber bleiben sie intakt (Darkschewitsch[11]).

Bezüglich der Verbindungen des Traktus mit dem Zentralorgan liegen zahlreiche, zum Teil sich widersprechende Untersuchungen vor. Sicher dürfte die Verbindung der Sehfasern sein mit 1. den äußeren Kniehöckern (Corpora geniculata externa), 2. den vorderen Vierhügeln

(Corpora quadrigemina anteriora) und 3. dem Pulvinar des Thalamus opticus. Die von den primären Opticusganglien ausgehenden Achsenzylinder laufen in nachstehender Weise zur Rinde des Hinterhauptlappens. Die an der lateralen Seite des äußeren Kniehöckers, in dem je eine gekreuzte und ungekreuzte Optikusfaser neben einander liegt, austretenden Faserzüge wandern unter gleichzeitiger Aufnahme des aus dem Pulvinar des Thalamus opticus wie aus dem Vierhügel austretenden Faseranteils als Sehstrahlung um den hinteren Teil des Streifenhügels und die Lamina semicircularis herum und verlaufen längs des Hinterhorns in das Mark des Okzipitallappens; sie bilden das Zentrum der Gratioletschen Strahlung. Im Mark des Hinterhauptlappens gehen die Fasern büschelförmig auseinander und verteilen sich auf die Windungen desselben: vorzugsweise auf den Cuneus, die Fissura calcarina, Lobus lingualis und Gyrus descendens. Außer diesen zentripetalen Fasern verlaufen noch zentrifugale Fasern, welche, von den großen Pyramidenzellen der Rinde ausgehend, meist in den vorderen Vierhügel eintreten und vermutlich durch Schaltzellen mit den Zentren der Augenbewegung in Kontakt treten. Die aus dem Kniehöcker kommenden Sehstrahlen wenden sich meist dem medialen Teil des Hinterhauptlappens zu, während die Fasern aus dem Thalamus und den vorderen Vierhügeln mehr die lateralen Teile versorgen, und zwar bis knapp an den Gyrus angularis. Da hier besonders die mächtige Assoziationsfaserung aus dem Schläfenlappen einstrahlt und auch ein wichtiges Zentrum für den Anschluß der motorischen Kerne der Augennerven sich gerade im Gyrus angularis findet, so scheint der von Thalamus und von den Vierhügeln kommende Teil der Sehstrahlung besonders für die Rolle der assoziativen Funktionen (wie auch Henschen[10] annimmt) und für jene Bewegungen und Vorgänge bestimmt zu sein, welche mit dem Sehen direkt in Verbindung stehen, also in erster Linie für die synergischen Augenbewegungen. Demnach werden Herde, die in den mehr lateralen Okzipitalwindungen liegen, häufiger Ausfallserscheinungen assoziativer Funktionen, so auch Alexie, optische Aphasie etc. neben dem Sehdefekt hervorrufen (Bernheimer). Das eigentliche Sehzentrum liegt im medialen Teil, in der Rinde der Fissura calcarina (Henschen[10]) (Fissura occipitalis horizontalis Henle, Fissura hippocampi Gratiolet). Letztere verläuft horizontal unterhalb des Cuneus an der medialen Fläche des Hinterhauptlappens. Es soll nach Henschen die obere Lippe der Fissur die Endigung der Fasern für die obere Retinahälfte, die untere Lippe für die untere enthalten. So bestehe, wie Henschen u. a. meinen, eine gesetzmäßige Projektion der peripherischen Netzhaut auf die Rinde der Fissura calcarina, die man als kortikale Netzhaut bezeichnen könnte. Jedoch sei eine bestimmte Angabe der Lage der Makulafasern nach Henschens[10d] letzter Veröffentlichung noch nicht möglich.

Bernheimer[198] schließt sich nicht der Ansicht an, daß die Makulafasern überhaupt an einer umschriebenen Stelle in der Rinde endeten. Wenn dieselben, wie er annimmt, strahlenförmig im Kniehöcker nach allen Seiten divergieren, werden die von den entsprechenden Ganglienzellen ausgehenden Sehstrahlen noch stärker divergierend in das Mark des Hinterhirns eintreten. Dazu komme, daß der Anschluß aller Fasern der primären Optikuszentren zur Rinde durch Kontaktwirkung erfolge; es handelt sich also nicht um rein isolierte Leitungen wie von der Netzhaut zum Kniehügel. Demnach müsse die Makula im Kortex auf einem größeren Flächenraume, nicht irgendwo inselförmig vertreten sein. Es steht dies auch in gewissem Sinne in Übereinstimmung mit den Ansichten Hitzigs[204], der, im Gegensatz zu Munk u. a., die Lehre von der „Projektion" der einzelnen Netzhautpunkte auf bestimmte Punkte der Sehsphärenrinde verwirft. Neuerdings hat Laqueur[214] wieder eine Lanze für den umschriebenen Sitz der Makulafasern, und zwar im Zentrum des hintersten Teiles der Fissura calcarina eingelegt. Auch sei die Makula durch ihre Fasern in beiden Hemisphären vertreten, wie Henschen annimmt: — eine Ansicht, der ich, wie unten ausgeführt, aus klinischen Gründen beistimme. Das Zentrum für Farbenwahrnehmung befindet sich im Sehzentrum. Die Landoltsche Theorie, daß für den Farbensinn ein besonderes Zentrum an der ventralen Fläche des Hinterhauptlappens liege, ist unhaltbar.

Henschen[10c] weist ferner auf Grund eines großen Materiales nach, daß alle Teile des Hinterhauptlappens bis auf die Fissura calcarina zerstört sein können, ohne daß Sehstörungen vorhanden sind; bei Läsionen dieser Fissur fehlen sie aber nie. Die Fälle von zerebraler Hemianopsie, wo die Fissur intakt gefunden wurde, erklären sich dadurch, daß die Zerstörung unter der Rinde tief in die weiße Substanz ging und dort die zur Fissura gehenden Faserbündel traf.

Die so schmale Lokalisation des eigentlichen Sehzentrums schließt nicht aus, daß die gesamte Rinde des Hinterhauptlappens für den physischen Vorgang des Sehens von Bedeutung ist. Das zentrale Feld der optischen Erinnerungsbilder fällt auf keinen Fall mit dem Sehzentrum zusammen.

Auch die Untersuchungen von Flechsig[179] bestätigen im ganzen den angegebenen Faserverlauf. Flechsig fand im Gehirn eines reifgeborenen Kindes bereits die Entwicklung von Markfasern, welche den optischen Bahnen entsprachen: Faserbündel von dem äußeren Kniehöcker zum Okzipitallappen und vom Thalamus opticus nach der inneren Fläche des Okzipitallappens (Gegend der Fissura calcarina), während bei einem achtmonatlichen Fötus erst die für den Tast- und Muskelsinn bestimmten Bahnen von den Hinterstrangkernen der Medulla oblongata zum Thalamus opticus, Linsenkern und Capsula interna entstanden sind, die sich dann später zu den Zentralwindungen fortsetzen. Die Assoziationsbahnen zwischen diesen und der Seh- und Hörsphäre entwickeln sich verhältnismäßig spät.

Nach Nothnagel entspricht die erste Okzipitalwindung etwa dem Wahrnehmungszentrum für Seheindrücke, während die übrige Okzipitalrinde dem Erinnerungszentrum entspräche.

Auch Vialet[62] gibt dem Sehzentrum eine größere Ausdehnung; es umfaßt den ganzen Cuneus, den Lobus lingualis und fusiformis. Auf Grund eingehender anatomischer Untersuchung stellt dieser Autor auch die Lage der Assoziationsbündel fest, welche die verschiedenen Punkte der Rinde mit einander verknüpfen. Die Fasern, welche die Sehfelder der rechten und linken Hemisphäre mit einander verbinden, verlaufen nach ihm in dem hintersten Teil des Balkens.

Bezüglich der Lage und Organisation des Sehbündels innerhalb des Temporal-Parietallappens sagt Henschen, daß die Sehbahn an einem Schnitte 7 und 6 *cm* von der Okzipitalspitze entfernt als ein geschlossenes Bündel in der Höhe der zweiten Temporalwindung und der angrenzenden Sulci, vielleicht besonders des Sulcus temporalis secundus liegt. Die Parietalrinde gehört nicht zum Sehzentrum.

Die ganze Sehbahn vom Bulbus zum Sehzentrum in der Fissusa calcarina besteht nach Henschen anatomisch aus zwei Gliedern (Neuronen). Das vordere Neuron wird gebildet von den großen Ganglienzellen der Retina und den Nervenfäden, welche von dieser nach hinten ausgehen und den Sehnerv bilden; diese verzweigen sich in den Corpora geniculata zum Neuropilem. In diesem liegen die Ganglienzellen des zweiten Neuron, welche ihre Fasern durch die okzipitale Sehbahn in die Rinde des Sehzentrums senden.

Da bei Durchschneidung oder Degeneration des Sehnerven eines Erwachsenen neben der Ganglienzellschicht der Retina auch eine Gruppe von Ganglienzellen im oberflächlichen Grau des vorderen Vierhügels degenerieren, vorwiegend auf der gekreuzten Seite (Monakow), so nehmen einzelne Autoren an, daß von hier aus auch zentrifugal leitende Achsenzylinder im Sehnerven verlaufen; dieselben beeinflussen nach Wilbrand's[185] Ansicht die Produktion der Sehsubstanz (Assimilierungsprozeß der Netzhaut, Hering). —

Die vorderen Vierhügel sind durch zahlreiche Fasern, die sich im Dache des Aquaeductus Sylvii kreuzen und durch die Schleife ziehen, mit dem Sehhügel verbunden (Wernicke). Die hinteren Vierhügel sind ebenso wie mit den beiden inneren Kniehügeln durch die Guddensche Kommissur auch untereinander verbunden: letztere sendet sowohl in den Stabkranz als in die Schleife ein Faserbündel.

Stilling[33] hat auch Traktusfasern bis in die Medulla oblongata verfolgt. Dieselben gehen dicht vor den Corpora geniculata externa in den Pedunculus cerebri, an dessen Oberfläche sie sich fächerartig ausbreiten, und dann in die Brücke. Neuere Untersucher (Angelucci) haben sich jedoch hiervon nicht überzeugen können. —

Es sei noch erwähnt, daß zuerst von Panizza, Hitzig[206] und Munk[207] die Tatsache festgestellt wurde, daß bei Hunden durch Exstirpation einer bestimmten Stelle des Hinterhauptlappens eine Blindheit vorzugsweise des gegenseitigen Auges veranlaßt werde.

Über die Lage der die einzelnen Netzhautregionen versorgenden Nervenfasern im Optikus ist man jetzt ziemlich gut unterrichtet; mehr auseinander gehen noch die Ansichten über die Lokalisation im Chiasma und Traktus. Vorausgeschickt sei, daß man zweierlei Fasern im Optikus mikroskopisch unterscheiden kann: dünnere und dickere; erstere hat man als die Seheindrücke leitenden Fasern (Sehfasern) aufgefaßt, die anderen als diejenigen, welche den Pupillarreflex auf Licht vermitteln.

Die Kenntnis über den Verlauf der Makulafasern verdanken wir Samelsohn[23], der sie bei einem Falle von zentralem Skotom durch die entstandene Atrophie in ihrer Lage nachweisen konnte. Seine Ergebnisse sind dann von Nachuntersuchern (Bunge[32], Nettleship[29], Vossius[30], Uhthoff[24], Schmidt-Rimpler[181]) bestätigt worden. Das makulare Nervenbündel behält demnach nicht, wie man früher meinte, überall seine geometrische Lage innerhalb des Optikus bei, sondern verändert dieselbe: im Foramen opticum liegt es im Zentrum des Stammes, später verläßt es diese Stelle und, sich seitwärts wendend, nimmt es dicht am Bulbus einen temporalwärts gestellten Sektor ein, dessen breitere Seite der Peripherie anliegt, während die Spitze dem Zentrum zugewendet ist. Auch über die Lage des ungekreuzten Bündels sind wir durch meine oben erwähnte Untersuchung orientiert worden: dasselbe nimmt im Foramen opticum die ganze untere Peripherie, einen großen Teil der nasalen und nur den untersten Teil der temporalen ein. Nach dem Gefäßeintritte liegt es mehr an der oberen und unteren Peripherie, besonders von unten her mehr auf die temporale Seite übergreifend. In den früher mitgeteilten Fällen von Uhthoff[24], Jatzow[25] und Siemerling[18] handelte es sich nicht, wie bei mir, um reine Hemianopsie; bei Uhthoff betraf die Atrophie den äußeren und unteren Netzhautquadranten, hier befindet sich die Lage der Fasern mit der von mir beobachteten in Übereinstimmung. Auch Henschen macht gleiche Angaben. Es würde sich demnach die Lage der einzelnen Fasern so ungefähr gestalten, wie sie in Figur 2 schematisch gezeichnet ist.

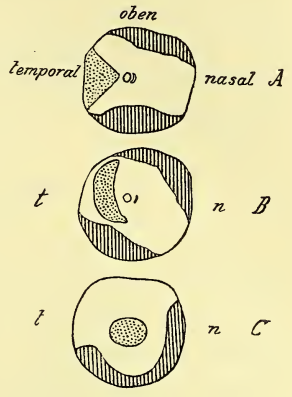

Fig. 2.
Rechter Sehnerven-Querschnitt, von vorn gesehen. Schematisch.

Die Makulafasern sind punktiert, die ungekreuzten Bündel gestrichelt, die gekreuzten weiß. *A* Querschnitt am Bulbus, *B* bei zentraler Lage der Gefäße nach ihrem Eintritte in den Optikus, *C* am Foramen opticum.

Im intrakraniellen Sehnervenstamm, der eine horizontal ovale Form annimmt, bleiben die Makulafasern in zentraler Lage als Queroval, näher am Chiasma rücken sie etwas nach außen. Ähnlich vorn im Chiasma, in der Mitte desselben nähern sich die Faserbündel auch der Mittellinie, hinten liegen sie dorsalwärts. Im Traktus liegen sie wieder zentral (Uhthoff). Den Verlauf der ungekreuzten Fasern beschreibt Henschen so, daß sie im hintersten Teil des Sehnerven der lateroventralen Partie in Gestalt eines sichelförmigen Bündels unmittelbar anliegen, das sich aber bisweilen mehr medialwärts als lateralwärts ausbreitet. Im Chiasma nimmt das Bündel den zentrodorsalen Teil der einen Chiasmahälfte ein und strahlt gegen die Mittellinie des Chiasma aus, lateralwärts geht es

bis in die Peripherie. Dies steht auch mit den Untersuchungen Bernheimers im Einklang. Im Traktus liegen die ungekreuzten Fasern dorsozentral. Das gekreuzte Bündel soll im hintersten Teil des Optikus eine dorsomediale, im Traktus eine ventromediale Lage einnehmen. Die gekreuzten und ungekreuzten Bündel sollen bis zum Corpus geniculatum externum einen vollkommen getrennten Verlauf haben. Wenn auch im allgemeinen diese Lagebestimmungen zutreffend sein dürften, so kommen doch zweifellos sehr viele individuelle Abweichungen vor, wie auch die Ergebnisse der verschiedenen Forscher (Wernicke, Siemerling, Uhthoff) zeigen.

Formen der Hemianopsie.

Wir werden nach obigem selten in der Lage sein, aus Gesichtsfelddefekten, selbst wenn sie in hemianopischer Form beide Augen treffen, mit einiger Sicherheit den Sitz lokaler Prozesse innerhalb des Schädels genauer zu bestimmen, sobald es sich um Störungen im zerebralen Optikusteil und im Chiasma handelt. Die früher aufgestellten diesfallsigen Annahmen unter Zugrundelegung des nachstehenden Schemas haben demnach nur einen bedingten Wert, wenngleich nach den oben erwähnten Untersuchungen von Henschen doch die gekreuzten Bündel in dem Optikus und den Traktus in der Nähe des Chiasma eine mediale Lage haben, ähnlich wie die Figur 3 zeigt.

In dieser Figur ist der linke Traktus mit ausgezogenen Linien gezeichnet und ebenso die von ihm versorgte Netzhautpartie und das dieser zugehörige Gesichtsfeld; die gekreuzten Bündel sind dicker gezeichnet. In ähnlicher Weise sind der rechte Traktus und seine Fortsetzungen mit punktierten Linien ausgeführt. Die Augenstellung ist mit parallelen Sehachsen angenommen, die Macula lutea auf den zentralen Fixationspunkt (F) gerichtet. Das nasale Gesichtsfeld beträgt im horizontalen Meridian 55°, das temporale 90°. Natürlich sind diese Bestimmungen nur annähernd und individuell wechselnd, so daß man noch 5° bis 10° Schwankungen, wenn keine sonstigen Befunde dagegen sprechen, als innerhalb der physiologischen Breite liegend betrachten kann.

Darnach versorgt der rechte Traktus die nasale Netzhauthälfte (von der Makula an gerechnet) des linken Auges und die temporale Seite des rechten Auges: bei seiner Zerstörung werden demnach beide linke Gesichtsfeldhälften ausfallen (Hemianopsia sinistra). Der linke Traktus versorgt die temporale Netzhauthälfte des linken Auges und die nasale des rechten: bei seiner Zerstörung fallen demnach beide rechte Gesichtsfeldhälften aus (Hemianopsia dextra). Diese Formen von Hemianopsien werden auch als homonyme bezeichnet: sie sind im übrigen die häufigsten.

Aber auch Fälle heteronymer Hemianopsien sind beobachtet. So solche, bei welchen beiderseits die temporalen Gesichtsfelder ausfallen (wo die Patienten wie mit Scheuklappen versehen umhergehen, Hemianopsia temporalis s. lateralis). Man könnte sich ihr Zustandekommen erklären beispielsweise durch eine Geschwulst, welche im vorderen oder

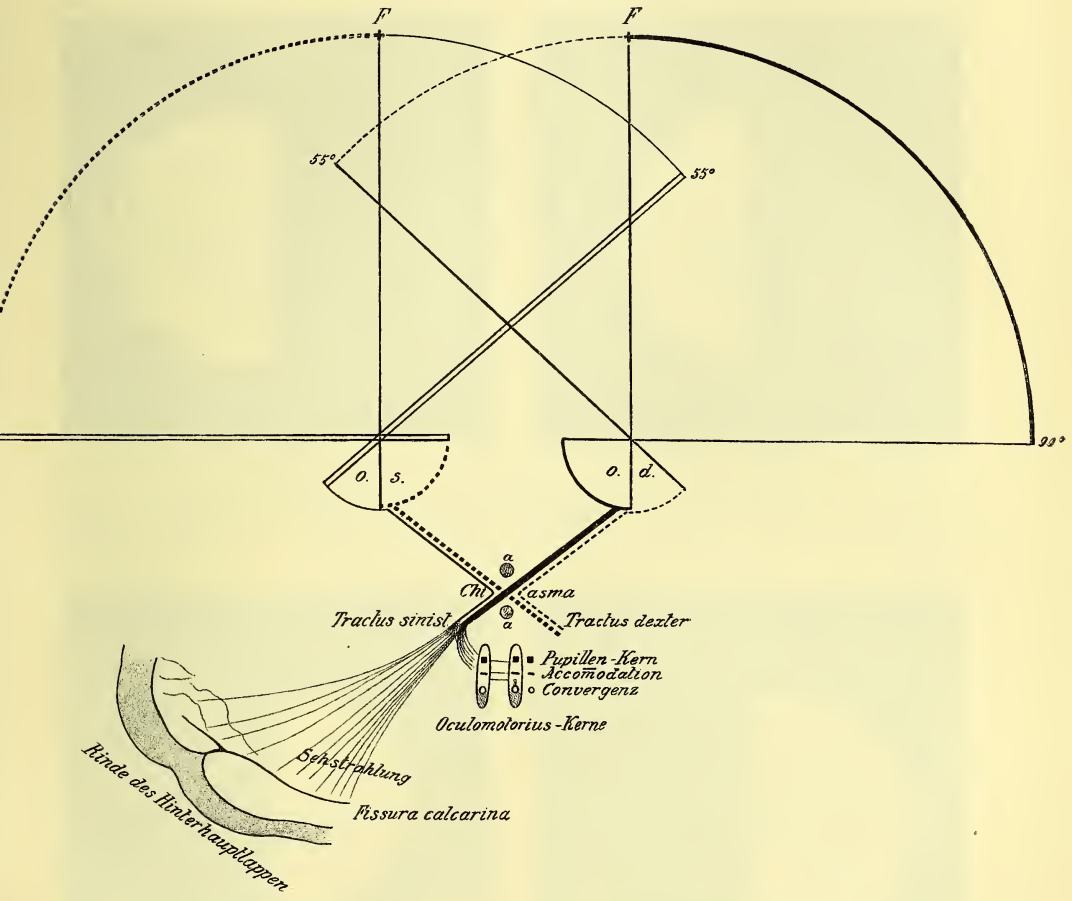

Fig. 3. Verlauf der Sehnervenfaser und Gesichtsfeld.

hinteren Winkel des Chiasma säße (siehe in obiger Figur *a*) und auf beide mediale Seiten der Optici oder Traktus und somit auf die gekreuzten Bündeln drückte; natürlich dürften hierbei kaum vollkommen reine Hemianopsien entstehen, da doch auch andere Fasern vernichtet würden. Noch schwieriger ist die Erklärung, wenn beide nasalen Gesichtsfeldhälften fehlten (Hemianopsia nasalis), da man nach umstehendem Schema alsdann eine in beiden lateralen Winkeln vorhandene Unterbrechung an-

nehmen müßte. Letztere würde, wenn man dagegen das abweichende Wernickesche Schema (siehe Fig. 10) zugrunde legte, eine temporale Hemianopsie hervorrufen.

Außerordentlich selten sind weiter Hemianopsien aus zentralen Ursachen, bei denen die Trennungslinien nicht vertikal, sondern horizontal verlaufen. —

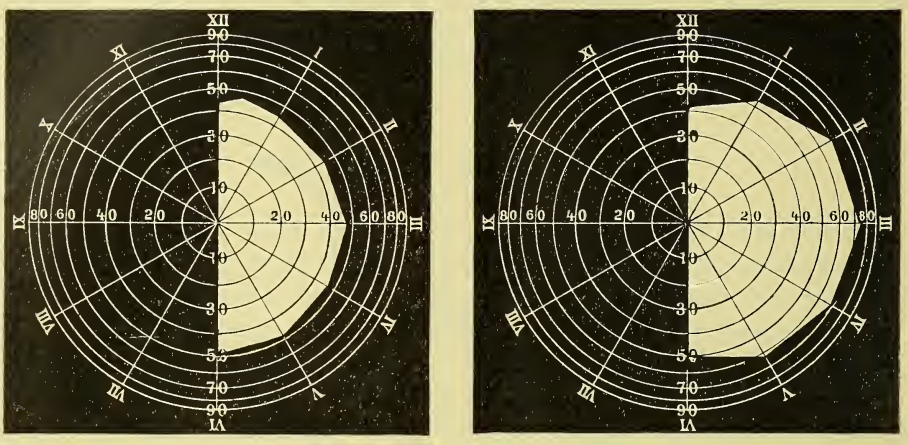

Linkes Auge. Rechtes Auge.

Fig. 4. Hemianopsia homonyma sinistra.

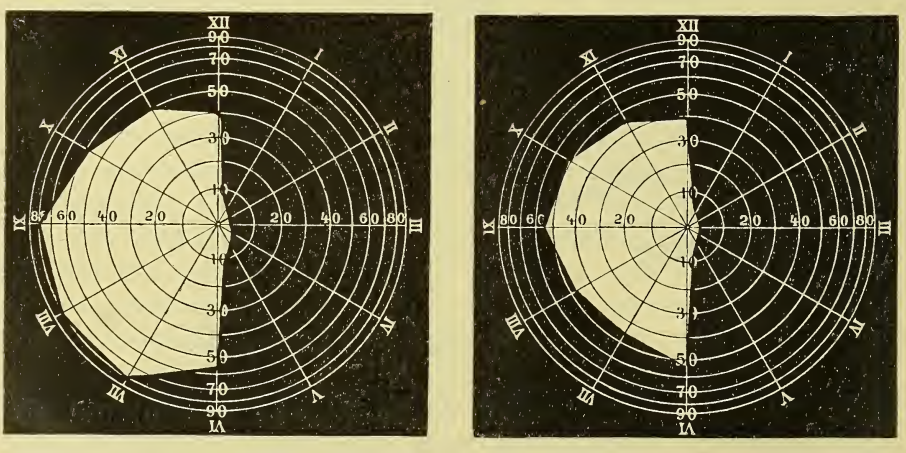

Linkes Auge. Rechtes Auge.

Fig. 5. Hemianopsia homonyma dextra.

Gesichtsfeldausfälle, die den hemianopischen Gesichtsfelddefekten der Form nach ähneln, finden sich gelegentlich — wie bereits oben er-

wähnt — auch bei Neuritis oder Atrophia optica, und zwar beiderseits oder einseitig. Auch durch äußere Ursachen können sie bedingt sein: so habe ich eine temporale Hemianopsie des rechten Auges gesehen bei einem rechtsseitigen pulsierenden Exophthalmus, wo ein Aneurysma der rechten Carotis interna mit dem Sinus cavernosus vorlag.

Im allgemeinen muß man annehmen, daß reine beiderseitige laterale Hemianopsien in der Regel nur vorkommen bei Läsionen, die den Traktus, seine Verbindung mit dem kortikalen Sehzentrum oder dieses selbst treffen.

Bei diesen vollkommenen Hemianopsien ist die zentrale Sehschärfe intakt; die Trennungslinie geht, wie Fig. 4 zeigt, entsprechend dem senkrechten Meridian gerade von oben nach unten durch den Fixationspunkt, oder es ist in der Nähe des Fixationspunktes oder auch längs des ganzen Verlaufes des senkrechten Meridians noch eine schmale Gesichtsfeldzone (etwa 2—5°) erhalten, die in den lateralen Defekt hineinreicht (Fig. 5). In anderen Fällen schließt sich an die senkrechte Trennung dieser voll erhaltenen Gesichtsfeldhälfte noch eine Zone, bei der eine gewisse Veränderung des Sehvermögens (Herabsetzung des exzentrischen Sehens oder Farbenblindheit) zu konstatieren ist.

Es kommen auch häufig Fälle vor, bei denen nur größere symmetrische Teile des Gesichtsfeldes auf beiden Augen fehlen: dieselben können die ganze Peripherie einer Gesichtsfeldhälfte einnehmen (Fig. 6). Hierbei pflegt auf dem erhaltenen Teil der defekten Gesichtsfeldhälfte die Schärfe des exzentrischen Sehens herabgesetzt zu sein. Bei einer andern Form der inkompletten Hemianopsie fällt nur ein kleiner symmetrischer Teil in beiden Gesichtsfeldhälften aus (Fig. 7). Bei einer an einem Herzfehler leidenden Dame trat ein symmetrischer linksseitiger Gesichtsfelddefekt auf (zirka 12° vom Fixationspunkt entfernt), der damit begann, daß am Abend die Kerze, welche sie in der Hand hielt, unsichtbar und alles dunkel wurde. Nach mehreren Minuten erschien zuerst die Flamme wieder, aber den ganzen Abend erschienen die Objekte wie in Nebel gehüllt. Am nächsten Tage war das Sehen bis auf den erwähnten Defekt normal. Nach einem halben Jahr war derselbe verschwunden. Sonstige zerebrale Erscheinungen (Kopfschmerz, Schwindel) waren beim Anfall und auch später nicht vorhanden. Man muß annehmen, daß ein Embolus zuerst das rechte Sehzentrum außer Tätigkeit setzte und momentan auch das linke durch Fernwirkung lädierte. —

Weiterhin beobachtet man auch, daß beiderseits die eine Gesichtsfeldhälfte bis auf eine kleine, der Makula benachbarte Partie fehlt: aber daß auch diese nicht ganz intakt, zeigt gelegentlich der Verlust der Farbenempfindung in ihr. Ferner kann in der Gesichtsfeldhälfte eines Auges nur die Farbenempfindung mangeln, während am andern

Auge ein vollständiger Defekt der homonymen Gesichtsfeldhälfte vorhanden ist.

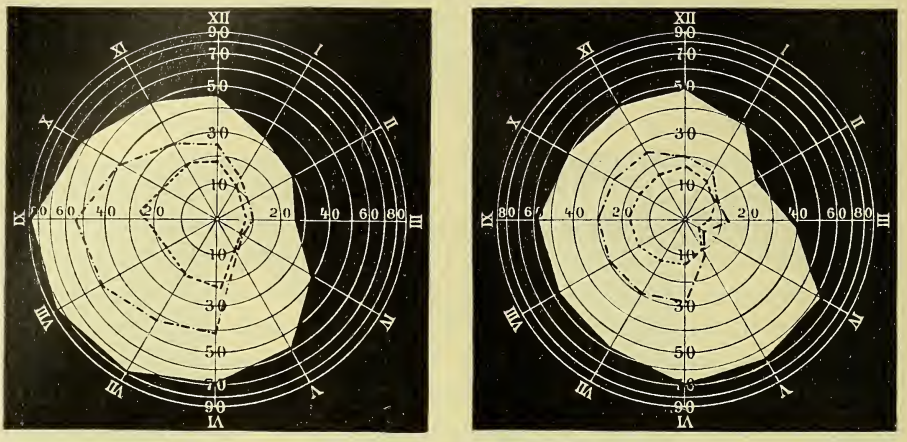

Linkes Auge. Rechtes Auge.

Fig. 6. Hemianopsia homonyma dextra incompleta.

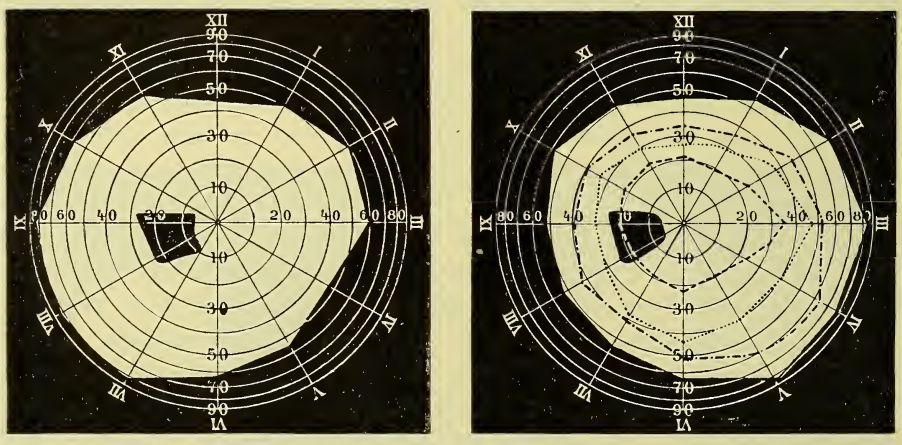

Linkes Auge. Rechtes Auge.

Fig. 7. Symmetrische hemianopische Defekte.

Auch beiderseitige homonyme Halbblindheit für Farben (Hemiachromatopsie) wurde konstatiert (Charpentier[113], Eperon[114], Verrey[117], Swanzy[115], Wilbrand[14a], Samelsohn[23b], Schöler[116], Bjerrum[36], Holden[150] u. a.). In anderen Fällen ist noch Lichtempfindung in der hemianopischen Gesichtsfeldhälfte vorhanden, während das Erkennen von Formen aufgehoben war.

Das Entstehen der einzelnen Hemianopsieformen.

Wenn, wie es bisweilen vorkommt, auch auf der freien Hälfte des Gesichtsfeldes eine Einengung sich zeigt, so muß eine gleichzeitige Affektion der andern Hirnhemisphäre, beziehungsweise des andern Traktus angenommen werden, wenn nicht eine einfach funktionelle Störung des andern Sehzentrums vorliegt.

Aber man darf nicht gleich daraus, daß das freie Gesichtsfeld nicht ganz dem üblichen Schema über die Gesichtsfeldgrenzen entspricht, eine konzentrische Einengung diagnostizieren. Die Grenzen des Gesichtsfeldes haben eben eine nicht geringe physiologische Breite, gerade so wie die als „normal“ angenommene zentrale Sehschärfe. Ebenso wenig wie man bei $S = {}^3/_4$ statt $S = 1$, wenn sonstige krankhafte Erscheinungen fehlen, von Amblyopie spricht, ebenso wenig sollte man bei einer Gesichtsfeldeinengung von 5^0—10^0 (ja in einzelnen Fällen selbst größeren) von einer pathologisch-konzentrischen Einengung reden. Es kommt hinzu, daß die peripheren Grenzen überhaupt oft in ziemlicher Ausdehnung bei wiederholt angestellten Prüfungen schwanken. So halte ich es auch nicht für zutreffend, wenn Förster in dem (S. 82) angeführten Falle von rechtsseitiger Hemianopsie auch von konzentrischer Einengung des gesunden Gesichtsfeldes des linken Auges spricht. Einmal wechselten die betreffenden Grenzen erheblich und dann betrug die Einengung gegen das Schema nur zirka 10^0; übrigens zeigte, wie die bei Wilbrand[14c] gezeichnete Abbildung lehrt, auch das Gesichtsfeld des rechten Auges diesen Defekt. Schließlich hat die Sektion ergeben, daß keinerlei Läsionen, die das gesunde Gesichtsfeld beeinflussen könnten, vorhanden waren.

Um die unvollständigen Hemianopsien, speziell den Ausfall symmetrischer Gesichtsfelddefekte zu erklären, muß man annehmen, daß diejenigen Nervenfasern, welche identische Punkte der Netzhaut versorgen, also die betreffenden gleichnamigen und gekreuzten Fasern, an einer Stelle des Sehzentrums dicht nebeneinander enden, wie es auch aus Henschen's und Bernheimer's Untersuchungen folgt. Schemata der kortikalen Endigung, welche dies nicht berücksichtigen — so die von Wernicke[21] und Jatzow[25] aufgestellten — können nicht genügen, da man bei getrennter Lage der betreffenden Fasern im Gehirne bei den die Regel bildenden symmetrischen Gesichtsfelddefekten immer zwei umschriebene Krankheitsherde annehmen müßte, die in gleicher Weise die gekreuzten und ungekreuzten Fasern ergriffen. Allerdings kommen, wie wir gesehen, in dem Sinne Ausnahmen vor, daß die Gesichtsfeldhälfte eines Auges doch stärker ergriffen ist als die des andern, beispielsweise daß an der Netzhauthälfte, welche von den gekreuzten Sehnervenfasern versorgt wird, nur die Farbenempfindung fehlt, während die von den

ungekreuzten versorgte vollständig ausfällt. Zur Erklärung dieser Befunde dient die wahrscheinliche Annahme, daß die Fasern, welche identische Punkte der Netzhaut versorgen, allmählich sich bei ihrem Verlauf zur Rinde immer mehr nähern, ehe sie ganz dicht aneinander liegend oder auch zusammenfallend im kortikalen Sehzentrum enden. Wenn die Läsion etwas unterhalb des letzteren stattfindet, so können alsdann die gekreuzten und ungekreuzten in verschieden starker Weise angegriffen sein: es werden jedoch immer symmetrische Gesichtsfelddefekte entstehen.

Da die zentrale Sehschärfe durchgehends bei den reinen Hemianopsien normal bleibt — verhält es sich anders, so ist an eine Komplikation zu denken —, so muß eine ausreichende Versorgung beider Maculae von beiden Hemisphären aus angenommen werden. Da aber in vielen Fällen auch noch die der Makula, beziehentlich auch die dem ganzen senkrechten Meridian benachbarten Teile der sonst defekten Gesichtsfeldhälfte funktionsfähig bleiben, während in anderen selteneren Fällen eine absolut senkrechte Trennungslinie besteht, ja gelegentlich auch oben oder unten der Defekt noch über die Vertikale in das gesunde Gesichtsfeld hineingreift, so müssen individuelle Verschiedenheiten vorliegen, die eine mehr oder weniger ausgebreitete Verbindung der Netzhaut mit der einen oder andern Hirnhemisphäre erklären. Im großen und ganzen wird eben eine Hälfte der Netzhaut von einem Traktus, die andere von dem andern versorgt, ohne daß diese Versorgung aber stets mathematisch genau der Halbierungslinie entspricht. Es scheint dies auch wirklich genügend, denn selbst wenn die Natur sich mit ihrer Nervenfaserverteilung ganz auf perimetrische Gesichtsfeldbestimmungen eingerichtet hätte, so würde doch schon jede kleinste Raddrehung des Auges diese schöne Übereinstimmung wieder stören und ein Abweichen der Gesichtsfeldhälften von dem vertikalen Meridian des Perimeters zur Folge haben. Lehrt aber andererseits die Erfahrung, daß bei Hemianopsien der Fixationspunkt immer in der sehenden Gesichtsfeldhälfte liegt, so müssen wir hieraus schließen, daß er von beiden Traktus versorgt wird, denn nur so können wir uns erklären, daß er im Gegensatz zu den über oder unter ihm im senkrechten Meridian der Netzhaut liegenden Partien, wo eine individuelle Verschiedenheit so deutlich hervortritt, nie in den Defekt hineingezogen wird. Die physiologische Wichtigkeit dieser Stelle sowie auch die anatomische Größe des makularen Faserbündels geben weitere Stützen für die Annahme einer Doppelversorgung von beiden Hemisphären her.

Die abweichende Anschauung von Bernheimer, welche auf der Zerstreuung der Makulafasern nach verschiedenen Richtungen hin in den Corpora geniculata und der Fortleitung nach dem Sehzentrum (2. Neuron) durch Kontaktwirkung beruht, geht dahin, daß wenngleich ein Teil der

Sehstrahlung der Makulabäumchen zerstört sei, doch der noch funktionierende Teil Lichtimpulse fortleite, die bisher von Nachbargenossen fortgeleitet seien. Dagegen scheint mir aber zu sprechen, daß auch bei sehr ausgedehnten Zerstörungen im Hinterhaupte, welche eine Hemianopsie hervorriefen und eben ihrer Ausdehnung wegen auch die, wenngleich im Hinterhauptslager sich zerstreuenden Fortleitungen der Makulafasern getroffen haben müssen, das zentrale Sehen erhalten bleibt.

Die Förstersche[73] Hypothese, daß das zentrale Gesichtsfeld deswegen stets intakt bleibe, weil die betreffende Ursprungsstelle der okularen Fasern im Okzipitallappen durch reichliche Anastomosen von zweien oder mehreren Gefäßkreisen aus mit Ernährungsmaterial versorgt werde, ist in den Tatsachen nicht begründet, da doch auch bei den durch Traumen bedingten lateralen Halbblindheiten das zentrale Sehen sich erhält. Auch trat bei doppelseitiger Kortikalaffektion (siehe unten Vorsters' und meinen Fall) anfänglich volle Erblindung ein; erst später stellte sich ein kleines zentrales Gesichtsfeld wieder her. Wilbrand widerlegt ebenfalls auf Grund von Krankengeschichten mit Sektionsbefund diese Ansicht. Damit ist auch die Meinung Försters unhaltbar, daß man die Fälle, bei denen die Trennungslinie direkt durch den Fixationspunkt ginge und nicht an demselben auf die blinde Seite übergreife, nicht als kortikale Hemianopsien aufzufassen, sondern die Läsion in den Traktus zu suchen habe. — Das aber erscheint in der Tat sicher, daß die Hirnrindenbezirke, welche mit der Makula korrespondieren, besonders widerstandsfähig sind.

Noch eine andere Schwierigkeit wird darin gefunden, daß bei vollkommener Hemianopsie der Defekt auf der temporalen Seite des Gesichtsfeldes erheblich größer ist als auf der nasalen Seite: das temporale, von dem gekreuzten Sehnervenbündel versorgte Gesichtsfeld reicht beispielsweise im horizontalen Meridian bis 90°, während das nasale nur bis 55° geht. Wenn man beide Gesichtsfelder aufeinander projiziert, so überragt das temporale Gesichtsfeld das nasale mit einer sichelförmigen Zone. Daraufhin hat Wilbrand in seinem Schema der Faserverteilung in der Hirnrinde auch ein besonderes Feld für die diesen peripheren Teil versorgenden Fasern des gekreuzten Bündels angenommen. Er unterscheidet: 1. das Gebiet der Doppelversorgung der Makula und des vertikalen Gesichtsfeldmeridians, d. h. daß jeder Punkt der Makula sowohl in der rechten wie in der linken Sehsphäre vertreten sei; 2. eventuell ein Gebiet für die Gesichtsfeldpartien, welche dicht neben Makula und senkrechtem Meridian liegen, die, wie wir gesehen, in einzelnen Fällen bei Hemianopsien funktionsfähig bleiben; 3. das Gebiet der Faszikelfeldermischung (intermediäres Gesichtsfeld). Hier denkt er sich nach Art eines Schachbrettes, wo das weiße Feld neben dem schwarzen liegt, die Fasern, welche

die identischen Punkte beider Netzhäute versorgen, in ihrem kortikalen Ende dicht nebeneinander liegend: eine Anschauung, die wir in ähnlicher Form oben auch vertreten haben und die auch den Untersuchungen Bernheimers entspricht, und 4. ein peripheres Gebiet für die Fasern des gekreuzten Bündels, welche der peripheren sichelförmigen Zone des temporalen Gesichtsfeldes entsprechen.

Letztere Annahme erscheint mir überflüssig, zumal, wenn man mit Wilbrand eine ausgeprägte kortikale Lageverschiedenheit annehmen wollte, doch die Möglichkeit vorhanden wäre, daß bei Erkrankungen des Sehzentrums Fälle vorkommen könnten, wo dieses Gebiet nicht mit ergriffen wäre. Wir müßten dann eine vollkommen homonyme Hemianopsie haben, bei welcher aber die periphere Zone des temporalen Gesichtsfeldes erhalten ist. Derartiges kommt jedoch nicht vor. Meiner Ansicht nach kann man diese Zone mit der für die intermediären Fasern bestimmten zusammenfallen lassen, wenn man annimmt, daß die Netzhaut der temporalen Bulbushälfte ursprünglich in gleicher Ausdehnung nach vorn sehfähig angelegt sei wie die nasale und auch in gleicher Weise mit dem Rindenzentrum in Verbindung stehe, daß aber durch ausbleibende Funktionierung die peripheren temporalen Partien schließlich an Sehkraft einbüßen. Daß im übrigen die am Perimeter scheinbar (d. h. für die weiße Kugel) blinden peripheren temporalen Netzhautpartien dies in Wirklichkeit nicht sind, zeigt die Beobachtung Schweiggers, wonach bei Anwendung von stärkeren Lichtreizen das Gesichtsfeld nach innen erheblich größer ist, als gewöhnlich angenommen wird. Die mangelnde Übung im periphersten nasalen Gesichtsfelde findet darin ihren Grund, daß einmal der Nasenrücken mechanisch eine Einschränkung des Gesichtsfeldes bewirkt, und daß weiter gerade dieser Teil des Gesichtsfeldes von beiden Augen zugleich gesehen wird, während das peripherste temporale Gesichtsfeld nach links oder rechts nur dem betreffenden einen Auge zufällt.

Wir können demnach auch für diese nicht mehr funktionierenden Netzhautpartien eine ursprünglich gleiche Nervenfaserverbindung mit dem Zentralorgan und damit die Endigung derselben an der gleichen Stelle der Hirnrinde annehmen, wo die Fasern des gekreuzten Bündels endigen, die von den identischen Punkten der nasalen Netzhauthälfte des andern Auges ausgehen.

Bei lokalen Läsionen vom Traktus bis zur Hirnrinde handelt es sich wohl stets — siehe unten den einen Ausnahmsfall Henschens mit nasaler Hemianopsie — nur um vollkommene oder unvollkommene homonyme Hemianopsien: letztere sind eben da vorhanden, wo symmetrische (kongruente) homonyme Gesichtsfelddefekte vorkommen. Daß hierbei eine Amblyopie oder Amaurose des entgegengesetzten Auges entstehen kann, ist durch keine Tatsachen unterstützt. Allerdings hat

Gowers[28] einen Fall von Demange zitiert, bei welchem eine Frau vollständige Anästhesie der linken Körperhälfte (auch der Schleimhäute) bis zur Mittellinie und Amblyopie und Verlust der Farbenempfindung auf dem linken Auge hatte; später trat Parese der linken Extremitäten ein. Die Sektion ergab einen ausgedehnten Erweichungsherd, welcher einen großen Teil der konvexen Oberfläche der rechten Hemisphäre und die unterliegende weiße Substanz einnahm: die mediale Oberfläche, Zentralganglien und Kapsel waren nicht ergriffen. Daraus schließt Gowers, daß in oder nahe dem Gyrus angularis ein höher als das hemiopische Zentrum gelegenes Sehzentrum existiere, in welchem das gesamte Gesichtsfeld der entgegengesetzten Seite repräsentiert sei. Vermutlich gingen die Verbindungsfasern durch den Balken. Aber Wilbrand hat bereits darauf aufmerksam gemacht, daß es sich in diesem Falle um eine hysterische Amblyopie gehandelt habe. Dasselbe gilt von den Beobachtungen, die Charcot veröffentlichte. Letzterer beschreibt als zerebrale Hemianästhesie den Komplex jener Symptome, welche durch die Unterbrechung der Leitung in den Fasern der hinteren Partie der inneren Kapsel (Carrefour sensitif) entstehen. Sie kann, wie bei Hysterie, einfach funktionell — ohne organische Veränderungen — sein. Es treten auf der entgegengesetzten Seite halbseitige Gefühlslähmungen an den Extremitäten, am Rumpfe oder Kopfe auf; gleichzeitig Lähmungen des Geschmackes, Gehörs, Geruches und des Sehvermögens. Es würde sich demnach um gekreuzte Amblyopie und Amaurose handeln, während nach den oben gegebenen Darlegungen eine homonyme Hemianopsie auftreten müßte. Charcot sucht sich dadurch zu helfen, daß er die Hypothese aufstellt, die im Chiasma ungekreuzten Bündel erführen nachträglich noch etwa in der Vierhügelgegend eine Kreuzung. Es widerspricht dies aber der gesicherten Tatsache, daß eben in der Rinde des Okzipitallappens die Hälfte der Netzhäute beider Augen vertreten ist. Annehmbarer würde noch das Schema von Grasset sein: nach diesem kreuzen sich die im Chiasma ungekreuzten Sehnervenbündel vor und hinter dem Carrefour sensitif je einmal. Darnach würde schließlich in der Hirnrinde die allgemein angenommene Anordnung und Vertretung beider Netzhauthälften zustande kommen, während ein auf das Carrefour sensitif beschränkter Herd neben Hemianästhesie der andern Seite auch eine kontralaterale Amblyopie hervorrufen könnte.

Aber fürs erste scheint es an sicher konstatierten Fällen dieser Art, welche eben jede andere Deutung ausschlössen, zu fehlen. Die Beobachtungen an Hysterischen kommen natürlich nicht in Betracht: dieselben sind, selbst wenn man absichtliche Täuschungsversuche immer ausschließen könnte, nicht geeignet, um daraus Schlüsse auf die Verhältnisse einer normalen Nervenleitung ziehen zu können. Dazu kommt, daß

auch diese Beobachtungen, selbst bei einer Annahme der Charcotschen Hypothese sich nicht erklären lassen. Es findet sich nämlich, wie Landolt*), der Charcot's Kranke untersucht hat, angibt, bei der hysterischen Hemianästhesie nicht nur eine Amblyopie und konzentrische Einengung des Auges der betreffenden Seite, sondern auch eine konzentrische Einengung des Gesichtsfeldes, wenigstens für Farben, auch auf der gesunden Seite. Hierbei müßte noch eine zweite Läsion der andern Hirnhälfte bestehen. Aber bei der Untersuchung von Hysterischen bezüglich Sehschärfe, Gesichtsfeld und Farbenempfindung bekommen wir auch sonst Angaben, die durch keine einigermaßen mit den physiologischen Tatsachen vereinbare Theorie erklärt werden können!

Die Annahme Charcots, daß in jeder Großhirnhemisphäre ein Sehzentrum für das entgegengesetzte Auge sich befindet, schien allerdings in Experimenten Ferriers**) eine Stütze zu haben. Dieser fand nämlich, daß Zerstörung des (vor dem Hinterhauptlappen gelegenen) Gyrus angularis beim Affen Blindheit des entgegengesetzten Auges herbeiführe, jedoch nur vorübergehend, wenn der Gyrus angularis der andern Hemisphäre intakt bliebe, da durch diesen rasch eine Kompensation eintrete. Aber H. Munk, dem wir, wie erwähnt, entscheidende experimentelle Untersuchungen über die Art und Lage des Sehzentrums im Hinterhauptlappen verdanken, konnte ebenso wenig wie Luciani und Tamburini diese Angabe bestätigen: sie sahen vielmehr eine vorübergehende Hemianopsie auftreten, deren Entstehung Munk, welcher jeden Zusammenhang des Gyrus angularis mit der Retina leugnet, von Quetschung und Entzündung benachbarter Teile ableitet.

Es steht fest, daß beim Menschen, wenn eine Läsion einen Traktus oder seine interzerebrale Verbindung mit dem kortikalen Sehzentrum oder dieses selbst trifft, eine vollständige oder unvollständige homonyme Halbblindheit die Folge ist. Durch Störung in einer Hemisphäre kann eine gekreuzte Amblyopie oder Amaurose nicht herbeigeführt werden. Viel eher ist eine gleichseitige Störung des Sehvermögens in der Weise möglich, daß von der erkrankten Hemisphäre aus (z. B. durch eine Geschwulst) ein Druck auf den unter ihr verlaufenden Optikus ausgeübt wird oder dieser selbst in den Krankheitsprozeß mit einbegriffen wird.

Ferner ist zu beachten, daß oft im Beginne lokaler Prozesse ausgedehnte Fernwirkungen entstehen, die aber nach einiger Zeit wieder zurückgehen. So läge die Möglichkeit vor, daß bei minimer Läsion des

---

*) Archives de physiologie norm. et pathol., 1875, p. 624—652.

**) Funktionen des Gehirns, deutsch von Obersteiner, p. 186. Nach Mauthner zitiert.

Rindensehzentrums einer Hemisphäre eine Fernwirkung auf das der andern zustande käme und so momentan eine totale Erblindung eintrete, aus der sich dann später eine homonyme Hemianopsie entwickelt.

Noch ist auf eine andere Quelle des Irrtums hinzuweisen, welche Herabsetzung des zentralen Sehens vorzutäuschen vermag. Bei einer Reihe von Kranken besteht neben der Hemianopsie vollkommene amnestische (sensorische) Aphasie, oder sie haben wenigstens die Charaktere und Bezeichnungen der einzelnen Buchstaben, die sie sehen, vergessen. So behauptete ein Patient, mit den gewöhnlichen Sehproben (lateinische Buchstaben, nachher Zahlen) geprüft, er sähe alle Buchstaben sehr deutlich, es seien lauter A in den verschiedenen Reihen, bei den Zahlenproben nannte er immer dieselbe Zahl. Wenn man daraufhin seine Sehschärfe hätte bestimmen wollen, würde man eine erhebliche Amblyopie haben annehmen müssen. Da er aber zählen konnte, wurden ihm Punkte (Burchardtsche Sehproben) vorgelegt, und es gelang trotz seiner Unruhe festzustellen, daß er mehr als halbe zentrale Sehschärfe bei seiner Hemianopsie hatte. Auffallend war, daß er die Buchstaben zwar nicht mehr erkannte, aber auf Diktat ziemlich richtig schrieb. Auch konnte man sein gutes Sehvermögen dadurch nachweisen, daß man irgend einen kleinen Buchstaben, den er falsch benannte, von ihm mit einem Blei nachziehen ließ, was ihm gut gelang. Es bestand bei dem Kranken gleichzeitig rechtsseitige Hemianopsie und leichte rechtsseitige Hemiparese.

Zerebrale Hemianopsien.

Zerebrale Hemianopsien sind bedingt durch Störungen im Rindenzentrum (kortikale Hemianopsie) oder der zu ihm führenden Gratioletschen Sehfaserung bis zur inneren Kapsel (subkortikale Hemianopsie), oder auch durch Läsionen zwischen Traktus und der Sehfaserung, also in den Basaloptikusganglien. Von letzteren scheinen besonders die äußeren Corpora geniculata von Bedeutung für das Sehvermögen zu sein; man tut gut, sie von den anderen zentralen Hemianopsien zu trennen. Die Affektion kann in all den oben beschriebenen Formen der homonymen vollständigen oder unvollständigen Hemianopsie auftreten, je nachdem eine mehr oder weniger ausgedehnte Läsion stattgefunden hat.

Die hemianopische Aufhebung der Farbenempfindung müssen wir als Folge einer geringfügigeren Störung der betreffenden Fasern auffassen; im übrigen ist sie in der Regel mit Störungen der Sehschärfe (also hier des exzentrischen Sehvermögens) verknüpft, ganz ähnlich wie wir es bei den neuritischen zentralen Farbenskotomen sahen, und wie es auch Bjerrum[36] nachgewiesen hat. Die Hypothese eines

besonderen Farbensehzentrums (Wilbrand[14]) ist unnötig. Es würde hierbei auch schwer erklärlich sein, daß bei rückgängigen Hemianopsien oft noch ein kleiner Bezirk in geringfügiger Weise bezüglich der Raum- und Farbenempfindung sehschwach bleibt. Bei Annahme getrennter Lokalitäten im Hirn für Raum-, Farben- und Lichtsinn, wie Wilbrand will, müßte dann die Läsion gerade nur noch die symmetrischen Teile dieser nach ihm getrennt gelegenen Partien funktionsunfähig erhalten. Auch ein Fall von Verrey[78] ist nicht überzeugend. Es bestand rechtsseitige vollständige Hemiachromatopsie, allein mit herabgesetzter zentraler Sehschärfe. Ebenso war der Licht- und Raumsinn in der betreffenden Gesichtsfeldhälfte verringert. Die Sektion ergab neben frischen Apoplexien

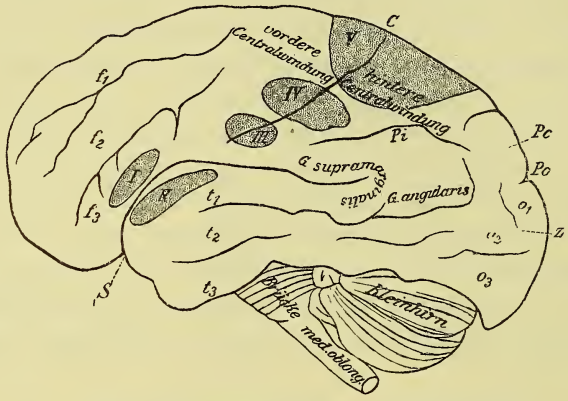

Fig. 8. Außenfläche der linken Gehirnhälfte.

f_1 erste Stirnwindung. t_1 erste Schläfenwindung. o_1 erste Okzipitalwindung.
f_2 zweite Stirnwindung. t_2 zweite Schläfenwindung. o_2 zweite Okzipitalwindung.
f_3 dritte Stirnwindung. t_3 dritte Schläfenwindung. o_3 dritte Okzipitalwindung.

C Zentralfurche (Fissura Rolando). *Z* Zwickel (Cuneus). *Pc* Praecuneus. *Pi* Sulcus interparietalis trennt das obere vom unteren Scheitelläppchen. *PO* Fissura parieto-occipitalis (F. occipitalis perpendicularis). *S* Fossa Sylvii. *I* Motorisches Sprachzentrum. *II* Sensorisches Sprachzentrum. *III* Fazialiszentrum. *IV* Zentrum für den Arm. *V* Zentrum für das Bein der entgegengesetzten Seite.

in den Großhirnganglien eine alte hämorrhagische Zyste im unteren Teile des Okzipitallappens. Warum dadurch nur die Stelle des zentralen Farbensinnes getroffen sein soll, ist nicht abzusehen, da ja auch der Licht- und Formensinn herabgesetzt war. Auch hebt schon Schön in seinem Referate in Nagels Jahresbericht 1888 hervor, daß eine Neuritis des linken Traktus mit nachfolgender Atrophie (eine Untersuchung desselben fehlt) den ganzen Symptomenkomplex des Falles einfacher erklären würde.

Die Komplikationen, welche die zentrale Hemianopsie begleiten, sind sehr verschiedenartig: entweder sind sie bedingt durch gleichzeitige Läsion benachbarter Hirnpartien oder durch Fernwirkung. Zu ihrer Deutung kommen besonders experimentelle Untersuchungen in Betracht.

Reizungen der Okzipitalrinde (Munk, Schäfer u. a.) können konjugierte Bewegungen beider Augen nach der entgegengesetzten Seite hervorrufen. Reizung der beiden Zentralwindungen (Hitzig und Fritsch, Ferrier, Nothnagel) und der Parazentralläppchen bewirken Zuckungen in den Muskeln des Gesichtes, des Nackens und der Extremitäten der entgegengesetzten Seite, während bei Zerstörung der betreffenden Partien Paralysen eintreten. Nach Hermann Munks Untersuchungen sind die Zerstörungen der oben erwähnten motorischen Zentren stets mit sensiblen Störungen (Fühlsphäre) verknüpft. Die motorischen Zentren zur Seite der Zentralfurche folgen sich von oben nach unten in der Reihenfolge,

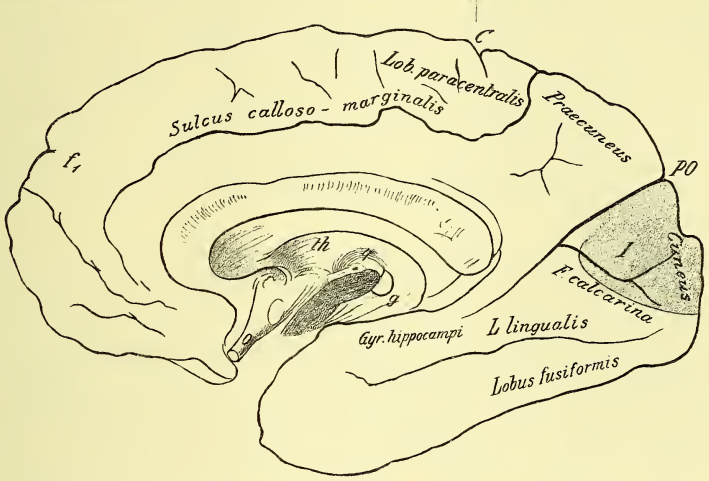

Fig. 9. Innenfläche der rechten Gehirnhälfte.

C Zentralfurche. *PO* Fissura parieto-occipitalis perpendicularis, davon horizontal verlaufend die Fissura parieto-occipitalis horizontalis s. F. calcarina s. F. Hippocampi. f_1 erste Stirnwindung. *th* Thalamus opticus. *o* Opticus. *q* Corpus quadrigeminum. *g* Corpus geniculatum laterale. *I* Sehzentrum.

daß oben das Zentrum für das entgegengesetzte Bein, dann für den Arm, dann für den Fazialis und unten an der Fossa Sylvii für den Hypoglossus liegt. Diesem letzteren angrenzend und nach vorne liegt in der dritten Stirnwindung (Brocasche Zone) der linken Hemisphäre das motorische, nach hinten von der Fossa Sylvii in der ersten Schläfenwindung das sensorische Sprachzentrum (Wernicke). Alle diese auf Grund von Tierversuchen ursprünglich festgestellten Funktionen der Hirnrinde haben sich auch durch klinische Beobachtungen bestätigt.

So finden wir auch bei kortikaler Hemianopsie kontralaterale Hemiplegie, aber in der Regel mit gleichzeitigen anderweitigen Läsionen. Beispielsweise in dem 21. Fall von Henschen (l. c., 1. Teil) neben rechtsseitiger Hemianopsie rechtsseitige Hemiplegie und Aphasie; die Sektion ergab Erweichungsherde im linken Okzipitallappen, in der Capsula interna

und in der Frontalstrahlung. Fall 23 zeigte rechtsseitige Hemianopsie und rechtsseitige Hemiplegie bei Erweichungsherden in der Tiefe der linken Fossa calcarina und im linken Frontallappen. Ferner Fall von Förster*) und Wernicke. Hier bestand eine rechtsseitige Hemianopsie mit motorischer Aphasie. Später stellten sich auch Lähmungen in der rechten Körperhälfte ein. Die Sektion ergab: Embolus in der linken Arteria fossae Sylvii, eine nekrotische Partie in der Rinde des Okzipitallappens, von der aus sich eine Induration tief in die weiße Marksubstanz fortsetzte, ferner nekrotische Herde in der Großhirnhemisphäre.

Fälle von Hemianopsie mit Krämpfen sind ebenfalls beobachtet. So sah Knut Pantoppidan[137] bei einem Paralytiker nach einem apoplektischen Anfall mit hemiepileptischen Krämpfen eine Hemianopsie folgen, die drei Wochen anhielt; bei einem Potator trat gleichfalls Hemianopsie unter eklamptischen Krämpfen ein. König[138] beobachtete linksseitige Hemianopsie bei einem 12jährigen epileptischen Mädchen unter schnell sich häufenden Anfällen. Es bestand auch eine Herabsetzung der zentralen Sehschärfe.

Die Affektionen der Sehstrahlung zeigen ebenfalls öfter Hemiplegien. So beispielsweise Fall 19 von Henschen: Aphasie, rechtsseitige Hemianopsie und Hemiplegie bei Erweichungsherden in der linken Sehstrahlung und linken Zentralwindung; Fall 20: linksseitige Hemianopsie, Hemiplegie und Hemianästhesie bei Erweichungsherden in der rechten Sehstrahlung.

Wie aus den mitgeteilten Befunden hervorgeht, ist bei rechtsseitiger Hemianopsie öfter Aphasie beobachtet worden. Besonders bemerkenswert ist der von Jastrowitz[37] mitgeteilte Fall. Zuerst trat Aphasie auf, dann Hemianopsie und rechtsseitige Hemiplegie, Lähmung des rechten Facialis, vorübergehend auch die des Abducens. Augenspiegelbefund normal. Die Sektion ergab ein Sarkom im linken Okzipitallappen, die Interkalarganglien (Thalamus, Vierhügel, Kniehöcker) sowie Chiasma, Traktus und Optici waren frei. — Aus dem Begleitsymptom der Aphasie, für welche man als Ursache eine Störung in der linken dritten Stirnwindung annimmt, kann jedoch kein sicherer Schluß auf den Ursprung der Hemianopsie aus einer Rindenerkrankung gezogen werden: so fand man beide Symptome beispielsweise bei einer apfelgroßen Geschwulst im linken Stirnlappen, daneben aber war gleichzeitig der linke Traktus affiziert (Hirschberg[47]); in einem Falle von Pooley[39] bestand ein Tumor im linken Hinterhauptslappen mit gleichzeitiger Erweichung des linken Thalamus.

Öfter beobachtete man bei Hemianopsie (vorzugsweise rechtsseitiger) auch Alexie, übrigens meist mit Spuren amnestischer Aphasie ver-

*) Förster in Graefe-Saemisch' Handbuch, 1. Aufl., Bd. 7, S. 118.

knüpft (Verlust der Klangbilder), indem die richtigen Bezeichnungen für die Gegenstände nicht gefunden werden. Jedoch pflegt letztere eher zu schwinden und es bleibt dann nur die Alexie (Wortblindheit, cécité verbale) zurück. Man muß zwei Formen derselben unterscheiden: bei der einen wird das Geschriebene oder Gedruckte zwar erkannt, kann aber nicht gesprochen werden (motorische Alexie); hier liegen Störungen in der Verbindung mit den motorischen Sprachzentren vor. Bei der zweiten häufigeren Form kann das Geschriebene oder Gedruckte überhaupt nicht mehr gelesen werden, trotzdem die Buchstaben gesehen werden (optische Aphasie und Alexie). Man kann hier wieder zwei Unterarten trennen: bei der einen wird deshalb nicht gelesen, weil die Buchstaben nicht mehr als solche richtig erkannt werden (Buchstabenblindheit, literale Alexie), bei der andern werden die einzelnen Buchstaben zwar erkannt und genannt, aber das Lesenkönnen ist verloren gegangen: hier wird gelegentlich noch durch Buchstabieren allmählich das Wort herausgebracht, aber das schnelle Lesen ist unmöglich (eigentliche Wortblindheit, verbale Alexie). Gewöhnlich ist mit der Kenntnis der Buchstaben auch die der Zahlen verloren gegangen: Fälle, wo bei Hemianopsie die Kenntnis nur der letzteren erhalten blieb, sind von Brandenburg[82] und Fr. Müller[140] beschrieben worden. Es kommen hier zum Teil höchst eigenartige Kombinationen vor. So beobachtete ich einen gebildeten Patienten mit typischer rechtsseitiger Hemianopsie (erhaltener Pupillenreflex auch auf der blinden Hälfte) und rechtsseitiger Hemiparese, der keine Buchstaben und Zahlen erkannte, hingegen nach Diktat ganz richtig Sätze und größere Zahlen niederschrieb; von ihm selbst Geschriebenes konnte er aber nicht lesen, auch keinen Buchstaben (gedruckt oder geschrieben, lateinisch oder deutsch) richtig benennen. Selbst wenn man ihm den geschriebenen Buchstaben mit der Feder wieder nachziehen ließ, wozu er imstande war, fand er doch nicht den Namen für den Buchstaben. Auffallend war auch, daß er die einzelne Zahl und den einzelnen Buchstaben nicht schreiben konnte: z. B. schrieb er statt 6 ein s und behauptete, es wäre eine 6; hingegen schrieb er in der Zahl 605 die 6 ganz richtig. Im übrigen war das Gedächtnis des Patienten kaum gestört und sein Denkvermögen durchaus gut; er erkannte und benannte alle ihm bekannten Dinge; früher, bald nach dem apoplektischen Anfalle hatte er in geringem Maße an amnestischer Aphasie gelitten, indem er im Augenblick nicht die einzelnen vorgehaltenen Dinge richtig bezeichnen konnte; dieselbe war aber geschwunden. Ein anderer Patient mit rechtsseitiger Hemianopsie, aber ohne sonstige Lähmungserscheinungen, am dritten Tage nach dem Anfall untersucht, verhielt sich ebenso. Michel erzählt von einem Kranken, der die deutschen Buchstaben lesen konnte, aber die lateinischen vergessen hatte. Es ist

dies, wie erwähnt, zu beachten, wenn man in der gewöhnlichen Weise mit den Snellenschen Tafeln die Sehschärfe bestimmen will: man kann sonst leicht eine Sehschwäche diagnostizieren, die nicht vorhanden ist.

Nach Naunyn[83] würde bei Wortblindheit die Läsion ganz nahe der Stelle liegen, wo der Gyrus angularis sinister in den Hinterhauptlappen übergeht. Diese Stelle, ebenso wie das Sehzentrum, werden von einem Aste der Arteria fossae Sylvii versorgt (Charcot). Es scheint aber schwer durchführbar, für alle die einzelnen Fähigkeiten besondere lokale Zentren anzunehmen: so müßte in dem oben erwähnten Falle von Brandenburg der Rindenbezirk der Erinnerungsbilder für Worte von dem für Zahlen getrennt liegen und eine Schädigung des ersteren eingetreten sein, während der letztere erhalten blieb. Noch schwieriger gestaltete sich mein Fall, wo die Erinnerungsbilder für Buchstaben und Zahlen verloren gegangen sind, Worte und zusammengesetzte Zahlen aber richtig, willkürlich und auf Diktat geschrieben wurden, hingegen die einzelne Ziffer und der einzelne Buchstabe nicht.

Mit der Alexie ist sehr oft auch noch die Unmöglichkeit zu schreiben (Agraphie) verbunden.

Becke[216] zieht aus einer Zusammenstellung von 175 Fällen einer Erkrankung des Hinterhauptlappens aus der Literatur der letzten zehn Jahre das Resultat: Neben Allgemeinerscheinungen eine oft lange Zeit isoliert bestehende, inkomplette, gekreuzte, homonyme Hemianopsie ohne hemianopische Pupillenstarre. Besonders sicher wird die Diagnose, wenn daneben optische Reizerscheinungen oder Seelenblindheit bestehen. Für Erkrankung des linken Okzipitallappens und speziell des Markes desselben spricht vor allem und sehr sicher die Kombination von Hemianopsie, Alexie und optischer Aphasie.

Die Hemiplegie, welche die Hemianopsie begleitet, weist in der Regel auf eine zerebrale Läsion. Dieselbe kann in der Rinde sitzen oder auch von Blutungen oder Erkrankungen im Corpus striatum und Thalamus opticus abhängig sein. In einem Falle von Gowers[40] waren beide Symptome dadurch entstanden, daß eine kleine Geschwulst den rechten Tractus opticus durchsetzt und das Crus cerebri in Mitleidenschaft gezogen hatte.

Im übrigen macht Gowers darauf aufmerksam, daß, wenn auch bleibende Hemianopsie sich selten mit Hemiplegie kompliziere, so doch fast in der Regel unmittelbar nach dem die Hemiplegie bedingenden Anfalle Hemianopsie auftritt, die aber vorübergeht. Dieselbe entspricht der gelähmten Seite. Da die Kranken in diesem Stadium des Leidens nicht in der Verfassung sind, über ihr Sehvermögen Auskunft zu geben, so machte er folgenden Versuch. Er führt vor dem Auge einen Finger vorbei: der Kranke blinzelt, wenn der Finger sein Bild auf die

sehende Netzhauthälfte wirft. Auch Kahler[77] bestätigt die Häufigkeit der Hemianopsie unmittelbar nach apoplektischen Insulten.

In einer Zusammenstellung von 154 Fällen gleichseitiger Hemianopsie bestand 59 mal Hemiplegie: die Hemianopsie war hier 31 mal linksseitig und 28 mal rechtsseitig (Michel). Auch die unteren Zweige des Facialis sind öfter gelähmt, selten der ganze Facialis, sehr selten Hypoglossus.

Wird die Hemianopsie von gekreuzter Hemianästhesie begleitet, so kann man daran denken, daß der Sitz der Läsion in der hinteren Partie der inneren Kapsel liege. Allerdings kommt es bei diesem Sitz nach Charcots Beobachtungen zu kontralateraler Blindheit; wir müssen aber in Berücksichtigung ziehen, daß, wie oben betont, die Charcotschen Befunde größtenteils die Angaben Hysterischer zur Grundlage haben. Jedenfalls bestand in einem zur Sektion gekommenen Falle von Hughlings Jackson[64] und Gowers, wo nur der hintere Teil des rechten Thalamus erweicht war, linksseitige Hemiplegie und Hemianästhesie bei homonymer Hemianopsie. — Aber bei der nahen Lage der sensiblen Zentren in der Kortexrinde würde auch an eine kortikale Affektion gedacht werden können.

Selten begleiten Geruchsstörungen oder Augenmuskellähmung die kortikale Hemianopsie. Eher wurde konjugierte Augendeviation (so in dem Fall von Beyer[126] bei linksseitiger Hemianopsie nach rechts) beobachtet. Bei dieser Komplikation ist eine Affektion der Regio occipitoparietalis wahrscheinlich. Bei einfacher Augenmuskellähmung dürfte es sich hingegen — abgesehen von den die Zerebralaffektion öfter komplizierenden Facialislähmungen — meist um basale Störungen handeln. —

Falls einmal neben Hemianopsia homonyma lateralis auf der entgegengesetzten Seite Geruchlosigkeit (Anosmie) vorhanden wäre, könnte man eine kortikale Störung mit Affektion des Gyrus hippocampi, dem Riechzentrum nach Ferrier, vermuten. Aber auch eine basale Ursache mit Ergriffensein des Tractus und des Nervus olfactorius wäre zu erwägen. —

Wir haben außer den bereits erwähnten noch eine Reihe reiner und zweifelloser Fälle kortikaler oder zerebraler Hemianopsien. Hierzu gehören besonders diejenigen, welche Traumen ihren Ursprung verdanken. So die von mir[6c und 19] veröffentlichten Fälle. Ferner berichten Keen und Thomson[46] über eine Schußverletzung, die den linken Hinterhauptlappen traf; schließlich blieb nur eine rechtsseitige Hemianopsie zurück. Philipps[87] sah rechtsseitige Hemianopsie nach deutlicher Depression des Schädels gerade unterhalb des hinteren oberen Winkels des linken Scheitelbeins; Faravelli[98] nach Fall auf die linke Okzipitalgegend. Peters[109] beobachtete rechtsseitige Hemianopsie bei einem 29jährigen Patienten,

der im ersten Lebensjahr eine Knochenfraktur über dem linken Hinterhauptlappen erlitten hatte. Es bestand partielle Atrophie der Papillen. Auch der Fall von Nieden[27] gehört hierher.

Ferner berichtet über Hemianopsia homonyma sinistra infolge eines großen Erweichungsherdes im rechten Okzipitallappen Curschmann[48]. Anderweitige Hirnerscheinungen fehlten. Westphal[48] beobachtete einen Patienten, der homonyme Hemianopsie und auf derselben Seite Konvulsionen — ohne Verlust des Bewußtseins — hatte. Die Sektion ergab einen Erweichungsherd in der Marksubstanz des entgegengesetzen Okzipitallappens. F. Pick[72] sah einen Urämiker, bei welchem nach eintägiger Amaurose (bei erhaltener Lichtreaktion) eine linksseitige Halbblindheit zurückblieb. Kurze Zeit darauf erfolgte der letale Ausgang und die Sektion ergab einen auf die Rinde beschränkten Erweichungsherd an der Außenseite der zweiten rechten Okzipitalwindung; mikroskopisch konnte eine Verstopfung einer kleineren Arterie in den zugehörigen Meningen nachgewiesen werden. Vialet[62] untersuchte drei Fälle mit homonymer lateraler Hemianopsie, bei denen die Sektion Läsion des Cuneus, beziehentlich der Rinde, ergab. Die strenge Lokalisation des Sehzentrums auf die Fissura calcarina (Henschen) hält er nicht für gerechtfertigt; dasselbe nimmt nach ihm die ganze innere Fläche des Hinterhauptlappens ein. Monakow[22] fand bei rechtsseitiger Hemianopsie und Alexie einen ausgedehnten Erweichungsherd im linken Okzipitallappen.

Weitere zahlreiche Fälle von Hemianopsie zum Teil mit Hemiplegie, Hemianästhesie, Aphasie, Agraphie, Alexie sind zur Sektion gekommen und haben die Auffassung von der Lage des Sehzentrums im Hinterhauptlappen bestätigt (aus neuerer Zeit Lewis[94], Déjérine[95], Wollenberg[96], Delépine[97], Preston[101], Hirsch[104], Mayer[105], Brasche[122], Hoeslin[124], Bruns[130], Pic[131], Wilbrand[141] u. a.).

Der ophthalmoskopische Befund bei zerebraler Hemianopsie pflegt normal zu sein. Allerdings ist nicht ausgeschlossen, daß nach längerem Bestehen der Affektion an der den betreffenden Nervenfasern entsprechenden Stelle eine etwas blasse Verfärbung der Papille eintritt. So fand ich in einem Auge, welches einen auf die ungekreuzten Sehnervenfasern zu beziehenden Gesichtsfelddefekt hatte, schließlich den unteren Rand etwas blasser werden. Es würde dies dann ein Symptom der absteigenden Degeneration sein: ganz ähnlich wie wir bei retrobulbärer Neuritis mit zentralem Skotom nach längerem Bestehen oft die makulare Seite der Papilla optica blaß werden sehen.

Als diagnostisches Moment von Bedeutung für die zerebrale Hemianopsie ist das Erhaltenbleiben des Pupillenreflexes auf Lichteinfall, auch wenn derselbe die nichtsehende Netzhauthälfte trifft, hervorzuheben.

Da die Nervenfasern des Optikus, welche die Pupillenverengung durch den Sphincter iridis auf Lichteinfall reflektorisch vermitteln, bereits von den Vierhügeln aus (siehe unten) zum Okulomotoriuskern abgehen, so wird bei einer mehr zentral sitzenden Hirnläsion dieser Weg keine Unterbrechung erfahren und die Reaktion unbeschadet der Halbblindheit von statten gehen. Andererseits müßte bei einer Hemianopsie, die durch eine Läsion des Traktus beispielsweise bedingt wäre, da hier auch die Fasern getroffen werden, welche den Lichtreflex vermitteln, die Pupillenreaktion aufhören, wenn die blinde Seite beleuchtet wird (Wernicke's hemianopische Pupillenstarre).

Im ganzen ist dies aber ein nur mit großer Vorsicht zu benutzendes Zeichen, da es ungemein schwierig ist, das Licht so in das Auge zu werfen, daß gerade nur eine Netzhauthälfte beleuchtet wird und kein Licht auf die andere diffundiert. Am sichersten macht man die Prüfung in folgender Weise im Dunkelzimmer. Ein Auge wird mit einem Tuch verdeckt. In das andere Auge wirft man, während es seitwärts gerichtet ist und in die Ferne blickt, mit einem konkaven Augenspiegel bei vorgehaltenem Konvexglase (also gerade wie bei der ophthalmoskopischen Untersuchung im umgekehrten Bilde) das möglichst scharfe kleine Lichtbildchen der Beleuchtungsflamme auf die Netzhaut. Durch entsprechende Entfernung des Augenspiegels von der Linse erreicht man dies (ähnlich wie bei meiner Methode der Refraktionsbestimmung im umgekehrten Bilde) verhältnismäßig leicht. Eine geringe Seitwärtsbewegung des Spiegels nimmt wieder den Lichteinfall; das Auge ist alsdann gleichsam wieder beschattet. Indem man so zwischen Beleuchtung der Netzhauthälfte an einer umschriebenen Stelle und Beschattung wechselt, erkennt man die Pupillenreaktion. Am besten ist, wenn ein zweiter Beobachter hierbei auf das Pupillenspiel achtet, beziehentlich auch, während der Ophthalmoskopiker den Spiegel ruhig hält, durch Vorlegen der Hand abwechselnd den Lichteinfall ausschaltet.

In dieser Weise wird nun die sehende und die blinde Netzhauthälfte untersucht und beobachtet, ob sich Unterschiede in der Größe der Pupillenreaktion zeigen oder letztere etwa ganz ausbleiben sollte, falls das Licht auf die blinde Retinapartie fällt. Selbstverständlich ist darauf zu merken, daß der Untersuchte keine Akkommodations- oder Konvergenzbewegung macht, da hierbei eine von der Beleuchtung unabhängige Pupillenverengerung eintreten würde.

Da bei dieser Methode das scharfe umgekehrte Flammenbild direkt auf die Netzhaut fällt, sehe ich nicht ein, wie Wolff[212] einen Unterschied zugunsten der Anwendung seines elektrischen Spiegels, wobei ebenfalls der Lichtfokus auf die periphere Netzhaut wirkt, konstruieren will. —

Heddaeus[58b], welcher der Ansicht ist, daß im wesentlichen die Netzhautmitte den Pupillenreflex auf Licht veranlasse, hat auch darauf aufmerksam gemacht, daß der „Haabsche Rindenreflex der Pupille" Anlaß zu Täuschungen geben könnte. Haab hat nämlich folgende Beobachtung gemacht: Im Dunkelzimmer sitzt der zu Untersuchende dem Arzte gegenüber und blickt geradeaus in dessen Pupille; seitwärts unter einem Winkel von etwa 45° und in der Entfernung des Kopfes des Arztes steht eine nicht zu hell brennende Lampe. Dabei erweitern sich die Pupillen des Untersuchten. Wird er nun einigermaßen plötzlich aufgefordert, der Lampe seine Aufmerksamkeit zuzuwenden — etwa durch die Frage: Sehen Sie auch die Lampe? —, aber ohne die angenommene Blickrichtung zu ändern, so pflegt eine deutliche Verengerung der Pupillen, gefolgt von Oszillationen, einzutreten. Haab erklärt dies dadurch, daß durch das Hinlenken der Aufmerksamkeit auf die bereits im Gesichtsfelde befindliche Lampe eine erneute Erregung der betreffenden Netzhautstelle stattfinde; der Reiz gelange durch den Sehnerven zur Hirnrinde und von dieser durch absteigende Fasern zum Okulomotorius und rufe so die Pupillenverengerung hervor.

Heddaeus bringt, wie auch schon früher Emmert, die Verengerung mit einem dabei eintretenden Akkommodationsimpuls in Verbindung. Wenn der Untersuchte längere Zeit die Pupille des Arztes anstarrt, so ermüdet seine Netzhaut und er sieht schließlich nichts mehr; mit seiner Aufmerksamkeit erschlafft seine Akkommodation. Als äußeres Zeichen dafür werden die Pupillen weit. Wird jetzt der Untersuchte durch irgend einen, sei es sensiblen, optischen oder, wie in dem Haabschen Versuch, akustischen Reiz aufgeweckt, so spannt sich unwillkürlich die erschlaffte Akkommodation und die Pupillen werden enger; da auch das Lampenbild infolge der veränderten akkommodativen Einstellung eine andere, weniger ermüdete Stelle der Netzhaut trifft, so wird ein neuer Lichteindruck hervorgerufen.

In einer neueren Arbeit weist Haab[215] den Einwurf, daß die Pupillenverengung mit der Akkommodation etwas zu tun habe, zurück. Auch mit der Beurteilung der hemiopischen Pupillenreaktion habe sie wenig zu schaffen, da bei einem Sitz der Läsion im Hinterhaupt, ebenso bei einer Traktuszerstörung auch der Rindenreflex ausbleibe. Allenfalls könne es von störendem Einfluß sein, wenn bei Erhaltung der unverletzten Sehfasern die zentripetalen Pupillenfasern zentralwärts vom Chiasma zerstört seien; dann fehlt aber auch die Hemiopie. Dies ist durchaus richtig. Immerhin bleibt aber zu erwägen, daß oft kein volles Fehlen der Reaktion auf Licht bei Beleuchtung der blinden Netzhautfläche sich konstatieren läßt — wegen Lichtzerstreuung —, sondern nur eine schwächere Reaktion: und hier könnte der Haabsche Rindenreflex in der Tat zu Täuschungen Anlaß geben.

Heddaeus will diesen verwirrenden Einfluß dadurch heben, daß er den Kranken, das eine Auge verbunden, im Dunkelraum zwischen zwei gleich hellen Lampen sitzen und einen in ein oder zwei Metern Entfernung aufgehängten Probebuchstaben fixieren läßt, unter ausdrücklicher Anweisung, ja nicht durch seitlich einfallendes Licht seine Auf-

merksamkeit ablenken zu lassen. Dann blende man abwechselnd das eine oder andere Licht vom Auge ab und überzeuge sich, ob die Pupillenweite in beiden Fällen dieselbe ist oder nicht.

Ich halte diese Versuchsanordnung für wenig geeignet, da durch das Ansehen des Buchstabens und den beständigen seitlichen Lichteinfall die Pupille an und für sich etwas enger wird. Da aber die Pupillenschwankungen bei Beleuchtung seitlicher Partien, zumal es sich in der Regel um ältere Personen handelt, meist schon ziemlich klein sind, so wird die Untersuchung zweifellos mehr erschwert, als wenn man eine im Dunklen weite Pupille durch seitlichen Lichteinfall zur Kontraktion bringt. Allerdings wird man aber gut tun, auf den Einfluß der Aufmerksamkeit wie auf den anderer, die Pupillen zur Kontraktion bringender Reize Rücksicht zu nehmen. Doch pflegen diese eben nur vorübergehende und kleinere Pupillenverengerungen zu bewirken, während der Lichtreiz länger anhaltende und größere macht. Das einfache Verfahren, mit einer seitlich gehaltenen Lampe erst das Licht auf die nichtsehende Netzhauthälfte fallen zu lassen und dann zur sehenden Seite die Lampe überzuführen, ist ganz verwerflich: einmal wegen des erwähnten Einflusses der Aufmerksamkeit und dann weil die Makula gerade beim Übergang getroffen wird und stärker reagiert. Besser ist es dann noch immer, die Lampe seitwärts zu halten — erst der blinden Netzhaut entsprechend — und durch Beschatten und Freilassen die Reaktion zu konstatieren, und darauf dasselbe Manöver auf der entgegengesetzten Seite auszuführen, noch vorteilhafter sich hierbei des Instrumentes von Kempner[200] zu bedienen, das durch Abblendung einer elektrischen Flamme eine kleine Lichtlinie zu Gebote stellt.

Wenn man in der von mir oben beschriebenen Weise und mit den entsprechenden Vorsichtsmaßregeln verfährt, so kann man bei peripheren Störungen eine deutliche und unzweifelhafte Verringerung der Pupillenreaktion beobachten, wenn das Licht auf die blinde Netzhauthälfte fällt. Daß sie aber ganz ausbleibt, dürfte außerordentlich selten sein; wie erwähnt, ist die Lichtdiffusion auf die sehende Netzhautpartie wohl nie ganz zu vermeiden. Auch ist in Betracht zu ziehen, wie ich mehrmals beobachtet, daß auf der hemianopischen Seite zwar keine Objekte (z. B. nicht Bewegungen der Hand) wahrgenommen werden, wohl aber noch Licht. Selbst die Lichtempfindung kann nur an bestimmten Stellen, also lokal bestehen. Hier wird man natürlich ein volles Ausbleiben der Reaktion überhaupt nicht erwarten; eine Abschwächung derselben habe ich aber auch hier konstatiert.

Nach Henschens[10a und c] sehr eingehenden Zusammenstellungen — es ist aber nicht immer sicher, ob die Versuche über Pupillenreaktion von den einzelnen Autoren auch mit den nötigen Vorsichtsmaßregeln

angestellt sind — fehlt die hemianopische Pupillenreaktion (d. h. beide Netzhauthälften regen den Reflex an) bei Tumoren und Erweichungen im Okzipital-, Parietal- und Temporallappen, auch wenn diese Veränderungen dem Pulvinar, den Corpora geniculata oder Corpora quadrigemina nahekommen; ferner bei Verletzungen des äußeren Corpus geniculatum, Zerstörung des Pulvinar und des hinteren Corpus quadrigeminum. Hingegen ist sie vorhanden, d. h. die blinde Netzhauthälfte vermittelt keinen Pupillenreflex, bei Verletzung oder Druck auf den Traktus; letzterer kommt vielleicht auch bei den Verletzungen des hinteren Teiles des Thalamus und Pulvinar, wo sie ebenfalls beobachtet wurde, ursächlich in Betracht. Ferner findet sie sich bei Verletzung des Chiasma — ausgenommen sehr wenige Fälle —; auch bei Verletzung des Optikus und einäugiger Hemianopsie kann sie vorkommen.

Betreffs des Verlaufes der den Lichtreflex der Pupille bedingenden Nervenfasern gibt Henschen an, daß sich die zentripetalen, zum motorischen Pupillenzentrum gehenden Optikusfasern teilweise im Chiasma kreuzen und im Traktus auf der dorso-medialen Seite liegen. Sie wenden sich zwischen dem frontalen Teil des Pedunkulus und dem äußeren Kniehöcker gegen die Mittellinie; der Hauptteil geht am äußeren Kniehöcker entlang, teils durch den inneren Rand desselben hindurch und endet in dem vorderen Vierhügel. Letztere Ansicht teilen auch Gudden, Wernicke[53], Leyden[54], Magnus[52], Massaut[196], Bechterew[26c]. Die vorderen Vierhügel (und zwar ihr lateraler Teil) gelten als Reflexzentrum (Flourens). Von hier aus geht die Erregung über auf große Zellen, deren Achsenzylinderfortsätze sich ventral- und medianwärts wenden, ventral am Okulomotoriuskern vorüberziehen und sich in der Raphe kreuzen, um darauf kaudalwärts einzubiegen und zu Fasern des Fascic. longitudinalis posterior und Fascic. longitudinalis praedorsalis zu werden. Diese Fasern senden Kollateralen ab, die sich zwischen den Ganglienzellen der Okulomotoriuskerne und weiter kaudalwärts zwischen den Zellen des Trochlearis und Abducens aufsplittern. Sie stellen also die anatomische Verbindung zwischen den Optikusfasern und den Ursprungszellen aller motorischen Augennerven dar (Held, Edinger, Déjerine). Nach Bach[201a] geht schon ein Teil der Fasern vor der Kreuzung zum hinteren Längsbündel und wirkt auf die Zellen der Augenmuskelkerne derselben Seite ein. Bach nimmt (mit Monakow und Dimmer) eine direkte Verbindung der Optikusfasern mit dem Okulomotoriuskern nicht an, Bernheimer[198] hingegen läßt die Pupillarfasern als Strang zum Sulkus der vorderen Vierhügel ziehen, dort eintreten und weiter als direkte Verbindung unter dem Aquädukt zum frontalen Pol des kleinzelligen paarigen Mediankernes (Sphinkterkern, Edinger, Westphal) gehen (auch durch Versuche an Affen erwiesen): beide Sphinkterkerne sind mit einander verbunden. Daher steht jedes Auge mit ihnen beiden in Verbindung.

Bach[201] nimmt ferner an, daß die zentripetalen Pupillarfasern von den Vierhügeln zum oberen Halsmark ziehen: und zwar soll nach seinen mit Hans Meyer angestellten Untersuchungen in der Rautengrube ein Hemmungszentrum für den Pupillenreflex liegen (cf. Kapitel: Veränderungen der Pupille). Gegen diese Anschauung haben Ruge[210] und Levinsohn[211] Einsprache erhoben. Eine Zusammenstellung der verschiedenen Ansichten haben v. Hippel jun.[213], Bach[101a] und Parsons[218] letzthin gegeben. Nach Mendels[55] Untersuchungen hingegen

gehen die nicht gekreuzten Pupillenfasern im Traktus direkt zum Ganglion habenulae, welches das Reflexzentrum bildet, und von dort zum Okulomotoriuskern. Monakow[22], Massaut und Bernheimer sprechen dem Ganglion habenulae jede Bedeutung in dieser Richtung ab. — Vom Okulomotoriuskern gehen die motorischen Fasern für den Sphinkter zum Ganglion ciliare.

Der positive Nachweis der hemianopischen Pupillenstarre ist von Bedeutung; bei frischen Fällen zeigt er in der Tat mit Wahrscheinlichkeit den mehr peripheren Sitz der Erkrankung an. Aber doch nicht absolut sicher; beispielsweise könnten ja multiple Prozesse vorhanden sein, die neben dem kortikalen Sitz im Sehzentrum auch noch Störungen direkt im Reflexbogen hervorriefen. Auch ist zu beachten, daß eine Fernwirkung stattfinden könne, wie in dem Fall von Rothmann[51] wahrscheinlich, wo bei gleichzeitiger Hemiplegie (Blutung in der Gegend der inneren Kapsel) zuerst hemianopische Pupillenreaktion auftrat, später mit der Besserung der Lähmung aber wieder schwand. Besteht der Prozeß länger, so kann nachträglich auch bei kortikalem Sitze die Pupillenreaktion auf den die blinde Netzhaut treffenden Lichteinfall sich verringern: die von der Fasernschicht der erblindeten Netzhaut aufsteigende Degeneration kann auch die Reflex-Pupillarfasern in Mitleidenschaft ziehen.

Andererseits spricht das Erhaltenbleiben der Pupillenreaktion wiederum nicht sicher für einen zerebralen Sitz der Affektionen. Heddaeus hat mit Recht darauf hingewiesen, daß auch bei einseitiger Amaurose, die durch einen diffusen Prozeß im Optikus bedingt ist, doch die Pupillenreaktion auf Licht bestehen bleiben kann, da zu letzterer gelegentlich noch ein Lichtreiz hinreichend ist, der eine Lichtwahrnehmung nicht mehr hervorzurufen imstande ist. —

Auch das Fehlen oder Vorhandensein von Gesichtshalluzinationen hat nur eine bedingte Bedeutung. Halbseitige Gesichtshalluzinationen (das Sehen von glänzenden Kugeln, Sternen, Köpfen, von Figuren, Menschen, Tieren, Landschaften, Möbeln etc.) kommen bei Hemianopsien vor, sind oft auch ihre Vorläufer. In anderen Fällen ergreifen sie übrigens auch die gesunde Seite. Wir müssen sie zweifellos auf Reizungen der Hirnrinde zurückführen. Aber es braucht sich hierbei nicht direkt um das Sehzentrum zu handeln; man kann auch an eine weitere Zone denken, welche mit dem optischen Gedächtnis und optischen Vorstellungen in Verbindung steht. Jedenfalls lassen sich die Gesichtshalluzinationen nicht, wie Knies will, als diagnostisches Moment verwerten, ob der Sitz der Läsion — bei nicht gestörter Pupillenreaktion — im Stabkranz (Gratioletsche Sehfaserung) oder in der Rinde liegt. Er meint, daß bei Gesichtshalluzinationen auf der Seite der Halbblindheit die Rinde noch in Funktion wäre und im Stabkranz die Störung liegen müsse. Das scheint

weder theoretisch genügend begründet, noch steht es mit den Tatsachen in Einklang.

Wilbrand[14c] beobachtete einen Diabetiker, der über halbseitiges „zerfetztes" Sehen auf der linken Gesichtshälfte klagte, das nach Schwindelanfällen und Stirnkopfschmerzen, erst vorübergehend, dann dauernd blieb. Im dunklen Zimmer traten nach der linken Seite im Gesichtsfelde des Patienten unaufhörlich Visionen auf (Katzen, Köpfe, Landschaften etc.), über die er sich sehr amüsierte. Nach einigen Tagen hörten dieselben auf. Die Gesichtsfeldaufnahme zeigte eine linksseitige Hemianopsie, bei der bemerkenswert war, daß das Gesichtsfeld wie siebförmig durchlöchert erschien, indem längs der einzelnen Meridiane die kleinen Untersuchungsobjekte bald verschwanden, bald wieder halb erschienen, bald ganz klar waren. Einige Wochen später trat ein apoplektischer Anfall mit Lähmung der linksseitigen Extremitäten ein. Die Sektion ergab atheromatöse Gefäße, Chiasma und Traktus gesund. Die äußerste Spitze des rechten Hinterhauptlappens erweicht. Beim Durchschnitt eine haselnußgroße hämorrhagische Erweichung, welche nach innen in das Marklager greift. Beginnende Erweichung der Rinde der dritten Okzipitalwindung; Basalganglien, innere Kapsel und Marksubstanz normal.

Wenn man hier auch die Halluzinationen dadurch erklären könnte, daß immerhin einzelne Partien des hemianopischen Gesichtsfeldes frei waren, so fehlt diese Deutung für den Fall von L. Putzel[49]. Ein an Schrumpfniere leidender Mann bekommt vollständige rechtsseitige Halbblindheit, zehn Tage darauf treten Gesichtshalluzinationen auf der blinden Seite auf. Später rechtsseitige Hemiplegie, Tod im Coma. Im linken Cuneus ein Erweichungsherd, der sich nach vorn bis zur Fissura parietooccipitalis, nach unten bis zur Fissura calcarina erstreckte. Außerdem zeigte sich in der Capsula interna derselben Seite ein kleiner gelblicher Erweichungsherd und in der äußeren Grenze des Linsenkerns zwischen vorderem und mittlerem Drittel eine ganz kleine Höhle mit scharfen Rändern ohne Inhalt.

Auch Henschen berichtete einen Fall (l. c. Fall 22), wo neben linksseitiger Hemianopsie linksseitige Sehhalluzinationen bestanden und sich bei der Sektion Erweichungsherde im rechten Cuneus und Lobulus lingualis und kleine Herde im rechten Thalamus fanden. Ebenso sah Wollenberg[96] bei linksseitiger kortikaler Hemianopsie zeitweise linksseitige Gesichtshalluzinationen. Dasselbe beobachtete Nettleship[107] bei rechtsseitiger Hemianopsie nach Trauma des Hinterhauptes und ebenso Wilbrand[14b].

Philipp Schirmer berichtet in seiner Dissertation (Marburg 1896) einen Fall, in welchem im Moment der plötzlich eintretenden Erblindung der Patient die Empfindung hatte, „als habe er plötzlich Feuer gesehen".

Die Sektion ergab umfangreiche Zerstörung im rechten Hinterhauptlappen, links Erweichungen im Ausbreitungsgebiet der Arteriae profundae cerebri, besonders in der Gegend der Fissura calcarina fand sich ein Herd.

Ähnlich beschrieb Edinger[120] einen Fall von doppelseitiger Erweichung der Hinterhauptlappen, bei der plötzlich ein leuchtender Blitz eintrat und dann völlige Erblindung folgte. Hoche[121] sah doppelseitige Hemianopsia inferior bei einer Geisteskranken mit Halluzinationen im sehenden Gesichtsfelde und halluzinationsähnlichen Erscheinungen im blinden.

Auch bei basaler Hemianopsie sind Gesichtshalluzinationen beobachtet worden. So traten dieselben bei einem 29jährigen Manne, von dem de Schweinitz[106] berichtet, in der linken Gesichtsfeldhälfte auf; erst später entwickelte sich dort Hemianopsie. Die Sektion ergab ein Gumma an der Basis, welches auf den rechten Traktus drückte. Es handelte sich demnach hier um Reizung der Sehnervenfasern, die ihrer spezifischen Energie entsprechend mit Lichterscheinungen reagierten. Auch der Fall von Lancy[139a] dürfte hierher gehören, wo bei einer rechtsseitigen Hemianopsie einer syphilitischen Person der Sehnerveneintritt abgeblaßt war. Hier trat in dem blinden Gesichtsfelde die Figur eines Kindes halluzinatorisch auf.

Im allgemeinen jedoch sind die Fälle von Hemianopsie, denen Gesichtshalluzinationen vorausgingen oder folgten, in Verbindung mit Affektionen der Hirnrinde zu bringen, besonders aber dann, wenn die Hemianopsien unvollständig sind. Gewöhnlich schwinden die halluzinatorischen Gesichtserscheinungen eher als die Hemianopsien. — —

Doppelseitige kortikale Hemianopsien sind sehr selten zur Beobachtung gekommen. Den ersten Fall habe ich in der zweiten Auflage meiner Augenheilkunde (1886) in Kürze berichtet. Die ausführlichere Veröffentlichung erfolgte 1893, nachdem inzwischen von Förster[73], Schweigger[31b], Groenouw[74], Gaffron[142], Vorster[75], je ein Fall mitgeteilt war. Später haben Magnus[76] und Jocqs[144], Peters[81], Brückner[143], Laqueur[217] u. a. ebenfalls hierhergehörige Krankengeschichten veröffentlicht. Mein Fall bietet insofern besonderes Interesse, als er der erste war, bei dem eine Sektion gemacht wurde.

Ein 51jähriger Arbeiter hatte 1873 eine schwere Verletzung durch einen Stein erfahren, der ihm aus größerer Höhe auf den Kopf gefallen war. Er war mehrere Stunden bewußtlos, ging aber nach fünf Tagen wieder auf Arbeit. Seit dieser Zeit litt er öfter an Stirnkopfschmerzen und Schwindelanfällen. Anfang 1875 bekam er unter Verlust des Bewußtseins eine rechtsseitige Hemiparese, der sich Zuckungen in der

rechten Hand später anschlossen. Ostern kam ein neuer Anfall, nach welchem rechtsseitige Hemianopsie eintrat: der Defekt sollte in zirka drei Tagen allmählich vollständig geworden sein. Die zentrale Sehschärfe war bei der Untersuchung im Mai 1875 an beiden Augen gleich 1. Am 20. Dezember 1876 war Patient, nachdem er seit einer Woche Verschlechterung im Sehen beobachtet hatte, plötzlich des Morgens erblindet. Er konnte kein Licht mehr wahrnehmen. Am folgenden Tage erkannte der Kranke das Hell und Dunkel einer mittelgroßen brennenden Lampe, und zwar nur in einem kleinen Teile des Gesichtsfeldes. Die Pupillen reagierten auf Licht, auch wenn dieses auf die verschiedenen exzentrischen Partien der Netzhaut fiel. Ophthalmoskopisch nichts Abnormes. Es besteht dabei rechtsseitige Hemiparese und mäßige Sensibilitätsherabsetzung; die Sprache ist etwas schwerfällig. Das Gedächtnis ist schlecht, die Intelligenz gering. Auffallend ist die immer wiederkehrende Verwechslung von Rechts und Links. In den nächsten Tagen besserte sich das Sehvermögen; am 25. Dezember wurde Bewegung der Hand erkannt, aber nur in einem kleinen Teil des Gesichtsfeldes, der nächst dem Fixationspunkt lag. Am 21. Januar 1877 scheint die Fixation vollkommen zentral zu sein, und zwar in einer kleinen Partie, welche etwa in einer Ausdehnung von 3^0 das Zentrum umgibt: hier kommt er auf $^{12}/_{20}$ Sehschärfe; am 28. Januar sogar auf S = 1. Farbensinn erhalten. Allmählich gingen die geistigen Funktionen immer mehr zurück. Das Sehvermögen verringerte sich wieder, doch blieb noch ein ganz kleiner Teil des Gesichtsfeldes funktionsfähig. Im August 1877 starb Patient. Die Sektion ergab: diffuses Hämatom; narbenartige Einziehung in der Gegend der linken hinteren Zentralwindung; im rechten Hinterhauptlappen Erweichungsherde auf der Grenze zwischen weißer und grauer Substanz, etc.

Es hat demnach das Durhämatom die anfänglich auftretende rechtsseitige Hemianopsie verschuldet; die rechtsseitige Parese ist wohl als Folge der ausgedehnten narbenartigen Einziehung in der linken hinteren Zentralwindung zu betrachten. Die Erweichungen in den hinteren Partien des rechten Hinterhauptlappens, drei bis vier linsen- bis erbsengroße Herde, unterbrachen dann später die Leitung zum rechten Sehzentrum: die widerstandsfähigen Makularfasern ließen ein kleines zentrales Gesichtsfeld beiderseits schließlich wieder zum Vorschein kommen. Die Optici selbst waren, wie die mikroskopische Untersuchung zeigte, intakt.

In dem von Förster mitgeteilten Falle trat — außer dumpfem Kopfschmerz bestanden zur Zeit keine Hirnerscheinungen — eine rechtsseitige Hemianopsie auf. Etwa nach $4^3/_4$ Jahren entstand eine neue Sehstörung, die in einigen Tagen zu einer fast vollständigen Erblindung führte, jedoch blieb noch ein ganz kleiner zentraler Teil funktionsfähig (S $^1/_3$). Der Farbensinn war hier erloschen. Die später von Sachs[79]

veröffentlichte Sektion des Gehirnes zeigte an symmetrischen Stellen beider Hemisphären je einen größeren Defekt als Endresultat einer vorangegangenen Erweichung. Der Defekt befand sich beiderseits an der dem Kleinhirn sowie dem Hirnstamm zugekehrten inneren unteren Fläche, welche dem Hinterhaupt- und Schläfenlappen gemeinsam ist, und erstreckte sich von hier aus auf die mediane Fläche jedes Hinterhauptlappens, um zum Teil auf die konvexe Fläche überzugehen. Die Zerstörung der linken Hemisphäre war viel ausgedehnter als die der rechten; an letzterer war noch ein schmaler Streifen vom Grunde der Fissura calcarina hinten am Ausgange derselben intakt geblieben. Darauf dürfte das Erhaltenbleiben des kleinen Gesichtsfeldes um den Fixierpunkt nach dem zweiten Anfall zurückzuführen sein.

Der Patient Schweigger's bekam zuerst ohne sonstige zentrale Störungen linksseitige Hemianopsie, nach einem Jahre ging auch die rechte Gesichtsfeldhälfte bis auf ein kleines zentrales Gesichtsfeld verloren, jedoch wurden in dem hemianopischen Gesichtsfelddefekt noch Handbewegungen erkannt. In den Fällen von Groenouw und Vorster gingen apoplektische Anfälle voraus; in beiden war die Hemianopsie nicht so scharf halbseitig, auch bestanden sonstige komplizierende Störungen.

Magnus sah einen 52jährigen Mann, welcher vor 13 Jahren nach einem Schlaganfall linksseitige Hemiparese und linksseitige homonyme Hemianopsie zurückbehalten hatte. Vor drei Wochen war er auf der Straße mit dem Ausruf: „Ich bin vollständig blind geworden!“ zusammengebrochen. Es hatte sich bald aber wieder ein kleines Gesichtsfeld herausgebildet; 11 Wochen später hatte es beiderseits eine den Fixationspunkt umschließende zentrale Lage.

Peters untersuchte einen 68jährigen Fabriksarbeiter, der plötzlich von einer typischen linksseitigen Hemianopsie befallen war; aber auch das rechte Gesichtsfeld war konzentrisch etwas eingeengt. Das zentrale Sehen war $^2/_7$. Die Buchstaben wurden richtig erkannt, aber das einfachste Wort ward nicht gelesen; wohl aber Zahlen (1889 z. B.). Vorgehaltene Gegenstände wurden teils rasch und richtig, teils schwer, teils gar nicht benannt. Auffallend ist die Störung des Ortsgedächtnisses und des Orientierungsvermögens. März 1890 zeigt sich auch das linke Gesichtsfeld hochgradig eingeengt bis zirka 2—4°. Später erweiterte es sich wieder etwas. Farben wurden richtig erkannt. Das Gedächtnis für früher Erlebtes blieb erhalten. 20. Oktober 1891 Tod durch Lungenödem. Sektion ergibt: Erweichungsherde im Marklager beider Hinterhauptslappen, die äußeren Rindenteile intakt, jedoch geht der rechtsseitige größere Herd bis in die Rindenschichten des Cuneus. Auch ist im Anschluß an den linksseitigen Erweichungsherd die Gegend der hinteren Großhirnkommissur mit ergriffen.

In den Fällen von Gaffron und Brückner war die doppelseitige Hemianopsie nach einer schweren Schädelverletzung eingetreten und wurde, als eine Gesichtsfelduntersuchung möglich war, sofort konstatiert.

Schon Förster war es aufgefallen, daß das Orientierungsvermögen (Ortsgedächtnis) seines Erkrankten auffällig gelitten hatte, als die zweite Hemianopsie eintrat. Das traf auch für die Fälle von Groenouw und Magnus zu. Der Patient des letzteren konnte sich nicht in seinem Schlafzimmer, das er schon viele Jahre innehatte, allein zurechtfinden; er vermochte nicht allein von seinem Bett zu dem in geringer Entfernung gegenüberliegenden Sopha zu gelangen, trotzdem er seit drei Wochen täglich dahin geführt wurde. Förster's Patient konnte die Fenster, Tische etc. in seinem Amtslokal, in dem er vier Jahre lang gearbeitet, nicht beschreiben. Bei Peters traten gleiche Erscheinungen schon nach der ersten linksseitigen Hemianopsie auf. Auch teilt dieser Autor einen Fall mit, wo bei linksseitiger Hemianopsie eines früher luetisch Infizierten trotz Fehlens sonstiger Störungen (gute Sprache, Lesefähigkeit etc.) eine ausgesprochene Orientierungsstörung vorlag. Ähnliche Fälle sind von Wilbrand[14b und d] gesammelt. Das Symptom der Störung im Orientierungsvermögen fehlte in Schweigger's, Gaffron's, Jocqs', Brückner's und in meinem Falle; in dem von Vorster war es vielleicht in geringerem Maße vorhanden.

Sachs[79] kommt zu der Ansicht, daß „gerade die Überassoziation, die Verknüpfung und Aneinanderreihung der optischen Einzelbilder, welche dem Orientierungsvermögen zugrunde liegen, innerhalb des Hinterhauptlappens geschieht, während das eigentliche Erkennen des Gegenstandes eine Arbeitsleistung der Gesamtrinde und besonders des Schläfenlappens und seiner Verbindung mit den übrigen Hirnteilen ist". Bei Erkrankung eines Hinterhauptlappens tritt der andere für die invalid gewordenen Zellen ein. Um aber das Auftreten der Orientierungsstörungen bei einseitigen Hemianopsien und das gelegentliche Fehlen bei doppelseitigen zu erklären, glaubt Peters sich zu der Annahme genötigt, daß die Orientierungsstörungen dann auftreten, wenn Läsionen räumlich nicht sehr ausgedehnter, in der Medianlinie verlaufender Assoziationsbahnen (bei ihm waren rechts Störungen bis unter das Ependym des linken Seitenventrikels, bei Förster im Balken) eintreten, die dazu bestimmt sind, die einzelnen Seheindrücke den anderen Hirnteilen zur Verarbeitung zu „optischen Reihen", zu räumlichen Vorstellungen zuzuführen. Mir scheint es übrigens etwas weit gegangen, wenn man wiederum eine spezielle Lokalisation auch für das „Orientierungsvermögen" annehmen will, da doch in allen Fällen, soweit ersichtlich, auch sonstige Störungen in den geistigen Funktionen vorhanden waren. So berichtete mir der oben erwähnte Patient, bei dem rechtsseitige Hemianopsie mit Alexie bestand,

der aber sehr gut Worte und Zahlen schreiben konnte, daß er, wenn er eine Straße eben entlang gegangen sei, die fast gerade von seiner Wohnung fortführte, auf dem Heimweg oft fehlginge, indem er in eine andere Straße einbiege. Dies sei ihm früher natürlich nie vorgekommen; auch sonst bemerke er, daß er sich auf Wegen nicht mehr zurecht finden könne. Also auch hier Mangel an Orientierungsvermögen! Weiter aber beklagte er sich, daß er sich oft lange besinnen müsse, wozu er das Taschentuch, das er in der Tasche trüge, benutzen sollte; daß er oft längere Zeit seine Hosen in den Händen habe, ehe er erfasse, daß er sie anziehen müßte, etc. Es ist ihm demnach hier das Gedächtnis für die Bestimmung des Taschentuches, der Hose etc. ebenso verloren gegangen wie das Ortsgedächtnis. Sollen wir das alles lokalisieren? Es handelt sich eben um eine allgemeine Verminderung der geistigen Funktionen. —

Für alle Fälle doppelseitiger Hemianopsie, welche nach vorangegangener einseitiger Hemianopsie auftraten, ist es charakteristisch, daß sich ein kleines zentrales oder annähernd zentrales Gesichtsfeld wieder herstellte oder erhielt. Die anfänglich volle Erblindung, die in einzelnen Fällen (Vorster, Schmidt-Rimpler, Magnus, Jocqs, Gaffron, Brückner) sicher angegeben worden ist, auch in den anderen bestanden haben kann, ging immer schnell vorüber.

Die intermediären Hemianopsien müßten bei Störungen in den Corpora geniculata externa zustande kommen. Die beiden anderen primären Optikusganglien — das Pulvinar des Thalamus opticus und die vorderen Vierhügel — stehen, wie es scheint, in keiner besonderen Beziehung zum direkten Sehen. Allerdings gehen die Traktusfasern in alle drei dieser Ganglien. Sie bilden dort mit den Protoplasmafortsätzen der Ganglienzellen den Nervenfilz (Neuropilem); die Ganglienzellen selbst senden Achsenzylinder kortikalwärts. Ein Teil der Traktusfasern, so die zu den Muskelkernen gehenden, ziehen wahrscheinlich nur durch diese Teile.

Die vorderen Vierhügel und der Thalamus opticus empfangen weiter durch die Schleifenfasern die sensiblen Fasern der ganzen entgegengesetzten Körperhälfte; beide Vierhügel sind durch Kommissurfasern miteinander verbunden. Der äußere Kniehöcker erhält Traktusfasern und sendet Fasern zum Stabkranz (Corona radiata). Es scheint annehmbar, daß diese großen Basalganglien des Optikus demnach die unwillkürlichen Reflexe vermitteln, welche nicht nur auf die Augenmuskeln, sondern auch auf die Kopfmuskulatur (das Pulvinar hat wahrscheinlich Beziehungen zum Fazialiskern) und die Muskulatur der andren Körperhälfte ausgelöst werden. Darauf beruht die Bedeutung des Thalamus

opticus und der Vierhügel für die unwillkürliche Mimik (Bechterew, Nothnagel): Wendung der Augen und des Kopfes nach einer Seite, Gesichtsverziehung, Zusammenschrecken, unwillkürlicher Lidschluß, Nystagmus etc.

Bei Verletzungen oder Zerstörung der Vierhügel hat man in der Regel keine Sehstörungen gefunden (Gowers, Nieden, Marina[174]). Wenn Sehstörungen dabei vorkamen, so dürften sie auf Neuritis oder Kompression des Traktus zu beziehen sein. Dagegen müßte eine Verletzung im Corpus geniculatum externum nach den Ergebnissen der anatomischen Untersuchungen zur Hemianopsie führen. Jedoch scheinen derartige ganz umschriebene und eindeutige Läsionen bisher nicht beobachtet zu sein.

Castellino[177a], der bei Kaninchen und Hunden die Thalami optici zerstörte, sah darnach Zeichen der motorischen Schwäche, Manègebewegungen und Blindheit auftreten. Er betrachtet die Sehhügel als Hilfsorgane für die von der Hirnrinde ausgehenden Bewegungsimpulse und hält sie für Zentren des Muskelsinnes und für diejenigen Organe, mittels deren Distanzen geschätzt werden.

Klinisch sind bei Läsionen des Pulvinar des Thalamus opticus öfter kontralaterale Hemianopsien mit Sicherheit konstatiert worden. So von Pflüger[63] eine rechtsseitige Hemianopsie durch einen hämorrhagischen Herd im rechten Corpus striatum und im unteren Teile des Thalamus opticus, welcher noch etwas in die Marksubstanz reichte. Ferner ist von Hughlings Jackson[64] und Gowers der bereits erwähnte Fall veröffentlicht. Es bestand linksseitige Hemiplegie und Hemianästhesie und homonyme Hemianopsie; bei der Sektion fand sich die hintere Hälfte des rechten Thalamus opticus erweicht, das Pulvinar abgebrochen und zerstört. Die Erweichung überschritt nicht die Grenze des Thalamus. Hirnrinde gesund.

Auch in dem Falle von Dercum[139b] waren vorzugsweise das Pulvinar des linken Thalamus opticus sowie die anliegenden Partien des Nucleus caudatus von einem Gliosarkom befallen, während die Tractus optici und Vierhügel sich mikroskopisch normal erwiesen. Es bestand rechtsseitige Hemianopsie mit hemianopischer Pupillenreaktion und rechtsseitige Hemiplegie.

Basale Hemianopsien.

Die häufigste Ursache der vollständigen homonymen Hemianopsie, soweit der intrakranielle Optikusverlauf, Chiasma und Traktus in Betracht kommen, liegt in einer Läsion des Traktus. Dieselbe scheint auch gelegentlich nach einer Mitteilung Samelsohns[23b] eine typische Hemiachromatopsie herbeiführen zu können. In seinem zur Sektion gekommenen Falle handelte es sich um ein Gliosarkom des Tractus opticus

mit Fortsetzung auf Thalamus und Vierhügel, während Rinde und Sehstrahlung vollkommen frei waren. Bemerkenswert ist auch ein Fall von Leyden[102], bei welchem besonders die hemianopische Pupillenreaktion sehr deulich hervortrat. Es handelte sich um eine alte Frau, bei der linksseitige Hemiplegie und Hemianopsie bestand, außerdem Ptosis des linken Auges und starke Drehung der Augen nach rechts. Die Pupillenreaktion erfolgte nur deutlich, wenn die sehende Hälfte belichtet wurde. Demnach wurde die Lokalisation des Herdes vor den Vierhügeln angenommen. Die Sektion ergab einen Erweichungsherd im rechten Linsenkern, welcher sich bis in den Hirnschenkel hinein erstreckte und den rechten Traktus mit ergriffen hatte.

Sehr wenig wahrscheinlich erscheint es, daß unvollständige symmetrische Gesichtsfelddefekte durch eine Traktusaffektion veranlaßt werden, da die Fasern, welche identische Netzhautpartien versorgen — also die gekreuzten und ungekreuzten Bündel — in ihm noch getrennt liegen; es wären demnach immer zwei getrennte Herde (Blutungen etc.) anzunehmen. — Ebenso schwierig würde sich die volle Symmetrie der Defekte erklären lassen durch Affektionen des Chiasma oder der Optici, da in beiden die gekreuzten und ungekreuzten Fasern dicht aneinander liegen: es wäre demnach betreffs der Optici eigentlich kaum denkbar, daß gerade die Fasern, welche symmetrische Partien versorgen, in beiden Nerven etwa durch eine Geschwulst vernichtet würden; beim Chiasma wäre dies noch eher annehmbar, doch findet sich hier in der Regel Amblyopie mit unregelmäßigen Gesichtsfeldbeschränkungen, gelegentlich auch einseitige temporale Hemianopsie: so bei Hypophysengeschwülsten (Rath[84]).

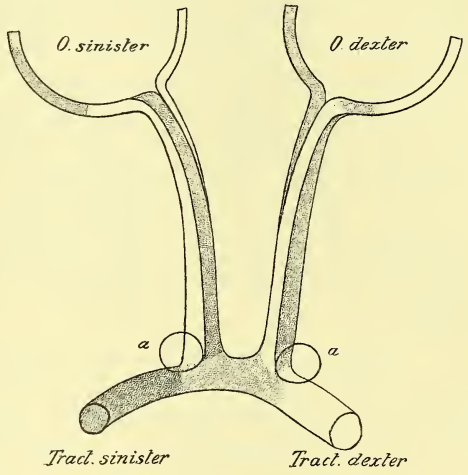

Fig. 10. Schema des Chiasma nach Wernicke.

a Sitz der Läsion bei bitemporalem Gesichtsfelddefekt.

Wenn man nach Henschen in der Mittellinie des Chiasma nur sich kreuzende Fasern antreffen würde, so könnte eine Läsion in der Mittellinie eine bitemporale Hemianopsie (Hemianopsia heteronyma lateralis) herbeiführen. Nach dem oben (Figur 3) gezeichneten Schema der Chiasmakreuzung und des Faserverlaufes würde der Sitz einer Geschwulst im vorderen oder hinteren Winkel als Ursache gelten können,

nach dem umstehend befindlichen Schema von Wernicke eine Läsion (*a*) in den seitlichen Winkeln. Letzteres scheint aber auch nach klinischen Befunden nicht zutreffend, da von Weir-Mitchell[65] eine Beobachtung vorliegt, wo ein Aneurysma das Chiasma in sagittaler Richtung trennte und eine, wenn auch — wie zu erwarten — nicht ganz reine bitemporale Hemianopsie hervorbrachte. Schon A. v. Graefe sagte, daß die bitemporale Hemianopsie niemals so scharf in der Mittellinie abschneide wie die homonyme. Dies traf auch für den von Saemisch[66] beschriebenen Fall zu. Ein 23jähriger Patient kam mit Herabsetzung der zentralen Sehschärfe (dabei Kopfschmerz, Appetitlosigkeit und Pulsbeschleunigung) in Behandlung. Allmählich entstand doppelseitige Amaurose, die 19 Tage anhielt. Dann trat Lichtempfindung ein und nach und nach hob sich die zentrale Sehschärfe, aber eine Hemianopsia lateralis blieb zurück; jedoch befand sich eine ziemlich senkrechte Übergangszone zwischen der blinden und der normal fungierenden Gesichtsfeldhälfte. Ophthalmoskopisch nichts Abnormes. Etwa ein Jahr später erfolgte der Tod unter Erscheinungen einer akuten Meningitis. Bei der Sektion fand sich ein sarkomatöser Tumor von der Größe eines Taubeneies zwischen den Opticis vor dem Chiasma, der von den seitlich auseinander gedrängten Sehnerven gabelig umfaßt wurde. Ein Fall von D. E. Müller[67] verlief ähnlich mit wechselnder Erblindung und temporaler Hemianopsie; hier handelte es sich um eine sarkomatöse Degeneration der Hypophysis. Peretti[134] sah nach Basisfraktur eine bitemporale Hemianopsie; später folgte Amblyopie des einen Auges.

Verhältnismäßig häufig findet man derartige basale Affektionen bei Lues, wo auch öfter Heilung eintritt. So sah Uhthoff[24b] fünfmal homonyme und zweimal temporale Hemianopsien. Oppenheim[92] betont besonders die Ausdehnung der sulzig-gallertigen, zum Teil schwartigen Neubildung bei der diffusen gummösen Meningitis, welche alle Einsenkungen und Furchen an der Hirnbasis erfüllt und gerade die Optici, welche dabei ophthalmoskopisch intakt erscheinen können, und die Augennerven trifft. Neben den Hemianopsien kommt ein- oder doppelseitige Blindheit vor.

Klinisch wurden derartige Hemianopsien auch sonst beobachtet. So hatte beispielsweise Förster während zehn Jahren eine Kranke in Behandlung, bei der die bitemporale Hemianopsie (Förster bezeichnet sie als „mediale Hemiopie") unter sehr quälenden Kopfschmerzen, Erbrechen, Schlaflosigkeit etc. in wenigen Wochen sich entwickelte. Die Gehirnsymptome verloren sich unter einer Schmierkur. Die inneren Hälften der Gesichtsfelder sind unverändert geblieben, die Papillae opticae haben ein atrophisches Aussehen. Ein meningitischer Prozeß am Chiasma wurde als Ursache der Erscheinungen angenommen. v. Graefe[68] sah eine 36jäh-

rige Dame, bei der unter Kopfschmerz rechtsseitige Abduzenslähmung und bitemporale Hemianopsie eingetreten war. Die Trennungslinie der aufgehobenen Lichtempfindung ging durch den blinden Fleck, dann kam eine Zone herabgesetzter Empfindung bis zu dem vertikalen Meridian, der durch den Fixierpunkt ging. Später sank die zentrale Sehschärfe, dabei Polyurie. Ophthalmoskopisch kein pathologischer Befund. Nach einem Jahre vollkommen normaler Zustand.

Da es sich, wie erwähnt, hier um basale, direkt die Optici, beziehentlich ihre Fasern im Chiasmawinkel treffende Läsionen handelt, so ist erklärlich, daß gleichzeitig Sehnervenatrophie mit einseitiger und doppelseitiger Amblyopie beobachtet wird. In dem Falle von Hirschberg[47] wurde das linke Auge vollkommen blind, das rechte Auge stark schwachsichtig; in Jany's[38] Fall betrug die beiderseitige Sehschärfe nur $^1/_{12}$. Ähnlich in Vossius'[118] Beobachtung. In einem Falle von bitemporaler Hemianopsie, den ich sah, war das eine Auge, an welchem der Gesichtsfelddefekt nicht ganz vollständig hemianopisch war, schwachsichtiger als das andere, bei welchem das Gesichtsfeld in der Mittellinie abschnitt. Gegen einfache atrophische Prozesse, die etwa, in beiden Opticis auftretend, ähnliche Defekte hätten zufälligerweise herbeiführen können, sprach das normale Gesichtsfeld für Farben in der funktionierenden Gesichtsfeldhälfte und ebenso die normale Papille. Am andern Auge war sie leicht abgeblaßt. Lues war nicht vorhanden.

Auch bei Acromegalie sind Fälle von Hemianopsia bitemporalis beobachtet worden (Schultze[110], Boltz[111], Pflüger[108], Asmus[112], Mével[128], Benson[178], Mendel[182], Josefson[203], Basso[205]); dieselben waren mit atrophischen Veränderungen der Papillen und Amblyopie verknüpft. Man hat ihren Grund in Kompression der, wie die Sektionen erwiesen haben, meist stark vergrößerten Hypophysis auf das Chiasma zu finden gesucht. Daß keine Stauungspapille gleichzeitig vorhanden war, entspricht dem sonstigen Verhalten bei Hypophysisgeschwülsten.

Daß nasale Hemianopsien durch basale Prozesse eintreten, ist kaum anzunehmen. Nach dem von uns angegebenen Schema könnten sie nur etwa durch jene Geschwülste bewirkt werden, welche, in den lateralen Winkeln des Chiasma sitzend, beide ungekreuzten Bündel träfen; das ist aber jedenfalls, wenigstens wenn dabei einzig und allein die ungekreuzten Bündel ergriffen werden sollten, höchst unwahrscheinlich. Nach dem Schema von Wernicke würde eine im vorderen Chiasmawinkel sitzende Geschwulst sie hervorrufen.

Von Herschel[69] ist ein Krankheitsfall mitgeteilt worden, in welchem wahrscheinlich nach einem apoplektischen Anfalle eine beiderseitige nasale Hemianopsie, die durch eine den Fixierpunkt schneidende Vertikale begrenzt wurde, eingetreten war. Herschel nimmt aber zwei symme-

trische Herde im Hinterhauptlappen als Ursache an. Dies ist indessen nicht sehr glaubhaft, da dort nach sonstigen Erfahrungen die Faserbündel, welche identische Netzhautpartien versorgen, dicht nebeneinander liegen müssen. Eher wäre dann noch an doppelte Herde in den Traktus und ihrem Verlauf bis zum äußeren Kniehöcker zu denken, wo das gekreuzte und ungekreuzte Bündel nach Henschen noch getrennt liegen. Meist handelt es sich wohl um doppelseitige Neuritiden. Dieselben können gelegentlich nasale Hemianopsien vortäuschen. Auch in dem von Adelheim[129] veröffentlichten Falle einer Hemianopsie nach unten spricht die weiße Verfärbung der oberen Papillenhälfte sowie das Ausbleiben sonstiger Hirnerscheinungen für diese Annahme. Nach einer typhoiden Erkrankung trat erst am linken, dann sechs Tage später am rechten Auge bei einem 36jährigen kräftigen Manne (keine Lues) der Gesichtsfelddefekt auf. Beiderseits fehlte die ganze untere Gesichtsfeldhälfte, im linken Auge außerdem ein Teil der oberen äußeren; die Trennungslinie ging durch den Fixierpunkt, S beiderseits = 1. Nach $4^1/_2$ Jahren war der Zustand noch derselbe.

Die Erklärung der nasalen Hemianopsie, welche Knapp gibt, daß sie nämlich durch den Druck atheromatöser Arterien auf die Chiasmawinkel veranlaßt würden, kann nur ganz ausnahmsweise zutreffen, da die Untersuchungen von Plenk[70], der eine Reihe alter Leute von 70 bis 83 Jahren mit Arterienatherom daraufhin perimetrierte, keine entsprechende Gesichtsfeldeinengung ergaben. Andererseits ist nach den anatomischen Befunden partieller Sehnervenatrophie infolge des Druckes stark atheromatöser Gefäße (Carotis und Arteria ophthalmica), wie sie Bernheimer[71] beschrieben, die Möglichkeit eines Einflusses auf Entstehung von Gesichtsfelddefekten nicht ganz abzulehnen. Auch in dem Knappschen Fall, wo die Hemianopsia nasalis mit starker beiderseitiger Amblyopie verknüpft war, bestand ein Atherom des Circulus Willisii. Aber auch hier wie in Fällen von Mandelstamm[1], William[93], Eales[135] war gleichzeitig Neuritis vorhanden.

Die wenigen bekannten Fälle von Hemianopsia superior oder inferior sind unter Annahme eines einheitlichen Herdes, wie oben schon angedeutet, schwer zu erklären. Mauthner[85b], der eine Hemianopsie beider Augen nach oben nach einem apoplektiformen Anfall mit leichten anderweitigen Hirnerscheinungen beobachtete, denkt an einen auf die untere Fläche des Optikus drückenden Tumor. Schweigger[31], der zwei Fälle veröffentlichte, neigt sich mehr zur Annahme doppelseitiger Optikusaffektion. Dieselbe fehlte in dem sezierten Falle von Werthe[119], wo nach einem Sturz erst Erblindung, dann Halbblindheit nach oben eingetreten war. Letztere war jedoch nicht vollkommen. Die Sektion ergab viele alte apoplektische Herde und Pachymeningitis. Auch Nothnagel[183]

teilt einen Fall von Hemianopsia superior mit. Dieselbe trat bei dem etwas dementen Patienten plötzlich auf; aber auch die untere Gesichtsfeldhälfte war nicht ganz frei, da von Farben nur Rot erkannt wurde und keine genaue Vorstellung von der Größe der Objekte bestand. Der Pupillenreflex war erhalten; ophthalmoskopischer Befund normal. Nothnagel stellt die Diagnose und wohl mit Recht, daß in diesem Falle eine Läsion des Sehfeldes in der Hirnrinde beider Okzipitallappen vorliege, wie er sie einmal durch Sektion bestätigt gefunden habe.

Ursachen, Diagnose, Prognose und Therapie der Hemianopsien.

Als Ursachen der Hemianopsie sind die verschiedenartigen Erkrankungen des Gehirns und seiner Häute zu nennen: so vor allem Blutungen, Gefäßatherom und Aneurysmen, Erweichungen, Abszesse (auch von Mittelohreiterung herrührend[173]), Geschwülste (auch Cysticercen), Hirnödem (bei Sinusthrombose durch Sektion erwiesen. Henschen), Hirnkongestionen, Pachymeningitis, Meningitis. Ferner Affektionen und Geschwülste am Schädelknochen. Auch Traumen bewirken, wie wir gesehen, Hemianopsien, ebenso sind sie bei Akromegalie, Urämie, Kohlenoxydvergiftung und Bleiintoxikation (Hertel[99]) beobachtet. Chevallereau[88]) sah zwei Fälle nach Metrorrhagien. Bei Hysterie scheint eine reine Hemianopsie (ohne gleichzeitige Amblyopie oder konzentrische Gesichtsfeldeinengung) nicht vorzukommen. Dasselbe gilt für Neurasthenie.

Die Diagnose des Sitzes der Läsion ist oft schwierig. Handelt es sich um basale Prozesse, welche das Chiasma und die Optici treffen, so wird häufiger eine Komplikation mit Erblindung oder Sehschwäche eines Auges vorhanden sein: auch werden hier eher unregelmäßige Formen der hemianopischen Gesichtsfelddefekte auftreten. Weiter wird durch Komplikationen mit Augenmuskellähmungen die Diagnose sehr wahrscheinlich. Frühzeitig auftretende Atrophie oder entzündliche Vorgänge, die an der Papille bemerkbar werden, kommen ebenfalls als die Diagnose stützende Momente in Betracht. Auszunehmen ist jedoch die Stauungspapille, welche sich auch bei kortikalen Hemianopsien entwickeln kann, wenn sie von Tumoren bedingt sind. Außerdem sind natürlich die Pseudohemianopsien auszuschließen, wie sie gelegentlich durch doppelseitige retrobulbäre Neuritiden oder progressive Sehnervenatrophien veranlaßt sind, die in der Regel aber neben frühzeitiger Herabsetzung des zentralen Sehens nur annähernd symmetrische Gesichtsfelddefekte hervorrufen. Bei Traktusaffektionen ist, ebenso wie bei den mehr zentral gelegenen Läsionen,

homonyme laterale Hemianopsie mit guter zentraler Sehschärfe die Regel. Symmetrische partielle Ausfälle sprechen gegen den Sitz in den Traktus und dem Pulvinar, da hier die Nervenfasern, welche identische Netzhautstellen beider Augen versorgen, noch nicht so dicht nebeneinander liegen; sind sie ganz scharf, so ist, wie auch Noyes[103] findet, ihr Sitz im Sehzentrum wahrscheinlich. Traktus-, Optikusganglien-, Sehstrahlungs- und Rindenhemianopsien können, wenn sie ohne Komplikation verlaufen, durch die hemianopische Pupillenstarre differenziert werden; diese fehlt, wenn die Pupillarfasern bis zu den Vierhügeln intakt geblieben sind. Aber selbst bei basalen Prozessen ist sie häufig nicht mit Sicherheit nachweisbar oder fehlt ganz, wie Uhthoff[241] mit Recht betont. Verbindet sich Hemiplegie mit Hemianopsie, so kann sowohl in der inneren Kapsel wie in der Hirnrinde (neben dem Sehzentrum in Zentralwindung und Lobus paracentralis) die Störung ihren Sitz haben; es spricht mehr für Funktionsstörung in der Rinde, wenn Krämpfe vorangegangen sind, während posthemiplegische Reizerscheinungen (Chorea, Athetose, Tremor) mehr auf Störungen in der Nähe des Sehhügels hinweisen. Eine Lähmung des der Hemianopsie gleichseitigen Beines spricht für Affektion des Lobus paracentralis und des oberen Drittels der Zentralwindung, des gleichseitigen Armes des mittleren Drittels und des Facialis des unteren Drittels. Ebenso deuten begleitende Aphasie (— motorische Aphasie bedingt durch Störungen in den Windungen um die Fossa Sylvii, ataktische Aphasie bei Rechtshändigen bedingt durch Störungen in der linken dritten Stirnwindung —) und Alexie auf Rindenhemianopsie. Hingegen wird Hemianästhesie (auch Anästhesie der Konjunktiva) bei Hemianopsie mehr auf eine Läsion des hintersten Teiles der inneren Kapsel hinweisen.

Wenn Gesichtshalluzinationen der Hemianopsie vorangegangen sind, so ist eine Affektion des Sehzentrums wahrscheinlich; ebenso auch wenn dieselben bei nicht vollständiger Hemianopsie bestehen. Es ist jedoch hier wie bei allen oben gegebenen differenziellen Momenten daran zu denken, daß auch Fernwirkungen — allerdings meist nur vorübergehend — für die Diagnose sehr störende Komplikationen herbeiführen können.

Handelt es sich um reine Hemianopsien ohne Lähmungserscheinungen, besonders wenn dieselben nicht vollständig sind, so dürfte die Ursache mit großer Wahrscheinlichkeit im Sehzentrum oder der angrenzenden Sehstrahlung zu suchen sein. Dies gilt auch für vollständige Farbenhemianopsien, da wir mit Nuel annehmen, daß der Raumsinn mit dem Farbensinn zusammenfällt. Wenn man aus den Erfahrungen bei zentralen Skotomen, wo oft Farbenstörung vorangeht und dann dieselbe Stelle auch für Weiß unempfindlich, beziehentlich ganz blind wird, Folgerungen zieht, so werden dieselben Nervenfasern beiden Empfindungen

zur Leitung dienen: die Leitung für Farben wird jedoch leichter unterbrochen.

Aber man ist bekanntlich bei Hirndiagnosen trotz aller Wahrscheinlichkeitsgründe oft recht unbequemen Überraschungen ausgesetzt. So ist das oben über komplizierende Hemiplegie und Lähmungen Gesagte auch nur mit Vorsicht aufzunehmen: beispielsweise könnten multiple Herde an lokal sehr getrennten Stellen sitzen, oder ein Herd wirkt durch Druck auf angrenzende Partien, ganz abgesehen von den Fernwirkungen.

Diagnostisch ist noch zu beachten, daß auch vorübergehende Hemianopsien beim Flimmerskotom (siehe unten), oft sogar mit schweren Zerebralerscheinungen vorkommen, ohne daß eine materielle Unterlage vorhanden ist oder ein bleibender Ausfall eintritt. Nur sehr selten wurde beobachtet, daß der vorübergehenden Halbblindheit eine dauernde folgte (Pooley[39]).

Über die Art der ursächlichen intrakraniellen Erkrankung wird man nach allgemeinen Erwägungen, der Entwicklung der Krankheit und der Ätiologie sich ein Urteil zu bilden suchen. Besteht gleichzeitig eine Stauungspapille, so wird man vorzugsweise an Tumoren denken müssen, bei Neuritis descendens an meningitische Prozesse: in beiden Fällen wird aber kaum eine reine Hemianopsie zu erwarten sein.

Betreffs der Klagen und Beschwerden der Patienten ist hervorzuheben, daß die rechtsseitigen Hemianopsien insofern besonders unbequem sind, als dabei das Lesen und Schreiben, da die nach rechts vom Fixationspunkt befindlichen Worte fehlen, erheblicher erschwert ist, als wenn eine linksseitige homonyme Halbsichtigkeit besteht. Gerade die Unbequemlichkeit beim Lesen macht oft zuerst die Kranken aufmerksam. In anderen Fällen beziehen dieselben das Nichtsehen nach einer Seite hin auf das Ausfallen der Sehtätigkeit des betreffenden Auges; sie kommen dann bei rechtsseitiger Hemianopsie mit der Klage, daß das rechte Auge erblindet sei. Unvollständige und peripher gelegene symmetrische Hemianopsien werden oft übersehen. Die schon selteneren temporalen Hemianopsien hindern in auffälliger Weise die freie Orientierung, aber auch die homonymen lateralen wirken bezüglich der letzteren sehr störend, da alle auf der fehlenden Seite befindlichen Dinge nicht gesehen werden. Oft wird über Erscheinungen von Lichtkugeln, Figuren etc. geklagt, die teils das ganze Gesichtsfeld, teils die hemianopische Seite oder auch die noch erhaltene erfüllen.

Die Prognose ist in dem Sinne günstig, daß bei Hemianopsien in der Regel keine Erblindung eintritt. Schweigger*) hat einen Patienten mit lateraler Hemianopsie nach 16 Jahren wiedergesehen, ohne daß eine

*) Augenheilkunde, 6. Aufl., S. 497.

Veränderung stattgefunden hätte; S war normal geblieben. Natürlich hängt dies von den Ursachen ab. Handelt es sich um fortschreitende basale Prozesse oder ist die Rinde doppelseitig ergriffen, so kann auch Amaurose schließlich sich entwickeln. In anderen Fällen, wie wir oben gesehen, ist zuerst Erblindung vorhanden, aus der dann eine Hemianopsie hervorgeht. Bei vollständiger homonymer Hemianopsie, die sich mit Hemiplegie verknüpft, ist eine Heilung selten; gewöhnlich geht die Hemiplegie eher zurück als die Halbsichtigkeit. Ausnahmsweise kann es auch einmal anders sein. Hingegen haben die kortikalen Hemianopsien, die meist wohl auf Apoplexien beruhen, sobald keine anderen Lähmungen daneben bestehen und besonders wenn sie unvollständig sind und nur symmetrische Teile des Gesichtsfeldes betreffen, eine verhältnismäßig gute Prognose. So habe ich auch öfter die kleinen symmetrischen parazentralen Skotome noch nach Jahren schwinden sehen.

Das in Fig. 6 gezeichnete Gesichtsfeld einer unvollständigen rechtsseitigen Hemianopsie gehört einem 61jährigen Herrn an, der acht Tage vorher eines Abends plötzlich bemerkte, daß er auf der ganzen rechten Seite nichts sah, die Köpfe erschienen ihm halb etc. Sonstige Hirnerscheinungen fehlten, auch Kopfweh war nicht vorangegangen. Der sonst gesunde Patient litt an Herzhypertrophie mit Klappenfehler an der Aorta und Mitralis. Allmählich hatte sich das Sehen wieder auf der rechten Seite größtenteils eingefunden, so daß bei der Vorstellung (23. Jänner 1896) das obige Gesichtsfeld bestand. Aber auch auf dem wiederhergestellten Teile der rechten Gesichtsfeldhälfte war das Sehen weniger deutlich, die weiße Kugel erschien verschwommener als auf der linken Seite. Beim Gebrauch von Abführungsmitteln und einer möglichst ruhigen Lebensweise schritt die Ausdehnung des geschädigten Gesichtsfeldes immer mehr vor, so daß dieselbe am 11. März sowohl für Weiß als für Farben ganz normal war; nur die exzentrische Sehschärfe blieb noch etwas gegen die der linken Seite zurück. Die zentrale Sehschärfe war stets normal.

Die Therapie wird nach den Ursachen der Hemianopsie, soweit sie zu eruieren sind, eingeleitet werden müssen. Bei Kongestionszuständen empfehlen sich beim ersten Auftreten neben möglichster Ruhe Aufenthalt in einem kühlen, halbdunklen Zimmer, lokale Blutentziehungen und Abführmittel; später Jodkali. Bei Syphilis bieten sich der entsprechenden frühzeitig eingeleiteten Behandlung besondere Chancen. Unter gewissen Verhältnissen wird man, wie bei der Therapie der Stauungspapille ausgeführt, auch an eine Eröffnung der Schädelkapsel denken müssen.

3. Zerebrale Erblindungen.

Vollständige zerebrale Erblindungen können durch Erweichungen in beiden Hinterhauptlappen entstehen: so haben wir oben seltene Fälle kennen gelernt, bei denen erst eine einseitige Erkrankung vorausging und Hemianopsie der entgegengesetzten Seite bewirkte, der dann die Erblindung folgte, wenn das Sehzentrum in dem anderen Hinterhauptlappen befallen wurde. Aber die Erblindung beider Augen, beziehentlich Gesichtsfeldhälften, kann auch gleichzeitig auftreten: so wenn durch Thrombenbildung in der Arteria cerebralis posterior doppelseitige Erweichungsherde in der Rinde zustande kommen oder wenn dieselben in den Sehstrahlungen oder Corpora geniculata externa (vielleicht auch dem Pulvinar und Vierhügeln), etwa durch Embolie der Arteria basilaris (Peltzer[151]), entstehen. Auch eiterige Meningitis sowie pachymeningitische Prozesse können eine mehr oder weniger vollständige Störung des Sehvermögens durch Einwirkung auf die Sehnerven herbeiführen (Veronese[90]). Dasselbe gilt von Tumoren, die ohne besondere Gehirnerscheinungen beide Sehzentren oder, was näher liegt, die Optici treffen. Ebenso kommen vorübergehende Erblindungen bei Hirngeschwülsten vor (epileptische Amaurose Jackson's); es scheint sich hier um ödematöse Ausschwitzungen, welche das Sehzentrum treffen, oder um einfache zirkulatorische Störungen zu handeln, die durch plötzliche Schwellungszustände der Tumoren bedingt sind. Auch hat man vermehrte Ausschwitzungen in die Hirnventrikel beschuldigt, die teils auf die Corpora geniculata externa, das Pulvinar und die Vierhügel direkt drücken, oder auch bei Ausdehnung des dritten Ventrikels von oben her auf das Chiasma eine lähmende Druckwirkung ausüben können (siehe auch das Kapitel „Stauungspapille"). Yamagiwa[184] beschrieb „Sehstörungen" bei einem Patienten, bei dem im rechten Hinterhauptlappen Distomum-Eier gefunden wurden.

Durch Zirkulationsstörungen in den Sehzentren sind die urämischen Amaurosen (siehe unten) zu erklären. Auch das „Schwarzwerden vor den Augen" bei beginnender Ohnmacht gehört hierher, ebenso die seltenen und vorübergehenden Erblindungen beim Flimmerskotom.

Doppelseitige plötzliche Erblindungen sind ferner bei Intermittens, nach Uterus- und Magenblutungen, in der Schwangerschaft (Bull[195]), nach Typhus, Scharlach, Masern (siehe die betreffenden Abschnitte) beobachtet. Ebenso nach Intoxikationen durch Chinin, Blei, große Dosen von Extractum filicis maris (Filixsäure) (Grósz u. a.), Wurstgift usf. Es ist aber in verschiedenen dieser Fälle nicht sicher, ob nicht eine doppelseitige retrobulbäre Neuritis optica zugrunde gelegen hat.

Auch für die vorübergehenden Amaurosen nach Blepharospasmus bei kleinen Kindern erscheint eine zerebrale Ursache annehmbar.

Es handelt sich um Kinder von 2—4 Jahren, welche längere Zeit, öfter viele Monate lang, meist wegen skrophulöser Augenentzündungen, an Blepharospasmus gelitten haben und dann, wenn sie die Augen öffnen, blind sind, ohne daß eine lokale Ursache dies erklärte. Meist wird selbst die Lichtflamme nicht mehr mit den Augen verfolgt. Die Wiederherstellung des Sehvermögens tritt im Verlauf von durchschnittlich 2—4 Wochen ein, öfter so, daß zuerst noch Gesichtsfelddefekte bleiben. In dem von A. v. Graefe[186] mitgeteilten Falle, wo nach elfmonatlichem, mittels Durchschneidung beider Supraorbitalnerven geheiltem Blepharospasmus das Kind bis auf Lichtempfindung erblindet war, zeigten sich die ersten Spuren des Erkennens größerer Gegenstände erst 3—4 Wochen nach der Operation, 3 Monate später sah das Kind vollkommen gut. Auch ich kenne einen Fall, wo noch nach 4 Wochen außer Licht nichts weiter, selbst von größeren Gegenständen und trotz Übung, erkannt wurde.

Die Reaktion der Pupille ist in der Regel erhalten; auch schließen bisweilen die Kinder, trotzdem sie mit den Augen dem Lichte nicht folgen, dieselben bei stärkerem Lichteinfall und rollen sie nach oben. In einer Mitteilung, die Rabinowitsch[193] macht, fehlte die Pupillenreaktion 4 Tage lang, dann trat sie mit der Lichtempfindung ein, in 3 Wochen hatte sich normales Sehen wieder eingestellt.

Bemerkenswert war in einem Falle von Uhthoff[191], daß während der Rückbildungsperiode der Amaurose eine Zeitperiode von fast drei Tagen bestand, wo das Kind vorgehaltene Gegenstände deutlich mit den Augen verfolgte, aber jetzt aufgefordert, die Objekte zu ergreifen, sich doch noch ganz wie ein blindes verhielt, indem es suchend, eventuell nach einer ganz anderen Richtung den Arm ausstreckte.

In zwei abweichenden Fällen fand Samelsohn[189] palpable Veränderungen: einmal Sehnervenatrophie und einmal glaukomatöse Exkavationen. Jedoch dürfte hier kaum der Blepharospasmus als Ursache anzuschuldigen sein.

Der erste Beobachter dieser Erblindungsform, A. v. Graefe, war geneigt, den anhaltenden starken Druck von seiten des Orbicularis auf die Bulbi und die damit verbundene Beeinträchtigung der Netzhautzirkulation für die Sehstörung verantwortlich zu machen. Diese Ansicht teilte auch Schirmer[187], während die neueren Autoren mehr psychophysische Vorgänge heranziehen. So erklärt Leber[188] die Erblindung durch eine langdauernde willkürliche Abstraktion von den Wahrnehmungen mittels der Augen, da die unerträgliche Lichtscheu die unangenehmsten Sensationen dabei hervorruft, und stellt sie in gewisse Analogie mit der Amblyopie aus Nichtgebrauch, wie sie bei Schielenden sich findet. Dieselbe Auffassung haben Samelsohn und im allgemeinen auch Uhthoff. Schweigger[192] nennt die Kinder „seelenblind“; Silex[190] nimmt eben-

falls eine Art Rindenblindheit an, die aber nicht auf organischen Veränderungen, sondern auf Torpor des Sehzentrums beruhe, indem während mehrerer Monate alle peripheren und infolge der geringen geistigen Entwicklung des Kindes auch alle inneren Reize wegfielen. Jedenfalls haben die Erklärungen, welche sich in der angeführten Weise auf psychische Vorgänge bezüglich der bei Kindern noch nicht gefestigten Sehempfindung stützen, eine größere Wahrscheinlichkeit für sich als die Annahme, daß der bei Blepharospasmus auf das Auge wirkende Druck diese von sonstigen Druckfolgen doch ganz abweichende Erblindung hervorrufen sollte. —

Auch Traumen können — abgesehen von direkten Verletzungen der Optici bei Brüchen der Schädelbasis — durch Affektion beider Hinterhauptlappen volle Blindheit hervorrufen (Basevi[91]). Natürlich wird sich der Sitz nicht immer genau entscheiden lassen; wahrscheinlich war er beispielsweise mehr peripher in dem Falle von Snell[100], wo nach einer Gehirnerschütterung sofort und dauernd vollständige Blindheit eintrat, ohne daß zwei oder drei Wochen nach dem Unfall eine Sehnervenveränderung zu sehen war; später trat aber hier Atrophie ein. — Ferner kann durch Traumen, wie in einem Falle, den ich mit Herrn Ebstein[148] gesehen, Diabetes entstehen und dieser dann Augenaffektionen (Netzhautblutungen etc.) herbeiführen. Oder es liegt auch die Möglichkeit vor, daß das Trauma Diabetes bewirkt und nebenbei den Opticus (Weiß und Goerlitz[149]) schädigt.

Schließlich beobachtet man gelegentlich auch Fälle von plötzlicher Erblindung ohne erhebliche Hirn- und Allgemeinerscheinungen, für welche selbst die kunstgerecht ausgeführte Sektion keine Erklärung gibt: immerhin werden wir auch hier irgendwelche mikroskopische und nur bei genauester Durchforschung aller in Betracht kommenden Teile zu erkennende pathologische Veränderungen annehmen müssen. —

Einseitige Erblindungen kommen bei Paralytikern gelegentlich vorübergehend vor; ebenso findet man sie bei Hysterischen: in letzteren Fällen sind sie aber nur in der Vorstellung der Kranken begründet, da stereoskopische Versuche in der Regel ergeben, daß auch das scheinbar blinde Auge sieht. Auch die Feststellung der Erblindung bei Paralytikern ist sehr schwierig: einmal wegen psychischer Schwäche, dann aber auch weil sie der Suggestion sehr zugänglich sind.

Zur Erklärung der einseitigen Erblindung könnten doppelseitige Veränderungen im Gehirn, Corpora geniculata oder Thalamus dienen, welche gelegentlich mikroskopisch gefunden sind. So viel dürfte feststehen, daß einseitige Zerebralerkrankungen — wenn man von undefinierbaren Fernwirkungen absieht — keine reelle einäugige Erblindung herbeiführen können. Daß hingegen öfter ungeahnte Affektion eines Opticus die Erblindung bewirkt, lehren verschiedene Fälle. So die Mitteilung Gonzen-

bachs[123] aus der Klinik von Schieß-Gemuseus. In einem Fall von multiplem Lymphosarkom war volle rechtsseitige Amaurose bei negativem ophthalmoskopischen Befund vorhanden. Die Sektion zeigte, daß ein kleines Sarkom auf dem intrakraniellen Teil des rechten Optikus und einem Teil des Chiasma saß. Ähnlich trat ziemlich plötzliche einseitige Erblindung ohne ophthalmoskopisch abnormen Befund bei einem Patienten ein, der zwei Monate später an zerebralen Erscheinungen zugrunde ging. Hier war eine gliomatöse Entartung des Optikus vorhanden (Callan[132]). Die sehr häufigen Erblindungen von Kindern in den ersten Lebensjahren nach meningitischen Prozessen zeigen oft im Anfang keine ophthalmoskopischen Veränderungen am Sehnerveneintritt; die später sich entwickelnde Atrophie aber lehrt, daß sie Folge von Neuritis optica sind.

Ebenso tritt bei länger bestehenden Stauungspapillen oft volle Erblindung ein, selbst in Fällen, wo noch sonstige Gehirnsymptome fehlen.

Auch rezidivierende Erblindungen werden beobachtet. Ewetzky[133] sah einen 19jährigen Bauernburschen, der bereits drei Wochen vollständig amaurotisch war. Es bestand Hippus, keine Pupillenreaktion auf Licht. Zwei Jahre vorher soll ebenfalls eine dreiwöchentliche Amaurose bestanden haben, der eine vierwöchentliche Hemianopsie folgte. Der Augenspiegelbefund war normal, nur die Venen etwas erweitert. Da syphilitische Infektion annehmbar erschien, wurde eine Schmierkur eingeleitet. Nach zehn Tagen besserte sich das Sehvermögen bis auf $^1/_2$, beziehungsweise $^1/_{10}$, aber mit zurückbleibender, nicht ganz symmetrischer bitemporaler Hemianopsie und hemianopischer Pupillenreaktion. Ein Jahr später trat ein neuer Anfall von Amaurose ein, der nach zehntägiger Jodkalibehandlung unter Zurückbleiben einer bitemporalen Hemianopsie verschwand. Diesmal war die Erblindung aber langsamer zustande gekommen. Die Papillen waren blaß, es ist demnach die Annahme basaler Gummata, die auf die Optici drückten, sehr wahrscheinlich.

Ich habe einen Fall von mehrmals rezidivierender hochgradiger Schwachsichtigkeit gesehen, die auf retrobulbärer Neuritis beruhte, ohne jegliche allgemein-ätiologische Veranlassung. Der 37jährige Mann hatte in den beiden vorhergehenden Jahren an ziemlich schnell entstehender, links immer stärker ausgeprägter Amblyopie gelitten, die dann in vier Wochen wieder zurückging. Als ich ihn sah, bestand dieselbe seit 14 Tagen: rechts S $^1/_{18}$, links S $^1/_{72}$; großes zentrales Skotom; Peripherie frei. Blaße Papillen, noch etwas trüb, enge Gefäße. Vier Wochen später war bei Gebrauch von Natr. salicyl. und Schwitzen, später Jodkali rechts S $^2/_3$, links S $^1/_3$.

4. Vorübergehende Hemianopsien. Flimmerskotom.

Diese Erscheinung führt verschiedene Namen: Flimmerskotom (Listing[152]), Teichopsie (Airy[153]), — von τεῖχος, Mauer, weil die leuchtenden Linien den Begrenzungen der Festungsbastionen ähneln — Amaurosis partialis fugax (Förster[154]), Migraine ophthalmique (Galezowski). Der Name Flimmerskotom dürfte für die eine Form der Erscheinungen der angemessenste sein, während andere Fälle besser als „vorübergehende Hemianopsien" zu bezeichnen wären. Auch kommen plötzliche zentrale Verdunkelungen ohne jede Flimmererscheinung (Amaurosis partialis fugax) vor. Alle diese Sehstörungen sind in der Regel von mehr oder weniger ausgeprägten nervösen Erscheinungen gefolgt; im mildesten Grade tritt nur ein leichter Kopfdruck und eine gewisse Abgespanntheit ein, in anderen heftiger Kopfschmerz, ausgeprägte Migräne mit Erbrechen, Sensibilitätsstörungen (Eingeschlafensein) in den Händen oder Armen einer Seite, in schweren Fällen sogar vorübergehende Hemianästhesie, selbst Hemiplegie, Aphasie und zeitweise Störung des Bewußtseins. Auch Störungen des Gehörs (Airy), konjugierte Deviation (Albrecht), Augenmuskelspasmus und Doppeltsehen sowie epileptische Anfälle (Leber) sind darnach beobachtet worden. Aber es kommen auch Fälle von Flimmerskotom vor, wo keinerlei sonstige Beschwerden nebenher laufen oder folgen.

Die vorübergehenden Hemianopsien sind meist symmetrische und befallen eine Gesichtsfeldhälfte. Sie sind von Lichterscheinungen begleitet oder können auch in selteneren Fällen ohne erstere verlaufen. So beobachtete Mauthner bei einem jungen Manne kurz dauernde Anfälle, bei denen ein plötzlicher Ausfall der homonymen Gesichtsfelder auftrat, so daß von allen Objekten nur die Hälfte gesehen wurde: eine scharfe vertikale Linie begrenzte den Defekt. Weitere Beschwerden folgten nicht. Ich habe einige ähnliche Fälle gesehen; gelegentlich konstatierte ich Schmerzen nach dem Anfall, welche der Kopfhälfte entsprachen, die der erblindeten Gesichtsfeldhälfte entgegengesetzt war. Bei einem meiner Patienten ist bald die rechte, bald die linke Gesichtsfeldhälfte befallen; der folgende Kopfschmerz hat stets in der entgegengesetzten Kopfhälfte oberhalb des Ohres seinen Sitz, dabei beobachtet man gleichzeitig eine Ausdehnung und Pulsieren der betreffenden Hautgefäße.

Übrigens wird nicht immer ein reiner Defekt angegeben, sondern es wird die ausfallende Partie als „dunkel" bezeichnet, wie es schon ähnlich Wollaston[155] (a shaded darkness) getan hat, welcher hemianopische Anfälle an sich selbst beobachtete und daraus die Semidekussation ableitete. Interessant ist, daß in der ersten Beschreibung des Phänomens, die sich nach Nagels Mitteilungen auf der Heidelberger Ophthalmologen-

versammlung 1869 in einer Dissertation von Vater und Heinecke*) findet, drei Fälle von Halbsichtigkeit mitgeteilt werden: so erlitt ein junger Maler während starker Anstrengung der Augen durch Miniaturmalerei einen über eine Stunde dauernden Anfall von Sehstörungen, in welchem ihm die angesehenen Objekte wie in der Mitte durchschnitten und zur Hälfte verdunkelt erschienen. Zur Erklärung dieses Halbsehens sei es nötig, eine Halbkreuzung der Sehnervenfasern anzunehmen; es handle sich um einen pathologischen Vorgang in einer der beiden Hirnhemisphären. Der Hauptsache nach stehen wir heute auf demselben Standpunkte.

Ferner kommen Fälle vor, in welchen die oberen Partien des Gesichtsfeldes ausfallen: ein Gymnasiast gab mir an, daß er im Anfalle alle seine Mitschüler ohne Kopf sähe; ein anderer Patient sah unter der Nase einen schwarzen Strich, der das Gesicht in zwei Teile teilte usf.

Neben diesen reinen Gesichtsfelddefekten, beziehentlich Verdunkelungen kommen häufiger Hemianopsien vor, die von Lichterscheinungen begleitet sind. Förster[156] schildert nach seinen eigenen, an sich gemachten Beobachtungen das Auftreten in folgender Weise. Es stellt sich bei ihm zunächst in beiden Gesichtsfeldern ein sich deckender Defekt ein, der seitlich vom Fixationspunkt liegt. Von den meisten Kranken wird dieser Defekt anfänglich nicht erkannt; sie fühlen sich jedoch dadurch beim Sehakt etwas geniert. Schon nach einigen Minuten ist der Defekt in beiden Gesichtsfeldern größer geworden, ohne jedoch den Fixationspunkt einzuschließen, und nun beginnt das Flimmern. Die flimmernde Zone umschließt wohl anfangs den Defekt, dann aber vergrößert sie sich langsam zentrifugal und wird zum Bogen, der die vertikalen Trennungslinien der Gesichtsfeldhälften meist nicht überschreitet und seine Konvexität nach der Peripherie des Gesichtsfeldes hinwendet, auf dem einen Auge nach außen, auf dem andern nach innen. Bisweilen ist der Defekt vollkommen hemianopisch. Hat der flimmernde Bogen die Grenze des Gesichtsfeldes erreicht, so erlischt er allmählich. Der beiderseitige Defekt bleibt noch einige Minuten, verkleinert sich und verschwindet endlich. In einem Falle, wo beim Beginn des Flimmerns der Defekt links vom Fixationspunkt begann, fehlten beim Ende der ganzen Erscheinung zwei bis drei Buchstaben rechts. Nach Förster handelt es sich, wie erwähnt, immer um einen vollen Defekt, während nach anderer und meiner Erfahrung häufig ein Dunkel- und Schwarzsehen sowie einfache Verschleierung der ausfallenden Gesichtsfeldpartien vorkommen. Das Flimmern tritt in Gestalt einer helleuchtenden Lichterscheinung auf, die zitternde oder flackernde oder zickzackförmige Bewegungen macht, oder die Licht-

*) Dissertatio, qua visus duo vitia rarissima, alterum duplicati, alterum dimidiati physiologice et pathologice considerata exponuntur. Wittenberg 1723.

erscheinung ist weniger auffallend und man beobachtet nur ein Flimmern über den Objekten, wie es auftritt, wenn man durch warme, bewegte Luft sieht.

Die Formen, in denen das nichthemianopische Flimmerskotom erscheint, sind überaus verschieden: so dunkle Flecke in einer flimmernden Ebene; ringförmiges, leuchtendes Flimmern um einen Defekt, das sich konzentrisch zusammenzieht und erweitert etc. Bisweilen bleibt das Flimmern ganz umschrieben und peripher. Ich selbst habe es ein paar Male nur etwa fünf Minuten dauernd in einem ganz kleinen Teil der äußersten unteren Peripherie des Gesichtsfeldes gehabt: es war, als ob bewegter Nebel die Stelle deckte. Eine gewisse Unbequemlichkeit beim Sehen machte mich auf die Erscheinung aufmerksam. Ein andermal schwanden dicht neben dem Fixationspunkt nach rechts die Buchstaben und tauchten wieder auf: es war hier ein strichweise auftretendes, zickzackförmiges Flimmern. Das Lesen war möglich, aber unbequem. Beide Augen waren betroffen.

Die ophthalmoskopischen Untersuchungen während des Anfalles geben in der Regel ein negatives Resultat (Förster, Mauthner, Derby, ich). In einem von Hilbert[162] beschriebenen Falle, der allerdings etwas von der gewöhnlichen Form abweicht, wurde in den Hauptarterienästen eine sich noch etwas über die Papille hinaus erstreckende Pulsation gesehen, die nach Inhalation von Amylnitrit unter Aufhören des Flimmerskotoms ebenfalls schwand. Es handelte sich um einen Mann, der öfter an Hemicrania sympathico-tonica litt. Als sich eines Tages der linksseitige Kopfschmerz wieder einstellte, legte sich ein Nebel über das Gesichtsfeldzentrum des linken Auges, dem Erscheinungen von Zickzacklinien und Flimmern folgten.

Das Flimmerskotom befällt in der Regel beide Augen. Es liegen allerdings einzelne Beobachtungen wie die oben mitgeteilten vor, wo nur Ein Auge ergriffen sein soll. Jedoch ist es schwierig, oft unmöglich, dies genau zu bestimmen, da auch bei Augenschluß das Flimmern bestehen bleibt oder sogar in seiner Leuchtkraft und Unannehmlichkeit sich mehrt. Schirmer[156b] meint, daß der Defekt zwar beiderseitig auftrete, während das Flimmern nur ein Auge befalle. Dies halte ich aber für eine Ausnahme, da bei mir und den meisten anderen das Flimmern sich auf beide Augen erstreckt; ein Arzt beispielsweise sagte, daß er das Rezept, das er eben verschreiben wollte, deshalb nicht lesen konnte.

Die Dauer der Anfälle ist eine sehr verschiedene, wenige Minuten bis zu einer halben, selbst ganzen Stunde und länger. Wenn auch in der Mehrzahl der Fälle Kopfschmerzen oder Migräne folgen, so fehlen sie doch gelegentlich; demnach kann das Flimmerskotom nicht einfach als eine Teilerscheinung der Migräne aufgefaßt werden.

Da sich an dasselbe bisweilen sehr schwere zerebrale Störungen, wie oben erwähnt, anschließen, so hat seine Beachtung eine große Bedeutung auch für die innere Medizin: mir sind Kranke zugeschickt worden, bei denen man an Hirntumoren usw. dachte. Das vorangegangene Flimmerskotom leitete aber auf die richtige Fährte. Die Beobachtung Albutts[158] ist nach dieser Richtung hin beachtenswert. Bei einem Kranken trat bei jedem Flimmerskotomanfalle während fünf Jahren zuerst plötzliche Erblindung ein, nach einigen Minuten folgte Aphasie, dann rechtsseitige Hemiplegie und für kurze Zeit Verlust des Bewußtseins.

Im allgemeinen wird die Affektion auffallend leicht von den Patienten genommen; ihr schnelles Vorübergehen erklärt dies. Und doch kann sie sehr unbequem werden, wenn sie etwa gerade in einer belebten Straße auftritt und nunmehr sich plötzlich alles in Nebel hüllt.

Irgendwelchen dauernd schädigenden Einfluß auf das Sehvermögen hat sie nicht, ebensowenig kann man sie etwa als Vorläufer schwerer zerebraler Störungen betrachten, wenngleich letztere gelegentlich doch darnach beobachtet worden sind. So teilt Ch. Féré[166] mehrere von Charcot[165] und ihm selbst verfolgte Fälle mit, in welchen dauernde Störungen (Aphasie, Hemiplegie, Hemianopsie) zurückblieben; v. Schroeder[163] berichtet über einen ähnlichen Verlauf. Ein Beamter, der bereits seit 10 Jahren an Flimmerskotomen mit nachfolgender Migräne gelitten, behielt nach einem schweren Anfall eine linksseitige dauernde Hemianopsie zurück, gleichzeitig mit Schwäche und Vertaubung der linken Extremitäten; allerdings hatte er sich vor vier Jahren luetisch infiziert. In einem anderen Falle, den derselbe Arzt mitteilt, folgte einem Flimmerskotomanfalle ein zurückbleibendes, durch Netzhautablösung bedingtes zentrales Skotom.

Sehr ungewöhnlich ist eine Beobachtung von Chabbert.[180] Ein 53jähriger Geistlicher litt von Kindheit her an Migräne. Nach einer achtjährigen Pause bekam er im 23. Lebensjahr — nach grellen Lichteindrücken, Überanstrengung etc. — Anfälle von Flimmerskotom mit Hemianopsie. Nach 30 Jahren wurden die Anfälle häufiger, sie traten täglich und fast ohne Unterbrechung auf. Jetzt begannen auch Augenmuskellähmungen. Schließlich, im Laufe von Monaten, waren sämtliche äußeren Augenmuskeln im Oculomotoriusgebiet an beiden Augen und der linksseitige Abducens gelähmt. Nach einem halben Jahr gingen alle Augenmuskellähmungen bis auf einen geringen Strabismus divergens wieder zurück, die Migräneanfälle wurden milder. Es bildet dieser Fall eine Kombination zwischen den beiden von Charcot aufgestellten Migräneformen: Migraine ophthalmique und Migraine ophthalmoplégique. Auch sind Migräneanfälle mit Flimmerskotom nach Charcot

und Galezowski[167] gelegentlich als Vorläufer der allgemeinen Paralyse und Tabes aufgetreten.

Es wird aber bei der überaus großen Zahl von Personen, die von Flimmerskotomen, wenn auch nur gelegentlich, befallen werden, sehr schwer sein, ein rein zufälliges Zusammentreffen der erwähnten Affektionen auszuschließen. Weiterhin ist auch zu erwägen, daß häufig dauernde Hemianopsien mit Flimmererscheinungen beginnen; es handelt sich alsdann eben nicht um das eigentliche Flimmerskotom.

Auch der Fall von Hutchinson,[157] wo nach Anfällen vorübergehender Erblindungen mit nachfolgender Migräne schließlich ein Auge nach einem ähnlichen Anfall dauernd blind blieb und sich Opticusatrophie herausstellte, dürfte nicht in dieses Gebiet gehören.

Die Zahl der Anfälle ist sehr verschieden. Manche Individuen haben im ganzen Leben nur einen oder ein paar Anfälle, bei anderen treten sie von Zeit zu Zeit auf, bisweilen täglich — so berichtete Mannhardt[156b] von sich, daß er sie seit 10 Jahren fast täglich habe —, sogar mehrere Male am Tage. In der Regel pflegen sie mit zunehmendem Alter seltener zu werden oder ganz zu verschwinden.

Ungemein viele Menschen leiden an Flimmerskotomen, wenigstens in gewissen Lebensperioden. Auch sind es nicht einzig und allein die gelehrten Stände, welche davon befallen werden, oder besonders nervöse Individuen, wenngleich bei diesen eine größere Disposition besteht: ich habe sie gelegentlich auch bei körperlich und nervengesunden Bauernburschen beobachtet. Im allgemeinen aber ist eine neuropathische Anlage, teils durch Erblichkeit bedingt, teils erworben, oder eine durch geistige Überanstrengung, durch Exzesse oder schlechten Ernährungszustand bedingte Depression im zerebralen Nervensystem als Ursache anzusprechen (cf. auch Migräne). Hierzu kommen dann Gelegenheitsursachen, die bei einzelnen Individuen sich ziemlich genau feststellen lassen: so bekommt jemand nur, wenn er nüchtern ist, den Anfall; trinkt er ein Glas Wein, so schwindet er. Ein anderer sieht sein Flimmerskotom, wenn er zu reichlich gespeist oder getrunken hat; einer meiner Patienten bekam es, wenn er Sekt trank; ferner geben anstrengende Lektüre, Gemütsbewegungen, Blendung etc. Anlaß zum Auftreten der Erscheinung; auch der Beginn der Menstruation bei einzelnen Mädchen und Frauen.

Ein besonders großes Kontingent stellen die Migränekranken, da sehr häufig der Schmerzanfall durch optische Erscheinungen eingeleitet wird.

Betreffs des Ursprunges der Sehstörungen müssen zwei Formen unterschieden werden: die zerebrale und die retinale. Daß es sich in gewissen Fällen um zerebrale Affektionen handelt, wird besonders durch die homonymen Hemianopsien erwiesen, bei denen wir die Ursache wohl mit Recht in Störungen im Sehzentrum eines Hinterhauptlappens an-

nehmen müssen, eine Annahme, die noch durch die Beobachtung der folgenden Kopfschmerzen, welche bisweilen deutlich in der entsprechenden Stelle ihren Sitz haben, gestützt wird. Noch mehr sprechen dafür die in der Regel in der entgegengesetzten Körperhälfte auftretenden Formikationen, Anästhesien, in schwereren Fällen Hemiplegien und Aphasien. Es dürfte sich vorzugsweise um zirkulatorische Störungen handeln: sei es Hyperämie (siehe meine oben mitgeteilte Beobachtung von Ausdehnung der äußeren Hautgefäße) oder Anämie; also um eine angioparalytische und eine sympathico-tonische Form.

Beim zerebralen Flimmerskotom fand Kums[160], daß man auch an Netzhautstellen, welche den unempfindlichen, flimmernden Gesichtsfeldpartien entsprechen, durch Druck auf den Bulbus Lichterscheinungen (Druckphosphene) hervorrufen konnte.

In anderen Fällen ist eine retinale Ursache anzunehmen, so auch besonders wenn Ausfälle in der oberen oder unteren Gesichtsfeldhälfte eintreten. Eine gewichtige Stütze hat diese Ansicht neuerdings durch die Beobachtung von Manz[159] gefunden, der durch Kompression der Bulbi bei einzelnen Anfällen, wie auch ich bestätigen kann, ein Aufhören des Flimmerskotoms herbeiführen konnte. Der Flimmerbogen geriet hierdurch anfänglich in eine gewisse Unruhe, wurde dann stellenweise unterbrochen und in einen formlosen flimmernden Fleck verwandelt, der sich rasch verkleinerte und schließlich ganz verschwand.

Die Behandlung wird eine allgemein-konstitutionelle sein müssen, soweit sich Abnormitäten in dieser Richtung bieten. Gegen den Anfall selbst sind sehr verschiedenartige Mittel angewandt worden und im Einzelfall auch von Nutzen. Vor allem hat der Patient selbst zu eruieren, ob nicht besondere Anlässe, wie sie oben schon erwähnt, den Eintritt des Flimmerskotoms herbeiführen, und diese demnach zu meiden. So nützte, wenn dasselbe im nüchternen Zustande oder bei Abspannung eintrat, öfter ein Glas Wein oder eine Tasse Kaffee. Natr. salicylicum, Migränin, Antipyrin, Chinin, Bromkali, Koffein, Morphin etc. können den Anfall kürzen, besonders haben sie Einfluß auf das folgende Auftreten von Kopfschmerzen. Bei Gesichtsblässe ist Einatmen von Amylnitrit bisweilen von Erfolg. Ebenso kann Einträufeln von Kokain (Weiß) und Druck auf die Augäpfel versucht werden. Auch die Anwendung des konstanten Stromes kommt in Frage.

Im allgemeinen bewirkt das schnelle Vorübergehen des Flimmerskotoms, daß der Arzt verhältnismäßig selten konsultiert wird. Nur bei sich häufendem Vorkommen und dann auch meist nur, wenn lästige Symptome folgen, wird Hilfe gesucht. Unter zirka 26.300 meiner poliklinischen Patienten befanden sich nur 25 mit Flimmerskotomen, also

etwa 0·09%. Dies entspricht natürlich in keiner Weise der wirklichen Häufigkeit des Leidens; es zeigt aber deutlich, daß dasselbe vorzugsweise in den besser situierten Ständen vorkommt.

5. Seelenblindheit.

H. Munk[207] beobachtete bei seinen bedeutungsvollen experimentellen Untersuchungen, die den Sitz des Sehzentrums im Hinterhauptlappen feststellten, eigentümliche Erscheinungen bei den operierten Tieren. Ein Hund, dem beiderseits eine Stelle nahe der hinteren oberen Spitze des Hinterhauptlappens exstirpiert wird, zeigt besondere Störungen des Gesichtssinnes. Er bewegt sich frei, stößt nirgends an, aber trotz Hungers sucht er nicht den Futternapf auf, Nahrungsmittel, wenn er sie nicht riecht, berührt er nicht; die Peitsche, vor der er sich früher fürchtete, erschreckt ihn nicht mehr.

Munk schloß aus diesen und ähnlichen Beobachtungen an Hunden und Affen, daß die Erinnerungsbilder der früheren Gesichtsvorstellungen verloren gegangen seien; das Tier ist durch den operativen Eingriff in den Zustand der frühesten Jugend zurückversetzt worden: es muß von neuem sehen lernen. Diesen Verlust der Vorstellungszellen bezeichnete Munk als Seelenblindheit, den Verlust der Wahrnehmungszellen als Rindenblindheit. Ein Mensch, der von letzterer befallen ist, sieht demnach überhaupt nichts, während bei der Seelenblindheit zwar gesehen, das Gesehene aber nicht mehr erkannt wird.

Diese Auffassung ist durch Stricker, Mauthner[85a], Goltz, Loeb, Bernheimer[198], Hitzig[206] lebhaft bekämpft worden; teils durch Amblyopie, teils durch Hemianopsie, beziehungsweise Gesichtsfelddefekte, lassen sich die beobachteten Erscheinungen erklären. Jedenfalls dürfte die Seelenblindheit nicht Produkt der Zerstörung der angegebenen oder einer sonst scharf umschriebenen Stelle des Sehzentrums sein, da es sich hier stets nur um Störungen der sinnlichen Wahrnehmung handelt.

Daß mit großer Vorsicht in der Annahme eines als „Seelenblindheit“ zu bezeichnenden Defektes verfahren werden muß, ist sicher, da einfache Sehstörungen — stärkere Amblyopien mit Verlust des Farbensinnes — ähnliche Erscheinungen hervorrufen können. Dies hat auch Siemerling[145] bei Gelegenheit der Mitteilung eines Falles, in dem S $^1/_{30}$ und Aufhebung der Farbenempfindung bestand, gezeigt: als er sich selbst durch Vorhalten angefetteter Brillengläser und Beleuchtung mit Natriumlicht in ähnliche Sehverhältnisse gesetzt hatte, traten auch bei ihm die bei seinem Kranken beobachteten Erscheinungen der „Seelenblindheit“ hervor.

Immerhin aber hat die Unterscheidung, wie sie von Munk statuiert ist, für den Menschen ihre Bedeutung, wie eine Reihe von guten klinischen

Beobachtungen erweist. Wir müssen eben zwei verschiedene Vorgänge unterscheiden: die einfache Wahrnehmung des Netzhautbildes und die geistige Verarbeitung desselben, sei es in dem Sinne der Lokalisation in die Außenwelt, der Wahrnehmung der Tiefendimension oder der Beziehung zu anderen, früher aufgenommenen ähnlichen Bildern (Erinnerungsbild). Ob die letztere mit einer bestimmten Lokalisation im Gehirn sich verbinden läßt, scheint mir zweifelhaft. Ich halte es für wahrscheinlicher, daß diese Vorgänge sich über weite Strecken der Rinde und der subkortikalen Assoziationsfasern ausdehnen, wenn wir berücksichtigen, in wie verschiedener Form der Ausfall der einzelnen Arten der Erinnerungsbilder (beispielsweise bei Alexie einmal, wie oben gezeigt, die Zahlen, das andere Mal die Buchstaben, von diesen wieder nur etwa die lateinischen) stattfinden kann, und daß bei den beobachteten Fällen von Seelenblindheit stets andere Störungen der Geistesfunktionen und des Gedächtnisses nebenher liefen.

Zur Gewinnung der Erinnerungsbilder sind jedenfalls nicht allein die Wahrnehmungen des Sehzentrums ausreichend. Das Auge muß auch auf den Gegenstand gerichtet und akkommodiert werden: demnach ist auch das Rindenfeld, in welchem die Empfindung der Innervation der Augenmuskeln zum Bewußtsein kommt, von Bedeutung. Wenn man weiter erwägt, daß auch die Tastempfindung beim Sehenlernen des Kindes mitwirkt und ihm Auskunft über Lage und Form gibt, ferner außer den Innervationsempfindungen für die Augenmuskeln auch die Empfindung bei der Bewegung des Auges in der Orbita selbst eine Rolle für die Projektion spielt, so ist ersichtlich, daß eine größere Partie der Hirnrinde in Mittätigkeit selbst dort tritt, wo es sich einfach um das körperliche Sehen und die Erkennung der Formen handelt. Dazu kommt dann weiter, daß die einmal gesehenen Formen auch wieder erkannt werden sollen: es müssen hier gewisse Anzeichen in der Erinnerung dauernd haften geblieben sein. Ferner treten auch Beziehungen mit anderen Sinnesempfindungen, speziell mit dem Gehör, hervor. Wenn man einen bekannten Gegenstand nennen hört, so ist man in der Lage, sich ihn auch vorstellen zu können. Hieraus ergibt sich, wie Sachs[141] mit Recht ausführt, daß das psychische Sehen nicht nur durch direkte Störung des Sehzentrums („optisches Lichtfeld“) geschädigt wird, sondern daß noch andere Rindenpartien und deren Verbindungen durch Assoziationsfasern eine sehr gewichtige Rolle spielen: vorzugsweise also das optisch-motorische Feld, welches sich über das untere Scheitelläppchen und die ganze konvexe und untere Fläche des Hinterhauptlappens erstrecken dürfte, ferner das Rindenfeld für alle beweglichen und tastenden Körperteile und das Klangfeld. Da nun jede Hemisphäre die auf Einer Halbseite der Netzhaut entworfenen Bilder perzipiert, so wird die Funktion beider Hemi-

sphären bei dem psychischen Sehen und Wiedererkennen beteiligt sein; bei Ausschluß einer Hemisphäre kann später die andere vikariierend eintreten. Demnach kann nur doppelseitige Erkrankung der oben erwähnten mit dem optisch-sensorischen Rindenfeld durch Assoziationsfasern verknüpften anderen Rindenfelder eine vollkommene kortikale Seelenblindheit hervorrufen. Ähnliche Wirkung wäre zu vermuten, wenn eine Unterbrechung der Verbindungsleitung zwischen beiden Hemisphären, die wir im Balken verlaufend annehmen, einträte. Partielle Erscheinungen der Seelenblindheit, zu der wir Alexie, sensorische Aphasie und Agraphie rechnen, wo bestimmte Erinnerungsbilder ausgefallen sind, sind öfter vorhanden. Daß es sich in den häufigeren Formen der partiellen Seelenblindheit, beispielsweise der Alexie, nicht immer um materielle Läsionen handeln kann, sondern meist um funktionelle, scheint daraus hervorzugehen, daß wir sie bei Hemianopsien, wo nur die materielle Läsion Einer Hemisphäre vorliegt, oft treffen. Allerdings könnte man auch hier an das individuelle Überwiegen einer Hemisphäre denken, wie wir es bezüglich der Sprachbewegungen kennen, wo das Zentrum in der linken Hemisphäre sitzt, sobald es sich um rechtshändige Menschen handelt.

Bei ausgesprochener Seelenblindheit ist in der Regel ein Ergriffensein beider Hemisphären anzunehmen.*) Es sind eine Reihe von hierher gehörigen Störungen veröffentlicht worden; eine Zusammenstellung aus neuerer Zeit findet sich bei Friedrich Müller[140]. Letzterer hat einen interessanten Fall mit Sektionsbefund mitgeteilt. Bei einer an sonstigen zerebralen Erscheinungen (Kopfschmerzen, Zuckungen in den rechtsseitigen Extremitäten) leidenden Patientin bestand Stauungspapille, rechtsseitige Hemianopsie mit Freilassung des Fixierpunktes, Einengung der linken Gesichtsfeldhälfte, Sehschärfe auf Fingerzählen in 9, beziehentlich 5 Fuß Entfernung herabgesetzt. Dazu traten die Erscheinungen partieller Seelenblindheit: einzelne Gegenstände wurden mit dem Gesicht allein nicht mehr erkannt, jedoch durch andere Sinne. Farben konnte sie nicht nennen; vorgelegte Wollproben sortierte sie meist richtig; einzelne Buchstaben erkannte sie richtig, andere nicht; geschriebene Buchstaben, die sie nicht beim Ansehen nennen kann, benennt sie bisweilen, wenn sie mit der Hand nachfährt. Auch kann sie Buchstaben abschreiben, die sie beim Lesen nicht erkennt. Das stereoskopische Sehen und das Augenmaß war ungestört. Schließlich trat völlige Verblödung ein. Die Sektion ergab ein von der Dura ausgehendes basales Psammom im linken Hinterhauptlappen, mit Erweichung des umgebenden Marklagers, die sich bis zum hintersten Teil des Balkens erstreckte. Der Tumor griff auch noch 2 bis 3 *cm* weit auf die mediane Fläche des rechten Hinterhauptlappens über.

*) Vgl. auch die Arbeiten von Wilbrand[14d], Freund[146], Lissauer[147].

Jackson[208] hat ebenfalls einen Fall von Seelenblindheit, in Verbindung mit Alexie und amnestischer Farbenblindheit, beschrieben, wo sich eine linksseitige Erweichung des Okzipitallappens fand. Ebenso Brissaud[209]: hier bestand gleichzeitig rechtsseitige Hemianopsie; die Sektion ergab Embolie der Arter. calcarina mit ausgedehnten sekundären Erweichungen im hinteren Ende der linken Hemisphäre.

6. Dyslexie.

Der als Dyslexie bezeichnete Symptomenkomplex ist zuerst von R. Berlin[168] beschrieben worden. Er besteht in einer Art Lesescheu: die Patienten lesen 4—5 Worte, dann hören sie infolge eines Unlustgefühles oder weil die geistige Tätigkeit gleichsam damit erschöpft ist, auf. Es sind nicht Hinderungen im Sehvermögen oder Schmerzen, welche sie vom Weiterlesen abhalten. Die Störung tritt meist ziemlich plötzlich auf und ist bisweilen das erste Zeichen eines latenten Hirnleidens. Berlin teilt 6 Fälle mit, die sämtlich später von Zerebralaffektionen gefolgt waren. Außer Kopfweh und Schwindel wurde zweimal Aphasie, einmal rechtsseitige Hemianopsie, zweimal rechtsseitige Parästhesie, zweimal Beweglichkeitsstörungen der Zunge, einmal rechtsseitige klonische Zuckungen der Gesichtsmuskulatur, zweimal Hemiplegie beobachtet. Alle Fälle verliefen nach mehr oder weniger langer Dauer des Zerebralleidens letal, während die Lesestörung bisweilen ganz zurückging. Fünf starben an progressiver Paralyse. Die Patienten waren im Alter von 30—75 Jahren. Vier Fälle kamen zur Sektion: immer handelte es sich um Läsionen, welche die linke Großhirnhälfte trafen, und zwar angrenzend der Fossa Sylvii und in der Nähe der Brocaschen Frontalwindung.

Nieden[169] beobachtete dieselbe Erscheinung bei einem Patienten, der früher von eklamptischen Krämpfen befallen war, aber abgesehen von einer gewissen Unruhe und Unstetigkeit in seinem ganzen Wesen sonst geistig gesund erschien. Etwa 6 Wochen später traten Kopfschmerzen und Schlafsucht ein, dann vorübergehende Lähmungen (rechtsseitige Hemiparese), schließlich Tod in Sopor. Die Sektion ergab drei apoplektische Erweichungsherde, die um und im Corpus striatum der linken Hemisphäre saßen; eine frische Apoplexie im Linsenkern. Die Brocasche Windung war unverletzt, jedoch die daselbst befindliche subkortikale Markmasse umfangreich zerstört. Während hier die Störungen in der linken Hirnhemisphäre lagen, waren in dem Brunsschen[171] Falle Erweichungsherde im rechten Linsenkern und in der rechten Capsula externa neben sonstigen Veränderungen des Gehirns.

Sommer[170] betont, wie mir scheint mit Recht, daß es sich bei der Dyslexie nicht um Zerstörung eines besonderen „Buchstabenfügungs-

zentrums“ (Weißenberg) handelt, sondern nur um eine funktionelle Störung ohne grobe anatomische Läsionen der Nervenbahnen; besteht ein Hirnherd, so ist eben nicht dieser die Ursache, sondern es handelt sich nur um eine Fernwirkung. Hierfür spricht auch der Wechsel zwischen Funktionsfähigkeit und Funktionsunfähigkeit sowie die Übergänge zwischen Dyslexie und Alexie. Letztere trat besonders bei einem Paralytiker hervor, wo die Sektion diffuses Gehirnarterienatherom und mäßigen Hydrocephalus externus ergab, während bei einem Nephritiker mit Hemiparesis dextra und Unfähigkeit, mehr als einige Sätze zu lesen, sich Erweichungsherde am Fuß der zweiten Stirnwindung, am hinteren oberen Ende der ersten Temporalwindung und am Gyrus supramarginalis fanden.

Literatur.

1a. Mandelstamm, Über Sehnervenkreuzung und Hemiopie. Archiv f. Ophthalmologie, Bd. 19, Abt. 2, S. 39. 1873.

b. — Zwei Fälle von Neuritis optica durch basilaren Tumor (mit nasaler Hemiopie). Pagenstechers klin. Mitteilungen, Heft 3, S. 72. 1866.

2. Michel, Über den Bau des Chiasma n. opticorum. Archiv f. Ophthalmologie, Bd. 19, Abt. 2, S. 59. 1873.

— Eod. loc. Bd. 23, Abt. 2, S. 227. 1877.

— Über Sehnervendegeneration und Sehnervenkreuzung. In der Festgabe zum 70. Geburtstage v. Köllikers, Wiesbaden 1877, u. Verhandlungen der 65. Naturforscherversammlung zu Nürnberg II, S. 231. 1893.

3. Gudden, Über die Kreuzung der Fasern im Chiasma n. opticorum. Archiv f. Ophthalmologie, Bd. 20, Abt. 2, S. 249. 1874; eod. loc. Bd. 25, Abt. 1, S. 1, u. Bd. 25, Abt. 4, S. 237. 1879.

4. Bernheimer, Demonstration von Chiasmaschnitten des Menschen. Bericht der Ophthalmolog. Gesellsch. zu Heidelberg, 1887, S. 195.

— Über Chiasma n. opticorum des Menschen. Bericht über den VII. periodischen internat. Ophthalmologenkongreß zu Heidelberg, 1888, S. 317.

— Über Entwicklung und Verlauf der Markfasern im Chiasma n. opticorum des Menschen. Habilitationsschrift. Wiesbaden 1889, u. Archiv f. Augenheilkunde, Bd. 21. 1889.

— Die Sehnervenkreuzung beim Menschen. Wiener klin. Wochenschr. Nr. 34. 1896.

5. Woinow, Über Kreuzung des Sehnerven. Klin. Monatsbl. f. Augenheilkunde, S. 424. 1875.

6a. Schmidt-Rimpler, Demonstration zur Sehnervenkreuzung. Bericht der Ophthalmolog. Gesellsch. zu Heidelberg 1877, S. 44.

b. — Zur Sehnervenkreuzung. Demonstration von Präparaten von Dr. Cramer. Eod. loc. 1896, S. 328. S. auch Cramer. 68. Versammlung deutscher Naturforscher 1896.

c. — Zur Lage des Sehzentrums beim Menschen. Bericht der Heidelberger Ophthalmolog. Gesellsch. 1883, S. 5.

7. Kellermann, Anatomische Untersuchungen atrophischer Sehnerven mit einem Beitrage zur Frage der Sehnervenkreuzung im Chiasma. Beilageheft zu Klin. Monatsbl. f. Augenheilkunde 1879.

8. Becker, Über Augenkrankheiten, mit Rücksicht auf Lokalisation von Gehirnleiden. Vortrag, gehalten auf dem internat. mediz. Kongreß in Amsterdam 1879.
9. Baumgarten, Zur sogenannten Semidekussation der Optikusfasern. Centralbl. f. die mediz. Wissenschaften, Nr. 31. 1878.
— Hemiopie nach Erkrankung der okzipitalen Hirnrinde. Eod. loc. Nr. 21.
10a. Henschen (Upsala). Klinische und anatomische Beiträge zur Pathologie des Gehirns. 1. Teil 1890, 2. Teil 1892 u. 3. Teil 1894.
b. — On the visual path and centre. The Brain XVI, S. 170. 1893.
c. — Les centres optiques cérébraux. Revue générale d'Ophthalm. 1894, S. 210 u. 337. Ref. in Nagels Jahresber. f. Ophthalmologie 1894, S. 34.
d. — Klinische und anatomische Beiträge zur Pathologie des Gehirns. 4. Teil. Upsala 1903.
11. Darkschewitsch, Über die Kreuzung der Sehnervenfasern. Archiv f. Ophthalmologie, Bd. 37, Abt. 1, S. 1. 1891. (Kritik der Michelschen 1887 veröffentlichten Arbeit.)
12. Marchand, Beitrag zur Kenntnis der homonymen bilateralen Hemianopsie und der Faserkreuzung im Chiasma opticum. Archiv f. Ophthalmologie, Bd. 28, S. 63. 1882.
13a. Haab, Über Kortex-Hemianopie. Klin. Monatsbl. f. Augenheilkunde, S. 141. 1882.
b. — Beobachtungen eines neuen Pupillarreflexes. Ref. von Emmert im Zentralbl. f. prakt. Augenheilkunde 1886, S. 157.
c. — Der Hirnrindenreflex der Pupille. Festschrift. Zürich 1891.
14a. Wilbrand, Ophthalmiatrische Beiträge zur Diagnostik der Hirnkrankheiten. Wiesbaden 1884. Ref. in Nagels Jahresber. f. Ophthalmologie 1883, S. 332.
b. — Über Hemianopsie und ihr Verhältnis zur topischen Diagnose der Gehirnkrankheiten. Berlin 1881.
c. — Die hemianopischen Gesichtsfeldformen und das optische Wahrnehmungszentrum. Wiesbaden 1890.
d. — Die Seelenblindheit als Herderscheinung etc. Wiesbaden 1887.
e. — Die Doppelversorgung der Macula lutea und der Förstersche Fall von doppelseitiger homonymer Hemianopsie. Archiv f. Augenheilkunde, Bd. 31, Ergänzungsheft, S. 93. 1895.
f. — Ein Fall von rechtsseitiger lateraler Hemianopsie mit Sektionsbefund. Archiv f. Ophthalmologie, Bd. 31, Abt. 3, S. 119. 1885.
15. Kowalewsky, Veränderung des Okzipitallappens bei chronischen Blinden. Neurolog. Centralbl. Nr. 15. 1883 (Referat).
16. Bernhardt, Vorkommen und Bedeutung der Hemiopie bei Aphasischen. Berliner klin. Wochenschr. Nr. 32. 1872.
17. Purtscher, Über Kreuzung und Atrophie der Nervi und Tractus optici. Archiv f. Ophthalmologie, Bd. 26, Abt. 2, S. 191. 1880.
18. Siemerling. Ein Fall von gummöser Erkrankung der Hirnbasis mit Beteiligung des Chiasma n. opticorum. Archiv f. Psychiatrie u. Nervenkrankheiten, Bd. 19, S. 401. 1888.
— Zur Syphilis des Zentralnervensystems. Archiv f. Psychiatrie u. Nervenkrankheiten, Bd. 22. 1890.
19. Schmidt-Rimpler, Kortex-Hemianopsie mit sekundärer Optikusatrophie. Archiv f. Augenheilkunde, Bd. 19, S. 296. 1888.
— Doppelseitige Hemianopsie mit Sektionsbefund. Archiv f. Augenheilkunde, Bd. 26, S. 181. 1893.
20. Nothnagel, Topische Diagnostik der Gehirnkrankheiten. 1879.

20. Nothnagel, On the diagnosis of diseases of the corpora quadrigemina. Sep.-Abdr. 1890.
21. Wernicke, Lehrbuch der Gehirnkrankheiten. u. Archiv f. Anatomie u. Physiologie. Physiolog. Abt. 1881.
— Hirngeschwülste. 1881.
22. Monakow, Experimentelle Untersuchungen über optische Zentren und Bahnen nebst klinischen Beiträgen zur kortikalen Hemianopsie und Alexie. Archiv f. Psychiatrie u. Nervenkrankheiten, Bd. 24. 1892, Bd. 26, Heft 1, Bd. 27, Heft 1; Korrespondenzbl. f. Schweizer Ärzte, 1. Juni 1888, S. 346, u. Neurolog. Zentralbl. 1889, Nr. 13.
23a. Samelson, Zur Anatomie und Nosologie der retrobulbären Neuritis. Archiv f. Ophthalmologie, Bd. 28, Abt. 1, S. 1. 1882.
b. — Ein Fall von Hemiachromatopsie. Berliner klin. Wochenschr. 1890, S. 331.
c. — Seltenere Beobachtungen zur Semiotik der Pupillarreaktion. Deutsche mediz. Wochenschr. 1894, Nr. 4.
24a. Uhthoff, Untersuchungen über den Einfluß des chronischen Alkoholismus auf das menschliche Sehorgan. Archiv f. Ophthalmologie, Bd. 32, Abt. 4, S. 95, 1886, u. Bd. 33, Abt. 1, S. 257. 1887.
b. — Untersuchungen über die bei Syphilis des Zentralnervensystems vorkommenden Augenstörungen. Eod. loc. Bd. 39, Abt. 1, S. 1, u. Abt. 3, S. 126. 1893.
25. Jatzow, Beitrag zur Kenntnis der retrobulbären Propagation des Chorioidalsarkoms und zur Frage des Faserverlaufes im Sehnervengebiet. Archiv f. Ophthalmologie, Bd. 31, Abt. 2. 1885.
26a. Bechterew, Über die Sehfläche auf der Oberfläche der Hirnhemisphären. Archiv f. Psychiatrie, Neurologie etc. XV, 1, S. 1. Ref. in Nagels Jahresber. f. Ophthalmologie 1891, S. 187.
b. — Über den Verlauf der pupillenverengernden Fasern und über die Lokalisation im Zentrum der Iris. Pflügers Archiv 1883.
c. — Neurolog. Zentralbl. 1894, S. 802.
27. Nieden, Ein Fall von einseitiger temporaler Hemianopsie des rechten Auges nach Trepanation des linken Hinterhauptes. Archiv f. Ophthalmologie, Bd. 29, Abt. 3, S. 143, u. Bd. 29, Abt. 4, S. 271. 1883.
28. Gowers, Vorlesungen über die Diagnostik der Hirnkrankheiten. Deutsch von Mommsen, S. 26.
29. Nettleship, Transactions of the ophth. Soc., Vol. 1.
30. Vossius, Ein Fall von beiderseitigem zentralen Skotom mit pathologisch-anatomischem Befund. Archiv f. Ophthalmologie, Bd. 28, 3, S. 201. 1882.
31a. Schweigger, Hemiopsie und Sehnervenleiden. Archiv f. Ophthalmologie, Bd. 22, Abt. 3, S. 276. 1876.
b. — Ein Fall von beiderseitiger Hemiopie. Archiv f. Augenheilkunde, Bd. 22, S. 336. 1890.
32. Bunge, Über Gesichtsfeld und Faserverlauf im optischen Leitungsapparat. Halle 1884.
33. Stilling, Über den Bau der optischen Zentralorgane. Kassel u. Berlin 1882.
34. Singer und Münzer, Beitrag zur Kenntnis der Sehnervenkreuzung. Anzeiger der kais. Akad. d. Wissenschaften in Wien, Mathem.-naturwiss. Kl. 1888, Nr. 8, S. 63, u. Neurolog. Zentralbl. 1889, Nr. 2.
35. Burdach, Zur Faserkreuzung im Chiasma und in den Tract. nerv. opticor. Archiv f. Ophthalmologie, Bd. 29, Abt. 3, S. 135. 1883.
36. Bjerrum, Ein Fall von Hemianopsia partialis. Heilung. Zentralbl. f. prakt. Augenheilkunde 1891, S. 120.

37. Jastrowitz, Tumor im linken Hinterlappen. Aphasie, rechtsseitige Hemianopsie. Centralbl. f. prakt. Augenheilkunde 1877. Dezemberheft.
38. Jany, Zur Hemianopsia temporalis. Centralbl. f. prakt. Augenheilkunde, S. 101. 1879.
39. Pooley, Rechtsseitige binokuläre Hemiopie, bedingt durch eine Gummageschwulst am linken hinteren Gehirnlappen. Archiv f. Augenheilkunde, Bd. 6, S. 27. 1877.
40. Gowers, Pathologischer Beweis einer unvollständigen Kreuzung der Sehnervenfasern beim Menschen. Centralbl. f. mediz. Wissenschaft 1878, Nr. 31.
41. Fritsch und Hitzig, Untersuchungen über das Gehirn. 1874.
42. Ferrier, Functions of the brain, London 1876; übers. von Obersteiner, Braunschweig 1879.
43. Nothnagel, Experimentelle Untersuchungen über die Funktionen des Gehirns. Virchows Archiv, Bd. 57, 58, 60 u. 62.
44. Munk, Über die Funktionen der Großhirnrinde. Berlin 1881.
45. Edinger, Zehn Vorlesungen über den Bau der nervösen Zentralorgane. 1885.
46. Keen und Thomson, Transactions of the Americ. Ophth. Society 1871, S. 122.
47. Hirschberg, Beiträge zur praktischen Augenheilkunde, Heft 3. 1878.
— Zur Semidekussation der Sehnervenfasern im Chiasma des Menschen Virchows Archiv, Bd. 65, S. 116. 1875.
— Zur Frage der Sehnervenkreuzung. Archiv f. Augen- u. Ohrenheilkunde V, 1, S. 137. 1876.
48. Curschmann und Westphal, Linksseitige Hemianopsie mit Sektion. Sitzung der Berliner Gesellsch. f. Psychiatrie u. Nervenkrankheiten. Ref. im Centralbl. f. prakt. Augenheilkunde 1879, S. 181.
49. L. Putzel, A case of cortical hemianopsie with autopsy. The medical Rev. 1888, 2. Juni.
50. Seeligmüller, Lehrbuch der Krankheiten des Rückenmarks und Gehirns. Braunschweig 1887.
51. Rothmann, Der diagnostische Wert der hemiopischen Papillarreaktion. Deutsche mediz. Wochenschr. 1894, Nr. 15.
52. Magnus, Die Entstehung der reflektorischen Pupillenreaktion. Breslau 1889, u. Klin. Monatsbl. f. Augenheilkunde 1888.
53. Wernicke, Über hemiopische Pupillenreaktion. Fortschritte d. Medizin, Bd. 1 u. 2.
54. Leyden, Über hemiopische Pupillenreaktion. Deutsche mediz. Wochenschr. 1892, S. 3.
55. Mendel, Über reflektorische Pupillenstarre. Deutsche mediz. Wochenschr. 1889, Nr. 47.
56. Siemerling, Chronische progressive Lähmung der Augenmuskeln. Archiv f. Psychiatrie u. Nervenkrankheiten, Bd. 22. Supplementheft. 1891.
57. Hensen und Völckers, Über den Ursprung der Akkommodationsnerven, nebst Bemerkungen über die Funktionen der Wurzeln des N. oculomotorius. Archiv f. Ophthalmologie, Bd. 24, Abt. 1, S. 1. 1878.
58a. Heddaeus, Die zentripetalen Pupillenfasern und ihre Funktion. Festschr. der Ärzte des Regierungsbez. Düsseldorf, 1894, u. Klin. Monatsbl. f. Augenheilkunde 1893.
b. — Der Haabsche „Hirnrindenreflex der Pupille“ in seiner Beziehung zur hemiopischen Pupillenreaktion. Archiv f. Augenheilkunde, Bd. 32, S. 88. 1896.
c. — Über hemiopische Pupillenreaktion. Deutsche mediz. Wochenschr. 1893, Nr. 31.
d. — Zur Frage der hemiopischen Pupillenstarre. Allg. Wiener mediz. Zeitschr. 1894, Nr. 31, u. Handbuch von Graefe-Saemisch, 2. Aufl., Bd. 4, Kap. II. 1903.

59. Perlia, Die Anatomie des Okulomotoriuszentrums beim Menschen. Archiv f. Ophthalmologie, Bd. 35, Abt. 4. 1889.
60. Guillery, Über die topische Diagnostik der Pupillenreaktion bei der Tabes dorsalis. Deutsche mediz. Wochenschr. 1892, Nr. 52.
61. Oebeke, Über die Pupillenreaktion und einige andere Erscheinungen der allgemeinen progressiven Paralyse. Allg. Zeitschr. f. Psychiatrie, Bd. 50. 1894.
62. Vialet, Centres cérébraux de la vision et appareil nerveux visuel intracérébral. Rev. générale d'ophthalm. 1893, S. 529; Annal. d'oculist., T. 111, S. 161. 1894, u. Recueil d'ophthalmologie, Juni 1894.
63. Pflüger, Augenklinik in Bern. 1879, S. 57.
64. Hughlings Jackson, A case of hemiopia, with hemianaesthesia and hemiplegia. Ophthalmic. hospital Reports, Bd. VII, S. 330, 1875, u. Lancet 1874, S. 306.
65. Weir-Mitchell, Aneurism of an anomalous artery causing anterior-posterior division of the optic nerves and producing bitemporal hemianopsia. Journ. of nervous and mental diseases. Jänner 1889.
66. Saemisch, Laterale Hemiopie durch einen Tumor bedingt. Klin. Monatsbl. f. Augenheilkunde 1865, S. 51.
67. D. E. Müller, Visus dimidiatus bedingt durch eine Geschwulst auf der Sella turcica. Archiv f. Ophthalmologie, Bd. 8, Abt. 1, S. 160. 1861.
68. v. Graefe, Temporale Hemiopie infolge basilarer Affektion. Klin. Monatsbl. f. Augenheilkunde 1865, S. 268.
69. Herschel, Über nasale Hemianopsie. Deutsche mediz. Wochenschr. 1883, Nr. 16.
70. Plenk, Über Hemiopie und Sehnerventrennung. Archiv f. Augen- u. Ohrenheilkunde 1878, S. 140.
71. Bernheimer, Über Sehnervenveränderungen bei hochgradiger Sklerose der Gehirnarterien. Archiv f. Ophthalmologie, Bd. 37, Abt. 2, S. 37. 1891.
72. Pick, Über Hemianopsie bei Urämie. Prager mediz. Wochenschr. 1895, Nr. 45.
73. Förster, Über Rindenblindheit. Archiv f. Ophthalmologie, Bd. 36, S. 94. 1890, u. Sachs, Arbeiten aus der psychiatrischen Klinik in Breslau, Heft 2.
74. Groenouw, Über doppelseitige Hemianopsie zentralen Ursprungs. Archiv f. Psychiatrie u. Nervenkrankheiten, Bd. 23, S. 339. 1892.
75. Vorster, Ein Fall von doppelseitiger Hemianopsie mit Seelenblindheit, Photopsien und Gesichtstäuschungen. Allg. Zeitschr. f. Psychiatrie, Bd. 49, S. 227. 1892.
76. Magnus, Ein Fall von Rindenblindheit. Deutsche mediz. Wochenschr. 1894, Nr. 4.
77. Kahler, Beobachtungen über Hemianopsie. Prager mediz. Wochenschr. 1887, Nr. 17 u. 18, u. 1888, Nr. 44 u. 45.
— Bitemporale Hemianopsie. Wiener mediz. Wochenschr. 1887, S. 336.
78. Verrey, Hémiachromatopsie droite absolue; conservation partielle de la perception lumineuse et des formes; ancien kyste hémorrhagique de la partie inférieure du lobe occipital gauche. Arch. d'Ophth. VIII, S. 289. 1888.
79. Sachs, Arbeiten aus der psychiatrischen Klinik in Breslau, Heft 2.
80. Roux, Des rapports de l'hémianopsie latérale droite et de la cécité verbale. Thèse de Lyon, 1895.
81. Peters, Über die Beziehungen zwischen Orientierungsstörungen und ein- und doppelseitiger Hemianopsie. Archiv f. Augenheilkunde, Bd. 32, 3, S. 175. 1896.
82. Brandenburg, Homonyme rechtsseitige Hemianopsie mit Alexie und Trochlearislähmung. Archiv f. Ophthalmologie, Bd. 33, Abt. 3, S. 92. 1887.
83. Naunyn, Über die Lokalisation der Aphasie. Verhandlungen des VI. Kongresses f. innere Medizin zu Wiesbaden 1887.

84. Rath, Beitrag zur Symptomenlehre der Geschwülste der Hypophysis cerebri. Archiv f. Ophthalmologie, Bd. 34, Abt. 4, S. 81. 1888.
85a. Mauthner, Gehirn und Auge. Wiesbaden 1881.
b. — Zur Kasuistik der Amaurose. Österr. Zeitschr. f. prakt. Heilkunde, 18, Nr. 11, 20, 24, 26, 39.
86. Knapp, Hemiopic and sectorlike defects on the field of vision and their connection with diseases of the head and brain. Arch. of sc. and pract. med. 1873, Nr. 4.
87. Philipps, Reports of cases. The Royal London Ophthalmic. hosp. Rep. 1889, Part. IV.
88. Chevallereau, Two cases of hemianopsia following uterine haemorrhage. The medic. Bulletin 1890. Hirschbergs Centralbl. 1890, S. 548.
89. Remak, Basale Hemianopsie. Neurolog. Centralbl. 1890, Nr. 5.
90. Veronese, Kasuistische Mitteilung über einen Fall von plötzlicher Erblindung bei normalem ophthalmoskopischen Befund. Wiener klin. Wochenschr. 1890, Nr. 24.
91. Basevi, Contributo allo studio dell' anopsia corticale. Morgagni. 32, S. 322. Milano 1890.
92. Oppenheim, Zur Kenntnis der syphilitischen Erkrankungen des Nervensystems. Berlin 1890.
93. William, A case of hemianopsia. Ophth. Review 1890, S. 368.
94. Lewis, Brachio-facial monospasm, following probable embolism. Journ. of nerv. and mental disease, Nr. 11. 1890.
95. Déjérine, J. Sollier et E. Ascher, Deux cas d'hémianopsie homonyme par lésions de l'écorce du lobe occipital. Arch. de physiologie norm. et pathol. II, S. 177. 1890.
96. Wollenberg, Zwei Fälle von Tumor der hinteren Schädelgrube. Archiv f. Psychiatrie u. Nervenkrankheiten, 21, S. 778. 1890.
97. Delépine, Hemianopsia with softening of the left cuneus. Brit. med. Journ. I, S. 1194. 1890.
98. Faravelli, Emianopsia omonima destra d'origine traumatic. Arch. d'ottalmologia XX, S. 431. 1891.
99. Hertel, Chronische Bleivergiftung: linksseitige homonyme Hemianopsie. Vollkommene Heilung. Charité-Annalen, Bd. XV. 1890.
100. Snell, Immediate loss of sight of both eyes after injury to head. Brit. med. Journ. 1891, 11. Juli.
101. Preston, Two cases of homonymous hemianopsia. Med. Record. 1891, 4. Juli.
102. Leyden, Hemianopische Pupillenreaktion. Verein f. innere Medizin. 19. Juni 1891. Beitrag zur topischen Diagnostik der Gehirnkrankheiten. Berlin. Referat im Centralbl. f. prakt. Augenheilkunde 1891, S. 214. u. Nagels Jahresber. 1891, S. 485.
103. Noyes, Hemianopsia. Med. Record 1891, 4. April.
104. Hirsch, Beitrag zur Chirurgie des Okzipitalhirns. Dissertation. Würzburg 1891.
105. Mayer, Über zwei Fälle von Tumor cerebri. Dissertation. Berlin 1891.
106. de Schweinitz, A case of homonymous hemiopic hallucinations, with the lesions of the right optic tract. New-York med. Journ. 1891, 2. Mai.
107. Nettleship, Ophthalmological Society of the United Kingdom. 12. Nov. 1891. Brit. med. Journ. März 21, 1896.
108. Pflüger, Hémianopsie bilatérale temporale dans un cas d'acromégalie. Revue générale d'ophthalm. 1892, Juli.
109. Peters, Hemianopsie nach Schädelfraktur. Deutsche mediz. Wochenschr. 1891, Nr. 38.

110. Schulze, Fall 21 bei Arnold, Akromegalie etc. Zieglers Beiträge zur patholog. Anatomie etc., X. Bd., 1891.
111. Boltz, Ein Fall von Akromegalie mit bitemporaler Hemianopsie. Deutsche mediz. Wochenschr. Nr. 27. 1892.
112. Asmus, Ein neuer Fall von Akromegalie mit temporaler Hemianopsie. Archiv f. Ophthalmologie, Bd. 39, Abt. 2, S. 229. 1893.
113. Charpentier, De la vision avec les diverses parties de la rétine. Thèse de Paris 1877.
114. Éperon, Hemiachromatopsie. Arch. d'ophthalmol. 1884.
115. Swanzy, Case of hemiachromatopsia. Transactions of Ophthalmolog. Society III. 1883.
116. Schöler, Kasuistische Beiträge zur Lehre von der Hemianopsie. S. 60, in Schöler u. Uhthoff, Beiträge zur Pathologie des Sehnerven etc. Berlin 1884.
117. Verrey, Hémiachromatopsie droite absolue; conservation partielle de la perception lumineuse et des formes; ancien kyste hémorrhagique de la partie inférieure du lobe occipital gauche. Arch. d'ophthalmol. VIII, S. 289. 1888.
118. Vossius, Ein Fall von bilateraler temporaler Hemianopsie. Archiv f. Ophthalmologie, Bd. 30, Abt. 3, S. 157. 1884.
119. Wiethe, Ein Fall von plötzlicher Amaurose mit nachfolgender Hemianopia homonyma superior. Archiv f. Augenheilkunde, Bd. 13, S. 387. 1884.
120. Edinger, Deutsche Zeitschr. f. Nervenheilkunde I, S. 265.
121. Hoche, Archiv f. Psychologie, Bd. 23 (zitiert von Knies).
122. Brasche, Ein Fall von linksseitiger Hemiplegie, begleitet von linksseitiger homonymer lateraler Hemianopsie und Hemianästhesie. Zentralbl. f. prakt. Augenheilkunde 1892, S. 538.
123. Gonzenbach, Zur Lehre von der einseitigen Amaurose. Dissertation. Basel 1891.
124. Hoeslin, VI. ärztlicher Bericht der Kuranstalt Neuwittelsbach. Ref. in Nagels Jahresber. 1892, S. 530.
125. Goldscheider und R. F. Müller, Zur Physiologie und Pathologie des Lesens. Zeitschr. f. klin. Medizin, Bd. 23, 1 u. 2, S. 131. 1893.
126. Beyer, Über Déviation conjuguée bei Gehirnkrankheiten. Halle 1892.
127. Hermann, Stauungspapille nach Zahnextraktion. Centralbl. f. prakt. Augenheilkunde 1893, S. 366.
128. Mével, Contribution à l'étude des troubles oculaires dans l'acromégalie. Thèse de Paris, 1894.
129. Adelheim, Ein Fall von Hemianopsie horizontalis inferior bilateralis. Auto-Referat in Nagels Jahresber. 1894, S. 566.
130. Bruns, Ein neuer Fall von Alexie mit rechtsseitiger homonymer Hemianopsie, mit Sektionsbefund etc. Neurolog. Centralbl. 1894, S. 1.
131. Pic, Tumeur du lobe occipital avec hémianopsie. Recueil d'ophthalm. 1894, S. 435.
132. Callan, Sudden monocular blindness lasting two months without ophthalmoscopic changes, autopsy. New-York Eye and Ear Inform. Report. II, S. 24.
133. Ewetzky, Rezidivierende Amaurose mit nachfolgender Hemianopsia temporalis. Centralbl. f. prakt. Augenheilkunde 1895, S. 265.
134. Peretti, Hemianopsia bitemporalis traumatica etc. Festschrift zur Feier des 50jährigen Jubiläums des Vereins der Ärzte des Regierungsbezirkes Düsseldorf. Wiesbaden 1894.
135. Eales, A case of binasal hemianopia. The Ophthalmic Review 1895, Juli.
136. Grósz, Durch ein wurmabtreibendes Mittel verursachter Fall vollständiger Erblindung. Centralbl. f. prakt. Augenheilkunde 1895, S. 41.

137. Knut Pantoppidan, Ophthalmo neurologiske Aforiner on Hemianopsi. Centralbl. f. prakt. Augenheilkunde 1895, S. 554.

138. König, Transitorische Hemianopsie und konzentrische Gesichtsfeldeinengung bei einem Falle von zerebraler Rindenlähmung. Deutsche mediz. Zeitung 1895, Nr. 23.

139[a]. Lancy, Hémianopsie avec hallucinations dans la partie abolie du champ de la vision. Revue neurolog. 1895, 5.

139[b]. Dercum, Tumor of the thalamus, more especially of the pulvinar, presenting Wernicke's pupil reaction. Journ. of nerv. and mental diseases, T. 15, S. 506. 1890.

140. Friedr. Müller, Ein Beitrag zur Kenntnis der Seelenblindheit. Archiv f. Psychiatrie, Bd. 24, 3. 1895.

141. Sachs, H., Vorträge über Bau und Tätigkeit des Großhirns und die Lehre von der Aphasie und Seelenblindheit, für Ärzte und Studierende. Breslau 1894.

142. Gaffron, Ein Fall von doppelseitiger Hemianopsie. Beiträge zur Augenheilkunde von Deutschmann. Bd. I, Heft 5, S. 59.

143. Brückner, Ein Fall von doppelseitiger Hemianopsie mit Erhaltung eines kleinen Gesichtsfeldes nach komplizierter Schädelfraktur in der Gegend des Hinterhauptbeines. Dissertation. Gießen 1896 (aus der Universitäts-Augenklinik von Vossius).

144. Jocqs, Hémianopsie double avec conversation de la vision centrale. Congrès de la Société française d'ophthalmologie 1894. Arch. d'ophthalmol., Bd. 14, S. 443.

145. Siemerling, Ein Fall von sogenannter Seelenblindheit nebst anderweitigen Symptomen. Archiv f. Psychiatrie, Bd. 21, S. 222. 1889.

146. Freund, Über optische Aphasie und Seelenblindheit. Archiv f. Psychiatrie, Bd. 20, S. 276. 1889.

147. Lissauer, Ein Fall von Seelenblindheit nebst einem Beitrage zur Theorie derselben. Archiv f. Psychiatrie, Bd. 21, S. 222. 1889.

148. Ebstein, Traumatische Neurosen und Diabetes mit besonderer Berücksichtigung des Unfallversicherungsgesetzes. Deutsches Archiv f. klin. Mediz., 2. u. 3. Heft, 1895.

149. Weiß und Goerlitz, Ein Fall von einseitiger Erblindung und Diabetes nach schwerem Trauma. Archiv f. Augenheilkunde, Bd. 31, S. 407. 1895.

150. Holden, Über Hemiachromatopsie und das Fehlen eines gesonderten Farbenzentrums. Archiv f. Augenheilkunde, Bd. 32, S. 139. 1896.

151. Peltzer, Eigentümlicher Fall von embolischer Erblindung. Berliner klin. Wochenschrift 1872, Nr. 47.

152. Listing, Nervöses Skotom. Monatsbl. f. Augenheilkunde V, 1867, S. 335.

153. Airy, On a distinct form of transient hemiopsia. Philos. transact. London, V. 140, 1, S. 247. 1870.

154. Förster, Über Amaurosis partialis fugax. Klin. Monatsbl. f. Augenheilkunde 1869, S. 422. Diskussion: Schirmer, Mannhardt.

155. Wollaston, On semidecussation of the optic nerves. Philos. transactions, 1824, I, S. 222.

156. Förster, Allgemeinleiden und Veränderungen des Sehorgans, S. 122.

157. Hutchinson, Additional particularies of a case of Xanthelasma palp. with blindness of one eye. Ophthalm. Hosp. Rep. VIII, S. 56. 1874.

158. Albutt, Derangements of vision and their relation to migraine. Nagels Jahresber. 1874, S. 452.

159. Manz, Über das Flimmerskotom. 18. Wanderversammlung der südwestdeutschen Neurologen und Irrenärzte, 1893.
160. Kums, Observations de photopsie périodique. Annal. de la Société méd. d'Anvers. Mars 1872.
161. v. Reuss, Kasuistische Beiträge zur Kenntnis des Flimmerskotoms. Wiener mediz. Presse Nr. 1—12. 1876.
162. Hilbert, Zur Pathologie des Flimmerskotoms. Centralbl. f. prakt. Augenheilkunde 1891, S. 330.
163. v. Schroeder, Über bleibende Folgeerscheinungen des Flimmerskotoms. Klin. Monatsbl. f. Augenheilkunde 1884, S. 351.
164. Strehl, Zur Kasuistik des Flimmerskotoms. Mitteilungen aus der königl. Universitäts-Augenklinik zu München 1882, Bd. 1.
165. Charcot, Leçons. 1879, S. 77.
166. Ch. Féré, Contribution à l'étude de la migraine ophthalmique. Revue de médecine 1881, Nr. 8.
— Note sur un cas de migraine ophthalmique à accès répétés et suivi de mort. Eod. loco 1883, S. 194.
167. Galezowski, Quelques mots sur la migraine ophthalmique et sur sa valeur séméiologique. Rec. d'Ophthalmol. 1883, S. 536.
168. R. Berlin, Über Dyslexie. Vortrag auf der Versammlung südwestdeutscher Neurologen und Irrenärzte am 17. Juni 1883. Baden-Baden.
— Vortrag auf der XI. Versammlung südwestdeutscher Neurologen. 1886.
— Eine besondere Art der Wortblindheit (Dyslexie). Wiesbaden 1887.
169. Nieden, Ein Fall von Lesescheu, Dyslexie (Dysanagnosie) und Sektionsbefund. Archiv f. Augenheilkunde, Bd. 17, S. 162. 1887.
170. Sommer, Die Dyslexie als funktionelle Störung. Archiv f. Physiologie u. Nervenkrankheiten, Bd. 25, 3, S. 663. 1893.
171. Bruns, Ein Fall von Dyslexie mit Störungen der Schrift. Neurolog. Centralbl. 1888, Nr. 2.
172. Shaw et Thomson, Dégénérescence descendante à la suite de lésions de l'écorce du lobe occipital chez le singe. Annal. d'oculistique, Bd. 116, S. 284. 1896. (Es gehen, abgesehen von den bekannten Wegen, auch degenerierte Fasern zum Pedunculus cerebri und zum entgegengesetzten Okzipitallappen bei Verletzungen der Rinde des einen Okzipitallappens.)
173. Launois et Jaboulay, L'hémianopsie dans les abscès cérébraux d'origine otique. Revue hebd. de laryngologie etc., Nr. 23. 1896.
174. Marina, Über multiple Augenmuskellähmungen und ihre Beziehungen zu den sie bedingenden, vorzugsweise nervösen Krankheiten. Leipzig u. Wien 1896.
175. Dufour, Sur la vision nulle dans l'hémiopie. Revue méd. de la Suisse rom. IX, S. 445. 1889.
176. Bayer, Über Verlagerungen im Gesichtsfeld bei Flimmerskotomen. Neurolog. Centralbl. 1895, Nr. 1 u. 2.
177a. Castellino, Über die Funktion der Thalami optici. Wiener mediz. Wochenschr. 1895, Nr. 32.
177b. Siegrist, Beiträge zur Kenntnis vom Wesen und Sitz der Hemicrania ophthalmica. Basel u. Leipzig 1894.
178. Benson, Case of Akromegaly with ocular complications. Brit. medic. Journ. 19. Oct. 1895.
179. Flechsig, Über die Projektions- und Assoziationsbahnen im menschlichen Gehirn. Ref. in Fortschritte der Medizin 1896, Nr. 13.

180. Chabbert, Sur un cas d'ophthalmoplégie nucléaire transitoire, consécutive à une migraine ophthalmique. Ophthalmoplégie migraineuse. Le Progrès médical 1895, Nr. 15.
181. Schmidt-Rimpler, Über makulare Sehnervenatrophie bei Diabetes. Bericht der Ophthalmolog. Gesellschaft zu Heidelberg 1896, S. 99.
182. Mendel, Hemianopsia heteronyma temporalis bei Akromegalie. Berliner klin. Wochenschr. 1895, 30. Dez.
183. Nothnagel, Ein Fall von plötzlicher Erblindung. Wiener mediz. Blätter 1888, Nr. 20.
184. Yamagiwa, Beitrag zur Ätiologie der Jacksonschen Epilepsie. Virchows Archiv, Bd. 119, Heft 3, S. 447. 1890.
185. Wilbrand, Über die Gesichtsfeldmessung am Dunkelperimeter. Monatsschr. f. Psychiatrie u. Neurologie, Bd. 1, Heft 1, S. 41. 1897.
— Die Erholungsausdehnung des Gesichtsfeldes unter normalen und pathologischen Bedingungen. Wiesbaden 1896.
186. v. Graefe, Bemerkungen über Glaukom etc. Archiv f. Ophthalmologie, Bd. 1, Abt. 2, S. 300. 1855.
187. A. Schirmer, Amaurosis nach Blepharospasmus. Klin. Monatsbl. f. Augenheilkunde, Bd. 17, S. 349. 1879.
188. Leber, Vorübergehende Blindheit nach lange anhaltendem Lidkrampf bei phlyktänulärer Keratitis kleiner Kinder. Archiv f. Ophthalmologie, Bd. 26, Heft 2, S. 261. 1880.
189. Samelsohn, Über Erblindung nach Blepharospasmus. Berliner klin. Wochenschr. 1888, 23. Jänner.
190. Silex, Vorübergehende Amaurose infolge von Blepharospasmus nebst einigen Bemerkungen über das Sehen der Neugeborenen. Klin. Monatsbl. f. Augenheilkunde, Bd. 26, S. 104. 1888.
191. Uhthoff, Ein Beitrag zur vorübergehenden Amaurose nach Blepharospasmus bei kleinen Kindern. Verhandl. d. Gesellsch. zur Beförderung der Naturwissenschaften in Marburg, Sitzung vom 9. Dez. 1891.
192. Schweigger, Über den Zusammenhang der Augenheilkunde mit anderen Gebieten der Medizin. Festrede. Berlin 1885.
193. Rabinowitsch, Zeitweilige Blindheit nach Blepharospasmus. Centralbl. f. prakt. Augenheilkunde 1892, S. 30.
194. Leonowa, Beiträge zur Kenntnis der sekundären Veränderungen der primären optischen Zentren und Bahnen in einem Falle von kongenitaler Anophthalmie und Bulbusatrophie beim neugeborenen Kinde. Archiv f. Psychiatrie, 28. Bd., Heft 1. 1896.
195. Bull, Atrophie optique durant la grossesse. Annal. d'oculistique, Bd. 108, S. 286. 1892.
196. Massaut, Experimentelle Untersuchungen über den Verlauf der den Pupillenreflex vermittelnden Fasern. Archiv f. Psychiatrie und Nervenkrankheiten, Bd. 28, S. 432. 1896.
197. Antonelli, L'Amblyopie transitoire. Contribution à l'étude des troubles visuels dans les maladies nerveuses, Arch. de Neurologie 1896, Nr. 71 u. 72 (enthält auch Literaturangabe).
198. Bernheimer, Die Wurzelgebiete der Augennerven etc. Graefe-Saemisch, Handbuch der gesamten Augenheilkunde, 2. Aufl. 1900.
— Die Reflexbahnen der Pupillenreaktion. Archiv f. Ophthalmologie, Bd. 67, S. 1. 1899.

198. Bernheimer, Lage des Spinkterzentrums. X. Congrès internat. d'Ophthalmologie. Recueil des travaux, p. 270. 1904.
— Anatomische und experimentelle Untersuchungen über die kortikalen Sehzentren. Klin. Monatsbl. f. Augenheilkunde 1900, S. 541.
199. v. Sölder, Zur Anatomie des Chiasma opticum beim Menschen. Wiener klin. Wochenschr. 1898, Nr. 14.
200. Kempner, Instrument zur Erzeugung einer elektrischen Lichtlinie. Internat. ophthalmolog. Kongreß zu Utrecht 1899, S. 23. — Beilageheft zur Zeitschrift f. Augenheilkunde II.
201. Bach, Experimentelle Untersuchungen über den Verlauf der Pupillenfasern und des Reflexzentrums der Pupillen. Bericht der Ophthalmolog. Gesellschaft zu Heidelberg, 1898, S. 98.
201a. — Was wissen wir über Pupillarreflexzentren und Pupillenbahnen? Zeitschrift f. Augenheilkunde, Bd. 11, S. 105. 1904.
202. Noceti, Las vias opticas. Thesis. Buenos-Aires 1903. (Mit vielen Abbildungen.)
203. Josefson, Arnold, Studier öfver akromegali och hypophysistumörer. Ars berättelse från Sabbatsbergs Sjuk hus i Stockholm för 1901 och 1903. Stockholm 1903, S. 160. (Mit eigenen Fällen und vielen Abbildungen.)
204. Hitzig, Physiologische und klinische Untersuchungen über das Gehirn. Gesammelte Abhandlungen. Berlin 1903.
205. Basso, Emianopsia bitemporale con reperto anatomopatologico in un caso di acromegalia. Annali di Ottalmologia, Bd. 31, p. 38. 1902.
206. Loeb, Die Sehstörungen nach Verletzung der Großhirnrinde. Pflügers Archiv, Bd. 34, S. 54. 1884.
207. H. Munk, Gesammelte Abhandlungen. 1890.
208. Jackson, Case of alexie, mind-blindness etc. with autopsy. Transact. of the Ophthalmological Society, 36. Verh., S. 122. 1900.
209. Brissaud, Cécité verbale pure. Nouvelle Iconographie de la Salpêtrière Nr. 4. 1902.
210. Ruge, Über Pupillarreflexzentrum u. Pupillarreflexbogen. Archiv f. Ophthalmolog., Bd. 54, S. 483. 1902.
211. Levinsohn, Beiträge zur Physiologie des Pupillarreflexes. Archiv f. Ophthalmolog., Bd. 59, S. 191. 1904.
212. Wolff, Über die Abnahme der Pupillarreflexempfindlichkeit der Netzhaut vom Zentrum nach der Peripherie. Zeitschrift f. Augenheilkunde, Bd. 12, S. 644. 1904.
213. v. Hippel jun., Neuere Untersuchungen zur Physiologie und Pathologie der Pupillarphänomene. Münchn. mediz. Wochenschrift 1904, Nr. 16 u. 17.
214. Laqueur, Noch einmal die Lage des Zentrums der Macula lutea im menschlichen Gehirn. Virchows Archiv, Bd. 125, 3. Neurolog. Centralbl. 1904, Nr. 8.
215. Haab, Der Hirnrindenreflex der Pupillen. Archiv f. Augenheilkunde, Bd. 46, S. 1. 1902.
216. Becké, Die bei Erkrankungen des Hinterhauptlappens beobachteten Erscheinungen mit besonderer Berücksichtigung der okularen Erscheinungen. Zeitschrift f. Augenheilkunde, Bd. 11, S. 227 u. 318. 1904.
217. Laqueur u. M. Schmidt, Über die Lage des Zentrums der Macula lutea im menschlichen Gehirn. Virchows Archiv f. patholog. Anatomie und Physiologie, Bd. 158, S. 466. 1899.
218. Parsons, The innervation of the Pupil. The Royal London Ophthalm. Hosp. Rep., Vol. 16, p. 20. 1904.

7. Augenmuskelerkrankungen.

Die Augenmuskellähmungen spielen bei den Erkrankungen des Zentralnervensystems eine besonders bedeutungsvolle Rolle, da sie gar nicht selten zu einer genaueren Lokalisierung des Krankheitsherdes oder der Erkrankung selber Anlaß geben.

Zu den motorischen Nerven des Auges gehören: 1. Oculomotorius, 2. Trochlearis, 3. Abducens, 4. Sympathicus, der den glatten Müllerschen Lidmuskel und den Musculus orbitalis versorgt sowie die Erweiterung der Pupille bewirkt, und 5. Facialis, der den Schließmuskel der Augenlider, Musculus orbicularis palpebrarum, innerviert.

Der Trigeminus sendet die sensiblen Nerven und erweitert bei Reizung die Augengefäße, während der Sympathicus sie unter gleicher Bedingung verengt.

Anatomie.

Die Ursprungsstelle des Okulomotorius ist vielfältig untersucht worden, neuerdings besonders systematisch von Perlia[1] und Bernheimer[6].

Das Zentrum des Nervus oculomotorius liegt unterhalb des Aquaeductus Sylvii und hat nach Perlia eine größte Ausdehnung in sagittaler Richtung von zirka 10 *mm* beim erwachsenen Menschen; der ganze Ursprung des Nerven, der sich aus einer Reihe von Kernen zusammensetzt, dehnt sich aus vom hinteren Ende des dritten Ventrikels unter den vorderen Vierhügel bis zu den hinteren Vierhügeln und endet dicht vor dem Kern des Trochlearis.

Über die Lage der Nervenkerne hat besonders die Tatsache Aufklärung gegeben, daß bei Durchschneidung peripherischer Nerven oder einer Abtrennung der Muskeln eine zentripetal fortschreitende Degeneration eintritt. Es ist das verständlich, wenn man sich auf den Boden der modernen Nervenhistologie stellt. Nach derselben stehen die einzelnen Glieder eines Neuron (die Ganglienzelle, ihre Protoplasmafortsätze [Dendriten] und ihr Achsenzylinderfortsatz) im engsten Zusammenhang. Der Achsenzylinderfortsatz endet in Endbäumchen. Dadurch, daß diese in kontaktartige Verbindung mit den Dendriten oder den Ganglienzellen eines andern Neurons treten, werden lange Neuronketten gebildet. Die Dendriten selbst sind gewissermaßen nur die Ausbreitung des Zelleibes der Ganglienzelle: sie bilden mit den Endigungen der Achsenzylinder den Nervenfaserfilz (Neuropilem). Im Gehirn findet sich außerdem noch ein Stützmaschenwerk (Neuronglia, Neurospongium) (Hiß). Außer den Ganglienzellen, welche einen Achsenzylinderfortsatz aussenden und somit zu einem Neuron werden, gibt es solche, welche nur Dendritenfortsätze haben (Ganglienzellen zweiter Ordnung nach Golgi).

Die Läsion eines Teiles eines Neurons wirkt schädigend auf das Ganze. So werden bei Durchschneidung des Achsenzylinders die Ganglienzelle und ihre Dendriten verändert und schließlich atrophisch und umgekehrt bei Störungen der letzteren ihr Achsenzylinder. Die Ganglienzelle wirkt nicht nur funktionell auf den Achsenzylinder, sondern auch trophisch. Letzteres könnte man sich mit Gold-

zieher so erklären, daß der Achsenzylinder sein Nährmaterial direkt von der Ganglienzelle bekommt oder wenigstens behufs richtiger Assimilation ihrer Einwirkung bedarf. Diese Einwirkung faßt Lenhossek so auf, daß durch die von der Zelle ausgehende, den Achsenfortsatz beständig durchströmende Erregung ein der Elektrolyse ähnlicher Vorgang hervorgerufen würde, der ihn zur Assimilation der nutritiven Säfte chemisch geeignet mache.

Störungen der Dendriten müssen wir als Störungen des Ganglienleibes selbst betrachten, während die Läsionen des Achsenzylinders wohl nur durch Aufhebung der funktionellen Reize die Ernährungsstörung der Ganglienzelle hervorrufen.

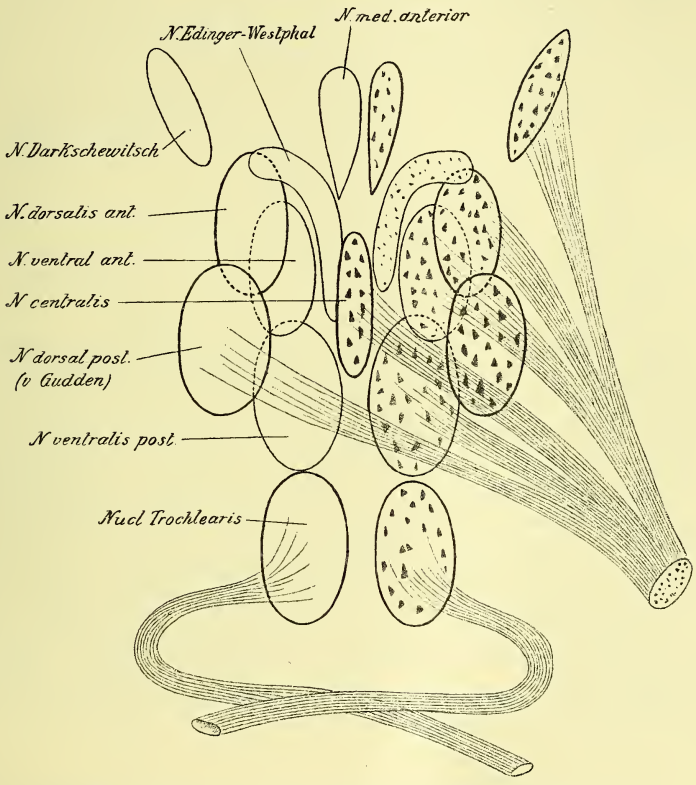

Fig. 11. Schema des Oculomotorius-Nucleus nach Perlia.

Die sekundären atrophischen Veränderungen sind besonders der mikroskopischen Untersuchung durch die Methoden von Weigert, Pal, Marchi, Nißl (Alkohol-Methylenblau) und anderen zugängig und erkennbar geworden. Hierdurch sowie durch Untersuchungen an Embryonen (Bernheimer[6]), durch pathologisch-anatomische Befunde (Sachs[203], Wilbrand und Sänger[209], Siemerling und Boedeker[207]), durch experimentelle Versuche an Tieren (Bernheimer, Bach[146]) und durch Verwertung klinischer Beobachtungen (Starr[18], Stuelp[35]) ist die Frage über die Lage der Kerne einigermaßen geklärt, wenn auch noch bei weitem eine Übereinstimmung in allen Punkten nicht erzielt worden. Ich will hier der Darstellung von Bernheimer, wie er sie in der neuen Auflage des

Graefe-Saemischschen Handbuches gegeben, folgen. Wie ein Vergleich zeigt, besteht eine annähernde Übereinstimmung mit dem vorstehenden Schema des Okulomotorius- und Trochleariskerns von Perlia[2], ebenso mit denen von Kahler und Pick[31] und Magnus[8a].

Die beiden großen, zu beiden Seiten der Medianlinie liegenden Hauptkernhaufen (Seitenhauptkerne) des Okulomotorius liegen ganz im Bereich des vorderen Vierhügelpaares unter dem Aquaeductus Sylvii in einer hohlrinnenartigen Ausbuchtung des eben dort in sagittaler Richtung verlaufenden Längsbündels. Sie haben in dieser Richtung fast 6 *mm* Ausdehnung. Die Ganglienzellen sind mittelgroß, multipolar. Der Mittellinie näher liegen zwischen diesen Hauptkernhaufen paarige kleinzellige Mediankerne, die kleinere Ganglienzellen enthalten. Sie entsprechen zum Teil den Edinger-Westphalschen Kernen in Perlia's Schema, jedoch nur mit ihrem medialen Teil, da die vorderen seitlichen Ausbiegungen nicht konstant sind. Unter ihnen tritt ein kleinerer, in der Mittellinie liegender unpaariger Kern hervor (unpaariger großzelliger Kern; entsprechend dem Perliaschen Zentralkern). Derselbe ist nach Bernheimer Kern für den Ciliarmuskel, während die kleinzelligen Mediankerne den Sphinkterkern bilden. Die vielfach beschriebene Gliederung der Seitenhauptkernhälften in anatomisch nachweisbare Teilkerne beruht auf einer Täuschung; ebenso hat der Darkewitschsche Kern (cf. Perlia's Schema) nichts mit dem Okulomotorius zu tun, wie es auch Bechterew und Bach annehmen.

Was den Verlauf der Wurzelfasern des Okulomotorius aus den Seitenhauptkernen betrifft, so entspringen aus ihrer vorderen Hälfte ungekreuzte, aus der hinteren Partie gekreuzte Fasern: letztere ziehen zu der gegenüberliegenden Kernmasse hinüber, durchziehen sie und verlassen sie zwischen den Querschnitten des Längsbündels, zu Bündeln vereint. Die ungekreuzten Fasern bilden im Okulomotorius die medialsten Bündel. Aus den paarigen kleinzelligen Mediankernen entspringen ebenfalls zarte Nervenfasern, die sich den ungekreuzten Fasern aus den Seitenhauptkernen anschließen. Ähnliches scheint auch nach Bernheimer's Untersuchungen von dem unpaarigen Medialkern nachweisbar. Dieser Autor, wie auch Bach, stellten fest, daß die gekreuzten und ungekreuzten Fasern auf ihrem ganzen extranukleären Weg auch getrennt bleiben und sich erst kurz bevor sie das Gehirn verlassen zum gemeinschaftlichen Okulomotoriusstamm vereinigen.

Es sei hier eingeschoben, daß die Zugehörigkeit der Mediankerne Bernheimer's zum Okulomotorius noch von einzelnen Forschern (Bach, Marina u. a.) bezweifelt wird.

Weiter findet sich noch als unmittelbare distale Fortsetzung der Okulomotoriusregion, in einer von dem hinteren Längsbündel gebildeten Tasche liegend, eine kleine Kernzellengruppe (Nucleus ventriculi posterior), welche von Mendel als Zentrum der für den Orbicularis bestimmten Fazialisfasern angesehen, von Siemerling zum Okulomotorius (Levator) gerechnet wird. Kausch*) betrachtet sie als Trochleariskerne. Dieser Auffassung haben sich auch Sachs[114] und Bernheimer angeschlossen.

Von großer Bedeutung für die Erklärung des Zusammenwirkens der einzelnen Augenmuskeln und der Reflexauslösung ist das anatomische Verhalten der Nervenkerne untereinander und zu den in ihrer Nähe liegenden Nervenkernen und Fasernzügen.

---

*) Neurolog. Centralblatt 1894, S. 515. Cf. Marina[2].

Hier spielt das hintere Längsbündel der Haube (Fasciculus longitudinalis posterior), welches eine Fortsetzung der Vorderstranggrundbündel des Rückenmarks ist, mit teils zentripetal, teils zentrifugal leitenden Bahnen, eine große Rolle (Flechsig, Edinger).

Bernheimer wies neuerdings an Embryonen nach, daß eine ansehnliche Menge der Längsbündelfasern im gleichseitigen Seitenhauptkern des Okulomotorius endet, eine geringere im Trochlearis- und Abducenskern. Dasselbe Längsbündel bildet demnach die Hauptverbindung zwischen den motorischen Augennervenkernen. Dazu kommt die direkte Verbindung zwischen den paarig angeordneten Kernen des Okulomotorius und weiter der aus beiden Seitenkernen gemischte Ursprung der Fasern für den Rectus internus (— eine direkte Verbindung des einseitigen Okulomotoriuskernes mit dem andersseitigen Abducenskern, den man zur Erklärung der assoziierten Bewegungen vermutete, läßt sich nicht sicher nachweisen —), um die Innervation der synergischen Augenbewegungen zu erklären.

Vielfältige Untersuchungen sind besonders über den Gang derjenigen Fasern angestellt worden, welche, im Sehnerven verlaufend, zu demjenigen Okulomotoriuskern gehen, der die Pupillenkontraktion auf Licht auslöst.

Nach den Untersuchungen v. Gudden's, von Key und Retzius u. a. erscheint es annehmbar, daß im Optikus gesonderte Fasern vorhanden sind, welche die Leitung zum Reflexzentrum auf Lichtreiz ausführen. Sie sind etwas dicker als die eigentlichen Sehfasern. Unter anderem läßt sich auch für eine Unterscheidung von Sehfasern und Reflexfasern anführen, daß bisweilen trotz Amaurose infolge von Optikusaffektion (so beispielsweise bei Orbitalkaries) (v. Graefe) der Pupillenreflex bestehen kann (Jessop). Auch bei Embolie der Arteria centralis retinae hat ihn neuerdings Laqueur[139] von der blinden Netzhautpartie aus eintreten sehen. Man könnte allerdings zur Erklärung annehmen, daß zur Auslösung des Reflexes der Lichtreiz weniger stark zu sein brauchte, als er es sein muß, um eine Lichtempfindung hervorzurufen. Ebenso wäre auch eine größere Widerstandsfähigkeit der Reflexfasern denkbar. Aber beiden Anschauungen steht die Tatsache gegenüber, daß in einer Reihe von Fällen noch Lichtempfindung, selbst qualitatives Sehen vorhanden ist, ohne daß Pupillenreaktion eintritt. So gelegentlich bei Stauungsneuritis, bei Embolie der Arteria centralis retinae, wo noch periphere Lichtempfindung, selbst bis zum Fingerzählen vorhanden sein kann usf. In mehreren Fällen, wo der Optikus durch einen retrobulbären Bluterguß oder durch Fettzellgewebsentzündung komprimiert war, sah ich keine Pupillenreaktion, obwohl noch Lampenlicht empfunden wurde. Selbst als bereits Handbewegungen erkannt wurden, reagierte in einem Falle die Pupille noch nicht auf Licht, während auf Konvergenz eine Kontraktion eintrat. Hier zeigten sich also im Gegensatz zu den erstangeführten Fällen die Reflexfasern weniger widerstandsfähig gegen Druck, denn daß die zentrifugalen Okulomotoriusfasern nicht beteiligt waren, bewies die Pupillenverengerung, welche bei der Konvergenz eintrat. Ein Hirnleiden lag ebenfalls nicht vor.

Das jedoch dürfte aus allem hervorgehen, daß die Leitung der Sehempfindung und die des Lichtreflexes von einander getrennt sind.

Über den Verlauf der den Pupillenreflex vermittelnden Fasern sind die Ansichten bereits in dem Abschnitt „Hemianopsie“ (S. 90) bei Besprechung der hemianopischen Pupillenreaktion angeführt worden. Es sei nur wiederholt, daß eine Halbkreuzung derselben, ähnlich wie die der Sehnerven im Chiasma, eintritt und daß sie im Sphinkterkern endet.

Ich lasse hier das Schema der Okulomotoriuskerne von Bernheimer folgen. Nach ihm versorgen die kleinzelligen Medialkerne (*B M*) die

Binnenmuskeln (wahrscheinlich Sphincter iridis) des gleichseitigen Auges, der unpaarige großzellige (*B. M.*) versorgt beide Augen (wahrscheinlich den Akkommodationsmuskel). Der Kern des Rectus inferior versorgt den entsprechenden Muskel des entgegengesetzten Auges; die Kerne für Rectus internus und Obliquus inferior innervieren sowohl den gleichseitigen wie den gekreuzten Muskel (Fig. 12).

Bemerkenswert ist die Blutversorgung der betreffenden Nervenkerne. Nach den Untersuchungen von d'Astros[24], die von Marina[2] bestätigt werden, kommen die Arterien dieser Region einzig von der

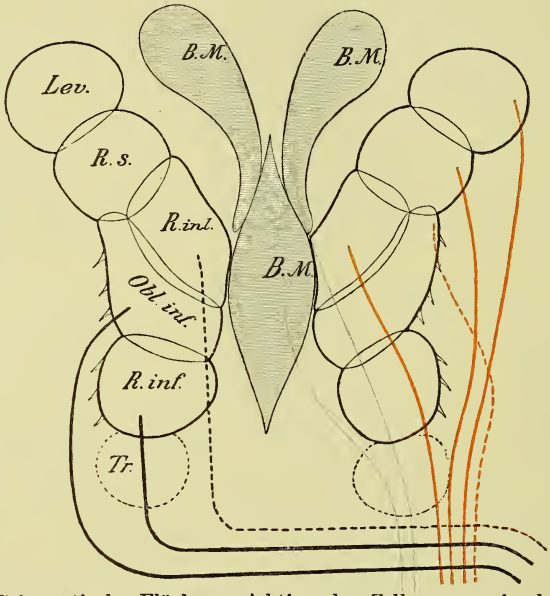

Fig. 12. Schematische Flächenprojektion der Zellgruppen in den Seitenhauptkernen und den Nebenkernen. Nach Bernheimer.

Die schwarzen und roten Linien zeigen den Verlauf der austretenden Fasern. Die punktierten Linien zeigen bei gemischten Fasern die geringere Menge der Faserart an. *Tr.* Trochlearis, *B. M.* Binnenmuskeln.

Cerebralis posterior aus der Basilaris. Ein Gefäßast durchbricht den Nerv und den Pedunkulus, folgt den intrapedunkularen Nervenwurzeln des Okulomotorius und verzweigt sich in sechs oder sieben fächerförmig sich ausbreitende Ästchen, die sich unter den Kernen des Okulomotorius verteilen. Die vordersten gehen zu den Kernen der Iris und des Akkommodationsmuskels, die mittleren zu den übrigen Kerngruppen und ein zurücklaufender Ast zum Trochleariskern. Auch die Untersuchungen von Shimamura[88] haben ergeben, daß alle die Gefäße, welche sich schließlich im Okulomotoriuskern in Endästen auflösen, in fast senkrechter Richtung von der Basis nach oben aufsteigen.

Die Wurzelfasern des Okulomotorius verlaufen vom Kern aus durch das Tegmentum (Haube), durch die Substantia nigra und die Basis des Pedunculus cerebri. Am medialen Rande des letzteren dicht vor dem Pons Varoli treten sie heraus. Nach Mauthner gilt dieser Verlauf aber nur für die Okulomotoriusfasern, welche die äußeren Augenmuskeln inklusive Levator palpebrae superioris versorgen, während die von dem vorn liegenden Akkommodations- und Iriskern kommenden Fasern den Hirnschenkel nicht zu durchlaufen brauchen. Demnach würden bei Hirnschenkelerkrankungen neben kontralateraler Hemiplegie nur die äußeren Augenmuskeln gelähmt sein, wie der Fall von Kahler und Pick[31] zeige.

Die neun bis zwölf platten Nervenbündel des Okulomotorius bilden bald nach ihrem Austritt an der Basis einen zylindrischen Strang, der, zwischen der Arteria cerebelli superior und A. cerebri posterior nach außen und vorn ziehend, zum Seitenrande des Processus clinoideus posterior geht. Er lagert sich an die obere äußere Wand des Sinus cavernosus und geht unter der fibrösen Hirnhaut zur Fissura orbitalis superior. Nach seinem Eintritt in die Orbita zerfällt der Okulomotorius in zwei Äste: einen oberen für den Levator palpebrae superioris und Rectus superior und einen unteren, dickeren für die übrigen von ihm versorgten Muskeln und das Ganglion ciliare.

Der Trochleariskern liegt dicht hinter dem Okulomotoriuskern und hat mittelgroße Ganglienzellen. Die Trennung wird durch einen zellenärmeren Raum und dadurch gekennzeichnet, daß dort die kommissurartigen Fasern, welche die Okulomotoriuskerne rechts und links verbinden, aufhören.

Die von Westphal als hinterer Trochleariskern bezeichnete Zellenanhäufung in zentralen Höhlengrau im Niveau des hinteren Vierhügels gehört nach Kausch[21] und Bernheimer nicht zu diesem Nerven. Beide meinen, daß Siemerling's Nucleus ventriculi posterior n. oculomotorii der alleinige Trochleariskern sei.

Die Fasern des Trochlearis verlaufen nach hinten in die Höhe zum vorderen Marksegel, wo sie sich gerade in der Mitte mit denen der anderen Seite kreuzen (nach Bach bleibt ein kleiner Teil ungekreuzt), gehen dann als 1 *mm* dicker Stamm seitwärts und abwärts in den Vierhügelschenkel. Dicht hinter dem hinteren Vierhügelpaar treten sie als kompakte Nervenstämme aus. An der Basis des Gehirns kommt der Trochlearis in dem Winkel, den der laterale Rand des Großhirnschenkels mit dem vorderen Rande der Brücke bildet, zum Vorschein. Hinter dem Processus clinoideus posterior geht er unter die Dura und dann über dem Sinus cavernosus zur Fissura orbitalis superior. In der Orbita verläuft er unmittelbar unter dem Periost zum Musculus obliquus superior.

Der Abduzenskern liegt am Boden des vorderen Teiles des vierten Ventrikels, vom Trochleariskern noch durch den dazwischenliegenden Trigeminuskern getrennt, aber andererseits durch die „hinteren horizontalen Fasern“ (Flechsig) verknüpft. Daß derselbe mit dem Okulomotoriuskern der gegenüberliegenden Seite verbunden ist (Duval[142]), wodurch sich die Ausführung assoziierter Bewegungen beider Augen (nach rechts, links, oben und unten) durch Einen Nervenimpuls erklären würde (Assoziationszentrum) hat sich nicht bestätigt. Die Ausführung der assoziierten Bewegungen läßt sich im übrigen, wie Bernheimer ausführt, auch in der Weise erklären, daß vom Kern des Rectus internus der einen Seite auch Fasern zu dem Nerv der andern Seite herüberziehen. Da aber eine gleichseitige Verbindung der Okulomotorius- und Abduzenskerne erwiesen ist, so ist das Zusammenwirken des Internus der einen mit dem Externus der anderen erklärbar.

Der Abduzens geht ungekreuzt nach vorn durch die Pyramiden des verlängerten Marks und kommt am hinteren Rande der Brücke zur Oberfläche. In seinem weiteren Verlauf durchbohrt er die hintere Wand des Sinus cavernosus, wo er Zweige zum Plexus caroticus abgibt, und liegt an der äußeren Seite der Carotis interna. In der Orbita wendet er sich sofort zum Musculus rectus externus (lateralis).

Der undeutlich in zwei Abschnitte zerfallende Kern des Fazialis liegt ebenfalls am Boden der Rautengrube, etwas nach außen und hinten. Seine Fasern verlaufen erst etwas nach oben und vorn, indem sie am Boden der Rautengrube den Abduzenskern bedecken, etwas nach außen unter dem zentralen Höhlengrau, biegen dann nach vorn um und kommen am hinteren Rande der Brücke in zwei Wurzeln, von denen die schwächere mit dem Nervus acusticus zusammenhängt, zur Oberfläche.

Unter Berufung auf die Erfahrung, daß bei zentralen Fazialislähmungen der Augenfazialis (Musculus orbicularis palpebrarum und Musculus frontalis) in der weit überwiegenden Mehrzahl der Fälle intakt bleibt, während er bei peripheren Lähmungen mit ergriffen ist, ist Mendel[23], wie oben bereits angegeben, der Ansicht, daß der Kern des Augenfazialis von dem für die übrigen Fazialisäste getrennt ist. Bei seinen Versuchen an Tieren, denen er den Musculus orbicularis und frontalis entfernte, stellte sich in der Tat heraus, daß der hintere Teil des Okulomotoriuskernes (Nucleus ventriculi posterior) atrophierte. Für den einheitlichen Ursprung des Fazialis vom Boden der Rautengrube aus treten aber v. Kölliker und Bernheimer ein.

Die Sympathikusfasern, welche zum Auge gehen, entstammen dem Ganglion cervicale supremum und verlaufen im Plexus caroticus. Die Reizung des Halssympathikus oder des Centrum cilio-spinale im

untersten Halsrückenmark bewirkt Pupillenerweiterung (Dilatatio pupillae), Zerstörung Pupillenverengerung.

Weiter haben die Versuche Claude Bernards an Tieren gezeigt, daß mit der Reizung des Halssympathikus eine Gefäßverengerung der entsprechenden Gesichtshälfte und mit der Durchschneidung eine Gefäßerweiterung verknüpft ist. Angelucci[39] fand außerdem bei einseitiger Ausschaltung des Ganglion cervicale supremum (bei Hunden, Affen usf.) auf der entsprechenden Seite trophische Veränderungen in den Geweben des Auges (Atrophie der Chorioidea, Verdickung der Gefäßadventitien

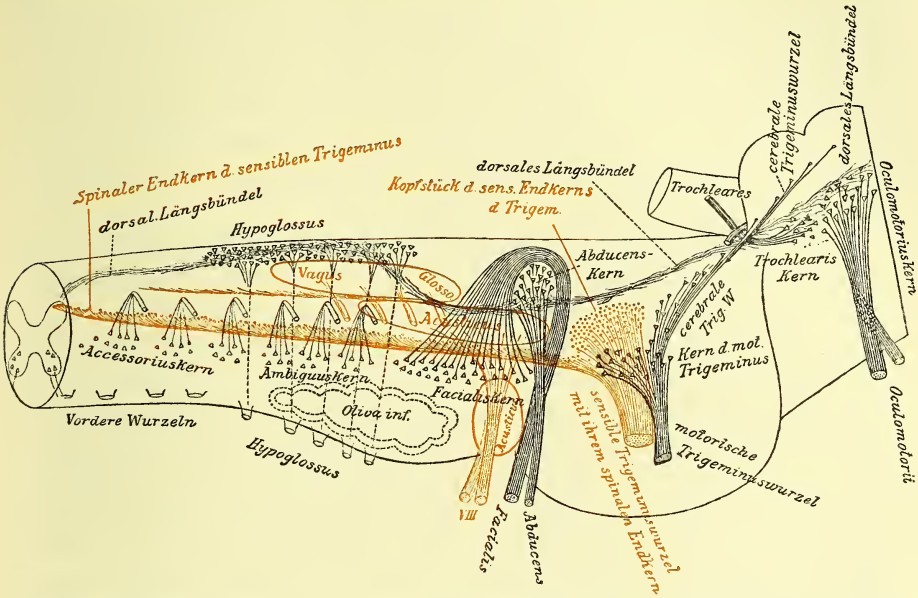

Fig. 13. Medulla oblongata, Pons, Vierhügelgegend mit den motorischen Ursprungskernen und den austretenden Nervenwurzeln (schwarz), den sensiblen Endkernen und ihren Fasern (rot). Nach Bernheimer.

Das dorsale Längsbündel mit seinen Beziehungen zu den Kernen ist schwarz gezeichnet. Das Gehirnstück ist nach Edinger durchsichtig gedacht.

in der Iris, perivaskuläre Leukozythenansammlung, Entwicklungshemmung des Auges), die er als mittelbare Folge der gestörten Gefäßinnervation ansieht. Die Pupillenerweiterung müßte als Folge der Gefäßverengerung angesehen werden, wenn — was ganz unwahrscheinlich — ein muskulärer Dilatator pupillae, dem der Sympathikus seine Fasern zusendete, nach den Untersuchungen von Grünhagen, Eversbusch u. a. wirklich fehlte. Immerhin dürften aber die Fasern der hinteren Grenzmembran der Iris, welche in radiärer Richtung verlaufen, durch elastischen Zug mitwirken.

Der Müllersche Palpebralmuskel, der sich besonders beim Menschen an der Hebung des oberen Lides mitbeteiligt, ebenso die glatten Muskel-

fasern an der Fissura orbitalis inferior werden ebenfalls vom Sympathikus innerviert; der den Bulbus hervortreibende, bei Tieren stärker entwickelte Orbitalmuskel kommt beim Menschen kaum in Betracht (siehe unten das Kapitel „Sympathikus").

Der Trigeminus versorgt das Auge mit sensiblen Nerven, die aus dem ersten und teilweise aus dem zweiten Aste desselben stammen. Er tritt mit einem dickeren und einem dünneren Bündel aus der lateralen Seite der Brücke heraus. Der Anfang des ersteren, welches die sensiblen Fasern enthält, läßt sich bis zum Bereich der ersten Zervikalnerven, wo die Pyramidenkreuzung beginnt, verfolgen. Sie ziehen von dort, von der Substantia gelatinosa des Rückenmarks umkleidet, zerebralwärts beim Akustikuskern vorbei in die Brücke. Innerhalb derselben tritt eine Verbreitung der Substantia gelatinosa ein, die als sensibler Trigeminuskern, unter ihm liegt der motorische, meist bezeichnet wird: er bildet aber nach Bernheimer nur das Kopfende des bis zum Rückenmark gehenden langgestreckten spinalen Endkernes (Fig. 13).

Die Verbindung der Augenmuskelkerne mit der Gehirnrinde findet vorzugsweise durch das hintere Längsbündel statt (beziehungsweise genauer „Sehstrahlung"). Der kortikale Sitz für die synergischen Augenbewegungen (die Blickbewegungen beider Augen nach rechts, links, oben und unten) ist, wie Bernheimer[6] durch elektrische Reizversuche an Affen sowie durch anatomische Befunde erwiesen, vorzugsweise im Gyrus angularis. Da von diesem Assoziationsfasern nach dem Sehzentrum gehen, so ist von diesem aus auch die Auslösung der Blickbewegungen ermöglicht. Zerstörung des Gyrus angularis bedingt Lähmung der Blickbewegung nach der entgegengesetzten Seite. Aber die Leitung kann sich wieder herstellen, indem von anderen Stellen der Hirnrinde des Hinterhauptlappens Bahnen zur Vierhügelgegend führen und dort durch Vermittlung von Schaltzellen und absteigenden Fasern des hinteren Längsbündels mit den motorischen Augenkernen in Verbindung treten. Diese Fasern gehen, wie schon erwähnt, nach Bernheimers Ansicht nicht durch die Vierhügel, sondern schlagen den Weg unter dem Aquaeductus Sylvii ein; ebensowenig sind die vorderen Vierhügel Reflexzentren für die synergischen Augenbewegungen (Bernheimer, Topolanski[199]).

Die Nervenfasern, welche das innere Auge und die Hornhaut versorgen, entspringen dem Ganglion ciliare, das im hintersten Teile der Augenhöhle zwischen Rectus externus und Optikus liegt. Dasselbe hat drei Wurzeln: 1. eine kurze vom Okulomotorius, und zwar von dem Aste desselben, welcher den Obliquus inferior versorgt (ist dieser Muskel demnach gleichzeitig mit dem Sphinkter iridis und dem Akkommodationsmuskel gelähmt, so dürfte eine orbitale Läsion vorliegen); 2. eine sensible, lange aus dem Nervus nasociliaris des Trigeminus und 3. eine sym-

pathische aus dem Plexus caroticus, die sich aber zuweilen vorher schon mit der Trigeminuswurzel vereinigt. Nach den neuesten Untersuchungen von Michel[36] und d'Erchin sind die bereits früher von Retzius[37] gemachten Angaben, daß das Ganglion ciliare ein sympathisches und kein zerebrospinales Ganglion sei, bestätigt worden. Die Golgische Methode läßt deutlich erkennen, daß nur umfangreiche multipolare (nicht uni- oder bipolare und adendritische) Ganglienzellen mit einer Anzahl von Protoplasmafortsätzen (Dendriten) und einem Achsenzylinderfortsatz (Neurit) sich darin finden. Wie Michel annimmt, bilden die Endäste der vom Nervus oculomotorius stammenden Wurzel ein die einzelne Ganglienzelle korbartig umspannendes, perizelluläres Gewebe, während die Trigeminusfasern einfach hindurchziehen. So erkläre sich auch die auffallende Tatsache, daß von dem Ganglion ciliare aus zwei glatte Muskeln (Sphincter pupillae und Musculus ciliaris) innerviert würden, während an keiner anderen Stelle des menschlichen Körpers glatte Muskelfasern mit motorischen Nerven in Verbindung ständen.

Vom Ganglion ciliare aus gehen die langen und die kurzen Ziliarnerven in das Augeninnere.

Physiologie.

Auf die Kerne der Augenmuskeln wirken nach physiologischen und klinischen Erfahrungen auch Reize, die zu unwillkürlichen Reflexen Anlaß geben: so durch die Traktusfasern (Lichtreiz), ferner sensible Reize von der gegenüberliegenden Körperhälfte her (vermittelt durch das hintere Längsbündel, das zur Schleifenfaserung gehört) und weiter wahrscheinlicherweise auch Reize von den höheren Sinnesorganen, speziell dem Gehörorgane, derselben Seite her. Die direkte willkürliche Innervation erfolgt von der Okzipitalrinde, besonders von dem Sehzentrum (vermittelt durch die Stabkranzfaserung). Die unwillkürlichen Reflexe bestehen in Wendung der Augen nach der Richtung, von welcher die Sinneseindrücke kommen, oder auch in Abwendung von ihr, in Lidschluß, Pupillenvergrößerung oder -Verkleinerung, in krampfartigen Zuckungen. So sieht man beispielsweise öfter, wenn man die Lider bei augenkranken und lichtscheuen Kindern öffnet, ein oder beide Augen in tonischem oder klonischem Krampf nach innen gehen; auch nystagmische Zuckungen treten auf.

Die Innervationen von der Hirnrinde her bewirken die willkürlichen Augenbewegungen. Die genaue Einstellung der Augen geschieht aber nur unter Vermittlung der Lichtempfindung, welche dem Auge die exakte Richtung gibt. Zur genauen binokularen Fixation des Gegenstandes gehört ferner eine gewisse Erfahrung, die im frühesten Lebensalter erworben wird;

in den ersten Lebenstagen schwanken die Augen der Kinder bekanntlich noch hin und her.

Aber auch das Vorhandensein des binokularen Sehens ist nötig, um auf die Dauer eine korrekte Einstellung beider Augen zu ermöglichen; sobald der Seheindruck dauernd auf einem Auge fehlt, hört auch die genaue Einstellung auf den Gegenstand auf, indem das nichtsehende oder, was hier gleichbedeutend ist, das Auge, welches den Bildeindruck psychisch nicht verwertet, sich in Schielstellung begibt. Immerhin wird aber eine Andeutung zur Fixationseinstellung vorhanden sein. Selbst bei beiderseitiger Erblindung tritt dies hervor. Verlangt man beispielsweise, daß der Blinde seine Augen auf seinen eigenen Finger, den man eventuell etwas kräftig drückt, um das Ortsbewußtsein stärker anzuregen, richtet, so machen die Augen die entsprechende, wenn auch nicht immer exakte Einrichtungsbewegung; — ein Versuch, den man bekanntlich auch benutzen kann, um Simulanten zu entdecken, die gelegentlich gerade entgegengesetzte Augenbewegungen einschlagen, in der Meinung, daß durch das Einstellen auf ihren Finger ihre Sehfähigkeit bewiesen würde.

Die Einstellung beider Augen auf einen Gegenstand wird so stattfinden müssen, daß für die Seitwärtsbewegungen nach rechts und links die Innervation von den entsprechenden Nervenkernen beider Hirnhälften stattfindet. So beispielsweise beim Blick nach links ist der Rectus internus rechts und der Rectus externus links, beziehentlich noch der Rectus superior und Rectus inferior rechts und Obliquus superior und inferior links anzuspannen. Nach der üblichen Annahme würde wegen der Faserkreuzung der linke Obliquus inferior vom rechts gelegenen Nervenkern seine Innervation erhalten. Ähnlich wie mit diesen „assoziierten“ Bewegungen verhält es sich auch mit den Konvergenzbewegungen (akkommodativen), wo der rechte und linke Rectus medialis sich kontrahieren; beide Bewegungsarten wird man korrekterweise als „konjugierte Bewegungen“ bezeichnen müssen; meist wird aber konjugiert gleich assoziiert genommen. Alle zentralen Innervationen, welche in der Rinde oder auf der Bahn zwischen Rinde und Kern erfolgen, werden unter normalen Seh- und Muskelverhältnissen konjugierte und binokulare Bewegungen auslösen. Eine Ausnahme bildet, abgesehen von den oben erwähnten, bei Ausfall des binokularen Sehens eintretenden Abweichungen, der periodische Strabismus convergens hyperopicus, bei dem ein Auge zur Verstärkung der mit stärkerer Kontraktion der Musculi recti interni sich mehrenden Akkommodationsspannung gerade in dem Interesse des deutlichen Sehens nach innen abweicht; wir beobachten ihn oft genug bei Übersichtigen, die für gewöhnlich nicht schielen, dann, wenn sie einen nahen Gegenstand genau betrachten. Man kann allerdings sagen, daß hier keine normalen Muskelverhältnisse bestehen, d. h. daß die antagonistischen

Muskeln nicht im Gleichgewicht stehen. Das ist aber auch sonst außerordentlich oft nicht der Fall, wie Prismenversuche zeigen, und doch tritt keine Abweichung ein. Hier verhindert der binokulare Sehakt, der psychische Widerwille gegen Doppelbilder sie und innerviert den schwächeren Muskel stärker, so daß die korrekte Augenstellung erhalten bleibt. Im Gegensatz dazu bewirkt wiederum in dem eben erwähnten Ausnahmsfall der psychische Impuls des Scharfsehenwollens, der beim Hyperopen eine stärkere Akkommodationsanstrengung als beim Emmetropen fordert, die abnorme Ablenkung eines Auges.

Reize, welche mit dem eigentlichen Sehakt nichts zu tun haben und die Kernregion treffen, werden verhältnismäßig öfter abnorme und ungleichartige Stellungen der Augen bewirken.

Experimentelle Versuche haben gezeigt, daß es besonders die Sehsphäre ist, von welcher konjugierte Augenbewegungen ausgelöst werden. H. Munk[26] fand beim Hunde, wie Mott und Schäfer[34] auch beim Affen, daß assoziierte Augenbewegungen nach der entgegengesetzten Seite eintreten, wenn schwache Induktionsströme durch sie geleitet werden, zugleich gehen die Augen nach oben, wenn die hintere Zone, nach unten, wenn die vordere Zone gereizt wird. Aber auch Adduktionsbewegungen eines oder beider Augen oder auch Verharren beider Augen in ihrer Stellung können, entsprechend dem Ort der Reizung und der Stellung der Augen zur Zeit der Reizung, die Folge sein. Oft werden zugleich Bewegungen der oberen Lider und Pupillenerweiterungen angeregt. Munk nimmt an, daß vom Sehzentrum zentrifugal durch den Stabkranz Fasern zu den peripherwärts gelegenen (subkortikalen) Bewegungszentren verlaufen. Diese Fasern dienen den unwillkürlichen Bewegungen des Auges, welche den Blick wandern und vorher undeutlich Gesehenes fixieren lassen; die betreffenden Blickrichtungen sind als besondere Art angeborener Reflexe anzusehen, welche keine Gesichtsvorstellungen, sondern nur Lichtempfindungen zur Voraussetzung haben. Sie kommen nicht durch Assoziationsfasern, welche von den Sehsphären zu den motorischen Rindenfeldern laufen, zustande, wie daraus erhellt, daß sie nach Durchschneidung der letzteren doch fortbestehen. Munk schließt damit aber nicht aus, daß infolge des Sehens auch durch Vermittlung von Assoziationsfasern und von anderen Rindengebieten Augenbewegungen herbeigeführt werden können. Ferrier[30] ist der Meinung, daß durch die bei der Reizung des Sehzentrums entstehenden Sehempfindungen die Reizung des Gyrus angularis (siehe Fig. 8, S. 80), den er, wie auch Bernheimer, als motorisches Zentrum betrachtet, bewirkt werde. Nach Hitzig liegt letzteres Zentrum vor dem oberen Ende der vorderen Zentralwindung. Silex[198] stellte Versuche an Hunden an; darnach würde das Hitzigsche Augenbewegungszentrum beim Menschen, einem Teile des Gyrus supramargi-

nalis entsprechend, der Ausgangspunkt der willkürlichen Bewegungen des entgegengesetzten Auges sein, und zwar speziell für Abduzens und Obliquus superior. Wernicke hingegen sieht das untere Scheitelläppchen als Bewegungszentrum an. Er fand in einem Falle bei einem apoplektischen Herde im unteren Scheitelläppchen eine konjugierte Abweichung der Augen nach der Herdseite. Da Versuche von Munk und Ferrier gezeigt haben, daß Reizung dieser Partie eine konjugierte Augenbewegung nach der entgegengesetzten Seite bewirkte, so deutete er dies als Ausfallsymptom durch Überwiegen der anderen Seite.

Als feststehend können wir demnach nur so viel annehmen, daß die konjugierten Augenbewegungen erstens vom Sehzentrum aus, sei es direkt auf Gesichtswahrnehmungen hin, wie besonders Knies ausführt, oder indirekt durch Assoziationsfasern mit der sogenannten motorischen Rindenzone, und zweitens vom motorischen Rindenzentrum allein angeregt werden können. Zu den von der Hirnrinde eingeleiteten Bewegungen gehört auch die Akkommodationseinstellung und die Pupillenverengerung, welche speziell wohl der Makulastelle der Sehsphäre zukommen. Die Reizung der letzteren — des Wahrnehmungszentrums Nothnagels — bewirkt hingegen nach den Untersuchungen von Munk[26b] und Obregia keine konjugierten Einstellungsbewegungen; für diese sind mehr die der Peripherie des Gesichtsfeldes entsprechenden Partien des Sehzentrums bestimmt. Jedoch zeigt das oben erwähnte Eintreten des Strabismus convergens, der bei Hyperopen im Interesse besserer Akkommodation erfolgt, daß auch die Makulastelle der Sehsphäre derartige motorische Impulse auslöst. —

Die experimentellen Untersuchungen führen, abgesehen von den Ergebnissen von Silex, im ganzen zu dem Ergebnis, daß von der Hirnrinde eigentlich nur konjugierte Bewegungen der Augenmuskeln angeregt werden, so daß also, wenn wir von der zentralen Ptosis absehen, eigentlich die Lähmung oder der Krampf eines einzelnen der Augenmuskeln nie von einer Hirnrindenläsion abhängig sein könnte. Dem widersprechen jedoch klinische Erfahrungen, nach denen wir annehmen müssen, daß auch gelegentlich die Innervation eines einzelnen Muskels von der Hirnrinde aus beeinflußt wird. Außer der eben hervorgehobenen Form des akkommodativen Strabismus möchte ich noch folgende Tatsache herbeiziehen. Es gibt Patienten, welche für gewöhnlich ein Auge in Schielstellung haben, aber willkürlich durch Kontraktion des erschlafften Muskels eine richtige Einstellung bewirken können. Ich habe dies in Fällen beobachtet, wo kein binokularer Sehakt, d. h. also keine Doppelbilder, während des Schielens vorhanden waren.

Auch ist es zweifellos ein Akt der Hirnrindentätigkeit, daß Konvergenz- oder Divergenzschielen eintritt, wenn wir ein Prisma mit der Basis nach außen oder innen vor ein Auge legen und so Doppelbilder hervor-

rufen. Der Widerwille gegen dieselben veranlaßt reflektorisch eine stärkere ausgleichende Kontraktion eines Augenmuskels, wodurch bewirkt wird, daß die Bilder wieder auf die Makula jedes Auges fallen. Es handelt sich hier um einen zentralen, von der Sehsphäre ausgehenden Vorgang, der einseitige Muskelkontraktion herbeiführt. Wie wir in diesen Fällen demnach abnorme Kontraktionen Eines Muskels haben, welche durch Vorgänge in der Hirnrinde bedingt sind, so dürfte es auch unter pathologischen Verhältnissen gelegentlich zu Krämpfen oder zu Lähmungen einzelner Muskeln kommen können.

Beim Levator palpebrae superioris sind einseitige Lähmungen (Blepharoptose cérébrale) (Grasset) kortikalen Ursprunges, die den Muskel der gegenüberliegenden Seite treffen, von den meisten Autoren angenommen (Landouzy, Lemoine[29] u. a.); Charcot und Nothnagel verhalten sich allerdings dagegen ablehnend. Nach Bergmann und Hitzig findet man das betreffende motorische Zentrum für die entgegengesetzte Seite ungefähr vor dem oberen Ende der vorderen Zentralwindung, vor der Stelle für die obere Extremität und über derjenigen für den Hypoglossus und den sogenannten Augenfazialis (Musculus orbicularis und M. temporalis); nach Bernheimer liegt letzteres Zentrum jedoch im Gyrus angularis. Nach Knies[25] ist zu vermuten, daß an der Zentralstelle der Augenlidbewegungen auch diejenige für die Sensibilität (also kortikale Endigung des ersten, beziehentlich auch zweiten Trigeminusastes) liegt. Periphere Reizung der Empfindungsfasern veranlassen dann willkürlichen (kortikalen) Lidschluß, während der einfache unwillkürliche Reflexlidschluß durch direkte Verbindung von Trigeminusfasern mit dem Augenmuskel-, beziehungsweise Fazialiskerne erfolgt; der Lidschluß auf Lichtreiz endlich tritt durch Vermittlung der Sehsphäre ein. —

Weiterhin werden, abgesehen von der Hirnrinde, noch andere Zentren der konjugierten Augenbewegungen angenommen.

Nach Adamücks Untersuchungen an Hunden und Katzen haben beide Augen eine gemeinschaftliche Innervationsstelle in den vorderen Hügeln der Corpora quadrigemina. Der rechte Hügel beherrscht die Bewegungen beider Augen nach der linken Seite, der linke die beider Augen nach der rechten Seite. Durch Reizung verschiedener Punkte jedes Hügels kann man alle Bewegungsrichtungen hervorrufen. Starke Bewegung mit nach unten gerichteten Gesichtslinien wird durch Reizungen des hinteren unteren Teiles beider Hügel ausgelöst. Gleichzeitige Reizung der beiden vorderen Vierhügel soll oszillatorische Augenbewegungen (Nystagmus) hervorrufen; ebenso wurde eine Pupillendilatation beobachtet (Knoll). Bernheimer erklärt hingegen ausdrücklich, daß die vorderen Vierhügel weder ein Reflexzentrum für die Augenbewegungen sei, noch daß die Neurone zur Hirnrinde durch dieses ziehen, denn nach Abtragung der vorderen

Vierhügel bis zum Aquaeductus Sylvii lassen sich durch Reizung des Gyrus angularis beider Seiten immer noch die normalen Augenbewegungen hervorbringen. Die Verbindungsneurone zur Rinde (Stabkranzfasern) kreuzen sich nach ihm in der Medianlinie, jedoch unter dem Niveau des Aquaeductus Sylvii, zwischen diesem und den Augenmuskelkernen. Wie wir aber oben gesehen, wird diese Ansicht von Bach u. a. angefochten.

Beim Menschen soll bei Tumoren der Corpora quadrigemina neben Ataxie eine Paralyse beider Nervi oculomotorii bestehen, die aber in verschiedenem Grade sowohl die einzelnen Äste als die einzelnen Augen befällt (Nothnagel). Die begleitende Ataxie, bisweilen auch Hemianopsie (letztere dürfte aber nicht von der Läsion der Corpora quadrigemina herrühren), dient alsdann zur differentiellen Diagnose gegen die Nuklearlähmungen. Parinaud fand in zwei Fällen von Konvergenzlähmung Veränderungen in den Corpora quadrigemina: einmal Sklerose, das anderemal Kompression durch einen Tumor. Hingegen meinen andere Autoren, daß die Störungen in den Augenmuskeln nicht durch Läsionen dieser Partien, sondern der in der Nähe liegenden Okulomotoriuskerne bedingt seien.

Nach Russells[40] Untersuchungen an Hunden und Affen bringen Reizungen des Kleinhirns Unregelmäßigkeiten der Augenstellung und Nystagmus hervor — neben Taumeln etc. Jede Hälfte des Zerebellum soll funktionelle Beziehungen zu den gleichseitigen Spinal- und zu den gekreuzten Rindenzentren unterhalten, und zwar die ersteren hemmend, die letzteren erregend beeinflussen. In einem Falle von Panas, wo eine Meningitis und Enzephalitis den Wurm des Kleinhirns beschädigt hatte, waren die horizontalen Augenbewegungen unmöglich. Parinaud[98] setzt sogar das Zentrum der Konvergenz in das Kleinhirn; Verletzungen desselben bewirken Schwindel und Diplopie.

Auch die Brücke ist wegen der in ihr befindlichen Nervenkerne an den Augenbewegungen beteiligt. Wenn nach Magendie Reizungen des Pedunculus cerebri ebenfalls Augenabweichungen bewirken, so wird man an Verletzungen der in ihm und an ihm verlaufenden Augennerven denken müssen.

Diagnose der Augenmuskellähmungen.

Der Augapfel wird wie in einem Kugelgelenk liegend durch seine Muskeln bewegt. Der Rectus lateralis (externus) zieht das Auge nach außen, ohne auf die Raddrehung des Auges (Drehung um die Blicklinie) zu wirken. Meist erreicht bei stärkster Anspannung der äußere Hornhautrand den äußeren Lidwinkel, doch oft bleibt er auch unter normalen Verhältnissen noch 1—2 *mm* davon entfernt. Der Rectus medialis

(internus) bewegt den Bulbus nach innen: der innere Hornhautrand erreicht meist die Karunkel. Wie verschieden groß die Exkursionsfähigkeit bei den verschiedenen Individuen ist, ergibt sich daraus, daß das Blickfeld zwischen äußerster Wendung des Auges temporalwärts und nasalwärts zwischen 85° bis 110° schwankt. Das Maximum dieser Exkursion kommt nur zustande bei gleichzeitiger Bewegung beider Augen nach rechts und links (bei assoziierten Bewegungen), nicht wenn man etwa die Innenwendung durch binokulare Fixation eines stark genäherten Gegenstandes (akkommodative Bewegung) erzielen will.

Die anderen vier äußeren Muskeln heben und senken das Auge, zugleich aber wirken sie auch auf die Raddrehung. Zur Bestimmung der letzteren benutzt man vorzugsweise das Verhalten des vertikalen Meridians (V. M.), d. h. des Meridians, in welchem eine durch den vorderen und hinteren Augenpol senkrecht gelegte Ebene die Bulbusoberfläche schneiden würde. Wenn bei Raddrehungen die obere Hälfte des V. M. (nach dieser wird immer bestimmt) sich nach der rechten Seite des Untersuchten dreht, so spricht man von positiver Raddrehung und umgekehrt bei Linkswendung von negativer, oder mit anderen Worten, wenn das Irisrad nach rechts läuft, wird die Bewegung positiv, wenn es nach links läuft, negativ genannt.

Wirkung der Augenheber. Der Rektus superior zieht das Auge nach oben-innen und dreht den V. M. mit seinem oberen Ende gleichfalls nach innen. Der Obliquus inferior zieht das Auge nach oben-außen und dreht den V. M. mit seinem oberen Ende nach außen.

Wirkung der Augensenker. Der Rektus inferior bewegt das Auge nach unten-innen und dreht den V. M. mit seinem oberen Ende temporalwärts, der Obliquus superior (vom Trochlearis innerviert) nach unten-außen mit nasaler Raddrehung.

Da die beiden Augenheber und die beiden Augensenker je entgegengesetzte Raddrehungen bewirken, so läßt sich bei einer bestimmten Ausgangsstellung der Augen (Primärstellung) die Bewegung gerade nach oben und unten ausführen ohne Raddrehung (Sekundärstellung). Mit jeder anderen Blickrichtung ist ein bestimmter Grad der Raddrehung verknüpft. Wird einer der erwähnten Muskeln gelähmt, so stehen die vertikalen Meridiane nicht mehr einander parallel und die auftretenden Doppelbilder werden daher schief zu einander geneigt sein.

Man kann sich die Art der Raddrehung, die jeder dieser Muskeln ausübt, leicht merken: sie entspricht immer seiner seitlichen Zugrichtung. Wenn von den Augenhebern der linke Rectus superior gleichzeitig nach innen zieht, so wird er auch das obere Ende des vertikalen Meridians nach innen ziehen (positive Raddrehung des linken Auges); hingegen zieht von den Augensenkern beispielsweise der linke Rectus inferior das

untere Ende des vertikalen Meridians nach innen (negative Raddrehung des linken Auges).

Ferner ist zu beachten, daß die Wirkung auf die Radbewegung am stärksten ist, wenn das Auge schon durch andere Muskeln in die Stellung gebracht ist, welche der seitlichen Zugkraft dieses Muskels entspricht. So wirkt Rectus superior und inferior am stärksten auf die Raddrehung (d. h. bei Lähmungen wird die Schiefheit der Doppelbilder am deutlichsten hervortreten), wenn das betreffende Auge nach innen gestellt ist (Adduktionsstellung), hingegen wird bei der Abduktionsstellung der Einfluß dieser Muskeln auf die Höhenstellung besonders hervortreten. Mit den Obliqui gestaltet es sich analog.

Hieraus erklärt sich dann das verschiedene Verhalten der Doppelbilder, wenn wir ein vorgehaltenes Objekt nach verschiedenen Richtungen hin bewegen. Als solches benützt man gewöhnlich eine Kerzenflamme, die man zirka 1—2 *m* vom Kranken entfernt hält; um die dem einzelnen Auge zugehörigen Bilder zu differenzieren, läßt man ein Auge durch ein rotes Glas sehen. Sehr zweckmäßig zur genauen Bestimmung der Abstände der Doppelbilder ist die Benutzung des Hirschbergschen Blickfeldmessers. Es ist dies eine große, in Vierecke geteilte Tafel. Die Vierecke sind in der Nähe des zentralen Fixationspunktes am kleinsten und nehmen mit der Entfernung von demselben an Größe zu. Sie sind so numeriert, daß bei einer Entfernung des Untersuchten von 2 *m* vom Fixationspunkt die einzelnen Zahlen den Graden des Blickfeldes entsprechen.

Man beginnt gewöhnlich mit Feststellung der Doppelbilder in der Horizontalen, indem man durch Bewegen des Lichtes nach rechts und links herauszubringen sucht, nach welcher Seite hin die Bilder näher zusammengehen und nach welcher Seite sie weiter auseinandergehen: nach der letzteren hin wirkt die Zugkraft des gelähmten Muskels. Bestehen gleichzeitig Höhenunterschiede, so geht man alsdann mit dem Lichte nach oben und nach unten, um wiederum aus dem etwaigen Auseinandergehen der Doppelbilder den gelähmten Augenheber oder Augensenker festzustellen. Schließlich werden dann noch bezüglich der zunehmenden oder abnehmenden Schiefheit der Blickrichtungen nach oben-innen, oben-außen, unten-innen und unten-außen Fragen an den Patienten zu stellen sein. Es ist praktisch, methodisch nach einander die einzelnen Arten des Abstandes der Doppelbilder (also erst den seitlichen, dann den Höhenabstand) zu eruieren. Entsprechend der Projektion der Bilder, die entgegengesetzt der Netzhautpartie, auf welche das Bild fällt, erfolgt, läßt sich die Lage des in seiner Bewegung zurückbleibenden Auges bestimmen: steht beispielsweise das Bild des linken, mit dem roten Glase versehenen Auges höher und nimmt der Höhenabstand nach oben zu,

so ist dies die Folge davon, daß das linke Auge beim Blick nach oben zurückbleibt: das Bild des Objektes wird eben hierbei auf die untere Netzhauthälfte geworfen und nach oben projiziert. Ist links der Rektus lateralis gelähmt, so geht das Auge etwas nach innen, durch den Antagonisten gezogen (Strabismus convergens): es entstehen gleichnamige Doppelbilder, da das Bild auf der inneren Netzhauthälfte des linken Auges entworfen und nunmehr nach außen hin, d. h. nach links hin vom Patienten projiziert wird: das Bild des linken Auges steht nach links. Bei Lähmung des Rectus internus geht das Auge nach außen (Strabismus divergens): es entstehen ungleichnamige oder gekreuzte Doppelbilder, da das auf der äußeren, temporalen Netzhauthälfte des linken Auges entstehende Bild nach rechts herüber projiziert wird.

Demnach gestalten sich die Symptome bei den Paralysen oder Paresen der einzelnen Augenmuskeln folgendermaßen: Die beistehenden Bilder zeigen die Art der Doppelbilder, wie sie vom Kranken gesehen werden, das schraffierte Bild entspricht dem gelähmten Auge.

Rectus lateralis (externus).

Linksseitige Lähmung.

Fig. 14.

1. Beweglichkeitsdefekt beim Blick nach der Seite des gelähmten Muskels.

2. Strabismus convergens, in der dem gelähmten Muskel entsprechenden Hälfte des Gesichtsfeldes zunehmend.

3. Gleichnamige, nebeneinanderstehende Doppelbilder, die beim Blick nach der Seite des gelähmten Muskels auseinandergehen, beim Blick nach der entgegengesetzten Seite mehr aneinanderrücken, beziehentlich verschwinden.

Rechtsseitige Lähmung.

Fig. 15.

Rectus medialis (internus).

Fig. 16.

1. Beweglichkeitsdefekt beim Blick nach der Seite des gelähmten Muskels.

2. Strabismus divergens, in der dem gelähmten Muskel entsprechenden Hälfte des Gesichtsfeldes zunehmend.

3. Gekreuzte, nebeneinanderstehende Doppelbilder, die beim Blick nach der Seite des gelähmten Muskels auseinandergehen, nach der entgegengesetzten Seite mehr aneinanderrücken, beziehentlich verschwinden.

Fig. 17.

Obliquus inferior.

1. Der Beweglichkeitsdefekt tritt am meisten hervor beim Blick nach oben in der Adduktionsstellung des gelähmten Auges, indem dasselbe etwas nach innen geht und nach unten zurückbleibt. Beim Blick nach oben in der Abduktionsstellung tritt besonders die abnorme Raddrehung hervor: der V. M. wird mit seinem oberen Ende nasalwärts gedreht.

Fig. 18.

2. Ein leichter Strabismus convergens et deorsum vergens, in der oberen Hälfte des Blickfeldes allein oder wenigstens vorzugsweise.

Fig. 19.

3. Beim Blick nach oben treten gleichnamige Doppelbilder auf, das Bild des gelähmten Auges steht etwas höher. Die Doppelbilder können auch beim Blick nach unten bleiben, ihre Distanz verringert sich aber hier. Ferner ist das Bild des gelähmten Auges schief gestellt, so daß es sich mit seinem oberen Ende von dem des gesunden abwendet (Folge der durch den jetzt überwiegenden Rectus superior eingeleiteten, bei Lähmung des linken Auges positiven, bei Lähmung des rechten Auges negativen Raddrehung). In der Adduktionsstellung, bei gleichzeitigem Blick nach oben, nimmt die Höhendifferenz, in der Abduktionsstellung die Schiefheit zu.

Rectus superior.

1. Der Beweglichkeitsdefekt tritt am meisten hervor beim Blick nach oben in der Abduktionsstellung des gelähmten Auges, indem dasselbe etwas nach außen rückt und nach unten zurückbleibt. Beim Blick nach oben in der Adduktionsstellung zeigt sich besonders die abnorme Raddrehung: der V. M. wird temporalwärts gewendet.

Linksseitige Lähmung.

Fig. 20.

2. Ein leichter Strabismus divergens et deorsum vergens, in der oberen Hälfte des Gesichtsfeldes allein oder wenigstens vorzugsweise.

3. Beim Blick nach oben treten gekreuzte Doppelbilder auf, das Bild des gelähmten Auges steht höher. Die Doppelbilder können auch beim Blick nach unten bleiben, ihre Distanz verringert sich aber. Ferner ist das Bild des gelähmten Auges mit seinem oberen Ende von dem Bilde des gesunden Auges abgekehrt. In der Adduktionsstellung, bei gleichzeitigem Blick nach oben, nimmt die Schiefheit, in der Abduktionsstellung die Höhendifferenz zu.

Rechtsseitige Lähmung.

Fig. 21.

Obliquus superior.

1. Der Beweglichkeitsdefekt tritt am meisten hervor beim Blick nach unten in der Adduktionsstellung des gelähmten Auges. indem dasselbe etwas nach innen geht und nach oben zurückbleibt. Beim Blick nach unten-außen tritt besonders die abnorme Raddrehung hervor: der V. M. wird mit seinem oberen Ende temporalwärts gedreht.

Fig. 22.

2. Ein leichter Strabismus convergens et sursum vergens in der unteren Hälfte des Gesichtsfeldes.

3. Beim Blick nach unten treten gleichnamige Doppelbilder auf, das Bild des gelähmten Auges steht etwas tiefer. Die Doppelbilder können auch beim Blick nach oben bleiben, ihre Distanz verringert sich aber. Ferner ist das Bild des gelähmten Auges schief gestellt, so daß sich sein oberes Ende dem des gesunden zuwendet. In der Adduktionsstellung nimmt die Höhendifferenz, in der Abduktionsstellung die Schiefheit zu.

Fig. 23.

Rectus inferior.

1. Der Beweglichkeitsdefekt tritt am meisten hervor beim Blick nach unten in der Abduktionsstellung des gelähmten Auges, indem dasselbe etwas nach außen geht und nach oben zurückbleibt. Beim Blick nach unten-innen tritt besonders die abnorme Raddrehung hervor: der V. M. wird mit seinem oberen Ende nasalwärts gedreht.

Fig. 24.

2. Ein leichter Strabismus divergens et sursum vergens in der unteren Hälfte des Gesichtsfeldes.

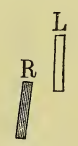

Fig. 25.

3. Beim Blick nach unten treten ungleichnamige Doppelbilder auf, das Bild des gelähmten Auges steht tiefer. Die Doppelbilder können auch beim Blick nach oben bleiben, ihre Distanz verringert sich aber. Ferner ist das Bild des gelähmten Auges schief gestellt, so daß es sich mit seinem oberen Ende dem des gesunden zuwendet. In der Adduktionsstellung bei gleichzeitigem Blick nach unten nimmt die Schiefheit, in der Abduktionsstellung die Höhendifferenz zu.

Totale Okulomotoriuslähmung.

Da der Levator palpebrae superioris, Sphincter iridis, Tensor chorioideae und sämtliche äußeren Augenmuskeln mit Ausnahme des Rectus lateralis und Obliquus superior außer Funktion sind, hängt das obere Lid herab (Ptosis) und das Auge steht in leichter Abduktionsstellung; meist ist es auch etwas hervortretend (Exophthalmus paralyticus). Die Pupille ist erweitert und die Akkommodation aufgehoben. Eine Bewegung des Bulbus ist nur nach außen möglich; nach unten kommt dieselbe nicht zustande, da der Obliquus superior bei der vorhandenen Abduktionsstellung des Auges vorzugsweise auf die Raddrehung wirkt.

Multiple Lähmungen. Ophthalmoplegie.

Sind an Einem Auge Muskeln gelähmt, die von verschiedenen Nerven versorgt werden, oder finden sich Muskellähmungen an beiden Augen, so bezeichnet man dies als Ophthalmoplegie, ein Name, der zuerst von Brunner (1850), dann von v. Graefe gebraucht wurde. Ist Akkommodation und Pupillenkontraktion erhalten, so spricht man von Ophthalmoplegia externa (Hutchinson) oder exterior (Mauthner); sind hingegen die den Ziliarmuskel und die Iris versorgenden Fasern des Okulomotorius allein affiziert, von Ophthalmoplegia interna oder interior. Als Ophthalmoplegia imperfecta bezeichnet Mauthner[17] die Fälle, wo an einem oder beiden Augen interiore sowie exteriore Lähmungen bestehen, wenngleich dieselben nicht vollständig sind oder nicht alle Muskeln treffen. Wenn die ganze exteriore und interiore Muskulatur gelähmt ist, so wird dies durch Ophthalmoplegia perfecta (unilateralis oder bilateralis) ausgedrückt. Bei dieser „kompletten“ Ophthalmoplegie brauchen übrigens, wie Dufour[28] will, nicht alle Muskeln vollständig gelähmt zu sein. Als „Ophthalmoplégie mixte“ bezeichnet dieser Autor Fälle, wo interiore und exteriore Nerven affiziert sind.

Gegen die Bezeichnung „Ophthalmoplégie“ sind von einzelnen Seiten auf dem Kongreß der französischen Ophthalmologen[81] neuerdings Einwendungen erhoben worden, indem Armaignac keinen Unterschied zwischen der Lähmung eines oder mehrerer Muskel machen will und Dianoux die Bezeichnung nur für die nuklearen Lähmungen anwenden möchte. Ich halte es aber für praktischer, bei der allgemein bisher angenommenen Auffassung stehen zu bleiben.

Bei mehrfachen Muskelparalysen oder -Paresen wird sich natürlich das Verhalten der oben angegebenen Lähmungssymptome entsprechend

ändern, da sich gegebenenfalls die einzelnen Lähmungserscheinungen bei gleichzeitiger Beteiligung der Antagonisten annähernd kompensieren können. Man hat auch symmetrische, an beiden Augen auftretende Lähmungen beobachtet, die zur vollen Paralyse aller Muskeln führten, ohne daß ein eigentliches Schielen entstand.

Differentielle Diagnose des Lähmungsschielens.

Ehe man bei Schielenden die Diagnose des einzelnen paralysierten Muskels feststellt, wird man das Vorhandensein des gewöhnlichen muskulären (konkomitierenden) Schielens ausschließen müssen. Folgende Unterscheidungsmomente kommen dabei in Betracht: 1. Beim muskulären Schielen fehlt der wirkliche Beweglichkeitsdefekt. Zwar kann auch eine Beschränkung der Beweglichkeit nach einer Seite hin stattfinden, z. B. bei Strabismus convergens nach der temporalen Seite, aber dieser Mangel an Beweglichkeit wird in der Regel gedeckt durch ein Plus von Bewegung nach der Seite des stärker wirkenden Muskels, also bei Strabismus convergens nach der Nasenseite hin. Daher bleibt der gesamte Bogen der Beweglichkeit des Auges normal, nur nach einer Seite hin verschoben. Immerhin kommen auch hier Fälle vor, wo die Beweglichkeitszunahme nach der Seite des stärker wirkenden Muskels geringer ist, als der Ausfall nach der andern Seite beträgt. 2. Der Schielgrad bleibt derselbe beim muskulären Schielen, gleichgültig, ob das Auge nach der Seite des stärker oder des schwächer wirkenden Muskels gerichtet wird. Infolge dessen ist auch der Abstand der Doppelbilder, wenn solche vorhanden sind oder durch Vorhalten von buntem Glase vor ein Auge erregt werden, bei diesen Bewegungen gleich. Kleine Unterschiede kommen allerdings bei den verschiedenen Blickrichtungen ausnahmsweise auch hier vor; auch ist zu beachten, daß bei vielen Personen, die konkomitierend schielen, besonders beim Strabismus convergens der Hyperopen, durch Akkommodationsimpulse der Schielgrad sich plötzlich erhöhen kann, was ein Auseinandergehen der Doppelbilder natürlich zur Folge haben würde. 3. Der primäre Schielwinkel ist beim muskulären Schielen gleich dem sekundären. Weicht beispielsweise bei Strabismus convergens concomitans das rechte Auge um 2 *mm* nach innen, wenn das linke auf einen Gegenstand eingestellt ist, so wird bei Einstellung des rechten Auges (indem man das linke momentan verdeckt) jetzt dieses um 2 *mm* nach innen gehen. Dies verhält sich anders beim Lähmungsschielen und in zweifelhaften Fällen kann hierdurch sogar die Diagnose gesichert werden, besonders wenn man den fixierten Gegenstand etwas nach der Seite des paretischen Muskels hin hält. Ist beispielsweise bei Lähmungsschielen durch Parese des Rectus externus des rechten Auges ein Strabismus convergens entstanden, so möge bei Ein-

richtung des linken gesunden Auges auf ein etwas nach rechts herübergehaltenes Objekt das rechte Auge etwa 2 *mm* nach innen zurückbleiben. Zwinge ich jetzt das rechte Auge zur Einstellung, so bedarf es natürlich einer viel größeren Innervation, um durch den paretischen Rectus externus das Auge herüberzuziehen. Diese starke Innervation trifft zugleich den assoziierten Rectus internus des linken Auges und bewirkt nun ein Einwärtsschielen desselben, welches einen viel höheren Grad erreicht als früher (beispielsweise Ablenkung 4 *mm*): d. h. beim Lähmungsschielen ist der Sekundärschielwinkel nicht gleich dem Primärschielwinkel.

Es ist jedoch dabei zu beachten, daß auch beim konkomitierenden Schielen gelegentlich Differenzen in der Größe vorkommen, besonders wenn ein Auge sehr sehschwach ist und beständig in Schielstellung geblieben ist. Beim Strabismus convergens kommt weiter hinzu, daß das abgelenkte sehschwache Auge häufig nicht mit der Macula lutea fixiert, sondern mit der besser sehenden inneren Netzhauthälfte: in diesem Falle wird natürlich der Sekundärschielwinkel auch nicht gleich dem Primärschielwinkel sein.

Aus dem eben Angeführten ist ersichtlich, daß die Diagnose, ob es sich um Lähmungsschielen oder konkomitierendes Schielen handelt, bisweilen gewisse Schwierigkeiten bietet.

Für die Diagnose Lähmungsschielen spricht gewöhnlich das Auftreten spontaner Doppelbilder; sind dieselben nur wenig von einander entfernt, so geht die Klage der Kranken oft auch nur auf Verschwommensehen. Beim konkomitierenden Schielen, das meist im früheren Lebensalter (3. bis 8. Lebensjahr) beginnt, fehlt diese Klage in der Regel, da der binokulare Sehakt noch nicht genügend entwickelt ist und das schwächere Bild des abgelenkten Auges bald unterdrückt wird. Aber es ist zu beachten, daß bei einer Form von konkomitierendem Strabismus convergens, nämlich derjenigen, von welcher vorzugsweise Kurzsichtige meist erst in den Entwicklungsjahren und sogar noch später befallen werden, gerade oft das Auftreten der Doppelbilder diejenige Störung bildet, welche sie zum Arzt führt: hier ist es gewöhnlich so, daß in der Ferne gleichnamige Doppelbilder bestehen, die beim Annähern des Objektes zusammengehen, um bei noch weiterer Annäherung in gekreuzte Doppelbilder (Strabismus divergens) umzuschlagen.

Andererseits kommt auch Lähmungsschielen vor, wo keine Doppelbilder vorhanden sind oder wenigstens in kurzer Zeit verschwinden. Abgesehen von den Lähmungen in jugendlichem Alter, wo dies Regel ist, wird es auch gelegentlich bei Erwachsenen beobachtet. Die Unterdrückung von Doppelbildern steht in gewisser Abhängigkeit von dem größeren oder geringeren Gestörtwerden durch dieselben und ist ein psychischer Vorgang, der sehr verschiedenartig bei den einzelnen Individuen auftritt. Am leichtesten

wird er unter sonst gleichen Verhältnissen von statten gehen, wenn die Bilder auf sehr peripher gelegene Stellen, beziehentlich in ein an und für sich sehschwaches Auge fallen. Ersteres Moment kann sogar gelegentlich dazu beitragen, daß trotz gleicher Sehschärfe nicht das gesunde Auge, wie es sonst hierbei Regel ist, sondern das gelähmte zur Fixation benutzt wird. Wenn beispielsweise der Rectus lateralis des linken Auges paralytisch ist, so wird beim Blick nach links das rechte Auge eine sehr viel stärkere sekundäre Ablenkung nach innen machen, wenn das linke Auge zur Fixation benutzt wird, als wenn das rechte Auge sich einstellt: durch diese starke Sekundärabweichung fällt das Bild sehr peripher auf die Netzhaut, stört daher weniger und läßt eine leichtere Unterdrückung der Doppelbilder zu. Immerhin bildet es eine nicht zu häufige und in obiger Weise nicht immer zu deutende Ausnahme, wenn statt des gesunden und normalsehenden Auges das gelähmte Auge eingestellt wird. Einige hierher gehörige Fälle sind neuerdings von Kunn[41] veröffentlicht worden, jedoch hat Alfr. Graefe schon in seinen „Motilitätsstörungen“ (1875, S. 32 und 55) ausführlich darauf hingewiesen. Ist das gesunde Auge sehschwach, so wird die Einstellung des gelähmten leicht erklärlich. Bei längerem Bestehen der Lähmung machen einzelne Patienten eine Drehung des Kopfes, die ihnen ermöglicht, das gerade vor ihnen Befindliche einfach zu sehen. Dieselbe erfolgt um eine Achse, welche senkrecht zur Zugwirkung des gelähmten Muskels steht, und zwar mit einer Gesichtswendung, die dem gelähmten Muskel zugerichtet ist. Hierbei kommt der fixierte Gegenstand in eine Lage, die eine Mitwirkung des gelähmten Muskels nicht beansprucht.

Besondere Schwierigkeiten bieten der Diagnose oft die leichteren Paresen der Augenmuskeln, bei denen ein eigentlicher Beweglichkeitsdefekt nicht mit Sicherheit nachzuweisen ist. Zuerst wird man einen Vergleich zwischen den symmetrischen Muskeln beider Augen machen müssen; doch gibt derselbe nicht immer Klarheit. In diesen Fällen kann neben dem Verhalten der Doppelbilder bisweilen die Feststellung des primären und sekundären Schielwinkels, wie oben hervorgehoben, von Nutzen sein; gelegentlich auch die falsche Projektion, welche sich zeigt, wenn der Patient, bei Schluß des gesunden Auges, schnell mit seinem Finger auf einen in der Richtung des gelähmten Muskels liegenden Gegenstand stoßen soll. Ist beispielsweise der Rectus externus des rechten Auges paretisch, so wird der Kranke, wenn ihm stark nach rechts herüber ein Gegenstand vorgehalten wird, neben demselben nach rechts vorbeistoßen. Er projiziert die Lage des Objektes nämlich nach dem Nervenimpuls, den er früher aufgewandt hat, um durch Kontraktion des Rectus externus das Auge in die verlangte Richtung zu bringen; da er jetzt bei der Parese des Muskels einen stärkeren Impuls anwenden muß, so hält er das Objekt für weiter rechts liegend. Hierauf beruhen auch

die Schwindelerscheinungen, wenn die Patienten sich bei Verschluß des gesunden Auges ihres gelähmten bedienen.

Betreffs des Verhaltens der Doppelbilder bei Lähmungen einzelner Muskeln muß betont werden, daß vielerlei Abweichungen von dem oben gegebenen Schema stattfinden; es gestaltet sich nicht immer so, wie es im Buche steht.

Abgesehen von der Unaufmerksamkeit oder Dummheit der Untersuchten, die oft rechts und links und oben und unten verwechseln, spielen Insuffizienzen einzelner Muskeln, die schon früher vorhanden, aber im Interesse des Einfachsehens überwunden wurden, eine recht störende Rolle. Wenn durch die Lähmung eines Muskels nunmehr Doppelbilder entstanden sind, so fällt der Antrieb zu einer stärkeren Innervation eines insuffizienten Muskels fort und der Wirrwarr in den auftretenden Doppelbildern ist fertig. War beispielsweise bei einer Parese des Rectus externus vorher schon ein die Hebung des Auges beeinflussender Muskel insuffizient, so werden nicht in einer Horizontalen stehende gleichnamige Doppelbilder vorhanden sein, sondern das Bild des Auges, dessen Heber bereits früher insuffizient war, wird außerdem noch höher stehen, da das Auge selbst höher steht. Bei Lähmung des Trochlearis treten dem Schema nach gleichnamige Doppelbilder auf, die eine Höhendifferenz zeigen. Bestand aber vorher schon eine Insuffizienz des Rectus internus, wie so häufig, so kann durch das nunmehrige Offenkundigwerden derselben der seitliche Abstand der Doppelbilder ganz verschwinden.

Man erkennt die Veränderung in der Lage der Doppelbilder, welche als Folge hervortretender Insuffizienz anzusehen ist, meist dadurch, daß der Abstand bei allen Blickrichtungen derselbe bleibt, da die Insuffizienz eine Art latenten Strabismus concomitans darstellt. Haben wir beispielsweise bei Lähmung des Rectus lateralis das Bild des linken Auges höher stehend, so würde, bei einer gleichzeitigen Lähmung des Obliquus superior dieses Auges, bei einer Blickrichtung der Augen nach oben die Höhendifferenz zunehmen müssen, bei einer Senkung abnehmen. Bleibt sie aber hierbei gleich oder annähernd gleich, so handelt es sich eben um eine schon früher vorhandene Insuffizienz.

Weiter sei auch noch darauf hingewiesen, daß die Patienten die Schiefheit der Bilder oft anders angeben, als wir sie oben gezeichnet haben. Beispielsweise ist bei einer Lähmung des linken Obliquus inferior das Bild des linken Auges in der Weise schiefgestellt, daß das obere Ende temporalwärts abweicht, während das Bild des rechten Auges gerade senkrecht steht. Nun wird öfter von den Kranken das Bild des linken Auges als gerade senkrecht stehend aufgefaßt und — entsprechend dieser Verschiebung — das Bild des rechten Auges als schiefgestellt und mit dem oberen Ende temporalwärts gewendet angegeben.

Von den tiefer stehenden Doppelbildern wird meist gleichzeitig ausgesagt, daß sie vor und näher stehen: abstrahiert von der Erfahrung, daß für gewöhnlich die auf die obere Netzhauthälfte fallenden Bilder näheren, die auf die untere Netzhauthälfte fallenden ferneren Objekten angehören.

Handelt es sich um multiple Lähmungen, so wird man durchschnittlich besser fahren, die Diagnose durch die Beweglichkeitsdefekte als durch die Art der Doppelbilder festzustellen. Bei Eruierung der Beweglichkeitsdefekte ist das oben von den einzelnen Muskeln bezüglich ihrer Wirksamkeit Gesagte besonders nach der Richtung zu beachten, daß man bei den Hebern und Senkern die Stellung einnehmen läßt, wo einerseits ihre Wirkung auf die Höhenstellung, andererseits auf die Raddrehung besonders zutage tritt. Zur Konstatierung der Raddrehung beachtet man am besten das Verhalten horizontal auf der Conjunctiva bulbi verlaufender Gefäße.

Bei Schwerkranken fehlt häufig die Energie, welche erforderlich ist, um die maximalste Muskelleistung zu erzielen. Man kann bisweilen durch energische Aufforderungen, durch Knallen mit den Fingern noch die beabsichtigte Augenbewegung hervorrufen: bei geringeren Defekten in der Bewegung bleibt man aber doch oft zweifelhaft, ob Parese oder Energielosigkeit die Ursache ist.

Akkommodationslähmung.

Die Akkommodationslähmung hat eine pathologische Verringerung oder vollständige Aufhebung der normalen Akkommodationsbreite zur Folge, dadurch bedingt, daß der Nahepunkt hinausrückt. Nach dem Grade der Einschränkung spricht man von Akkommodationsparalyse und von Akkommodationsparese.

Mit den zunehmenden Lebensjahren verringert sich normalerweise die Akkommodationsbreite, schließlich wird die Akkommodation = 0. Wenn man demnach eine pathologische Verringerung, eine Akkommodationslähmung nachweisen will, so muß eben festgestellt werden, daß die in dem gegebenen Falle vorhandene Akkommodation nicht der dem betreffenden Lebensalter zukommenden entspricht. Ein Kind kann schon, wie wir es ja nach Diphtheritis oft genug sehen, an Akkommodationsparese leiden, trotzdem es noch eine Akkommodationskraft hat, die für einen Dreißigjährigen normal wäre.

Als Anhalt über die den einzelnen Lebensjahren ungefähr zukommende Akkommodationsbreite möge eine Aufstellung von Donders dienen.

10 Jahre	= 14·0 Dioptrien	20 Jahre	= 10·0 Dioptrien
15 „	= 12·0 „	25 „	= 8·5 „

30 Jahre	= 7·0	Dioptrien	55 Jahre	= 1·75	Dioptrien
35 „	= 5·5	„	60 „	= 1·0	„
40 „	= 4·5	„	65 „	= 0·75	„
45 „	= 3·5	„	70 „	= 0·25	„
50 „	= 2·5	„	75 „	= 0	„

Darnach sind wir bei einem Siebzigjährigen (0·25 D.) gar nicht mehr in der Lage, mit Sicherheit eine Lähmung des Akkommodationsmuskels nachzuweisen.

Die Akkommodationsbreite drückt in Dioptrien die Brechkraft aus, welche sich das Auge zulegt, wenn es von seinem Fernpunkt (punctum remotum) auf seinen Nahepunkt (punctum proximum) akkommodiert. Sie berechnet sich nach der Formel a (Akkommodationsbreite) $= p - r$. Hier bezeichnet p die Brechkraft einer Linse, deren Brennweite der Entfernung des punctum proximum vom Auge entspricht, r die Brechkraft einer Linse, welche das Auge befähigt, parallele Strahlen auf seiner Netzhaut zu einem scharfen Bilde zu vereinigen, — die also mit anderen Worten der Refraktion des Auges entspricht. Hat beispielsweise ein Myop 2·0 ein punctum proximum von $^1/_{10}\,m$ (Brennweite einer Linse von 10·0 Dioptrien), so ist $a = 10{\cdot}0 - 2{\cdot}0 = 8{\cdot}0$. Wenn dieses Individuum also etwa im Alter von 26 Jahren stände, so wäre seine Akkommodationsbreite normal; wäre es hingegen erst 12 Jahre, so bestände Akkommodationsparese. Beim Emmetropen wird $r = 0$; die oben angegebenen Akkommodationsbreiten entsprechen demnach etwa bis zum 50. Lebensjahre, wo der Emmetrop anfängt, Hyperop zu werden, der Lage des Nahepunktes: ein 20jähriger Emmetrop hat also einen Nahepunkt von $^1/_{10}\,m$, ein 30jähriger von $^1/_7\,m$ usf. Beim Hyperopen verwandelt sich, da dieser zur Vereinigung von parallelen (gleichsam aus der Unendlichkeit kommenden) Strahlen bereits der Akkommodation durch Brechungszunahme seiner Kristallinse bedarf, die Formel in $a = p + r$.

Rückt der Nahepunkt im Alter über $^1/_4\,m$ hinaus, so wird das Erkennen kleinerer Gegenstände erschwert, es tritt Presbyopie ein: nach obiger Übersicht beim Emmetropen demnach zwischen dem 40. und 45. Lebensjahr. Da bisweilen bei den betreffenden Personen die Unmöglichkeit des Lesens kleiner Schrift etc. ziemlich plötzlich erfolgt, so könnte man an Akkommodationsparese denken, wenn eben nicht die Untersuchung der Akkommodationsbreite ihre physiologische Ausdehnung ergäbe.

Umändernd auf letztere wirken übrigens Schwächezustände, wie sie nach schweren Erkrankungen, bei Anämie und Chlorose eintreten: hier kann eine gewisse Verringerung der Akkommodationsbreite, die nicht dem Alter entspricht, bestehen, ohne daß dieselbe als Akkommodationsparese aufzufassen wäre. Wenn jemand nach einer schweren Krankheit nicht

dieselbe Last heben kann wie früher, so spricht man auch nicht von einer Lähmung der Muskeln. Es handelt sich hierbei nicht nur, wie Mauthner annimmt, um eine Verringerung der Energie der Muskeln, sondern um wirkliche Kraftherabsetzung: bei der Akkommodation um eine entschiedene Verringerung der Akkommodationsbreite. Ausnahmsweise kann man dies sogar nach übermäßiger Augenanstrengung bei schon verringerter Akkommodationsbreite beobachten. Ein etwa 50 Jahre alter Herr, der mehrere Tage und auch Teile der Nacht an einer Arbeit hatte schreiben müssen, kam zu mir mit der Klage, daß er plötzlich am Morgen bemerkt habe, daß er mit seiner Brille gar nichts mehr lesen könne. Die Untersuchung ergab eine fast vollständige Aufhebung der Akkommodation, deren Breite dem Alter entsprechend überhaupt nur noch gering war. Einige Tage der Ruhe brachten die Akkommodation wieder zur Norm.

In anderen Fällen besteht allerdings nur ein Mangel an Ausdauer in der Akkommodationskraft, während die Akkommodationsbreite bei der Bestimmung sich als normal erweist. Dies führt zu Beschwerden der Asthenopie, wie man sie öfter bei nervösen und neurasthenischen Individuen findet. — Das objektive Zeichen der Akkommodationslähmung, welches Völckers angibt, ist schwer erkennbar. Unter normalen Verhältnissen tritt nämlich unter Abflachung der vorderen Kammer die Iris sichtlich hervor: dies muß bei der Lähmung ausbleiben.

Die Beschwerden der Akkommodationslähmung sind nicht nur nach ihrer Intensität, sondern auch nach dem Refraktionszustande der Augen verschieden. Während beim Emmetropen die Klage ist, daß das Sehen in der Nähe weniger leicht als früher von statten geht, eventuell ganz unmöglich ist, und Hyperopen selbst in der Ferne schlechter sehen, findet sich der Kurzsichtige höheren oder selbst mittleren Grades wenig oder gar nicht belästigt.

Wenn, wie häufig, ein Auge allein von der Lähmung betroffen wird, so treten diese Symptome noch weniger klar hervor; meist wird eine gewisse Unbequemlichkeit mit Verschwommensehen bei binokularer Fixation angegeben. Bisweilen wird auch bei Akkommodationsparese über Mikropsie geklagt: die Gegenstände erscheinen kleiner. Es erklärt sich dies daraus, daß die scheinbare Größe der Gegenstände sowohl nach der Größe der Netzhautbilder als auch nach der Entfernung, in der sie sich unserer Meinung nach befinden, abgeschätzt wird. Da die Entfernung aber nach dem Akkommodationsimpuls beurteilt wird und dieser bei vorhandener Akkommodationsparese für die gleiche Entfernung ein erheblich größerer sein muß als früher, so halten wir das Objekt für näher befindlich. Dieser Nähe entsprechend müßte aber den bisherigen Erfahrungen des Akkommodationsgelähmten nach auch das Netzhautbild größer

sein: da dies natürlich nicht der Fall ist, so wird das Objekt kleiner geschätzt. Mydriasis kompliziert öfter die Akkommodationslähmung, doch wird sie auch ebenso oft vermißt: so beispielsweise ziemlich regelmäßig bei der Akkommodationslähmung nach Diphtherie.

Auch in dem von Feilchenfeld[92] veröffentlichten Falle, wo nach dem Genuß von Büchsenaustern vollständige Akkommodationslähmung eintrat, waren die Pupillen normal.

Die symptomatische Behandlung besteht in der Verschreibung entsprechender Konvexgläser für die Nähe. Die dauernde Anwendung der Miotika, die gleichzeitig eine Akkommodationsspannung bewirken (Physostigmin. salicylicum 0·03 ad 10·0; Pilocorpin. muriatic. 0·1 ad 10·0), wirkt meiner Erfahrung nach nicht beschleunigend auf die Heilung des Prozesses. Von Zeit zu Zeit können sie eingeträufelt werden, um den Akkommodationsmuskel zu einer starken Kontraktion zu bringen. Im übrigen ist das Bessersehen auch in der Nähe, welches darnach auftritt, zum großen Teil auf die Verengerung der Pupille zu schieben: hierdurch wird die unregelmäßige Brechung der Randstrahlen ausgeschlossen.

Anatomischer Sitz der zu Augenmuskellähmungen führenden Läsionen.

Die Nerven können in ihren Zentren oder in ihrem Verlauf erkranken. Darnach unterscheidet man 1. zerebrale Lähmungen, welche wieder in kortikale, nucleare und faszikuläre Lähmungen (Verbindungsfasern zwischen Hirnrinde und Kernen einerseits und zwischen Kernen und dem aus dem Gehirn ausgetretenen Nerven anderseits) zerfallen, und 2. periphere (basilare und orbitale).

Die orbitalen Lähmungen werden durch sehr verschiedenartige Erkrankungen veranlaßt: meist sind es Neubildungen, häufig eitrige oder blutige Ergüsse, entzündliche Schwellungen des orbitalen Fettzellgewebes, Periostitis und Karies, usw. Auch Traumen spielen eine Rolle.

Die Beweglichkeitshemmungen sind oft einfach mechanischer, die Muskeln selbst treffender Natur, so Zerreißungen der Muskeln und Sehnen oder Abtrennung der letztern an ihrem Ansatz (Panas[231], Dimmer[232]), oder auch Folge von Muskelerkrankung. Besteht Lähmung des Sphinkter und der Akkommodation — ohne sonstige Okulomotoriusstörung oder Trigeminusaffektion — allein, so ist eine orbitale Ursache unwahrscheinlich; wohl aber kann ein direktes Trauma des Augapfels selbst sie hervorgerufen haben.

Die Strecke, in welcher der zum Ganglion ciliare, von dem die inneren Augenmuskeln ihre Nerven erhalten, gehende Ast des Okulomotorius getrennt verläuft, ist so klein, daß eine isolierte Läsion wenig

annehmbar erscheint; eher wäre sie zu diagnostizieren, wenn gleichzeitig der Obliquus inferior mit affiziert ist, da von dem, letzteren Muskel versorgenden Nervenaste aus sich der Ciliarast in der Orbita abzweigt.

Meist weisen entzündliche Erscheinungen in der Orbita, Chemosis, subkonjunktivale Blutergüsse, Exophthalmus, Sehstörungen, Schmerzhaftigkeit auf die orbitale Ursache der Beweglichkeitshemmungen hin. Der paralytische Exophthalmus bei totaler Okulomotoriuslähmung pflegt nicht so hochgradig zu sein als der durch orbitale Prozesse bedingte. Auch kann als differentielles Moment dienen, daß hier ein Zurückdrücken des Bulbus in die Orbita unschmerzhaft ist, während bei orbitalen Prozessen dies in der Regel Schmerzempfindungen hervorruft. Letztere werden sich auch häufig durch ein Abtasten der Orbita mit dem Finger, eventuell in Chloroformnarkose, feststellen lassen. Natürlich können die orbitalen Geschwülste und Knochenaffektionen auch von den Nebenhöhlen aus (Schädel-, Stirn-, Nasen-, Highmorshöhle, Retromaxillarraum etc.) ihren Ursprung nehmen.

Ist eine totale Okulomotoriuslähmung — mit Lähmung von Sphinkter und Akkommodation — vorhanden, während die übrigen Nerven nicht affiziert sind oder erst später affiziert werden, so ist der Sitz der Erkrankung nicht in der Orbita, sondern wahrscheinlich an der Basis cranii. Hingegen kann eine vollständige Unbeweglichkeit des Bulbus wohl Folge orbitaler Prozesse sein. Wir finden sie nicht selten, gleichzeitig mit Erblindung und Verlust der Pupillenbewegung, bei hochgradiger Orbitalphlegmone.

Eine orbitale Ursache ist unwahrscheinlich, wenn Nerven beider Augen betroffen sind. Aber es ist zu beachten, daß ausnahmsweise auch Geschwulstbildungen in beiden Augenhöhlen gleichzeitig vorkommen, so beispielsweise gummöse Knoten (Schott) oder Krebs. Letzteren habe ich auch von den Knochen ausgehend und in beiden Orbitae sich entwickelnd nach Mammaexstirpation gesehen.

Die basalen Lähmungen der Gehirnnerven können ein- und doppelseitig auftreten. Ihre Unterscheidung von den nuklearen Lähmungen ist häufig nicht zu machen. Man muß vor allem die anatomische Lage der Nerven in Betracht ziehen, wie sie sich aus folgender, der Arbeit von Bernheimer im Graefe-Saemisch' entnommenen Abbildung ergibt. Ferner sind etwaige sonstige Komplikationen mit in Rechnung zu ziehen. Wenn mehrere an der Basis cranii nebeneinander verlaufende Nerven affiziert sind, deren Ursprünge im Gehirn von einander getrennt liegen, so spricht dies beim Fehlen schwerer Hirnerscheinungen oder Extremitätenlähmungen für eine basale Ursache. Auf der andern Seite aber können wiederum Lähmungen dieser Nerven durch Druck von Hirngeschwülsten, die im übrigen latent verlaufen, bedingt sein, und umgekehrt können sich schwere Hirnerschei-

nungen sekundär zu basalen, die Nerven direkt zerstörenden Geschwülsten hinzugesellen.

Sind mehrere Augennerven einer Seite bei gleichzeitiger Affektion des Optikus (Neuritis oder Atrophie) befallen, so weist dies besonders auf basale Ursachen hin. Überhaupt wird die Mitbeteiligung der Sehnerven,

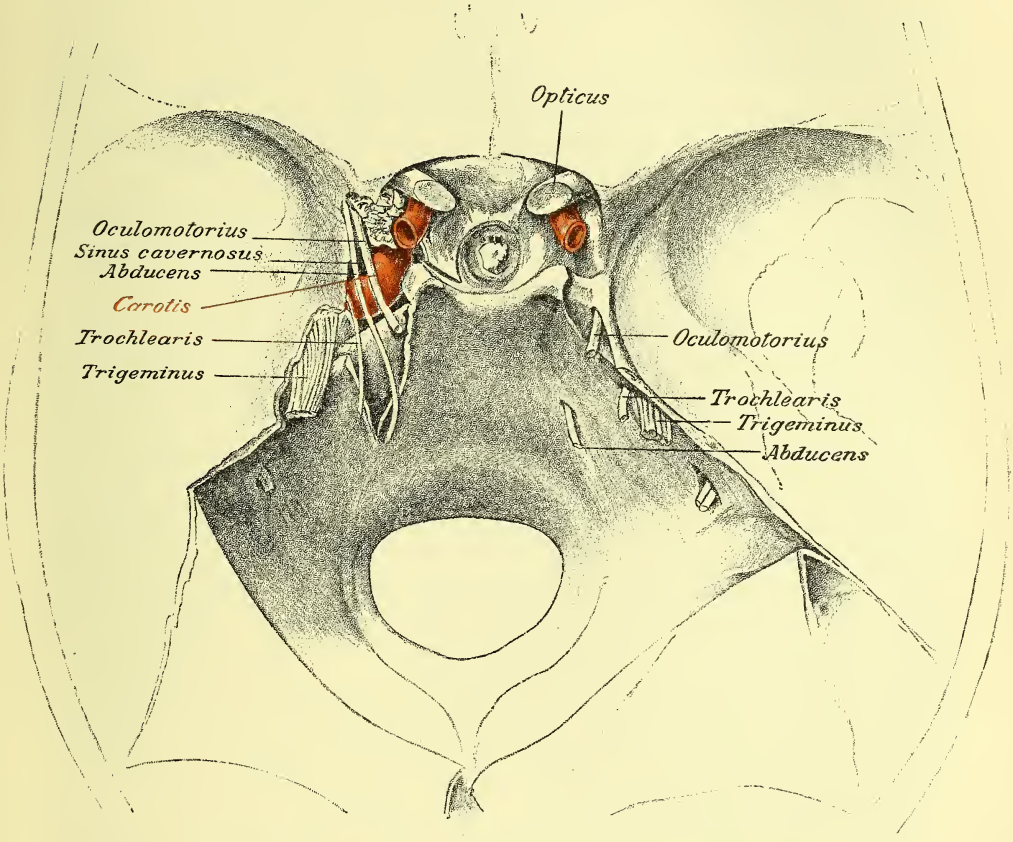

Fig. 14. Topographische Verhältnisse an der Schädelbasis.

In der rechten Hälfte sind die normalen Verhältnisse zu sehen, wie sie nach Herausnahme des Gehirns vorhanden sind. In der linken Hälfte ist die Dura abgelöst; die Nerven und Gefäße sind in ihrem Verlauf an der Schädelbasis freigelegt. (Nach Bernheimer.)

sobald sie nicht in Form der Stauungspapille auftritt, die Aufmerksamkeit immer auf basale Prozesse lenken müssen, wenn eben nicht sonstige Symptome von Erkrankung des Zentralnervensystems (Tabes, multiple Sklerose, allgemeine Paralyse etc.) vorliegen. Auch die Erkrankung des Olfaktorius und ersten Trigeminusastes kann nach dieser Richtung verwertet werden. Panas[80] glaubt in folgendem (unzuverläßlichen) Moment einen Unterschied zwischen den peripheren und zentralen Lähmungen zu

finden. Bei ersteren sei — wenigstens während eines gewissen Zeitraumes — ein Spasmus des assoziierten Muskels der andern Seite vorhanden, während bei zentralen eine Lähmung desselben bestehe.

Betreffs des Okulomotorius wird beim plötzlichen Auftreten einer totalen, alle Äste befallenden Lähmung die Vermutung einer basalen Nervenerkrankung am nächsten liegen; bleiben hingegen die Muskeln des Augeninnern frei, so ist ein nuklearer Sitz wahrscheinlicher, keinesfalls jedoch sicher.

So sucht auch Moebius[43] die Möglichkeit einer peripheren orbitalen Ursache der Ophthalmoplegia exterior nachzuweisen, indem er die zu den inneren Augenmuskeln ziehenden Nerven, die schließlich als Nervi ciliares im Augeninnern selbst verlaufen, als besonders geschützt hinstellt. Es spricht ihm hierfür folgende Beobachtung. Ein 20jähriger Mann hatte sich bei einer Eisenbahnfahrt der Zugluft ausgesetzt. Zwei Tage später traten reißende Schmerzen in der Umgebung des rechten Auges und in der ganzen rechten Gesichtshälfte auf, die etwa 14 Tage anhielten. Dann kam eine Schwellung des rechten oberen Lides dazu, ferner Doppelbilder, und einen Tag später sank das Lid herab. Es bestand zur Zeit der Untersuchung (30. August 1894) komplette Ptosis und komplette Lähmung aller Drehmuskeln des rechten Auges; der Augenhintergrund war normal. Drei Wochen später (25. September) fand Moebius komplette Lähmung des rechten Rectus externus, starke Parese aller äußeren Okulomotoriusmuskeln und des Obliquus superior, die rechte Pupille war der linken gleich, beide waren ziemlich eng und reagierten lebhaft auf Lichteinfall. „Der Kranke konnte mit dem rechten Auge kleine Schrift in der Nähe erkennen, ebenso wie mit dem linken.“ Er klagte über reißende Schmerzen im Oberkiefer und über Taubheit der rechten Gesichtshälfte. In den nächsten Monaten schritt die Besserung langsam fort. Vier Monate nach Beginn des Leidens war der Kranke bis auf eine geringe Parese des Rectus externus geheilt.

Wie Moebius ausführt, war in diesem Falle die „Ophthalmoplegia exterior“ unter Umständen aufgetreten, unter denen wir oft die peripherische sogenannte rheumatische Fazialislähmung einsetzen sehen.

Ein in meiner Klinik beobachteter Fall, bei dem Ackermann[206] die mikroskopische Untersuchung machte, ist dafür beweisend, daß die für Pupille und Akkommodation bestimmten Fasern im basalen Verlauf des Okulomotorius wenigstens an einer bestimmten Stelle (ca. 1 *cm* vor seinem Durchtritt durch die Dura) durch ihre zentrale Lage besonders geschützt sind. Es bestand eine linksseitige vollständige externe Okulomotoriusparalyse; Sphinkter und Akkommodationsmuskel waren dagegen nur paretisch. Die Sektion ergab, daß eine Arachnoidealfalte, die infolge eines Blutergusses entstanden war, den Nerv so eingeschnürt

hatte, daß nur noch zentral vereinzelte, mit Weigert-Pal gefärbte Fasern erhalten waren. Auch Bernheimer vermutet nach seinen anatomischen Untersuchungen, daß die Fasern für das Sphinkterzentrum im ganzen Okulomotoriusverlauf eine axiale Lage einnehmen.

Sicher ist weiter, daß die den basalen Verlauf des Okulomotorius treffenden Läsionen nicht immer Totallähmungen aller Äste bewirken. So bestand beispielsweise in einem Falle von Kornfeld und Bikeles[44] linksseitig nur Ptosis und Lähmung des Rectus internus, später des Rectus superior und inferior, aber gute Pupillenreaktion neben Abschwächung des Geruches, Hyperästhesie des zweiten und dritten Trigeminusastes und Stauungspapille; die Sektion ergab ein linksseitiges Sarkom, das einen Teil der Temporal-, Parietal- und Frontalknochen einnahm. Ähnliches mit Schwankungen in dem Grade der Lähmungen zeigte sich auch in einem Fall von Dinkler[45] (Sarkom des Keilbeins) und von mir[48]. Thomsen[53] beobachtete beiderseitige Verminderung der Beweglichkeit nach oben, Papillen blaß. Ein Gumma, das zwischen den Hirnschenkeln saß, drückte auf den linken Okulomotoriusursprung, während vom rechten Fasern direkt erkrankt waren. Die Kerne waren normal. Sehr bemerkenswert ist ein Fall von Dammront-Mayer, der von Siemerling[54] zitiert wird. Hier bestand beiderseits vollkommene exteriore Okulomotoriuslähmung, aber die leicht miotischen Pupillen reagierten gut. Die anatomische Untersuchung ergab Polyneuritis; totale Degeneration des dritten, vierten und sechsten Augennervs. Es waren also trotz peripherer Erkrankung die Funktionen der interioren Augenmuskulatur erhalten geblieben. Dies entspricht aber auch den sonstigen Befunden, wo bei basaler Ursache in den einzelnen exterioren Augenmuskelästen des Okulomotorius gelegentlich ein Unterschied in der Weise besteht, daß ein Muskel vollkommen gelähmt, der andere paretisch und der dritte vielleicht ganz verschont ist. So finden sich besonders bei basaler Syphilis häufig beiderseitige Okulomotoriuserkrankungen mit unvollständiger Lähmung. Auch Uhthoff[80] betont, daß bei hochgradiger anatomischer Läsion beider Okulomotoriusstämme partielle symmetrische Lähmungen einzelner Äste vorkommen, welche auf den ersten Blick als assoziierte oder auch als nukleare Lähmungen imponieren. So wurde Verlust der Aufwärtsbewegung beobachtet. In anderen Fällen funktionieren die Nerven vollkommen trotz ausgeprägter syphilitischer Erkrankung. Auch wurde bei basaler Okulomotoriusaffektion isolierte Ptosis beobachtet (Uhthoff). —

Für die Tumoren der mittleren Schädelgrube kommen besonders zwei Lokalisationen in Betracht: die Umgegend der Fissura supraorbitalis mit den drei Augennerven und dem ersten Trigeminusast und die Gegend des Sinus cavernosus mit seinem Inhalt: drei Augennerven, Trigeminusstamm und Ganglion Gasseri. Die letztere Stelle ist auch für die

Augenmuskellähmungen bei pulsierendem Exophthalmus von Bedeutung, da letzterer häufig durch ein Aneurysma der Carotis interna mit dem Sinus hervorgerufen wird. Interessant ist ein Fall von Beykovsky[229]: eine 40jährige Frau, die an einer kompletten isolierten rechtsseitigen Okulomotoriuslähmung litt, starb plötzlich. Die Sektion ergab eine Blutung zwischen den Hirnhäuten infolge der Berstung eines erbsengroßen Aneurysmas der Carotis interna dextr.

Bei Tumoren hinter dem Türkensattel, in der Gegend des Pons oder in ihm selbst werden neben den Augennerven auch die hintergelegenen Nerven (Hypoglossus, Fazialis, Vagus, Akzessorius) öfter beteiligt. Es können sich dann die Erscheinungen der typischen Bulbärparalyse anschließen, gerade als ob ein degenerativer Prozeß von den vorngelegenen Augennervenkernen sich auf die Kernregion der zentralen grauen Substanz (Polienzephalitis) der Medulla oblongata fortgesetzt hätte. In meinem oben erwähnten Falle begann bei einem 20jährigen Mädchen die Erkrankung mit Lähmung des rechten Abduzens, es folgte alsdann die des linken, während das rechte Auge wieder beweglicher wurde. Aber auch links wechselte öfter der Grad der Lähmung. Dabei gelegentlich Schwindelgefühl mit Kopfschmerzen. Etwa $2^1/_2$ Monate nach Beginn des Leidens sind Sprachstörungen, die durch Schwerbeweglichkeit der Zunge bedingt wurden, neben leichten Paresen im unteren Fazialisgebiet deutlich ausgeprägt. Auch ist jetzt das Gehen etwas unsicher. Alle diese Erscheinungen sind aber sehr dem Wechsel unterworfen. Im ganzen nehmen sie allmählich zu, es tritt der spastische Gang sehr deutlich hervor, mit Steigerung des Patellarreflexes; ebenso werden die Schluckstörungen ausgeprägter, dabei Mundklemme. Schließlich — am Ende des vierten Monates der Erkrankung — vollkommene Lähmung der Extremitäten-, Rumpf- und Gesichtsmuskulatur mit Ausnahme des Orbikularis und der vom Okulomotorius und Trochlearis versorgten Muskeln. Die Extremitäten zeigten dabei spastische Steifheit. Eine Verminderung des Umfanges ist weder bei ihnen noch bei der Zunge zu konstatieren; die Kontraktion auf konstanten und faradischen Strom erhalten. Ob es sich um eine Polienzephalitis handelte, bei welcher das etwas schnelle Fortschreiten auffallen mußte, blieb dahingestellt, da auch durch die Entwicklung eines Tumors, der die Kerne entweder direkt traf oder durch Druck auf dieselben wirkte, die gleichen Symptome bedingt sein konnten. Für letzteren hätte das Vorhandensein einer Stauungspapille argumentieren können; aber erst in den letzten Lebenstagen zeigte sich beginnende Neuritis. Die Sektion ergab ein Gliom in der ventralen Seite des Pons, welches die Pyramidenbahnen zerstört hatte, aber die Kernregion vollkommen frei ließ. Die beobachteten Lähmungen im Gebiete der Hirnnerven waren — abgesehen von den direkt erkrankten Nervi abducentes — hauptsäch-

lich durch den auf ihre Ursprungsstelle geübten Druck veranlaßt, also basale.

Von sonstigen basalen Erkrankungen, welche Augenmuskellähmungen hervorrufen, sind besonders die syphilitischen zu nennen. Der häufigste Befund besteht, wie aus Oppenheims[47] und Uhthoffs[46] Untersuchungen hervorgeht, in einer gummösen Basalmeningitis mit sekundärer Nervenaffektion (Neuritis und Perineuritis); der Hauptsitz der Erkrankung pflegt zwischen den Hirnschenkeln zu liegen. Aber auch nichtsyphilitische Meningitiden führen oft zu Lähmungen. Benedict*) berichtet von einem hierhergehörigen, sehr chronisch verlaufenden Falle mit Sektionsbefund. Neben doppelseitiger Okulomotoriuslähmung waren Veränderungen im Optikus vorhanden, später Fazialislähmung, Schlinglähmung und Aphonie. Dabei heftige Kopfschmerzen. Die Dauer der Krankheit erstreckte sich über $2^3/_4$ Jahre. Man fand basale Meningitis, die verwachsenen Hirnhäute waren schwer von der Schädelbasis abzuziehen, sämtliche Nerven an der Basis von schrumpfendem Bindegewebe umgeben.

Bei eitriger Meningitis besteht häufig Strabismus mit Spasmus und Parese (v. Graefe), auch konjugierte Deviation. Bei der Meningitis tuberculosa kann der Okulomotorius in einzelnen Ästen sowie auch der Abduzens und Trochlearis betroffen sein. Gewöhnlich ist auch eine Affektion des Optikus mit Neuritis vorhanden, welche aber nur ausnahmsweise die Gestalt der Stauungspapille annimmt, trotzdem hie und da auch eine etwas stärkere Füllung der Vagina nervi optici sich findet. Es handelt sich meist um Neuritis descendens. Dabei kann vollständige Ophthalmoplegie eines oder beider Augen eintreten. So sah ich vollkommene Unbeweglichkeit eines Auges mit paralytischem Exophthalmus, während am andern Auge nur noch der Rectus internus kontraktionsfähig war; die Pupille war ebenfalls gelähmt. Neuritis optica beiderseits. Die tuberkulöse basale Meningitis hatte hier wie auch sonst öfter ihre gelatinöse Exsudation ziemlich umschrieben am vorderen Teile des Pons und zwischen die Hirnschenkel abgesetzt. Derartige Prozesse können besonders bei Kindern in 1—2 Wochen unter Somnolenz ohne sonstige besondere Erscheinungen zu letalem Ende führen, ähnlich wie die später zu besprechenden Nuklearlähmungen bei akuter Polienzephalitis.

Marina[2] führt in seiner ausführlichen Darstellung der multiplen Augenmuskellähmungen (S. 214) auch eine besondere Form von Meningitis an, die Lombroso 1890 als Leptomeningitis chronica haemorrhagica beschrieben hat. Bei der basilaren Form finden sich neben Kopfschmerzen Neuroretinitis und Okulomotoriuslähmungen; auch der Abduzens ist oft erkrankt. Die Krankheit kann in relative Heilung übergehen oder

*) Elektrotherapie, 1868, S. 238.

mit Tod in Koma und Konvulsionen enden. Das Alter der Patienten variiert zwischen 18 und 40 Jahren. Einen höchst merkwürdigen Fall, den Marina selbst beobachtet, ist er geneigt, in diese Kategorie zu setzen. Es handelte sich um ein 20jähriges Fräulein, das zwei Jahre zuvor an anfallsweisen Okzipitalschmerzen zu leiden begann; dieselben lokalisierten sich schließlich an der rechten Hälfte des Kopfes. Periodische Zuckungen im rechten Fazialis, Abnahme der Sehschärfe. Stauungspapille, welche in vier Jahren zur Atrophie mit starker Amblyopie führte. Abduzenslähmung links. Schließlich Heilung und fast vollständige Wiederherstellung des Sehvermögens bei ganz atrophisch aussehenden Papillen. Lues fehlte.

Auch bei Meningitis cerebro-spinalis sind basale Abduzens- und Okulomotoriuslähmungen beobachtet worden.

Die zerebralen Lähmungen haben gelegentlich Symptome, aus denen mit hoher Wahrscheinlichkeit die Diagnose gestellt werden kann. Vor allem gehören hierher 1. die konjugierten Ablenkungen, sei es als Folge eines Krampfes oder einer Lähmung assoziiert wirkender Muskeln. Die Augen richten sich hierbei nach links, nach rechts, nach oben oder nach unten. Nach Bernheimers Untersuchungen an Affen bewirkt, wie wir oben gesehen, eine Reizung des rechten Gyrus angularis eine deutliche Bewegung beider Augen nach links, bei stärkeren Reizen auch nach links oben und unten; bei Reizung des linken Gyrus in umgekehrter Weise. Wenn demnach eine Zerstörung (durch Blutung etc.) der kortikalen Rinde der rechten Hemisphäre in dieser Gegend vorhanden ist, werden durch Kontraktur des Antagonisten die Augen sich nach rechts wenden, hingegen die Extremitäten der linken Seite gelähmt sein. (Prévost's konjugierte Abweichung, siehe unten). Dieser Zustand wird nicht nur bei kortikalen Affekten, sondern auch bei faszikulären Störungen, so weit sie die betreffenden Neurone befallen, eintreten. Hingegen kann die Konvergenz der Augen erhalten bleiben. Die Versorgung des Gyrus angularis erfolgt durch Äste der Arteria fossa Sylvii. Dieselbe Arterie versorgt auch die Substanz des Gehirns und können dort sitzende Blutungen neben Hemiplegien auch die konjugierten Ablenkungen machen, wenn eben die faszikulären Bahnen vom Gyrus angularis zu den Vierhügeln getroffen werden. Außer Blutungen kommen Tumoren, Traumen, auch Embolien ätiologisch in Betracht. 2. Die Lähmung gleichartiger Muskeln oder solcher, die in gleicher Weise wirken. So die Lähmung beider Recti externi, beider Recti interni, die isolierte Lähmung der Konvergenzbewegung (akkommodativen Bewegung), trotzdem die Recti interni bei seitlichen assoziierten Bewegungen normal funktionieren; 3. hinter einander auftretende Lähmungen, die der lokalen Lage der einzelnen Nervenkerne entsprechen.

Auch die Flüchtigkeit der Lähmungen sowie die Unvollständigkeit (Parese) derselben, die Doppelseitigkeit des Ergriffenseins nur einzelner Äste beim Okulomotorius, besonders wenn hier die inneren Augenäste verschont bleiben, argumentieren mehr für zerebrale, beziehentlich nukleare Affektionen. Aber, wie schon oben ausgeführt, spricht die exteriore Ophthalmoplegie des Nervus oculomotorius nicht unbedingt für den Sitz in den Kernen.

Kopfschmerzen und Erbrechen können sowohl zerebrale als basale Lähmungen einleiten.

Von den zerebralen Lähmungen lassen sich die faszikulären Lähmungen, welche zwischen Stamm und Nervenkern ihren Sitz haben, öfter durch die komplizierenden sonstigen Symptome diagnostizieren, besonders wenn es sich um den Okulomotorius handelt. Verknüpft sich eine Paralyse dieses Nerven mit kontralateraler Hemiplegie (beziehentlich auch Facialis und Trochlearislähmung), so ist an eine Affektion des Hirnschenkels zu denken, aber nach Mauthners Ausführungen nur, wenn die inneren Augenmuskeln (Sphinkter und Akkommodation) verschont bleiben, da diese letzteren Äste nach ihm nicht durch den Hirnschenkel gehen. Er stützt sich hierbei auf zwei Fälle von Kahler und Pick (1881). In beiden Fällen ergab die Sektion einen umgrenzten intrapedunkularen Erweichungsherd und das klinische Bild zeigte neben kontralateraler Hemiplegie eine sich auf die exterioren Muskeln erstreckende Lähmung. Ähnlich ist auch ein Fall von Alexander.

Im allgemeinen dürfte diese Anschauung zutreffend sein: bei Fällen mit interiorer Ophthalmoplegie findet sich fast ausnahmslos, daß weitere Komplikationen bestanden haben.

Bei Ponsaffektionen wird Paralyse der entgegengesetzten Extremitäten neben gleichseitiger Abduzenslähmung (in 90 % nach Hirsch[230]) beobachtet; sehr häufig besteht gleichzeitig eine Funktionsstörung des Musculus internus der hemiplegischen Seite. An Stelle der Hemiplegie kann auch Tremor bestehen (Benedict), ebenso Sensibilitätsstörung. Nach Nothnagel ist bei Ponshämorrhagien gewöhnlich Miosis vorhanden. Gowers[50] führt an, daß die Verletzung der Abduzensfasern in dem Pons auch eine starke Konvergenz des gleichseitigen Auges zur Folge hat, während bei Läsion des Abduzenskernes selbst außerdem noch die konjugierten Bewegungen beider Augen nach der Seite des Herdes gelähmt seien, da der Abduzenskern mit den Fasern des Okulomotorius für den Rectus medialis der andern Seite in Verbindung stände. Liegt der Herd über dem Abduzenskern im Pons, so tritt ebenfalls Lähmung der konjugierten Bewegung beider Augen nach der Seite des Herdes ein, aber keine totale Abduzenslähmung, so daß die starke Konvergenz des

befallenen Auges ausbleibt. Auch Nystagmus kann sich bei dieser Deviation einstellen.

Hughlings Jackson hat bei halbseitigen Krämpfen, die Folge einer einseitigen Ponsaffektion waren, wiederum konjugierte Abweichungen von der Seite der Krämpfe fort, also Augenrichtung nach der Seite des Herdes hin beobachtet.

Außer den Augennerven sind bei Ponsaffektionen besonders auch der Trigeminus und Fazialis, auch wohl der Akustikus, beteiligt: die Fazialislähmung befindet sich auf der Seite der übrigen Nervenlähmungen — also entgegengesetzt der Extremitätenlähmung — wenn die Läsion im oberen Teile des Pons vor der Kreuzung der Fazialisfasern ihren Sitz hat; sitzt sie im unteren Teile, so befinden sich Fazialislähmung und Hemiplegie auf derselben Seite. Schöler[235] fand in einer Zusammenstellung von 140 Fällen von sezierten Ponserkrankungen die Fazialislähmung in 60% gleichseitig mit der Extremitätenlähmung, in 20% auf der entgegengesetzten Seite. Die Trigeminuslähmung kann eine neuroparalytische Keratitis herbeiführen: so in zwei Fällen, die ein fünfmonatliches Kind (mit angeborenen Lähmungen des Fazialis, Abduzens und Trigeminus) und ein einjähriges Kind betrafen (Bernhardt[51], Mendel und Hirschberg).

Hämorrhagien und Erweichungen in der Gegend der Corpora quadrigemina bewirken meist totale, aber auch partielle Lähmungen des Okulomotorius. So veröffentlicht Leube[113] einen Fall von rechtsseitiger Ptosis mit Mydriasis und gekreuzter Hemiplegie und Hemianästhesie, wo die Ursache der Ptosis in einer kleinen Hämorrhagie im vordersten Teile des hinteren Vierhügels am oberen Ende des rechten Okulomotoriuskernes lag. Die obersten Ganglienzellen desselben waren zerstört und die äußerst gelegenen Wurzelbündel auseinandergedrängt. Sehr selten sind bei Blutungen Lähmungen des Trochlearis; dieselben sind häufiger bei Tumoren, weil die Geschwulst die betreffende Region ergreifen kann.

Betreffs der Störungen in der Pupillenbeweglichkeit führt Marina (l. c., S. 306) aus, daß die Beweglichkeit bei Tumoren des Pons meist gut ist. Hingegen ist bei Tumoren und Hämorrhagien der Vierhügel öfter Pupillenstarre vorhanden; bei Tumoren tritt sie erst im Laufe der Krankheit ein. Bei sechs Fällen von Tumoren des Kleinhirns, die im übrigen direkt keine Augenmuskellähmungen bewirken, war dreimal Pupillenstarre vorhanden.

Ataktische und Koordinationsstörungen kommen selten bei Blutungen dieser Gegenden vor, sehr oft aber bei Tumoren der Vierhügel und des Kleinhirns, weniger häufig bei Tumoren des Pons, der Medulla oblongata (sehr seltene Fälle), manchmal bei Tumoren der Hemisphären und großen Ganglien. — Es steht das Angeführte in gewisser

Übereinstimmung mit den diagnostischen Sätzen Nothnagels[49]. Eine akut auftretende Amaurose mit fehlender Pupillenreaktion, mit anderweitigen Symptomen einer Herderkrankung des Gehirns und negativem ophthalmoskopischen Befund spricht nach ihm für eine Beteiligung der vorderen Vierhügel. Bei Läsionen des hinteren Paares kann, aber muß nicht, eine Paralyse oder Parese (einzelner Äste?) des Nervus oculomotorius bestehen. Eine doppelseitige Läsion einzelner gleichwertig wirkender Äste scheint auf Vierhügelerkrankung hinzuweisen, umsomehr, wenn daneben keine alternierende Extremitätenlähmung besteht. Die Doppelseitigkeit der Okulomotoriusbeteiligung kann sich gleichfalls bei einseitiger Vierhügelerkrankung finden. Besonders beachtenswert ist die Ataxie. Die Koordinationsstörungen zeigten sich auch in dem von Goldzieher[84] veröffentlichten Falle eines Tuberkels, welcher die Vierhügel einnahm. Bei dem fünfjährigen Kinde trat unter Schlafsucht eine vollständige Lähmung beider Okulomotorii in ihren äußeren Ästen ein, so daß auf Nuklearerkrankung diagnostiziert wurde. Diese dürfte übrigens immerhin, trotz des makroskopisch normalen Zustandes der Kernregion, nicht vollständig ausgeschlossen sein, da eine mikroskopische Untersuchung fehlt. Interessant ist in dem Fall weiter das Auftreten epileptiformer Konvulsionen, die Nothnagel stets auf anderweitige Erkrankungen zurückführt, und das Fehlen der Blindheit, die man früher als Symptom der Vierhügelerkrankung angesehen hat. Nach Ansicht Parinauds tritt auch Konvergenzlähmung bei derselben auf.

Betreffs der Diagnose der Großhirnschenkelaffektion ist noch zu beachten, daß für einen Herd in denselben spricht, wenn die oben erwähnten Symptome mit einem Male und plötzlich auftreten; sonst dürfte es sich eher um basale Prozesse, die durch Druck wirken, handeln. Allerdings kann auch eine allmähliche Entwicklung durch einzelne kleine Erweichungsherde im Großhirnschenkel veranlaßt werden, wie ein Fall von Barth[83] zeigt. Es handelte sich um unvollständige Lähmung der äußeren Okulomotoriusäste und Lähmung der inneren; dabei bestand taumelnder Gang. Der Kern des Okulomotorius war fast völlig intakt.

Neuerdings sind von Bach[196b] die okularen Symptome bei Erkrankungen des Kleinhirns, der Vierhügel und der Zirbeldrüse eingehend behandelt worden. Bei Erkrankung einer Kleinhirnhemisphäre findet sich konjugierte Augendeviation nach der gesunden Seite, Nystagmus, Abduzensparese, ähnlich bei dem des Kleinhirnschenkels. Vierhügelerkrankungen machen wahrscheinlich nie Sehstörungen, hingegen sind symmetrische Augenmuskellähmungen häufig. Auch die Kombination von Trochlearis- und Okulomotoriuslähmung spricht für den Sitz der Erkrankung in den Vierhügeln.

Im Gegensatz hierzu fehlen bei Erkrankung des Corpus striatum in der Regel okulare Symptome. Ascher[233] fand unter 54 reinen Fällen nur 1 mal Stauungspapille, 2 mal Hemianopsie und 3 mal konjugierte Deviation.

Wenn schon bei der Form der faszikulären Lähmungen, welche die Verbindungen zwischen Nervenkernen und Nervenstamm treffen, die Diagnose unsicher ist, auch in der Regel Komplikationen mit Nervenkern- oder Nervenstammerkrankungen vorhanden sind, so stehen wir betreffs der Lähmungen der Nervenverbindungen zwischen Kern und Hirnrinde (von Dufour als Paralysies cortico-fibrillaires bezeichnet) fast ganz im Dunkeln.

Nicht viel anders ist es auch mit den Lähmungen kortikalen Ursprunges. Nur über die des Levator palpebrae superioris wissen wir einiges. Nach den oben erwähnten experimentellen Versuchen kann von verschiedenen Stellen der Hirnrinde eine Innervation desselben erfolgen.

Grasset (1876) hat zuerst auf die kortikale Ptosis aufmerksam gemacht. In einem Falle von letaler Meningitis bestand linksseitige Ptosis ohne sonstige Lähmungserscheinungen; die Sektion ergab eine diffuse Meningitis an der Konvexität des Gehirns, speziell war eine Stelle in der Nähe des rechten Gyrus angularis verfärbt und verändert, während die Stämme des Okulomotorius frei waren. Landouzy (1877) stellte 8 Krankheitsfälle isolierter Ptosis zusammen, die ihm das Resultat ergaben, daß Läsionen des Gyrus angularis kontralaterale Ptosis erzeugten. Dieser Anschauung trat aber Coingt (1878) entgegen, der unter 20 Fällen fünfmal gleichseitige Ptosis fand und eher geneigt ist, minimale Veränderungen des Stammes anzunehmen. Auch Charcot und Nothnagel halten ebenfalls Landouzys Fälle nicht für beweiskräftig.

Mauthner ist der Meinung, daß die Ptosis, welche Gehirn- oder Rückenmarkskrankheiten einleitet oder begleitet, sowie jene Ptosis, welche mit Abduzenslähmung der gleichen Seite gesehen wird, nuklearen Ursprunges sei. Bei Ptosis mit kontralateraler Hemiplegie hält er die Annahme einer faszikulären Lähmung (zwischen Nukleus und Stamm sitzend) für gerechtfertigt. Entgegen diesen Ausführungen von Mauthner ist aber von Lemoine[86] später wieder ein Fall veröffentlicht worden, der für den kortikalen Ursprung der Ptosis spricht. Dieser Autor sah bei einem herzleidenden Manne nach einem apoplektischen Anfall eine rechtsseitige Ptosis, die blieb, während die übrigen Symptome zurückgingen. Einige Jahre später fand sich bei der Sektion ein alter Erweichungsherd im Gyrus angularis der linken Seite.

Die Lähmung des Augenfazialis (Musculus orbicularis palpebralis und frontalis) kann ebenfalls kortikalen Ursprunges sein. Ebenso wie bei Hemiplegien kortikaler Natur der Fazialis im Gegensatze zu den

anderen zerebralen Hemiplegien ganz verschont sein kann, so kann er auch allein ergriffen sein. Die kortikalen Zentren des Fazialis scheinen getrennt zu liegen: das für den unteren Fazialis (Mund etc.) im unteren Teil der vorderen Zentralwindung und auf die hintere übergreifend (nach anderen in der zweiten Stirnwindung) und das für den Augenfazialis im Gyrus angularis (nach anderen in der zweiten Stirnwindung). Das Auge kann bei Lähmung des letzteren nicht ganz geschlossen werden, es tränt und leidet an Schleimhautentzündung; bei stärkerer Lähmung entsteht auch ein Ektropium, der Schluß des Auges ist unmöglich, infolge dessen es selbst zu eitrigen Hornhautaffektionen kommt (siehe Abschnitt Fazialis). Auch die Mitbeteiligung einzelner Fazialisäste, um das Auge besser zu öffnen, wie wir sie bei Lidkrampf sehen, sind auf kortikale Innervation zu schieben.

Wenn, wie Mendel[13b] fand, der Kern für den Augenfazialis nicht in dem Fazialiskern, sondern in dem hinteren Teile des Okulomotoriuskernes liegt, so erklärt sich auch das Verschontbleiben desselben bei Bulbärparalyse und bei Hemiplegien nach Apoplexia sanguinea. Bei letzterer ist seiner Erfahrung nach in 90 % der Hemiplegien der Augenfazialis nicht beteiligt, während Lähmung des Mundes besteht. Es würde dies dadurch verständlich werden, daß bei dem gewöhnlichen Sitz der Blutung eine Vereinigung des Augenfazialis mit dem Mundfazialis, der aus dem im vierten Ventrikel liegenden Hauptkern entspringt, noch nicht stattgefunden hat. Die Fasern des Augenfazialis gehen nach Mendel wahrscheinlich in das hintere Längsbündel und in diesem zum Mundfazialiskern; hier mischen sie sich den betreffenden Fasern bei. Seine Anschauung findet Mendel durch einen von Birdsall[58] veröffentlichten Fall besonders gestützt, wo bei voller Ophthalmoplegia exterior gleichzeitig die faradische Erregbarkeit der von dem Augenfazialis versorgten Muskeln gelitten hatte. Derartige Fälle sind aber äußerst selten, da für gewöhnlich bei Ophthalmoplegia exterior, die man allerdings nicht immer als eine Nuklearerkrankung ansehen darf, die betreffenden Muskeln nicht leiden. — Die hysterischen Lähmungen dürften meist kortikalen Ursprunges sein; verhältnismäßig häufig ist die hysterische Ptosis.

Sicherer sind unsere Kenntnisse betreffs der Nuklearlähmungen. Über die Anatomie der Nervenkerne ist schon oben gesprochen; es sei nur hinzugefügt, daß die Hauptkerngruppe des Okulomotorius von Ästen des Cerebralis posterior aus der Basilaris, die für jede Seite besonders verlaufen und nicht kommunizieren, versorgt wird (Shimamura, Bernheimer).

Dieselben haben eine sehr eingehende Behandlung besonders durch Mauthner[17] (1885) und Auguste Dufour[28] (1890) gefunden, deren Darstellung ich zum Teil folge.

Gayet und Camuset waren es, die 1876 zuerst das Ursprungsgebiet der motorischen Nerven zur Erklärung der Ophthalmoplegien herangezogen. 1878 hat Förster für seine später in Rosensteins Dissertation veröffentlichten Fälle (1882) einen Krankheitsherd angenommen, der im Boden des Aquaeductus Sylvii (Nervus oculomotorius und Trochlearis) und des vierten Ventrikels (Abduzens und Fazialis) seinen Sitz habe, aber nicht bis zum dritten Ventrikel reiche, da dort das Zentrum für Akkommodation und Pupille liege. 1879 berichtete Hutchinson über 17 Fälle von „Ophthalmoplegia externa or symmetrical paralysis of ocular muscles"; meist handelte es sich um Syphilis. Oft war auch Ophthalmoplegia interna vorhanden. In einem dieser Fälle konnte Gowers die Sektion machen: er fand eine Erkrankung der Kerne und der Wurzeln der ergriffenen Gehirnnerven, die mit den Veränderungen in den Vorderhörnern des Rückenmarkes und in den Wurzeln der Spinalnerven bei progressiver Muskelatrophie genau übereinstimmte. Auf Grund der Untersuchungen von Hensen und Völckers stellte 1880 Parinaud die Ansicht auf, daß die Ophthalmoplegia interna durch eine weiter vorn sitzende Erkrankung der Kerne für Iris und Akkommodation bedingt sei, während bei der Ophthalmoplegia externa die hinteren Kerne getroffen seien. Ein ausführliches Krankheitsbild gab Lichtheim[76] (1882). Als pathologisch-anatomische Erkrankung nimmt er mit Wernicke*) eine Polienzephalitis an. Letzterer Autor stellte die Affektion in Analogie mit der Erkrankung der grauen Vorderhörner des Rückenmarkes (Poliomyelitis, πολιός grau). Er unterscheidet eine Poliencephalitis superior und inferior. Erstere erstreckt sich von den vorderen Kernen des Okulomotorius bis zum Abduzenskern, während letztere die Ursprungskerne von diesem abwärts umfaßt. Demnach würde es sich bei der Bulbärparalyse um Poliencephalitis inferior handeln, bei der Augen-Nuklearlähmung um eine Poliencephalitis superior. Man kann eine akute Form, die in dem Zeitraume von 10 bis 14 Tagen zum Tode führt, von einer chronischen trennen. Bei erster kommt es rasch zu einer fast vollständigen Lähmung der Augenmuskulatur, doch bleiben gewisse Muskeln, Sphincter iridis und Levator palpebrae superioris, davon ausgenommen. Der Gang der Kranken wird taumelnd und zeigt eine Kombination von Steifheit mit Ataxie. Dabei Störungen des Bewußtseins, und zwar von Anfang an Somnolenz oder in einem Schlußstadium Somnolenz, das durch ein länger dauerndes Stadium der Agitation eingeleitet wird. In den drei von Wernicke beschriebenen und zur Sektion gekommenen Fällen bestand auch Hyperämie der Papilla optica oder Neuritis optica. Die chronische Poliencephalitis superior führt allmählich zur Lähmung sämtlicher Muskeln beider

*) Lehrbuch der Gehirnkrankheiten, Bd. II, 1882.

Augen, während die Akkommodation und der Sphincter iridis oft intakt bleibt: Fälle, wie sie A. v. Graefe (1868) zuerst beschrieben hat. Mauthner rechnet auch die Krankheit des Dichters Heinrich Heine hierher.

Außer einer primären Degeneration der Ganglienzellen der Kerne können auch sklerotische Prozesse die Ursache sein.

Dufour gibt auf Grund seiner Zusammenstellung von 220 Fällen folgende Einteilung der Nuklearlähmungen:

I. Chronische Paralyse.

A) Stationäre Form. Ein oder mehrere Augennerven werden allmählich oder schnell hintereinander, partiell oder vollständig ergriffen; selten ist nur ein Auge betroffen, häufiger befällt die Lähmung beide Seiten. Darauf bleibt die Affektion eine unbestimmte Zeit lang stationär. In einzelnen seltenen Fällen tritt eine leichte Besserung auf, selbst nach jahrelangem Bestehen ist dies beobachtet.

B) Progressive Form. Das anfängliche Auftreten findet wie bei der ersten Form statt. Dann schreitet der Prozeß aber auf die übrigen Kerne fort, die vorn oder hinten gelegenen ergreifend, oder er springt auch auf die andere Seite über, bis die Mehrzahl zerstört ist.

Bezüglich des Verlaufes findet man ferner *a)* Fälle, wo die Affektion auf die Kerne der Augenmuskeln beschränkt bleibt. Das Leiden befällt nur die äußeren Augenmuskeln (Ophthalmoplegia exterior), oder es schreitet weiter nach vorn und befällt auch Iris- und Akkommodationsmuskel (Ophthalmoplegia exterior und interior). In einigen Fällen begann entgegengesetzt die Erkrankung mit Ophthalmoplegia interior und ergriff nachher die äußeren Augenmuskeln; *b)* Fälle, wo die Paralyse zuerst die Kerne der Medulla oblongata befällt und dann auf die Augenmuskelkerne übergeht. So wurden bei progressiver Bulbärparalyse eine Lähmung beider Recti superiores, in einem andern Fall beider Recti laterales usf. beobachtet; *c)* das Leiden beginnt mit Lähmung der Augenmuskeln, schreitet nach rückwärts und macht Erscheinungen der Bulbärparalyse; *d)* die Augenmuskellähmung kompliziert sich mit progressiver Bulbärparalyse, mit progressiver Muskelatrophie, mit Tabes, mit disseminierter Sklerose: öfter bildet sie die ersten Symptome dieser Allgemeinaffektion.

II. Akute Paralyse. Bei der schweren Form — hierher gehören unter anderen die drei Wernickeschen Fälle — erfolgt unter akutem oder subakutem Auftreten der Tod, bei der Mehrzahl der Fälle innerhalb 14 Tagen. Hier sind in der Regel anderweitige Hirnaffektionen und Lähmungen vorhanden. Besonders oft wird als ätiologisch Alkoholismus erwähnt, ferner Tuberkulose und vorangegangene Diphtherie. Außerdem kommen häufig auch leichte Formen akuten Auftretens der Nuklearlähmung vor, bei denen eine erhebliche Besserung oder Heilung erfolgt. Es fehlen

hier die schweren zerebralen Erscheinungen, oder sie zeigen sich nur vorübergehend. Besonders bei traumatischen Lähmungen, die wahrscheinlich Folge kleiner Blutergüsse sind, beobachtet man diesen Verlauf. Ich sah einen Patienten, der sich am Tage vorher mit dem Kopf heftig gegen einen Balken gestoßen hatte und am nächsten Tage mit Doppeltsehen erwachte, das auf Lähmung des linken Rectus superior beruhte. Vier Tage später war die Lähmung verschwunden. Hier, wie in zwei neuerdings aus der Fuchsschen Klinik von Burubaschew[85] veröffentlichten Fällen, dürfte eine Blutung in der Kernregion anzunehmen sein. Ähnliches möchte ich für einen weiteren von mir beobachteten Fall anführen. Ein sonst gesunder Herr, der sich im höheren Alter wieder verheiratet hatte, bekam zuerst eine vollständige rechtsseitige Trochlearislähmung — ohne sonstige Paralysen. In zwei Monaten Heilung. Nach weiteren sechs Monaten linksseitige Trochlearislähmung, die ebenfalls heilte. Auch folgender Fall gehört wohl hierher. Ein 27jähriger, sonst gesunder Arbeiter — ohne Lues — bekommt in vier Tagen zunehmendes Doppeltsehen mit Schwindelgefühl. Rechts vollständige Paralyse des R. externus, Parese des R. internus, links Paralyse des R. internus, Parese des R. externus. Pupillen, Akkommodation und Sehschärfe normal. In ca. acht Wochen bis auf einen kleinen Defekt in der Bewegung des rechten Auges nach außen volle Heilung und Verschwinden der Doppelbilder.

Daß die von Dufour mitgeteilten Fälle von Lähmung des Abduzens nach Kopftraumen wirklich nuklearer Art waren, erscheint weniger sicher, da hier auch der Stamm durch basale Läsion betroffen sein konnte.

Bezüglich der Lähmungen, welche nach Erkältungen entstehen, behauptet Mauthner in der Mehrzahl der Fälle einen nuklearen Ursprung. Wenn allerdings, wie bei dem Kranken von Landsberg[77], nach einer heftigen Erkältung eine vollständige Ophthalmoplegia externa beider Seiten eintritt, erscheint dies gerechtfertigt. Zwar müssen wir auch bei basaler Läsion die Möglichkeit der Intaktheit der internen Augennerven bei einseitiger Okulomotoriuslähmung zugeben, da analog auch gelegentlich einzelne äußere Äste bei voller sonstiger Ophthalmoplegie freibleiben, wie beispielsweise in unserem oben erwähnten Falle, wo allein der Rectus medialis bei Ophthalmoplegia totalis infolge basilarer Meningitis noch funktionierte. Aber ein doppelseitiges derartiges Vorkommen ist doch ganz unwahrscheinlich, da alsdann auf beiden Seiten die Okulomotoriusstämme so getroffen sein müßten, daß eben nur die internen Äste verschont geblieben wären. In dem Fall von Landsberg erfolgte die Heilung in drei Monaten unter Anwendung der Diaphorese und des konstanten Stromes. Ähnlich beschreibt Schöler eine doppelseitige externe Ophthalmoplegie nach einer Erkältung, die in 14 Tagen komplett wurde. Hier trat bei Quecksilberbehandlung die Heilung ein.

Auch manche Fälle von Ophthalmoplegien ohne erweisbare Ätiologie heilen oft überraschend schnell. So wurden aus der Klientel von Marc Dufour drei hierhergehörige Fälle berichtet. Als Beispiel sei folgender angeführt. Ein 18jähriger junger Mann wird plötzlich von Schwindel, Übelkeit und Doppeltsehen befallen. 13 Tage später wurde eine vollkommene Ophthalmoplegia exterior beider Augen mit Ptosis konstatiert, nur der Rectus inferior funktionierte normal. Drei Tage später brachen Masern bei dem Kranken aus. Die Lähmung heilte in den ersten Wochen dieser Erkrankung. —

Die 37 Sektionen, über welche Dufour berichtet, ergaben 18mal eine sekundäre Läsion der Kerne durch Tumoren, Hämorrhagien und Erweichung, 16mal eine primäre Affektion der Kerne: durch akute hämorrhagische Entzündung, entzündliche Degeneration (Poliencephalitis), Sklerose und Atrophie. Bei einem Tabetiker wurde eine Ependymitis im Aquaeductus Sylvii mit Gefäßdilatation in der Nachbarschaft konstatiert. Einzelne Sektionen hatten ein negatives Ergebnis; es ist aber hier meist die genaue mikroskopische Durchsuchung der Kernregion unterlassen worden.

Nach der Veröffentlichung der Arbeit Dufours sind zahlreiche weitere Beobachtungen bekannt geworden, so besonders von Boedeker[194] und Siemerling[57], die 14mal Sektionen machen konnten.

Es handelte sich teils um Fälle von reinem Tabes oder von Tabes mit Paralyse kombiniert. Die Kerne erschienen als der primäre Sitz der Atrophie, die sich in einer Degeneration der Ganglienzellen und Schwund des Fasernetzes zeigte. Von dort setzte sich die Entartung auf die Nervenstämme bis eventuell in die Muskeln, die ebenfalls degenerierten, fort. Einmal zeigte sich der Nerv (Trochlearis) atrophisch, während sein Kern intakt war.

Wenn im hinteren Längsbündel, auf der Höhe des Trochlearis-kernes, eine bestimmte Ganglienzellengruppe intakt war, fehlte die Ptosis, — es scheint demnach hier der Kern für den Levator zu liegen (s. übrigens oben).

Auch in der Arbeit von Uhthoff[130] finden sich einzelne Fälle angeführt, in denen Siemerling Kernerkrankungen bei Syphilis nachgewiesen hat.

Sehr bemerkenswert ist wegen der genauen Untersuchung der durch wiederholte Schlaganfälle bewirkten Zerstörung der einzelnen Okulomotoriuskerne ein Fall von Jakob[87]. Es ergab sich auch hierbei, daß die Kerne für Sphinkter und Akkommodation getrennt liegen; die Reihenfolge der Kernlage erscheint nach Jakob etwas anders, als wir sie in unserer einleitenden Besprechung angegeben haben. Nach seinem Befunde lagern von vorn nach hinten: Musculus ciliaris, Rectus superior, Levator,

Rectus inferior, Sphincter iridis, Rectus internus und Obliquus inferior. Der betreffende Patient, welcher im 32. Lebensjahre erkrankte und erst 19 Jahre später an einem Herzleiden starb, litt an Hemiplegie und Hemianästhesie mit gekreuzter Okulomotoriuslähmung. Es fand sich eine einseitige Zerstörung des Thalamus opticus, des hintersten Teiles der Capsula interna, der vorderen Vierhügel und der Haubengegend.

Ferner seien noch die Fälle mit nuklearer Ophthalmoplegie von Koshewnikow[89] und von Boedeker[90] erwähnt. Der erste Fall des letzteren betraf einen Alkoholiker, bei welchem sich Poliencephalitis haemorrhagica acuta entwickelte: beiderseits Abduzensparalyse, beiderseits Okulomotoriusparese in wechselnder Intensität ohne Ptosis, reflektorische Pupillenstarre bei Konvergenzreaktion. Auffallend war die Intaktheit des Abducenskernes bei der nachweisbaren Paralyse; Boedeker bezieht dies auf den Zusammenhang des Abduzens mit dem Okulomotoriuskern. Die zweite Beobachtung wurde an einem Patienten mit Paranoia hallucinatoria gemacht: links komplette Okulomotoriusparalyse und Atrophie des Optikus, rechts Pupillenlähmung, beiderseits Degeneration der Okulomotoriuskerne. Finlayson[95] beschreibt die innerhalb sechs Wochen tödlich verlaufende Krankheit eines jungen Mannes, die hauptsächlich in einer akut einsetzenden Lähmung der Augenmuskeln beider Seiten bestand. Später beteiligten sich Fazialis, Glossopharyngeus, Vagus und Hypoglossus. Die Kerne waren durch eine diffuse hämorrhagische Entzündung zerstört.

Ätiologie, Diagnose und Prognose.

Betreffs der Ätiologie spielen die Erkrankungen des Zentralnervensystems (Tabes, Bulbärparalyse, Sklerose, zerebrale Kinderlähmung, Apoplexien) eine bedeutende Rolle. Oft bestehen andere Allgemeinaffektionen wie Syphilis, Tuberkulose, Diabetes, Diphtherie, Masern, Scharlach, Typhus[103], Influenza (Uhthoff[80]). Aber auch Intoxikationen durch Alkohol, Nikotin, Blei, Fleischgift, Kohlenoxyd (Knapp[79]), Austern[92] (Akkommodationslähmung) können dieses Leiden veranlassen. Über die Lähmungen besonders nach Traumen und Erkältungen ist schon oben gehandelt worden; die „asthenische Ophthalmoplegie“ wird später besprochen werden.

Die lokale Diagnose ist nur unter Berücksichtigung aller sonstigen Symptome zu stellen. Sind die äußeren Äste beider Oculomotorii vollständig gelähmt, während die inneren verschont bleiben, so kann ein nuklearer Sitz mit Sicherheit angenommen werden. Handelt es sich jedoch nur um ein Auge, so könnten auch bei basalen Prozessen zufällig die Spinkter- und Akkommodationsäste verschont geblieben sein. Ganz dieselben Überlegungen gelten auch für Ophthalmoplegia interior. Ebenso

werden wir an nukleare Erkrankungen denken müssen, wenn der Sphinkterast allein gelähmt ist, während die Akkommodation normal bleibt (oft bei Syphilis) oder wenn, wie meist bei Diphtherie, die Akkommodation gelähmt ist, während die Pupillenbewegung fortbesteht.

Sehr bemerkenswert sind die Fälle, auf welche bereits A. v. Graefe aufmerksam gemacht hat. Es entwickeln sich im Laufe vieler Jahre an beiden Augen Lähmungen, welche Okulomotorius, Abduzens und Trochlearis treffen, und zwar in der Form, daß sie ziemlich symmetrisch die Antagonisten (z. B. den Rectus medialis und Rectus lateralis) befallen; auf diese Weise wird das Auftreten von Strabismus meist vermieden. Die Ptosis ist nur mäßigen Grades; der Sphinkter und der Ziliarmuskel aber bleiben gänzlich verschont. Letztere Erscheinung läßt sich, wie Mauthner auseinandersetzt, auf die Versorgung der vorderen Okulomotoriuskerne durch besondere Gefäßäste zurückführen. Gegen die Lichtheimsche Erklärung, daß es sich hier nicht um einen fortschreitenden räumlichen Krankheitsherd, sondern um ein Befallenwerden funktionell mit einander verknüpfter, wenn auch räumlich getrennter Nervenkerne handle, macht, wie mir scheint mit Recht, Mauthner darauf aufmerksam, daß es kaum zwei Augenmuskeln gibt, die funktionell so zusammengehören wie der Rectus medialis und der Sphincter pupillae.

Anderseits können bei Nuklearlähmungen, wenn der Prozeß fortschreitet, auch die internen Augenmuskeln ergriffen werden, wie umgekehrt erst die Akkommodationslähmung auftreten und dann die übrigen Lähmungen folgen können. Sehr schwierig ist die Erklärung der vollständigen exterioren Ophthalmoplegie Eines Auges, da doch nach allgemeiner Annahme der Trochlearis wegen der Kreuzung im vorderen Marksegel von der andern Hirnhälfte entspringt.

Einen hierher gehörigen Fall habe ich bei einem 25jährigen Mädchen, das im übrigen gesund war, beobachtet. Nach zehntägigem Kopfschmerz bekommt sie Mitte Dezember Abduzenslähmung des linken Auges. Bald entwickelt sich eine sekundäre Kontraktur des Internus. Ende Januar wird eine Tenotomie des Rectus internus gemacht. Beim Abnehmen des Verbandes am dritten Tage fällt das Herabhängen des oberen Lides auf, das nur mit Mühe etwas gehoben werden kann. Ebenso sind sämtliche äußeren Okulomotoriusäste und der Trochlearis gelähmt: das Auge steht ganz unbeweglich. Aber auch eine Akkommodationsparese wurde konstatiert: die Akkommodationsbreite auf dem linken Auge betrug drei Dioptrien, auf dem rechten zehn Dioptrien. Die Pupille war frei beweglich, nicht größer als die rechte; die Tension herabgesetzt. Außerdem war der erste und zweite Ast des Trigeminus anästhesisch. Die Kornea und gesamte Konjunktiva war vollkommen empfindungslos, auch gegen Kälte- und Wärmeunterschiede. Der Augenhintergrund sowie

die Sehschärfe normal. Drei Tage später ist auch die Pupille etwas weiter als die rechte, aber noch beweglich. Die Kranke verließ die Anstalt und starb etwa sechs Wochen später unter den Erscheinungen der Bulbärparalyse. Eine Sektion wurde nicht gemacht.

Wegen der erst nachfolgenden, und zwar nicht vollkommenen Lähmung des Pupillenastes sowie der einfachen Parese der Akkommodation ist der Fall wohl als eine polienzephalitische Nuklearlähmung aufzufassen, die, vielleicht durch die Aufregung der Schieloperation in ihrem Fortgange — sei es durch Blutungen oder in anderer Weise — beschleunigt, anfänglich von hinten nach vorn und dann wieder von vorn nach hinten fortschritt. Das Freibleiben des Optikus spricht gegen Tumor.

Auch Strick und Rava[94] haben Fälle, wo einseitige Lähmung sämtlicher exterioren Okulomotoriusäste, des Abduzens und auch Trochlearis bestanden, veröffentlicht. Ob hierdurch ein Gegenbeweis gegen die Annahme einer Kreuzung des Trochlearis geliefert werden kann, wie Mauthner es will, ist meines Erachtens erst zu entscheiden, wenn Sektionen den nuklearen Ursprung unzweifelhaft bestätigen, da doch immerhin die Möglichkeit basilarer Läsionen vorliegt.

Betreffs der Prognose der Nuklearlähmungen gibt die Dufoursche Zusammenstellung einen Anhalt. Von 177 Fällen hatten 110 einen chronischen Verlauf oder endeten tödlich, während 67 sich schneller entwickelten und eine deutliche Besserung oder vollständige Heilung zeigten. Bei traumatischen und syphilitischen Lähmungen kann man oft Besserung sehen; dasselbe gilt als Regel für die diphtheritischen und viele auf Intoxikation beruhende oder nach akuten Krankheiten eintretende nukleare Augenmuskelparalysen.

Rezidivierende Okulomotoriuslähmungen. — Asthenische Ophthalmoplegie (Myasthenie).

Ein eigentümliches Krankheitsbild geben die rezidivierenden Okulomotoriuslähmungen. Da bei verschiedenen Allgemeinerkrankungen, wie bei Lues und Tabes, vorübergehende und später wieder auftauchende Lähmungen vorkommen, so bedarf die hier behandelte Affektion einer etwas schärferen Begrenzung. Als Typus derselben kann man hinstellen das Befallensein des Okulomotorius Einer Seite, sei es in allen seinen Ästen oder nur in einzelnen, und das öftere Rezidivieren der Lähmung in mehr oder weniger großen Pausen, oft schon in frühem Lebensalter beginnend, mit verhältnismäßig schnellem Rückgange (— wenn auch in der Regel kleinere Reste auch in der Zwischenzeit bestehen bleiben —). Allerdings muß man hinzufügen, daß einzelne Fälle, welche im Beginn diesen Verlauf zeigten, doch später auch zu Paralysen des

andersseitigen Okulomotorius und anderer Augennerven (Abduzens, Trigeminus) führten. Sehr selten ist die Beobachtung, daß an Stelle des Okulomotorius ein anderer Nerv (Abduzens) in der erwähnten typischen Form allein ergriffen wird (Ormerod[66]) Das Auftreten mit Kopfschmerz und Erbrechen ist häufig, aber nicht immer vorhanden.

Den ersten Fall hat Gubler (1860) veröffentlicht. Er findet sich bei Mauthner[17] mitgeteilt. Dreimal in Zwischenräumen von mehreren Jahren war der männliche Patient an einer Lähmung des rechten Okulomotorius erkrankt gewesen, die jedesmal im Verlaufe von einigen Wochen von selbst wieder verschwand. Der vierte von Gubler beobachtete Lähmungsanfall betraf sämtliche Äste des Okulomotorius. Die übrigen Hirnnerven waren gesund. Unter Delirium, dem später Koma folgte, trat am fünften Tage nach der Aufnahme in das Spital der Tod ein. An der Gehirnbasis, besonders zwischen dem Circulus arteriosus Willisii war ein reichliches plastisches Exsudat mit Verdickung der Pia mater. Der Nervus oculomotorius war ganz von Exsudat umgeben. Einen zweiten anatomischen Befund konnte Weiß[62] geben. Eine 30jährige Magd, an vorgeschrittener Lungentuberkulose leidend, hat linksseitige Okulomotoriuslähmung, ein Zustand, der ihrer Angabe nach seit ihrer Kindheit alljährlich vorübergehend aufgetreten sein soll. Nach zwölftägigem Bestande ist die Lähmung zurückgegangen. Drei Wochen später abermals totale Lähmung, die nach 14 Tagen bis auf eine leichte Ptosis gewichen ist. Fünf Wochen nach Beginn des letzten Anfalles wieder totale Okulomotoriuslähmung, die bis zu dem drei Wochen darauf erfolgenden Tode konstant bleibt. Die Autopsie ergab neben tuberkulöser Lungenphthise: der linke Okulomotorius platt, in seiner Wurzel beim Austritt aus dem Großhirnschenkel zahlreiche, mohnkopfgroße Granulationen, die eine leichte warzige Anschwellung der Nervenwurzeln bedingen. Alle anderen Hirnnerven unverändert. Die vom linken Okulomotorius versorgten Muskeln fettig degeneriert.

Der von Duboys[63] mitgeteilte und von Dufour[28] hierher gerechnete Fall gehört wegen der Doppelseitigkeit der Erkrankung und sonstiger Komplikationen kaum in dieses Kapitel. Ein 30jähriger Kutscher hat seit sechs Jahren jeden Frühling unter heftigen Kopfschmerzen Anfälle von Diplopie und linksseitiger Ptosis bekommen, die in einem Monate zurückgingen. Beim letzten beobachteten Anfall wurde doppelseitige Lähmung, von verschiedenen Nerven ausgehend, mit doppelseitiger Ptosis gefunden. Nach einigen Tagen kam Lähmung des Pharynx und des rechten Armes hinzu, später der Atemmuskulatur. Die Sektion ergab nur leichte Hyperämie der Meningen ohne zentrale Läsionen (?).

Richter[64] beobachtete bei einem 37jährigen Manne anfallsweise Parese aller Muskeln, die vom rechten Okulomotorius innerviert werden. Dieselben sollen seit dem 5. Lebensjahre alljährlich im April oder Mai eingetreten

sein, seit dem 29. Lebensjahre jährlich zweimal. Einmal wurde das Vorübergehen innerhalb 14 Tagen ärztlich beobachtet. Nach den letzten Anfällen blieb leichte Ptosis zurück. Patient litt an Kopfschmerzen, manchmal hatte er Delirien und Konvulsionen. Die Sektion ergab ein Fibrochondrom des rechten Okulomotorius beim Eintritt desselben unter die Dura. Die Nuklearregion war normal.

Auch von Karplus[65] ist ein Sektionsbefund veröffentlicht. Es war bei der betreffenden Kranken immer derselbe Okulomotorius, sowohl in seinen inneren wie in seinen äußeren Ästen ergriffen; die Anfälle begannen in der Jugend und waren nur kurz dauernd. Seit dem 20. Lebensjahre blieb aber Ptosis zurück, der sich später dauernde Mydriasis und Ablenkung hinzugesellte. Die Sektion ergab ein Neurofibroma, das wahrscheinlich angeboren war und zu einer hochgradigen peripheren Degeneration geführt hatte; zentralwärts war dieselbe geringer.

Die Zahl der klinisch beobachteten Fälle, von denen man einzelne allerdings, trotzdem sie als rezidivierende Okulomotoriusparalysen beschrieben sind, auszuschließen hat, ist ziemlich zahlreich. Besonders die Mitteilung Mauthners von einem Falle, den er in der Klinik Albr. v. Graefes gesehen, und die Veröffentlichungen von Moebius haben die Aufmerksamkeit der Ophthalmologen und Neurologen auf diese eigenartige Affektion geleitet. In seinen ersten Arbeiten gibt Moebius[43] (1895) ein ausführliches Literaturverzeichnis. Noch einzelne weitere Fälle sind nachzutragen (so die oben erwähnten von Richter und Karplus, ferner von Schweinitz[73]; die in den Verhandlungen der Großbritannischen Ophthalmologischen Gesellschaft 1896 gemachten Mitteilungen von Ormerod und Holmes Spicer[66], Petella[217], Seiffer u. a.). Ich selbst finde von zwei Fällen Notizen.

Ein Herr, 39 Jahre alt, hatte zuerst 1885 einen Lähmungsanfall im Gebiete des linken Okulomotorius gehabt. Es bestand Doppeltsehen nach oben und Parese der Akkommodation mit Mydriasis. Im Jahre 1890 trat ein ebenfalls schnell verlaufender Rückfall ein. Die Heilung erfolgte in zirka vier Wochen. Als ich den Patienten im Juli 1891 sah, bestand die neue Erkrankung seit 14 Tagen: am linken Auge Mydriasis mit geringer Reaktion auf Licht, aber keiner bei Konvergenzbewegung. Parese des linken Rectus internus und Rectus inferior, Akkommodationsparalyse. Acht Tage später war eine erhebliche Abnahme der Lähmung zu konstatieren. Nach weiteren zwölf Tagen war die Lähmung des Internus geheilt, eine geringe Parese des Inferior bestand noch, ebenso Mydriasis. Im September 1893 erfolgte, wie mir der Patient mitteilte, ein neuerlicher Rückfall. Diesmal bestand vollkommene linksseitige Okulomotoriuslähmung, das Auge war unbeweglich und etwas nach außen abgelenkt. Das Lid hing herab. In etwa sechs Wochen war Heilung erfolgt. Während

früher in der Zwischenzeit immer kleinere Lähmungserscheinungen zurückblieben, beispielsweise die linke Pupille weiter war als die rechte, so ist jetzt (1896) „nach Aussage des Kranken“ alles normal: es bestehen keine Doppelbilder, keine Beweglichkeitsbeschränkung, keine Pupillenvergrößerung.

Sehr beachtenswert ist, daß bei diesem Patienten keinerlei Zeichen einer Migräne vorhanden waren, auch gingen den Lähmungsattacken keine Kopfschmerzen voraus. Der betreffende Herr ist kräftig und gesund; Syphilis hat er nicht gehabt. In letzter Zeit bekam er bisweilen leichte Anfälle von Beklemmung und Schwindelgefühl. In seiner Familie sind keine Migränekranken. Jodkali schien stets Nutzen zu bringen.

Mein zweiter Fall betrifft eine Frau, welche ich zum ersten Male am 2. Februar 1891 sah. Die Kranke war damals 22 Jahre alt. Der ganze linke Okulomotorius (inklusive Sphincter iridis und Akkommodation) war gelähmt; es bestand Ptosis. Dieses Leiden war vor drei Wochen eingetreten; es waren mehrere Tage Schmerzen in der linken Kopfseite, im Gesicht und hinter dem Auge vorangegangen. Die Kranke gab als Schuld eine Erkältung an. 14 Tage später zeigten sich vereinzelte Bewegungen in den gelähmten Muskeln, die sich dann in einigen Wochen wieder annähernd zur Norm steigerten.

Als die Patientin 16 Jahre alt (1885) war, bemerkte sie zum ersten Male — ohne vorangegangene Schmerzen —, daß sie in der Kirche die Lichter doppelt sah. Es bestand ein Strabismus divergens, gegen den eine Externus-Strabotomie am rechten Auge vorgenommen wurde. Sie behauptet, daß damals keine Lähmung bestanden habe, so daß es möglich ist, daß eine einfache Insuffizienz des Rectus medialis zur Zeit manifest wurde und das Doppeltsehen veranlaßte. Im Jahre 1889 trat dann die erste komplette Okulomotoriuslähmung auf. Sie begann mit Schmerzen in der linken Augenhöhle (es war, als ob das Auge herausgepreßt würde) und in der linken Stirne, das Zurückdrängen des Augapfels in die Orbita war ebenfalls schmerzhaft. Die Schmerzen waren der Lähmung etwa drei Tage vorausgegangen, ließen beim Entstehen der Lähmung, die hier und später meist plötzlich über Nacht erfolgte, etwas nach, hielten aber in geringem Maße noch einige Wochen an. Nach zirka dreiwöchentlichem Bestande war erhebliche Besserung eingetreten, nach sechs Wochen aber noch eine mäßige Parese sämtlicher Äste vorhanden. —

Am 12. Juni 1895 kam die Kranke wieder mit totaler linksseitiger Okulomotoriuslähmung, die bereits vier Wochen bestand. Vor dem Eintritt der Paralyse hatte sie ebenfalls mehrere Tage Schmerzen in der linken Stirnhälfte, um das Auge herum und in der Tiefe der Augenhöhle gehabt, am nächsten Morgen erwachte sie mit der vollständigen Lähmung. Bei der Untersuchung war die Pupille auf Licht starr, nur auf Konvergenz

verengerte sie sich etwas. Nach etwa acht Wochen war bis auf leichte Paresen die Lähmung zurückgegangen.

Der nächste Anfall trat im Mai 1896 ein. Es handelte sich wiederum um komplette Okulomotoriuslähmung. Wie früher gingen Schmerzen einige Tage dem Anfall voraus; sie ließen mit dem Anfall nach, bestanden aber noch zirka 14 Tage lang, während die Patientin bettlägerig war, fort, nur geringer und zeitweise unterbrochen. Gleichzeitig soll während dieser Zeit auch das Gehör auf dem linken Ohr schlechter gewesen sein; sie hatte subjektive Geräusche („wie kochendes Wasser"), beim Kauen entstanden auf der linken Seite unangenehme Empfindungen. Ziemlich plötzlich besserten sich auch diese Erscheinungen. Wie eine spätere Untersuchung ergab, handelte es sich um einen Mittelohrkatarrh. Erst nach acht Wochen wurde unter Anwendung der Elektrizität das Auge offen und beweglich. Am 8. Dezember, als ich sie sah, bestand aber links noch Parese des Sphinkter (die Pupille war weiter als die rechte, reagierte nicht auf Licht, wohl aber auf Konvergenz und Akkommodation) und leichte Parese der Akkommodation, ebenso Parese sämtlicher äußeren vom Okulomotorius versorgten Muskeln, besonders nach oben und innen war die Beschränkung noch sehr deutlich, auch bestand geringe Ptosis. Trochlearis und Abduzens waren intakt. In letzter Zeit hatte sie nur noch Doppelbilder nach innen-oben. Das Innere des Auges ist normal. Aber auffallend ist, daß Druck tief in den oberen-inneren Augenwinkel hinein schmerzhaft ist, wie die Patientin selbst gefunden. Schon vor dem ersten Anfalle hatte die Kranke öfter an Schmerzen in der Stirn und um das Auge herum gelitten, die mehrere Stunden bis tagelang anhielten und öfter mit Flimmerskotom sich einleiteten. Erbrechen fehlte. Auch jetzt litt sie noch oft an solchen, tagelang währenden Schmerzen, die sich in unregelmäßigen, meist kurzen Intervallen (manchmal nach zwei bis vier Tagen Ruhe) wiederholen; im allgemeinen sind diese Schmerzen aber nicht sehr heftig. Auch die starken Schmerzen, die tagelang den Lähmungen vorausgingen, waren bisweilen von Flimmerskotom eingeleitet. Die Patientin beschuldigt stets als Ursache des Anfalls eine bestimmte Erkältung. Sie hält sich für gewöhnlich die linke Kopfseite durch ein Tuch warm.

Rezidive (totale Okulomotoriuslähmungen) erfolgten 1900 und 1904.

Bei der Durchsicht der Fälle stellt sich heraus, daß die Anfälle oft schon in sehr früher Jugend beginnen.

Simeon Snell[67] sah 1883 ein 8jähriges Mädchen mit linksseitiger Okulomotoriuslähmung. Seit dem Alter von 18 Monaten hatte es an Anfällen von Kopfschmerz und Übelkeit gelitten, dabei war das linke Auge geschlossen gewesen, später hatte es sich langsam wieder geöffnet. Der Anfall wiederholte sich ungefähr alle sechs Monate. 1884 und 1885 sah Snell neue Anfälle. Das Kind kam mit beginnender Ptosis zu ihm,

am nächsten Tage bestand charakteristische Migräne und alle Okulomotoriusmuskeln waren gelähmt. Langsame Besserung: etwa drei Monate später noch leichte Ptosis, geringer Strabismus divergens und Beschränkung der Beweglichkeit nach oben und unten. In dem von Moebius mitgeteilten Falle trat der erste Anfall ein, als das zur Zeit sechsjährige Mädchen drei Jahre alt war, und wiederholte sich alljährlich, im Thomsonschen Falle war der 34jährige Kranke zuerst im fünften Lebensjahre von einer rechtsseitigen Okulomotoriuslähmung befallen worden, die seitdem typisch ein- bis zweimal im Jahre rezidivierte. Die volle Lähmung dauerte hier einige Wochen, dann blieb Parese.

Sehr selten sind die Beobachtungen, bei denen in der Zwischenzeit die Lähmungen vollständig verschwunden waren (Snell[67], Vissering[69], Joachim[70]). Den Fall von Senator[71] möchte ich nicht hierher rechnen, da die Pupille weit blieb. Im übrigen ist nicht ausgeschlossen, daß bei erneuerten Anfällen auch in der Zwischenzeit Lähmungsreste zurückbleiben. So in dem Falle von Jack[68], dessen 26jährige Patientin seit ihrem zehnten Lebensjahre an rezidivierender linksseitiger Okulomotoriuslähmung litt, die in manchem Jahre zwei- bis drei-, in anderen fünf- bis sechsmal auftrat; in den ersten Jahren waren keine Lähmungen zurückgeblieben, später aber blieb Erweiterung der Pupille und Doppeltsehen dauernd. Ähnlich auch in Fällen von Ormerod[66].

Die Anfälle wiederholen sich in sehr verschiedenen Zwischenräumen: bisweilen allmonatlich (v. Hamer, Manz), nach mehreren Monaten (v. Graefe, Snell u. a.), jedes Jahr (Moebius, Parinaud) oder in noch größeren Intervallen. Ebenso verschieden ist die Dauer: von einigen Tagen bis wochenlangem Bestehen. Verläßt man sich auf die Aussagen der Patienten, so erscheint die Lähmungszeit kürzer, untersucht man jedoch selbst, so findet man meist noch Paresen, wo die Kranken sich schon geheilt glauben.

In fast allen Fällen gehen Schmerzen in der betreffenden Kopf- oder Gesichtsseite und hinter dem Auge dem Anfalle vorauf. Sehr häufig haben sie den Charakter der Migräne und sind auch mit Erbrechen verknüpft.

Daraufhin ist Charcot[72] zu der Ansicht gekommen, daß es sich um eine besondere Form der Migräne handle, die er als „Migraine ophthalmoplégique“ bezeichnet. Der von ihm mitgeteilte Fall weicht aber doch sehr von gewöhnlichen Migräneattacken ab. Eine 35jährige Frau hatte vom 16. bis 23. Jahre Anfälle von Kopfschmerzen, die den ganzen Kopf einnahmen, Abends am stärksten waren, mit Erbrechen und zuweilen mit Durchfall sich verknüpften und etwa dreimal im Monate wiederkehrten. Alsdann bis zum 31. Jahre keine Anfälle mehr. Im Februar 1885 rechtsseitige Kopfschmerzen, die am Hinterkopf begannen, dabei Übelkeit und

Erbrechen. Die Schmerzen dauerten vier Wochen lang, verschwanden dann mit dem Eintreten einer rechtsseitigen vollständigen Okulomotoriuslähmung, die einen Monat anhielt. Im Februar 1886 zweiter Anfall: drei Wochen Schmerzen, acht Tage lang Lähmung, die nicht ganz schwand. Die Parese blieb drei Jahre lang bestehen; in dieser Zeit öfter migräneartige Anfälle mit vorübergehender Verschlimmerung der Parese. 1890 dritter Anfall: vier Wochen heftige Schmerzen, dann Augenmuskellähmung, die noch im Mai bestand, aber im Juli verschwunden war. Es macht diese Krankengeschichte eher den Eindruck, daß ein an Migräne leidendes Individuum an einer auf andere Ätiologie zurückzuführenden rezidivierenden Okulomotoriuslähmung nachträglich erkrankt ist. Dasselbe trifft auch für meinen zweiten Fall, wo sogar ein Flimmerskotom öfter den Anfall einleitete, und ebenso für den von Chabbert veröffentlichten Fall zu, den ich in dem Kapitel „Vorübergehende Hemianopsie, Flimmerskotom" genauer angeführt habe.

Moebius hat in seiner oben zitierten Arbeit die Ähnlichkeiten der uns beschäftigenden Krankheit mit der Migräne und ebenso ihre Unterschiede ausführlich auseinandergesetzt und kommt zu dem Ergebnis, daß die letzteren erheblicher sind. Wenn er aber annimmt, daß ein „echter Migräneanfall" immer die Lähmung einleite, so trifft dies doch für verschiedene Fälle nicht zu. Selbst in der von Charcot angeführten Beobachtung dürfte es gewagt sein, die drei oder vier Wochen lang dauernden Schmerzen, die der Lähmung vorangingen, als echte Migräne zu bezeichnen, ähnlich in dem Falle von Moebius selbst, wo der sehr intensive Schmerz 14 Tage dauerte. In manchen Fällen sind die Kopfschmerzen sehr gering. In meinem ersten Falle hat der Kranke sogar nie daran gelitten. Ebensowenig kann ich, wie Moebius angibt, darin eine Übereinstimmung der rezidivierenden Okulomotoriuslähmungen mit der Migräne finden, daß beide immer in der Jugend begännen: dies ist bei den rezidivierenden Okulomotoriuslähmungen, wenn auch sehr häufig, doch durchaus nicht stets zutreffend. Somit ergibt sich schon äußerlich in einer Zahl von Fällen eine erhebliche Differenz gegenüber der Migräne, so daß man wenigstens für diese eine Einreihung in letztere Affektion ausschließen muß. Moebius führt ferner mit Recht als Unterschied die langen Zwischenzeiten an, die bei Migräne sehr selten sind. Besonders wichtig aber ist ihm, daß die Lähmung meist mit dem Schwinden der Schmerzen eintritt: dies spricht dafür, daß die die Lähmung bewirkenden Läsionen die Migränesymptome hervorrufen, nicht umgekehrt. Ein gewichtiges Moment für die Verschiedenheit der Affektion liegt auch darin, daß die Augenerscheinungen (Flimmerskotom, vorübergehende Hemianopsie), welche bei Migräne so überaus häufig sind, hier mit seltenen Ausnahmen fehlen.

Es dürfte sich bei den rezidivierenden Okulomotoriuslähmungen um lokale Veränderungen (Hyperämien, Blutungen, Ödeme, Exsudationen oder Neuritis, worauf Marina hinweist) handeln, die periodisch auftreten und in der Mehrzahl der Fälle auch gewisse dauernde Störungen zurücklassen. Daß eine Trennung zwischen „reinen periodischen Okulomotoriuslähmungen“, wie Senator[71] will, und solchen, bei denen in der Zwischenzeit Lähmungsreste nachzuweisen sind („periodisch exazerbierende Okulomotoriuslähmungen“), streng durchführbar sei, halte ich nicht für zutreffend. Es kommen Fälle vor, bei denen zwischen den einzelnen Rezidiven deutliche Lähmungen bestehen bleiben, hingegen nach einem letzten Anfalle fast volle Heilung erfolgt; andererseits lassen die ersten Anfälle fast keine Spuren zurück, dagegen bleiben später Paresen. Ob aber überhaupt Beobachtungen vorliegen, bei denen gar keine Spuren zurückgeblieben sind, erscheint zweifelhaft. Es hängt das sehr von dem Untersuchenden und seiner Auffassung ab. So bleibt in der Regel nach jeder Augenmuskellähmung eine gewisse Insuffizienz des Muskels lange oder auch für immer bestehen: diese Insuffizienz kann von dem einen als in die physiologische Breite fallend angesehen, von dem andern als Rest der Lähmung betrachtet werden. Dies gilt analog für Pupillendifferenzen. So hatte beispielsweise die Patientin von Senator, die er für seine erste Kategorie heranzieht, bei einer von Uhthoff etwa $^3/_4$ Jahre nach dem letzten Anfalle angestellten Untersuchung nichts Krankhaftes außer einer geringen Erweiterung der Pupille der früher leidenden Seite. Uhthoff hält dies nicht für pathologisch; andere würden darin ein Überbleibsel der früheren Lähmung finden. Damit dürfte auch die Annahme Senators, daß die „reinen Fälle“ als hysterische oder Reflexlähmung auf hysterischer Basis angesehen werden könnten, zusammenfallen. Im übrigen kann eine Okulomotoriuslähmung, wie Moebius anführt, nie hysterischer, d. h. seelischer Art sein, da letzterer nur solche Muskelgruppen unterliegen, die durch seelische Vorgänge zur gemeinsamen Zusammenziehung gebracht werden können.

Über den Ort der Erkrankung gehen die Ansichten der Autoren auseinander: während Mauthner, Manz, Marina, neuerdings Schilling[237] u. a. ein peripheres Ergriffensein des Okulomotorius annehmen, neigen sich Moebius, v. Hamer und Pflüger mehr zu der Ansicht, daß es sich um nukleare Prozesse handelt. Die Sektionsbefunde sprechen, wie wir gesehen — selbst angenommen, daß es sich nicht immer um typische Fälle handelte —, dafür, daß basale Okulomotoriuserkrankungen das beschriebene Krankheitsbild hervorrufen können. Daß hier und da nur einzelne Äste des Okulomotorius getroffen sind, widerspricht nicht dem, was wir sonst bei basalen Affektionen finden. Ebensogut wie der Rectus internus gelegentlich neben dem Rectus superior getroffen ist, während der Rectus inferior frei bleibt, ebensogut können auch die Nerven der äußeren Augen-

muskeln mehr oder weniger erkranken, während Sphinkter und Akkommodationsmuskel intakt bleiben. Unseren übrigen Erfahrungen aber würde es ganz widersprechen, wenn, wie hier so häufig, einzig und allein der Okulomotorius eines Auges durch eine Erkrankung seiner Kerne vollkommen gelähmt sein sollte, während alle übrigen Augenmuskelkerne lange Zeit oder dauernd unbehelligt bleiben. Hierbei fällt noch als erschwerend ins Gewicht, daß der Nerv für den Obliquus inferior doch nach dem jetzigen Stande der Untersuchungen vorzugsweise von der kontralateralen Kernseite kommt. Für den nuklearen Ausgang des Prozesses hatte Moebius ursprünglich besonderes Gewicht auf den die Lähmung einleitenden dumpfen, tief sitzenden Kopfschmerz (beziehentlich mit Erbrechen) gelegt. Aber in seinen letzten Arbeiten (1895 u. 1900) sagt er selbst, daß diese Annahme irrig sei, da örtliche Reizung der Dura ebenso zu wirken scheine wie Läsion der intrazerebralen Fasern bei Tumoren etc.: hier wie dort tritt Kopfschmerz mit Erbrechen ein. Es könne sich also, zumal auch der Trigeminus nicht selten beteiligt ist, um basale Prozesse handeln. Daß aber selbst ohne Schmerzen die Okulomotoriuslähmung periodisch auftreten kann, lehrt der erste von mir mitgeteilte Fall.

Nach alledem möchte auch ich eine Läsion des Okulomotoriusstammes als Ursache annehmen. Da öfter direkt auf Erkältungen hingewiesen wird und auch das Eindrücken des Bulbus in die Orbita schmerzhaft ist, könnte in einzelnen Fällen eine rheumatische Periostitis die Veranlassung geben. Dies würde besonders für die Erkrankungen gelten, bei denen die Anfälle in unregelmäßigen Perioden auftreten.

Eine gewisse Schwierigkeit bietet die Deutung der Fälle, welche in kürzeren, ziemlich regelmäßigen Perioden, ja sogar abwechselnd mit Migräneanfällen sich einstellen. Allerdings kann man meiner Meinung nach noch nicht von rezidivierender Okulomotoriuslähmung bei Migräne sprechen, wenn, wie in dem von Bernhardt[51a] mitgeteilten Falle, ein 56jähriger Mann, der von Jugend an an Migräne gelitten hatte, immer am Tage vor dem Kopfschmerz „geschielt“ haben soll. Die Untersuchung ergab, daß das linke Auge etwas nach außen abgewichen, aber sonst voll beweglich war; zur Zeit bestanden keine Doppelbilder. Es dürfte sich hier, wie der Autor selbst als möglich hinstellt, nur um eine einfache Insuffizienz des Rectus internus handeln, die anfänglich latent, bei nervöser Erschöpfung manifest wurde und dabei zu Doppelbildern führte.

Keinenfalls geht es an, die Ophthalmoplegie als ein Symptom der Migräne zu betrachten, da selbst in Fällen, die, wie mein zweiter, deutlich mit Migräne kompliziert sind, doch früher oder später dauernde Lähmungserscheinungen auftreten. Demnach halte ich auch die Anschauung von einer Autointoxikation, die Vissering zur Erklärung beider Affektionen heranzieht, nicht für zutreffend.

Die Durchsicht der Fälle ergibt übrigens, daß es sich wohl nie um eine wirkliche reine Migräne handelt; hierbei ist natürlich nicht ausgeschlossen, daß, wie oben betont, ein Migränekranker auch an rezidivierender Okulomotoriuslähmung erkranken könne und daß dann die Anfälle beider Leiden ineinander übergehen.

Weiterhin hat W. Koster-Gyn[234] einen Fall rezidivierender Okulomotoriuslähmung ohne Migräne mit Symptomen der Tabes veröffentlicht und verweist auf einige Fälle in der Literatur, bei denen ebenfalls diese Affektion vorlag.

Ein Vergleich mit Fazialislähmungen, von denen auch eine Reihe rezidivierender Fälle mitgeteilt sind (siehe Bernhardt[51a], Eulenburg u. a.), ist öfter gemacht worden. Bei den meisten dieser Fälle waren aber die Faziales beider Seiten abwechselnd betroffen; allerdings werden von Bernhardt auch einseitige Erkrankungen mitgeteilt. Aber bezüglich der ausgeprägten Periodizität, in der manche der erwähnten Okulomotoriuslähmungen erscheinen, und bezüglich der Häufigkeit der Anfälle unterscheiden sich die erwähnten Fazialislähmungen doch erheblich: sie dürften im wesentlichen, wie auch Moebius annimmt, den sogenannten rheumatischen Fazialislähmungen einzureihen sein.

Was die Behandlung der periodischen Okulomotoriuslähmung betrifft, so scheint in manchen Fällen der fortgesetzte Gebrauch von Jodkali von besonderem Nutzen zu sein. —

Bemerkenswert ist eine von Karplus[175] mitgeteilte Beobachtung, die ihn im Anschluß an anderweitig beschriebene Fälle zur Aufstellung einer asthenischen Ophthalmoplegie veranlaßt. Bei einer 24jährigen, zarten, etwas anämischen Frau trat bereits als sie fünf Jahre alt war, ohne erkennbare äußere Veranlassung eines Tages eine geringe rechtsseitige Ptosis auf, die in den nächsten Tagen an Intensität zunahm, und zu welcher sich im Laufe der nächsten Woche auch eine linksseitige Ptosis gesellte. Eine Untersuchung der Augen ergab, daß sich auch „die Augäpfel nicht recht bewegten“. Nach einem Jahre ging die beiderseitige Ptosis allmählich wieder zurück. Seither treten alljährlich mehrwöchentliche Perioden starker beiderseitiger Ptosis auf. Auch in der Zwischenzeit werden die Augen abends beim Aufbleiben klein. Überhaupt ist stets morgens Remission und abends Exazerbation der Erscheinungen vorhanden; hier und da treten auch Doppelbilder auf. Im September 1894 wieder stärkere, monatelang dauernde Ptosis, zu der sich im Oktober Parästhesien, Schwäche und Ermüdbarkeit der Extremitäten gesellte. Im Dezember wurde Paralyse sämtlicher äußeren Augenmuskeln und Ptosis beiderseits konstatiert; innere Augenmuskeln (Akkommodation und Iris) normal. Parese des Stirn- und Augenfazialis. An den oberen Extremitäten große motorische Schwäche. Im Januar 1895 ging letztere

zurück; April Wiederherstellung der Beweglichkeit der Bulbi, jedoch nicht in vollem Umfange. Ptosis fast ganz verschwunden. Von nun an ließ sich besonders in Muskeln, die anscheinend nur wenig paretisch waren, eine rapide Erschöpfbarkeit erweisen. Auch im folgenden Jahre noch keine vollkommene Beweglichkeit. Durch Ermüdung trat immer eine beträchtliche Zunahme der Lähmung ein. Im Herbst 1896 verlor sich die Ptosis vollkommen; leichte Parese der Heber und Abduzenten blieb bestehen.

Nach Karplus ist der beschriebene Fall ausgezeichnet durch das Fehlen von sonstiger schwerer Nervenerkrankung (Tabes, multiple Sklerose etc.), aber auch von anderen Ophthalmoplegien, bei denen letztere, wie wir gesehen, auch gelegentlich nicht vorhanden sind, unterscheidet er sich durch die Rezidive, die Heilbarkeit, die Erschöpfbarkeit und episodische Beteiligung der Extremitäten. Karplus setzt die Affektion in Analogie mit der „Bulbärparalyse ohne anatomischen Befund“ (Oppenheim) oder „asthenischen Bulbärparalyse“ (Strümpell[176]), auf die Erb zuerst aufmerksam gemacht hat. Die Symptome dieses Leidens bestehen in Ptosis, Parese der Gesichtsmuskeln, Kaustörungen, Schlingstörungen und Sprechstörungen; sie sind jedoch nur zum Teil gleichmäßig andauernd, zum größeren Teil durch eine ungemein rasche Ermüdbarkeit und Erschöpfung der betreffenden Muskeln bedingt. Ähnliche Ermüdbarkeit bis zum vollständigen Versagen der Funktion zeigt sich auch an den Muskeln der Extremitäten. Bei dieser Affektion wurden mehr oder weniger vollständige Ophthalmoplegien von Erb, Eisenlohr und Goldflam beschrieben. Oppenheim[225] gibt an, daß bei der von ihm als „myasthenische Paralyse“ beschriebenen Krankheit in 15 von 51 Fällen zuerst der Augenmuskelapparat von der Schwäche befallen war. Den Fall von Camuset, wo periodische Anfälle von Ptosis und Doppeltsehen auftraten, rechnet Karplus ebenfalls zur asthenischen Ophthalmoplegie. Auch die sehr auffällige Beobachtung von Kunn[93], wo die Symptome einer exterioren Ophthalmoplegie von Stunde zu Stunde sich änderten, dürfte in diese Kategorie fallen. Gowers[224] hat über 4 Fälle bulbärer Myasthenie berichtet, wo besonders stark die Seitwärtswender sowie der Levator palpebr. superioris beteiligt waren, die Binnenmuskulatur des Auges bleibt frei; daneben Schwäche der Gesamt-, besonders der Gesichtsmuskulatur. Loeser[226] teilt zwei Fälle mit, bei denen eine Kombination mit Morbus Basedowii bestand.

Neuerdings hat Kallarits[213] vorgeschlagen, an Stelle der Bezeichnung asthenische Ophthalmoplegie oder Myasthenie, da der diagnostische Wert dieses Symptoms sehr gering sei, den Ausdruck „Erschöpfungsreaktion“ zu wählen. Er findet das Symptom bei familiären Erkrankungen, bei Polioenzephalomyelitis und bei Gehirnläsionen. In einem Fall von

Hödlmoser[214], wo Doppelbilder und eine Ptosis des linken Auges bestanden, war die Autopsie negativ. Hingegen fand Fajerszhajn[215] in einem Falle von Myasthenie, wo Ptosis und hochgradige Muskelermüdbarkeit bestand, Myelienzerfall in den Wurzelfasern des Okulomotorius, Abduzens etc., Link[216] Zellherde in beiden M. recti interni usf.

Konjugierte, assoziierte und dissoziierte Augenablenkungen. Konvergenzlähmung.

Die konjugierte Ablenkung beider Augen findet nach rechts, links, oben oder unten statt: es handelt sich wohl meist um Kontraktur der entsprechenden Muskeln, beim Rechtssehen also beispielsweise um Kontraktur des linken Rectus internus und des rechten Rectus externus. Auch der Kopf pflegt nach der entsprechenden Seite geneigt zu sein. Ist der Kranke nicht bewußtlos, so kann er zwar mühsam die Augen in andere Richtung bringen, doch begeben sie sich alsbald wieder in die frühere Stellung. Übrigens ist die binokulare Blickrichtung in der Regel bei weitem nicht so exakt, wie sie unter normalen Verhältnissen im Interesse des Sehaktes erfolgt.

Oben ist bereits ausgeführt, daß die Reizung sehr verschiedener Teile des Gehirns, so der Sehsphäre, der Vierhügel usf., derartige konjugierte oder assoziierte Bewegungen herbeiführen könne. Prévost (1888) hat bestimmte Sätze aufgestellt, welche aus der Blickrichtung mit Berücksichtigung der anderweitigen Lähmungen eine Diagnose auf die Lage des Krankheitsherdes gestatten. Bei Hemiplegien tritt die Wendung der Augen ebenso wie auch des Kopfes öfter gleichzeitig mit der Apoplexie hervor. Die Augen sind meist nach der nicht gelähmten Seite, also nach dem Sitz der Hirnläsion, gewandt. „Le malade regarde sa lésion," wie Prévost sich ausdrückte. Richtet der Kranke seine Augen auf die Seite der Körperlähmung, so hat die Läsion ihren Sitz im Mittelhirn, vom Tuber cinereum bis zur Medulla oblongata, Großhirnschenkel und Brückenschenkel eingeschlossen, und zwar auf der der Ablenkungsrichtung entgegengesetzten Seite. Ähnlich sollte es sich verhalten bei den Deviationen, welche halbseitige Krämpfe begleiten.

Jedoch haben die erwähnten diagnostischen Schlüsse keine allgemeine Gültigkeit (Bernhardt[118]); nur in Verbindung mit anderen krankhaften Zuständen können sie eine gewisse Leitung geben. Bisweilen ist mit den konjugierten Ablenkungen auch einseitige Pupillendilatation vorhanden, die Kooyker[96] auf Sympathikusreizung schiebt.

Als häufigste Ursache der konjugierten Deviation ist, wie erwähnt, die Apoplexia cerebri zu betrachten; jedoch kommt sie auch bei Enzephalitis, bei eiteriger Meningitis der Konvexität (Jaccoud), bei extra-

duralem, von Ohreiterung ausgehendem Abszeß (Grunert[212] und Schulze), bei einseitiger Hirnhautblutung, bei progressiver Paralyse (Zacher) und bei Hirntumoren vor. So findet nach Bachs[196b] kritischer Übersicht auch bei Kleinhirnhemisphärenerkrankungen eine konjugierte Deviation nach der gesunden Seite statt. Sind beide Hemisphären und der Kleinhirnwurm erkrankt, so treten Optikusatrophien, Augenmuskel- und Fazialisparesen sowie Nystagmus hinzu. Auch bei Affektion des Kleinhirnschenkels kommen konjugierte Deviation, Nystagmus und Augenmuskelparesen vor.

Sehr selten sind dissoziierte Augenablenkungen, wo beide Augen nach außen gehen oder das eine nach oben und das andere nach unten. Verletzungen des Zerebellums, des Wurms und der Corpora restiformia sollen sie hervorbringen. —

Ähnliche Bewegungsstörungen wie die Déviation conjuguée bewirken die assoziierten Lähmungen. Hier ist bei Lähmung des Rectus externus einer Seite auch der Rectus internus der andern Seite in der Weise funktionsunfähig, daß eine assoziierte Bewegung nach rechts oder links nicht zustande kommt. Jedoch kontrahiert sich der betreffende Rectus internus bei Konvergenzbewegungen und kann ebenso bei Verdeckung des kranken Auges die entsprechende Seitwärtsbewegung machen.

In gewissem Sinne gehört auch die Konvergenzlähmung hierher. Dieselbe ist relativ selten. Für größere Entfernungen besteht korrekte Einstellung der Augen oder eine geringe latente Divergenz. Nähert man nun, von der Entfernung ausgehend, wo binokulare Einstellung eben noch möglich ist, ein Objekt in der Mittellinie den Augen mit der Aufforderung, es zu fixieren, so bleiben die Augen starr stehen, oder es treten nur ganz geringe Einstellungsbewegungen, in der Regel nur eines Auges, ein. Dabei prägt sich oft im Gesicht die Anstrengung aus, mit welcher eine korrekte Fixation erstrebt wird. Deckt man ein Auge zu, so macht das andere die Einstellungsbewegungen mühsam, während das verdeckte Auge assoziiert nach außen geht. Es kommt hinzu, daß, wie Alfr. Graefe erwiesen, selbst bei der Einstellung für die Nähe in der Entfernung, wo sie möglich ist, fast gar keine latente Konvergenzkraft mehr vorhanden ist: auch die schwächsten Prismen, Basis nach außen, vorgelegt, die durch eine fakultative Konvergenz überwunden werden müßten, lassen gekreuzte Doppelbilder auftreten. Andererseits überragt der Grad der latenten Divergenz nicht die Norm. Läßt man hingegen assoziierte Bewegungen der Augen nach rechts oder links machen, so ist von einer Herabsetzung der Muskelkraft der Interni nichts zu konstatieren. Gewöhnlich verengt sich die Pupille bei den Annäherungsbestrebungen nicht; auch in der Akkommodation sind Störungen beobachtet worden. Das Auftreten von Doppelbildern bildet die Klage der Patienten.

Zu trennen hiervon sind die Erscheinungen, welche wir bei der bekannten Insuffizienz der Recti interni, die wir besonders häufig bei Kurzsichtigen finden, zu beobachten pflegen. Hier folgt aber bei Annäherung des Objektes wenigstens Ein Auge demselben, während das andere nach außen abweicht. Allerdings kommen auch gelegentlich Fälle vor, wo schon in ziemlich großer Entfernung beide Augen anfangen zu divergieren, während die assoziierten Bewegungen ebenso wie bei der Konvergenzlähmung keinen Defekt in der Wirkung der Recti interni zeigen.

Als unterscheidendes Moment könnte dann nur die Vergrößerung der Kraft der Recti externi dienen. Normalerweise werden für die Ferne Prismen von zirka 2° bis 6° Basis nach innen im Interesse des Einfachsehens durch ein Schielen nach außen, etwa bei Fixation eines Lichtes, überwunden; ist ein erhebliches Übergewicht der Recti externi vorhanden, wie dies bei der gewöhnlichen Insuffizienz der Interni der Fall ist, so wird auch die Stärke des Prismas, das noch durch fakultative Divergenz überwunden werden kann, erheblich stärker sein. —

Die oben erwähnten Beobachtungen von Konvergenzlähmung, welche vorzugsweise von Parinaud[98], Moebius, Landolt, Alfr. Graefe, Stölting und Bruns[100], Peters u. a. studiert sind, sprechen dafür, daß ein besonderes Konvergenzzentrum bestehe.

Man kann zur Erklärung aller dieser Befunde folgende Annahmen machen, die Hunnius[109] durch ein Schema veranschaulicht hat. Von der Hirnrinde geht zum Abduzenskern der andern Hemisphäre eine Bahn, die bei willkürlichen Seitwärtsbewegungen nach der Seite des betreffenden Abduzenskernes benützt wird. Vom Abduzenskern selbst geht eine Bahn zum Okulomotoriuskern der andern Seite für den Rectus internus, so daß z. B. der linke Abduzenskern mit dem rechten Rectus internus-Kern verknüpft ist zur Ausführung der assoziierten Linksbewegungen. In der Tat läuft nach den Untersuchungen von Graux und Duval[142] vom Abduzenskern ein Nervenbündel zum Okulomotoriuskern der andern Seite und gesellt sich den Fasern bei, welche zum Rectus internus gehen. Durch eintretende Störungen in diesen Bahnen würden sich die seitlichen konjugierten Deviationen und assoziierte Lähmungen erklären (cf. S. 143).

Weiter besteht eine Verbindung beider Kerne der Recti interni mit der Hirnrinde und dem Konvergenzzentrum. Eine Läsion hier bewirkt die Konvergenzlähmung. Andererseits kann dieses Zentrum unverletzt sein, obwohl die assoziierten Bewegungen nach der Seite ausbleiben, indem eine Störung der oben angeführten Verbindungen vorhanden ist.

Auch können Fälle von Moebius und Alfr. Graefe (l. c.), wo bei angeborener Lähmung beider Abduzenten die Bewegungen der Augen nach rechts und links, welche Kontraktion der Recti interni assoziiert beanspruchten, ganz ausblieben, während diese Muskeln bei der Konvergenz-

bewegung voll funktionierten, als eine weitere Stütze für die Annahme eines Konvergenzzentrums angesehen werden. Marina (l. c., S. 23) beobachtete sogar eine angeborene Lähmung des linken Abduzens mit Konvergenzlähmung. Bei Ponsaffektionen ist neben der assoziierten Lähmung nach der Seite hin öfter das Erhaltenbleiben der Konvergenzbewegungen konstatiert worden.

Als Symptome der Konvergenzlähmung sind die Doppelbilder und die Schwierigkeit, Distanzen zu schätzen, anzuführen. Dabei leidet noch eine große Zahl der befallenen Patienten an Schwindelgefühlen, die unabhängig von den Augenstörungen vorhanden sind. Auch Gehörsstörungen sind beobachtet worden. Parinaud ist darnach geneigt, den Sitz des Leidens in das Zerebellum zu verlegen.

Der von Delépine[97] als eine Kombination von konjugierter Ablenkung mit Konvergenzlähmung aufgefaßte Fall dürfte doch nur die Folge einer Insuffizienz des rechten Rectus internus sein, die bei der sich entwickelnden Ablenkung nach rechts manifest wurde. Wollte der an rechtsseitiger Hemiplegie und Aphasie leidende Kranke auf einen Gegenstand in der Mittellinie konvergieren, wich plötzlich die Achse des rechten Auges von der Mittellinie ab und stellte sich parallel zur linken Sehachse. Später trat diese Abweichung nach rechts auch ohne diesen Willensakt ein. Die Sektion ergab ausgedehnte Herde in den motorischen Zentren der linken Großhirnrinde.

Als Ursachen der Affektion sind erwiesen Neurasthenie, Hysterie, disseminierte Sklerose, Tabes, Morbus Basedowii, Enzephalitis, ferner Intoxikationen (mit Alkohol, Morphium, Chloral etc.). Ich habe diese Lähmung auch einmal nach Diphtherie auftreten sehen. —

Divergenzlähmungen sind ebenfalls beschrieben worden. Zuerst von Parinaud; jedoch scheint dieser Autor neuerdings dieselben eher als Kontraktur der Konvergenzmuskeln aufzufassen. Es bestehen gleichnamige Doppelbilder in der Mittellinie, die aber erst in einer bestimmten Entfernung vom Auge auftreten, beim Herangehen an dasselbe verschwinden. In der erwähnten Entfernung kann auch Konvergenzschielen vorhanden sein, jedoch sind die seitlichen Bewegungen der Augen ungestört. In neuerer Zeit hat Straub[184] einige Fälle mitgeteilt: neben nervösen und hysterischen wurden auch sonst gesunde Personen davon betroffen.

Kongenitale Beweglichkeitsdefekte der Augenmuskeln. — Ähnliche erworbene Lähmungszustände.

Angeboren kommen Beweglichkeitsdefekte der Augenmuskeln besonders häufig im Gebiete des Okulomotorius vor. Vor allem ist das Herabsinken des oberen Lides (Ptosis) nicht selten. Es trifft meist beide

Augen. Gewöhnlich ist auch eine Schwäche des Rectus superior damit verknüpft, jedoch nicht immer. Gelegentlich findet man dabei Verschiedenheit in der Färbung der Iris und in der Größe der Pupille, Exkavation der Papilla optica (Lucanus), Coloboma n. optici (Hillemanns), Epikanthus (Hirschberg, Bach), Fehlen der Karunkula. Ebenso sind daneben andere Beweglichkeitsdefekte vorhanden: so bestand sogar in dem Falle von Ahlström[104] eine vollkommene Unbeweglichkeit der Bulbi. In der Regel wird durch Kontraktion des Frontalis unter Faltung der Stirnhaut die Hebung des oberen Lides versucht; die operative Verbindung dieses Muskels mit dem Lide bewirkt bekanntlich erhebliche Besserung. Durch ein Rückwärtsbiegen des Kopfes suchen nebenbei die Kranken sich besseren Lichteinfall in die Pupille zu schaffen.

Abweichend von diesem willkürlichen Akt der Muskelkontraktion sind eine Reihe von Fällen beobachtet worden (Bernhardt[60] zählt bis Anfang 1896 ungefähr 30), bei denen durch bestimmte Bewegungen des Unterkiefers eine Hebung des oberen Lides (ein Emporschnellen desselben) veranlaßt wurde. Die erste Mitteilung wurde von Gunn (1883) in der ophthalmologischen Gesellschaft für Großbritannien gemacht; in Deutschland richtete Helfreich[59] 1887 besonders die Aufmerksamkeit darauf. Wird der Mund geöffnet, der Unterkiefer vorgeschoben oder zur Seite geschoben, besonders beim Kauen, so tritt bei einzelnen Individuen eine sehr erhebliche Emporziehung des oberen Lides der betreffenden Seite ein, während an dem andern in der Regel nicht die geringste Bewegung nachweisbar ist. In einzelnen Fällen wurde dies auch einseitig beobachtet bei Leuten, die keine (Fuchs) oder wenigstens keine bemerkenswerte Ptosis (Hillemanns[61]) hatten. Zur Erklärung dieser Erscheinung nimmt wie Helfreich auch Bernhardt an, daß eine partielle, mangelhafte angeborene Anomalie des Okulomotoriuskernes vorhanden sei und daß für die hierdurch stiefmütterlich bedachten Nervenäste des Okulomotorius eine vikariierende Versorgung durch die Fasern des benachbarten motorischen Trigeminuskernes erfolge: der Musculus levator palpebrae superioris werde demnach sowohl vom Nervus oculomotorius, als auch vom Nervus trigeminus her beeinflußt.

Im übrigen sei darauf hingewiesen, daß man ein Herabhängen des oberen Lides gelegentlich bei Personen beobachtet, die lange an entzündlichen Augenkrankheiten gelitten haben, besonders nach Trachom finden wir es. Verschiedene Gründe können dazu Anlaß geben: die durch Infiltration und Blutfülle gesteigerte Schwere des Lides, eine allmähliche Kraftabnahme des Levator, Lichtscheu, Verwachsungen der Schleimhaut des Lides mit der des Bulbus durch Schrumpfung etc. Diese Fälle sind natürlich von der eigentlichen Ptosis zu trennen. Ebenso kann ohne sonstige Erkrankungen bei älteren Personen eine doppelseitige Ptosis sich entwickeln (Fuchs[147]).

Von Siemerling[106] liegt ein Sektionsbefund bei einseitiger kongenitaler Ptosis vor. Es handelte sich um einen 50jährigen, an progressiver Paralyse leidenden Mann, der seit der Geburt am linken Auge Ptosis hatte. Es fand sich in einer Partie des Okulomotoriuskernes beiderseits eine deutliche Abnahme und ein Zerfall der Zellen. Im linken Okulomotoriusstamm war das interstitielle Gewebe vermehrt und sah man mehr als gewöhnlich eine größere Anzahl feinerer Nervenfasern. Der linke Levator zeigte Fasern von ungleichmäßigem Kaliber, viele Muskelfibrillen waren zerfallen. Siemerling findet die Ursache der Ptosis in einer mangelhaften Anlage des Okulomotoriuskernes. Es können aber, wie es durch Kunn[110] geschieht, gerechte Einwendungen hiergegen gemacht werden, da einmal auch der rechte Okulomotoriuskern getroffen war und außerdem noch andere nervöse Erkrankungen vorlagen. —

Verhältnismäßig oft besteht kongenitale Ophthalmoplegia exterior, die besonders die vom Okulomotorius versorgten Muskeln betrifft; hingegen scheinen die Akkommodations- und Irismuskeln durchgehends intakt zu bleiben. Ein von mir untersuchtes erwachsenes Mädchen hatte bei vollständiger Ophthalmoplegia exterior nie Doppelbilder, auch konnten dieselben nicht künstlich hervorgerufen werden; sie benützte abwechselnd nach Belieben bald das eine, bald das andere Auge zur Fixation.

Auch die Abduzenslähmung ist öfter angeboren. In Hirschbergs Klinik fand sie sich bei 116.000 Kranken 31mal. Daß bei den Auswärtsbewegungen Defekte von 1—2 *mm* gegenüber dem Normalen vorhanden sind, ist übrigens nicht allzu selten. Sehr bemerkenswert ist die Komplikation der doppelseitigen Abduzenslähmung mit angeborener Fazialislähmung (Moebius[107], Alfr. Graefe, Procopovici[120] u. a.). In einem Falle von Bernhardt[108] war beides nur einseitig vorhanden; auch bestand noch Trigeminuslähmung. Sehr viel seltener übrigens finden sich doppelseitige Fazialislähmungen bei Ophthalmoplegia exterior duplex infolge von Okulomotoriuslähmung. Hier sind die Lähmungen des Fazialis meist auf seine oberen Äste beschränkt (Hanke[121]), jedoch teilt Procopovici (l. c., S. 44) auch einen Fall von begleitender vollständiger doppelseitiger Fazialislähmung mit.

In der Regel wird trotz der mangelhaften Beweglichkeit der Augen und des demnach bei besonderen Blickrichtungen notwendigerweise eintretenden Strabismus nicht über Diplopie geklagt. Es gibt allerdings Kranke, die stets durch ihre Kopfhaltung bei multiplen Lähmungen sich eine solche Stellung der Augen zu sichern wissen, daß ein deutlicheres Schielen gar nicht hervortritt. Andererseits gelingt es aber auch gelegentlich, durch Vorhalten von abwärts brechenden Prismen und farbigen Gläsern Doppelbilder auf der gelähmten Seite hervorzurufen; ebenso habe ich am Stereoskop binokulares Doppeltsehen feststellen können. Auch habe ich

konstatiert, daß bei kongenitaler Ophthalmoplegia externa des linken Auges bei einem 15jährigen Knaben die Projektion (Stoßen mit dem Finger auf das vorgehaltene Objekt), wie auch sonst bei Lähmungen, nach der Zugrichtung der gelähmten Muskeln falsch war.

Eine Reihe von Fällen ist bekannt geworden, wo mehrere Mitglieder derselben Familie Beweglichkeitsdefekte der Augen zeigten: so bei der Patientin Heucks und ihren drei Kindern; ähnliche Beobachtungen liegen von Hirschberg, Rampoldi, Lawford, Vossius, Kunn, Kummer[192] u. a.*) vor. Gelegentlich scheint das Leiden durch Kompression des Kopfes bei der Geburt, etwa mit der Zange, entstanden zu sein.

Moebius hat die Affektion als Folge von Kernschwund aufgefaßt; indem er nicht nur die angeborenen, sondern auch die in früher Jugend entstandenen Lähmungen zusammenfaßte, wählte er dafür die Bezeichnung des „infantilen Kernschwundes". Der Form nach unterscheidet er: 1. Ophthalmoplegia exterior, rein oder kombiniert mit Fazialislähmung und anderen Muskellähmungen, 2. doppelseitige Abduzens-Fazialislähmung, 3. doppelseitige Fazialislähmung, 4. doppelseitige Okulomotoriuslähmung, 5. doppelseitige Ptosis, 6. einseitige Abduzenslähmung und 7. besondere Formen einseitiger angeborener Ptosis.

Aber ich muß Kunn und Marina beistimmen, welche streng die angeborenen Affektionen trennen von denen, die ähnlich sind, sich aber erst später, und zwar meist im jugendlichen Lebensalter, entwickeln. Auch bei Erwachsenen treten gleichartige Lähmungen auf (so beispielsweise die von Fuchs[111] zuerst und dann von Silex[124] beschriebene isolierte Ptosis), welche schließlich zu einem stationären Zustand kommen. Sie können ohne andere nervöse Erkrankungen bestehen. Allerdings sind letztere in einzelnen Fällen doch noch später beobachtet worden, so in einem Falle von Bernhardt nach sieben Jahren Tabes; in einem Falle von Lichtheim trat nach elf Jahren Somnolenz und Schwäche ein: derartige Krankheitsprozesse dürften in das Gebiet der Nuklearaffektionen fallen. Andererseits ist die Annahme durchaus gerechtfertigt, daß es sich in einer Reihe von Fällen um eine primäre Myopathie (Dystrophia muscularis progressiva) handelt, welche die Augenmuskeln allein befällt. In seinem Falle von progressiver Levatorlähmung, der wie die bisher beschriebenen eine ältere Frau betraf, konnte Silex[124] an dem exzidierten Levator neben Atrophie eine deutliche Hypertrophie der Muskelfasern beobachten und somit die Zugehörigkeit zu der myopathischen Form der Muskelatrophie beweisen, da bei der von einer Erkrankung der grauen Vorderhörner bedingten progressiven Muskelatrophie (Amyotrophia

*) Die ausführliche Literatur findet sich in den zitierten Arbeiten von Moebius, Kunn und Marina.

spinalis progressiva) im Gegensatz hierzu sich die Fasern verschmälert finden und ihr Inhalt zerfällt.

Kunn betont gewisse Differenzpunkte zwischen den angeborenen Beweglichkeitsdefekten und den später entstandenen. So bei ersteren das Vorkommen anderweitiger Bildungshemmungen, das Auftreten bei verschiedenen Familienmitgliedern (Momente, die übrigens nach meiner Erfahrung öfter fehlen), was nicht in Fällen späteren Auftretens sich findet; ferner die Doppelseitigkeit bei letzteren. Vor allem aber hebt er hervor, daß in einer ziemlich beträchtlichen Zahl von angeborenen Lähmungen Störungen der assoziierten Bewegungen vorhanden sind, während die Konvergenz nicht gelitten hat: das findet sich bei den später erworbenen Formen nie. —

Betreffs der anatomischen Befunde der angeborenen Beweglichkeitsdefekte kommen die größten Verschiedenheiten vor. So sieht man die entsprechenden Muskeln bald schwach entwickelt, bandförmig, bald weiter zurückliegend mit ihrem Ansatzpunkt, auch fehlen die Nerven bisweilen; in anderen Fällen hat wieder normale Muskelentwicklung stattgefunden. Daraus ist abzunehmen, daß verschiedene Ursachen den kongenitalen Beweglichkeitsdefekten zugrunde liegen, die — abgesehen von den etwaigen direkten Verletzungen durch Druck (Zange) — in Entwicklungsstörungen ihren Ursprung haben. So einmal mechanisch der ungünstige Sehnenansatz oder die Schwäche, beziehentlich das Fehlen des Muskels; weiter aber auch irgendwelche Entwicklungshemmung im zentralen oder peripheren nervösen Apparat. Wie Kunn ausführt, bewirkt eine Aplasie des zentralen Nervenkernes in dem frühesten Stadium durchaus nicht eine Aplasie des Muskels; die gegenseitige Abhängigkeit, die später zwischen ihnen besteht, wird erst durch die Funktion geschaffen. Dies haben besonders Beobachtungen von Leonowa gezeigt, wo bei einem Fötus die Vorderhornzellen und die vorderen Rückenmarkswurzeln total fehlten, während dennoch die quergestreiften Muskeln frei von nennenswerten Veränderungen waren. Es lassen sich demnach sehr gut die Fälle von angeborenen Beweglichkeitsdefekten, bei denen die Muskulatur gut erhalten war, durch Fehlen der Nervenkerne oder sonstiger nervöser Bahnen deuten.

Die Verbindung von Lähmungen des Okulomotorius und Abduzens mit Fazialislähmungen läßt sich dadurch erklären, daß der Fazialis mit den Nervenkernen beider Augennerven in Verbindung steht. So entspringen, wie wir gesehen, nach Mendels Untersuchungen die oberen Fazialisäste (für den Frontalis und Orbikularis) aus dem hinteren Abschnitt des gleichseitigen Okulomotoriuskernes. Aber auch mit dem Abduzenskern kommt der Fazialis in seinem Verlaufe von seinem Ursprungskern bis zu seinem Austritt aus dem Gehirn in nahe Verbindung, indem

sein aufsteigender Schenkel und sein Mittelstück (Fasciculus teres) denselben einschließt.

Nystagmus.

Die nystagmischen Bewegungen sind in der Ragel doppelseitig und assoziiert: wenn sie von einer Seite zur andern oder von oben nach unten gehen, pflegt man sie als oszillatorische und, wenn sie, um die Blicklinie sich drehend, den Radbewegungen ähnlich verlaufen, als rotatorische zu bezeichnen. Letztere sind seltener; in Ausnahmefällen kommen auch Kombinationen beider Formen vor.

Wir müssen die angeborenen oder in frühester Jugend entstandenen Zuckungen von denen unterscheiden, die im späteren Lebensalter auftreten. Die ersteren sind in der Regel mit einem gewissen Grade von Schwachsichtigkeit verknüpft; in anderen Fällen, wie bei den albinotischen Personen, können auch Blendungserscheinungen eine Rolle spielen. Nur sehr ausnahmsweise haben Augen mit voller Sehschärfe diesen Nystagmus und dann liegt auch noch die Vermutung nahe, daß eine in der Jugend vorhandene Schwachsichtigkeit, z. B. durch Hornhautflecke, sich verloren hat, während das Augenzittern bestehen geblieben ist.

Bisweilen sind die Augenbewegungen auch von tremorartigen Schwankungen des Kopfes begleitet, ebenso von klonischen Krämpfen des Orbikularis (Raehlmann[115]). Der Grad der Zuckungen ist ein sehr verschiedener; besonders ist er auch von psychischen Erregungen abhängig, ähnlich wie das Stottern. Ferner hat Alkoholgenuß Einfluß: das Zittern ist anfänglich geringer, später steigert es sich (A. Graefe[116]).

Meist findet sich eine bestimmte Stellung der Augen, bei der eine deutliche Verminderung der Bewegungen eintritt oder auch voller Stillstand der Augen erfolgt, — eine Tatsache, auf welche besonders Böhm[117] die Aufmerksamkeit gelenkt und die er zur Stütze seiner mechanischen Theorie der Muskelüberspannung benützt hat. Nicht allzu selten besteht auch Strabismus. Gelegentlich beobachtet man ausgeprägt nystagmisches Zucken besonders bei Kindern und jugendlichen Individuen, wenn man entzündete und lichtscheue Augen zur Untersuchung öffnet: dasselbe hört aber bald auf. Unter ähnlichen Verhältnissen habe ich auch bei Erwachsenen einseitiges Zittern des sehschwächeren oder entzündeten Auges gesehen, öfter von oben nach unten gerichtet oder oszillatorisch.

Die oszillatorischen Bewegungen, welche gelegentlich bei starken Seitwärtsdrehungen der Augen eintreten, wenn die Recti externi nicht vollkräftig sind, gehören nicht in das Gebiet der eigentlich nystagmischen. Sie beruhen darauf, daß auf starken Nervenimpuls der insuffiziente Muskel momentan zwar die gewünschte Kraftleistung ausführen kann, aber sofort wieder erschlafft: ein neuer Nervenimpuls bewirkt wiederum die stärkere

Kontraktion, der alsbald von neuem die Erschlaffung folgt. Bei dem angeborenen Nystagmus finden sich öfter Mißbildungen des Kopfes oder der Augen (Mikrophthalmus, Kolobom der Iris, Star). Sehr charakteristisch für den angeborenen oder in der Jugend entstandenen Nystagmus ist es, daß die Gegenstände, welche fixiert werden, keinerlei Bewegung zeigen trotz des Augenzitterns, während beim akquirierten Nystagmus von den Kranken derartige Scheinbewegungen bemerkt werden. —

Der akquirierte Nystagmus ist bei sehr verschiedenen Erkrankungen des Nervensystems beobachtet worden: so besonders bei disseminierter Sklerose (Charcot, Uhthoff), oft mit allgemeinem Intentionszittern. Ich fand bei einem seit zehn Jahren an multipler Sklerose leidenden Patienten (volle Lähmung der Unterextremitäten, Zittern der Hände, Kniephänomen erhalten) einen Nystagmus oscillatorius, der seit drei Jahren bestand. Aber das Augenzittern trat nur bei Fixation in der Nähe, innerhalb $^3/_4$ *m*, auf; darüber hinaus fehlte es. Die in dem Bereich des Nystagmus fixierten Gegenstände machten Scheinbewegungen; ordentlich zu lesen vermochte Patient nur, wenn er ein Auge schloß. Eine Augenmuskellähmung war nicht vorhanden, nur ist die Bewegung nach temporalwärts beiderseits etwas weniger ausgiebig als gewöhnlich. Die Pupillen reagierten gut auf Licht und Konvergenz; die Sehschärfe war ebenso wie der ophthalmoskopische Befund normal. — Ferner kommt Nystagmus vor bei Pachymeningitis haemorrhagica (Fürstner), subduralen Blutergüssen (Lépine), Sinusthrombose (Nothnagel), Zerebrospinalmeningitis (Leyden), Affektionen des Labyrinths, Zystizerkus (Raehlmann) und Hirntumoren.

Bei hereditärer Ataxie ist eine bestimmte Form als „ataktischer Nystagmus“ von Friedreich beschrieben worden. Derselbe ist intermittierend und tritt nur auf, wenn fixiert wird. Raehlmann[115], der einen Fall mitteilt, findet den Unterschied gegen den eigentlichen Nystagmus darin, daß die Augenbewegungen mehr unsicheren, suchenden, gleichsam tappenden Bewegungen gleichen und ihnen kein rhythmischer Charakter zukommt. Friedreich nimmt an, daß der Nystagmus hier erst dann auftrete, wenn der Degenerationsprozeß bis zur Medulla oblongata fortgeschritten ist. Typischer Nystagmus soll nach Charcot[151] bei eigentlicher Tabes, die von der Friedreichschen erblichen Ataxie zu trennen ist, nie vorkommen, ebenso wenig bei Hysterie vorübergehende nystagmische Zuckungen; letztere habe ich selbst jedoch bei Hysterischen öfter gesehen.

Bei der konjugierten Deviation von Prévost sind auch meist nystagmische Zuckungen vorhanden. Vorzugsweise führen Läsionen des Mittelhirns (Corpus striatum, Corpora quadrigemina, Corpora restiformia, vierter Ventrikel) und des Kleinhirns das Augenzittern herbei. Ob jedoch

Kleinhirntumoren als Ursache des Nystagmus eine Rolle spielen, schien Bruns auf der 69. Versammlung deutscher Naturforscher (1896) zweifelhaft. Nach Entfernung eines Fibrosarkoms aus dem rechten Kleinhirn schwanden alle Beschwerden, nur der Nystagmus blieb zurück. Neuerdings ist dieser Zusammenhang aber wahrscheinlicher geworden. —

Sehr bemerkenswert ist der Nystagmus, der bei Bergleuten der Kohlenwerke beobachtet wird. Während bei hellem Licht die Augen ihre normale Stellung innehaben, tritt im Dämmerlicht das Augenzittern auf. Die Bewegungen sind am stärksten beim Blick nach oben, geringer bei gesenkter Visierebene. Ist derselbe einmal in Szene gesetzt, so ist — im Gegensatz zum angeborenen Nystagmus — die Fähigkeit freier, willkürlicher Augenbewegung äußerst gering und besonders die einer fixierenden Einstellung vollkommen aufgehoben (Alfr. Graefe). Dabei werden die Patienten durch die Scheinbewegungen, welche die Gegenstände machen, sehr belästigt. Oft ist Hemeralopie damit verknüpft. In weniger entwickelten Fällen ist in der horizontalen Ebene volle Ruhestellung, nur bei starker Höhehebung tritt Zittern ein. In einem dieser Fälle, den ich gesehen, traf die von oben nach unten gehende Zitterbewegung nur das sehschwächere Auge. Die Ursache liegt — neben Ernährungsstörungen etc. — vorzugsweise in einer durch Überanstrengung entstandenen Parese des Muskeltonus der Heber des Auges, da die Leute bei ihrer Arbeit in gebückter Stellung gewöhnlich die Augen nach oben richten müssen; hierzu kommt die beständige Anstrengung, im Dunkeln sehen zu müssen (Nieden[119], Raehlmann).

Während hier ein bestimmtes äußeres Moment eine Rolle spielt und zu sekundären Affektionen der motorischen Zentren führt, sind die letzteren bei den übrigen oben angeführten Ursachen des erworbenen Nystagmus primär affiziert. Das kann auch für eine Reihe von Fällen des angeborenen Nystagmus gelten, wenn wir nämlich sonstige Zeichen nervöser Erkrankung oder Anomalien haben. Für die überwiegende Mehrzahl der Fälle muß aber der Einfluß des Sehens, beziehentlich der Schwächung des Sehvermögens auf das Zustandekommen dieser Zuckungen maßgebend sein, da in ihnen eben sonstige nervöse Störungen fehlen. Nach der Richtung hin finde ich mich mit der besonders von Alfr. Graefe[116] betonten Anschauung ganz in Übereinstimmung, wenngleich ich seine Ansicht über das Zustandekommen der Zuckungen nicht vollkommen teile. Nach ihm werden von der der Lichtempfindung dienenden Sphäre des Großhirns, welche zufolge des am Bulbus bestehenden Sehhindernisses nur minderwertige Reize empfängt, diese Erregungen den die Bewegung der Augen regulierenden Zentren zugetragen. Solche den Bedürfnissen nicht recht entsprechenden subnormalen Erregungen führen in letzteren zu Veränderungen nicht definierbarer Natur, deren funktioneller

Ausdruck die dem Willen entzogenen tremorartigen Bewegungen sind. So würde das mangelhafte Sehen den ersten Impuls zu jener Anomalisierung der motorischen Zentren geben, die dann den typischen Nystagmus bedingen. In diesem Sinne kann man ihn dann auch als neuropathisch bezeichnen.

Ich meine, daß man eine größere ursächliche Übereinstimmung zwischen den sogenannten kongenitalen und den akquirierten Formen findet, wenn man eine abnorme, weil nicht voll von dem Sehzentrum und den motorischen Großhirnzentren in physiologischer Weise beherrschte Reizung der Bewegungszentren im Mittel- und Kleinhirn als Ausgang für die unwillkürlichen, unregelmäßigen, aber assoziierten Bewegungen der Augen annimmt. Dieselbe kann pathologischerweise sich erhöhen direkt durch lokale Läsionen oder indirekt reflektorisch von der Netzhaut her (so bei Photophobie oder Überanstrengung), von den überangestrengten Augenmuskelnerven (so bei Bergleuten), von den Hautnerven, den sensiblen Fasern des Trigeminus, den halbzirkelförmigen Kanälen des Labyrinths etc. Die Art der Zuckungen wird immer davon abhängen, wie stark noch der regulierende Impuls der Großhirnzentren auf sie einzuwirken vermag. Der eigentlich typische Nystagmus wird von letzteren und der Sehintention stets beeinflußt. Denn abgesehen davon, daß derselbe bei sonst gesunden Individuen, die im späteren Alter erblindet sind, fehlt, so vermissen wir ihn auch bei Individuen, die in früher Jugend vollständig erblindet sind. Man beobachtet bei ihnen zwar nicht selten unregelmäßige assoziierte Bewegungen, die bald nach rechts, bald nach links oder unten gerichtet sind, aber das eigentliche nystagmische Zucken und Hin- und Herpendeln, wo bei den exzessivsten Bewegungen ein Spiel von Nachlassen und Wiederanspannen eintritt, fehlt ihnen. Hingegen tritt bei den mit Nystagmus behafteten Sehenden die durch das Sehen bedingte Fixationsbestrebung deutlich in Wirksamkeit: diese kommt mit den unwillkürlichen Augenbewegungen in Kampf und so entsteht das eigenartige Augenzittern; dies erklärt auch die Möglichkeit, bei bestimmten Stellungen einen gewissen Ruhezustand zu erreichen.

Sowohl beim sogenannten kongenitalen, als auch beim akquirierten Nystagmus sind die willkürlichen Sehintentionen zu schwach, um die unwillkürlichen Bewegungen ganz zu unterdrücken. Beim akquirierten deswegen, weil letztere abnorm gesteigert sind, bei dem in früher Jugend entstandenen, weil wegen der vorhandenen Sehschwäche die vom Sehzentrum abhängigen kortikalen Bewegungszentren sich nicht entsprechend entwickelt haben. So erklärt sich auch der psychische Einfluß oder der Einfluß alkoholischer Getränke etc. auf die Verringerung oder Vermehrung des Nystagmus durch eine Verringerung oder Vermehrung in den

Impulsen eines oder des andern der im Kampfe mit einander befindlichen Zentren. Auch die interessanten Versuche, bei denen man künstlich Nystagmus durch öfteres Herumdrehen um die Vertikalachse hervorruft, lassen sich in ähnlicher Weise deuten. Bach[140] konnte bei 55 gesunden Personen von 60 auf diese Weise Nystagmus, bei einzelnen auch konjugierte Deviation erzeugen. Läßt man die Personen nach unten blicken, so kommen auch Rollbewegungen zustande. Besonders bei etwas nervösen oder zu Schwindel geneigten Individuen gelingt das Experiment, dessen Erklärung wohl darin zu finden ist, daß dabei die Endolymphe im Ohrlabyrinth in Bewegung kommt und von hier aus eine reflektorische Erregung der Zentren für die Augenbewegungen eingeleitet wird. Daß im übrigen auch Anomalien und Spannungsverhältnisse der Augenmuskulatur in gewisser Weise modifizierend eine Rolle spielen können, dafür spricht das nicht seltene Vorkommen von Strabismus beim Nystagmus.

Veränderungen der Pupille. Lähmung und Krampf.

Der Sphincter iridis wird vom Okulomotorius versorgt, der Dilatator vom Sympathikus. Das ist jedenfalls sicher, daß eine die Pupille erweiternde Kraft vorhanden ist. So haben Versuche von Bernstein und Dogiel gezeigt, daß man bald Erweiterung, bald Verengerung der Pupille erzielen kann, je nachdem man den elektrischen Strom den mediären Fasern des Dilatators oder den zirkulären des Sphinkter parallel gehen läßt (cf. Braunstein[126]). Auch Langley und Anderson[136] kommen durch ihre physiologischen Versuche zu dem Resultat, daß ein Musculus dilatator pupillae vorhanden ist. Dasselbe erweisen die anatomischen Untersuchungen; aus neuerer Zeit besonders von Juler, Grunert und Heß. Bei der Lähmung des Sphinkter tritt eine Erweiterung (Mydriasis) ein. Dieselbe ist aber nur selten so erheblich, wie wir sie bei gleichzeitiger Reizung des Dilatators sehen (also beispielsweise nach Atropineinträufelung); doch kann auch eine maximale Pupillenerweiterung vorkommen. So fand ich sie beispielsweise bei totaler Okulomotoriuslähmung (externer und interner) $5^1/_2$ *mm* groß; nach einmaliger Pilokarpineinträufelung (1 %) war sie auf $2^1/_2$ *mm* verengt. Ausnahmsweise beobachtet man selbst bei doppelseitiger Mydriasis, daß eine Pupille maximale Mydriasis hat, die andere nur die gewöhnliche mittlere. Dies habe ich bei syphilitischen Lähmungen gesehen. Für gewöhnlich sind letztere übrigens einseitig; aber gerade auch hier ist eine maximale Weite verhältnismäßig häufiger, als wenn andere ätiologische Momente vorliegen. Bei voller Lähmung fehlt die Reaktion auf Licht und bei Konvergenz der Augenachsen. Allerdings kann man, wenn wie immer zugleich mit der Kon-

vergenz der Augenachsen auch Naheakkommodation eintritt, öfter eine geringe Verengerung beobachten, aber diese ist rein mechanisch bedingt, indem durch die Kontraktion des Ziliarmuskels Blut in die Iris gepreßt und der Abfluß des venösen Blutes gehindert wird: hierdurch dehnt sich die Iris aus (cf. S. 7). Natürlich wird auch diese Pupillenverengerung ausbleiben, wenn gleichzeitig der Akkommodationsmuskel gelähmt ist. Aber es ist das nicht allzu häufig; selbst wenn sich mit Pupillenlähmung eine Beteiligung des Ziliarmuskels verknüpft, so besteht nicht immer eine Paralyse, sondern viel häufiger eine Parese. Umgekehrt kommt letztere vor, während die Pupille intakt bleibt; dies beobachten wir ziemlich regelmäßig bei den diphtheritischen Lähmungen.

Ist die Pupille sehr eng (Miosis), so kann eine Lähmung des Sympathikus (wie noch unten weiter dargelegt werden soll) oder ein Krampf des Sphinkters die Ursache sein: in beiden Fällen wird die Reaktion der Pupille auf Licht weniger ausgiebig sein. Man beachte aber, wie in dem einleitenden Kapitel (S. 3) ausgeführt ist, daß bei alten Personen die Pupillen oft abnorm eng und wenig reaktionsfähig sind.

Die zahlreichsten Beweglichkeitsstörungen der Pupillen finden sich bei Syphilis, Tabes, progressiver Paralyse und Influenza; auch Nikotin- und Alkoholintoxikationen bilden öfter das ätiologische Moment. Außerdem wäre die Poliencephalitis superior noch besonders zu nennen. Auffallend ist das Verschontbleiben der Irismuskulatur bei den Bulbärerkrankungen.

Bei Tabes ist besonders häufig die von Argyll Robertson (1869) zuerst beschriebene doppelseitige reflektorische Pupillenstarre. Hier reagiert die Pupille, trotzdem das Auge sehkräftig ist, nicht auf Lichteinfall, hingegen bestehen die Verengerungen bei der Konvergenz und Akkommodation sowie auf Hautreize fort. Die betreffende Pupille ist meist etwas enger, in selteneren Fällen weiter als normal. Sie verliert ihr rundes Aussehen, wird eckig, elliptisch. Auch bestehen gelegentlich klonische Kontraktionen (Hippus). Besonders im Entwicklungsstadium tritt dies hervor: die Pupille kontrahiert sich stets auf Lichteinfall, dann erweitert sie sich wieder und macht noch einzelne vorübergehende Kontraktionen (Gowers). Da dies aber auch physiologisch vorkommt, so wird sich oft schwer die pathologische Grenzlinie finden lassen. Durch Mydriatika läßt sich die verengte Pupille vergrößern. Gar nicht selten besteht Ungleichheit in der Größe beider Pupillen, aber nur ausnahmsweise ist eine Pupille reaktionslos, während die andere auf Licht reagiert; auch hier pflegen meist schließlich beide Pupillen beteiligt zu werden. So beispielsweise in dem von Kalischer[127] mitgeteilten Fall von Tabes und Demenz mit Ophthalmoplegie und Muskelatrophie. Hier trat — ohne tabische Symptome — 1885 Lähmung des Sphincter iridis und des

Akkommodationsmuskels auf, die zurückging; 1887: links Abduzensparese, rechts reflektorische Pupillenstarre mit Verengerung, während links die Pupille weiter war und träge reagierte. Fehlen des Patellarreflexes. 1896 war beiderseits reflektorische Pupillenstarre bei wechselnder Pupillengröße. Weiter sind Fälle einseitiger Pupillenstarre von Heddaeus, Lyder Borthen, Schanz[135], Moebius[153] u. a. veröffentlicht. Bei einseitiger Pupillenstarre hat man ein verschiedenes Verhalten bezüglich der Reaktion beobachtet: 1. Weder die starre Pupille, noch die gesunde Pupille reagiert, wenn in erstere allein Licht einfällt, hingegen tritt konsensuell von der gesunden Pupille aus auch in der starren Pupille Lichtreaktion ein (Reflextaubheit Heddaeus', amaurotische Starre Bachs). Es handelt sich hier um periphere Leitungsunterbrechungen im Optikus. 2. Die starre Pupille reagiert weder direkt noch konsensuell auf Licht, hingegen reagiert die gesunde Pupille direkt und konsensuell; bei Konvergenz tritt Verengerung ein (reflektorische Pupillenstarre). Der erstere Vorgang läßt sich dadurch erklären, daß die zentripetalen Nervenfasern, welche den Lichtreiz für den Pupillenreflex übermitteln, gerade wie die Sehfasern des Optikus eine Halbkreuzung eingehen und so durch beide Traktus von Einer Netzhaut aus zu den Sphinkterzentren beider Seiten gehen. Tritt demnach in einem Optikus peripher von dem Chiasma eine Leitungsunterbrechung ein, so wird auf Lichtreiz weder dessen Pupille, noch die des andern Auges reagieren, dagegen pflanzt sich der vom andern Auge ausgehende Lichtreiz auch auf das Reflexzentrum des blinden Auges fort und bringt hier die Pupillenveränderung durch die Okulomotoriusfasern zustande. Die zweite Form der Pupillenstarre erklärt Heddaeus[137] durch die Annahme, daß der Ramus iridis nervi oculomotorii aus zwei Wurzeln entspringt, deren eine von dem Akkommodationskerne, die andere von dem davon getrennten Sphinkterkerne innerviert wird: letzterer sei bei einseitiger Pupillenstarre zerstört. Levinsohn[145] hält den Teil des Sphinkterkernes für lädiert, der die Reaktion des Lichtreizes auf die Pupille vermittelt, während der andere Teil, der die sonstigen Reize überträgt, erhalten ist. Moebius[153] nimmt zur Erklärung an, daß in diesem Falle die zu dem Okulomotoriuskern der starren Pupille führenden Fasern beider Optici in seiner Nähe — also nach der Kreuzung — zerstört seien. Bach[196 und 209] und H. Meyer[209] nehmen nach ihren Tierversuchen an, daß am spinalen Ende der Rautengrube, nahe der Mittellinie, ein Hemmungszentrum für den Lichtreflex und die Pupillenbewegung existiere: bei einem rechtsseitig geführten Schnitt trat linksseitige Pupillenstarre ein. Gegen diese Deutung wurde aber, wie S. 90 erwähnt, von Levinsohn[195] auf dem Heidelberger Kongreß 1903 und später Widerspruch erhoben. — Diese verschiedenen pathologischen Störungen kommen auch bei der doppelseitigen Pupillenstarre in Betracht.

Uhthoff[130] fand die reflektorische Pupillenstarre — ohne Berücksichtigung, ob sie mit der Konvergenz oder bei erhaltener Akkommodation eintrat — in 62% seiner Fälle von Tabes; dreimal auch ohne jedes ätiologische Moment. v. Grosz[190] sah sie in 65% doppelseitig, in 6% einseitig. Bei Syphilis beobachtete Uhthoff sie in zirka 14% seiner Fälle, bei Alkoholikern nur in 1%. Nach Charcot[151] wird sie bei Sklerose und bei Hysterie nie gefunden.

Auch bei Geisteskrankheiten ist die reflektorische Pupillenstarre sehr häufig. Siemerling[129] fand bei einer ausgedehnten Zusammenstellung eigener und fremder Fälle (3110) von progressiver Paralyse, daß dieselbe in 68% vorkam. Das Symptom hat besondere Bedeutung, weil es bisweilen den übrigen Erscheinungen der Paralyse lange vorangeht. So beobachtete Thomsen zwei Fälle, wo zehn Jahre vor der Paralyse die Lichtstarre als ganz isoliertes und scheinbar selbständiges Symptom zur Beobachtung kam. Noch viel zahlreicher ist die reflektorische Pupillenstarre in einer zweiten Zusammenstellung, die Siemerling über 9160 Geisteskranke der Berliner Charité gemacht hat. Sie zeigte sich bei progressiver Paralyse sogar in 92%, während sie bei den übrigen Geisteskrankheiten nur in geringen Prozentsätzen, zwischen 0·2% (Epilepsie, Hysterie) und 1·7% (Tabes mit Psychose) schwankend, zur Beobachtung kam. Bei Syphilis des Zentralnervensystems fand sie sich in 1%; hier fehlten oft jegliche andere Symptome der Hirnerkrankung. Bei zwei Patienten hat Siemerling diese Starre elf Jahre lang beobachtet, ohne daß es zum Auftreten von tabischen oder paralytischen Erscheinungen gekommen war. Doch dürfte nicht immer eine direkte Beteiligung des Optikus oder Okulomotorius auszuschließen sein. Auch Harris[210] hebt das Vorkommen reflektorischer Pupillenstarre bei Syphilis, auch bei hereditärer hervor; ebenso hat er dieselbe bei Diabetes und Schwefelkohlenstoff-Vergiftungen gesehen. —

In gewissen Fällen muß man bei einseitigem Vorkommen auch an die Pupillenstarre denken, welche als Folge einer Kontusion des Bulbus auftritt. Hier ist die Pupille erweitert und in der Regel von etwas unregelmäßiger Gestalt. Selbst nach dem Schwinden aller sonstigen Erscheinungen des Traumas am Bulbus habe ich die Pupillenerweiterung gelegentlich noch Jahre lang bestehen sehen.

Die reflektorische Pupillenstarre unterscheidet sich, wie erwähnt, dadurch von der Lähmung des Okulomotoriusastes des Sphincter iridis, daß bei ersterer die Pupille bei der Akkommodation und Konvergenz und ebenso auf sensible Reize reagiert. Aber auch eine rückgängige Sphinkterlähmung kann, wie ein Fall von Rindfleisch[132] zeigt, in einem gewissen Stadium ein ähnliches Bild bieten, indem sich die Reaktion auf Konvergenz und Akkommodation eher einstellt als auf Lichtreiz.

Von Seggel[133] ist auch ein mit Miosis verknüpfter Fall einseitiger reflektorischer Pupillenstarre veröffentlicht worden, der angeboren war.

Denti[141] beobachtete einen Kranken, bei dem unter Erscheinungen, welche an Tabes erinnerten, eine starke zeitweilige Miosis und reflektorische Pupillenstarre nachweisbar war: nach Abtreibung einer *Taenia solium* schwanden alle krankhaften Symptome. —

Veränderungen in der Pupillenweite ohne Ausbleiben des Lichtreflexes finden sich bei verschiedenartigen Affektionen. So ist bei Rückenmarkserkrankungen die Miosis sehr häufig; um so auffälliger wird das Symptom erscheinen, wenn sich gleichzeitig eine Atrophie des Optikus, wie nicht selten, damit verknüpft. Während die Schwachsichtigkeit sonst eine Pupillenerweiterung veranlaßt, bleibt bei der spinalen Atrophie die Pupille nicht selten eng. Die Reaktion derselben, anfänglich noch deutlich, kann später bei starker Verengerung (durch Spasmus des Sphincter iridis) ganz unsichtbar werden; nur die Mydriatrika (Atropin, Skopolamin) bewirken noch eine mäßige Erweiterung. Da die pupillenerweiternden Fasern im Halsmark bei tabetischen Affektionen in der Regel nicht affiziert sind, indem sich die Erkrankung auf die Hinterstränge beschränkt, muß man die Miosis dadurch erklären, daß die dauernde Erregung des ziliospinalen Zentrums seitens der sensiblen Nerven verringert ist. Sehr auffallend sind zwei Beobachtungen von Muchin[193] und Abadie, wo sich die miotischen Pupillen von Tabetikern bei Lichteinfall erweiterten.

Es handelt sich nicht immer um Tabes; auch nach Verletzungen, die Rückenmarkserkrankung bewirken, kommt diese Miosis zur Beobachtung.

In anderen Fällen, so bei gewissen Formen der Pottschen Krankheit, wo die Affektionen der Wirbel direkt oder indirekt die vom Rückenmark zum Sympathikus führenden Bahnen reizen, tritt Mydriasis auf. Dasselbe kann nach Traumen, Tumoren, Apoplexien etc. des Rückenmarkes geschehen.

Bei Hydrozephalus sind im Beginn die Pupillen meist eng (spastische Miosis), später werden sie weit. Dieselben Verschiedenheiten finden sich bei verschiedenen Gehirnleiden (bei Apoplexien etc.): die Höhe der intrakraniellen Drucksteigerung dürfte dabei in Betracht kommen. Im allgemeinen pflegt bei Gehirnanämie (z. B. in der Ohnmacht) Mydriasis zu bestehen, während bei Gehirnhyperämie mit Reizungsvorgängen Miosis vorhanden ist. Bei Meningitis beobachtet man anfänglich Pupillenenge, später oft Ungleichheit der Pupillen, schließlich Pupillenweite: hier dürfte die direkte Reizung, beziehentlich Lähmung des Okulomotorius die Ursache sein, besonders wenn es sich um Basilarmeningitis handelt.

Im urämischen, eklamptischen und epileptischen Krampfanfall sind die Pupillen meist weit und reaktionslos. Es bildet dies ein Hauptunterscheidungsmerkmal gegenüber dem hysterischen Krampfanfall. Doch kommen hiervon Ausnahmen vor: so Erweiterungen im tonischen Stadium und abwechselnde Erweiterungen und Verengerungen im Klonus (Robin, Siemerling). Wenn in den einzelnen Anfällen desselben Individuums einmal die Pupillenreaktion erhalten, das andere Mal erloschen ist, so handelt es sich nach Siemerling um eine Kombination von Hysterie und Epilepsie. Sonst sind die Pupillen bei den hysterischen und hysteroepileptischen Anfällen im Beginn von gewöhnlicher Weite, nicht selten eng; im tonisch-klonischen Stadium erweitert. Schon hier sieht man oft Oszillationen, welche dann im Stadium der Attitudes passionnelles oder des Deliriums noch zunehmen.

Außerhalb der Anfälle findet man nach Moeli, Gray und Siemerling nicht selten bei Epileptikern eine außerordentlich lebhafte Reaktion auf Licht. Dasselbe hat Parinaud[149] bei der multiplen Sklerose beobachtet. Weiter ist erwähnenswert die Pupillenenge der Morphinisten, die Mydriasis nach schweren Blutverlusten und in der Dyspnoe oder gelegentlich nach Typhus, Trichinose, Wurmreiz, Vergiftungen (verdorbenes Fleisch, Käse etc.). Eine vorübergehende Ungleichheit der Pupillen, indem die eine mydriatisch oder miotisch wird, ebenso wie das Überspringen der Pupillenveränderung von einem auf das andere Auge, wird nicht selten im Vorstadium der progressiven Paralyse beobachtet.

Diese sogenannte „springende Mydriasis“ ist öfter mit einer Erweiterung der Lidspalte verknüpft, was für eine Reizung des Sympathikus als Ursache spricht (Frenkel[227]), während Heddaeus[228] sie häufiger, da er auch Akkommodationsparese dabei beobachtete, auf Lähmung des Okkulomotoriusastes glaubt zurückführen zu können. Sie findet sich außer bei allgemeiner Paralyse auch bei anderen organischen Erkrankungen des Nervensystems (Ataxie, Sklerose, Myelitis, Sympathikusaffektion etc.), aber auch bei funktionellen nervösen Störungen und reflektorisch bei Lungen-, Darm- und sonstigen Affektionen. In diesen letzteren Fällen ist sie zweifellos auf vorübergehende Sympathikusreizungen zurückzuführen.

Über den von Haab[152] beschriebenen „Hirnrindenreflex“ ist in dem Abschnitt „Zerebrale Hemianopsie“ (S. 88) gehandelt worden. Hier sei noch erwähnt, daß derselbe bei Erkrankungen mit reflektorischer Pupillenstarre, bei Tabes, Paralyse etc. schwinden soll.

Es ist oft schwierig, bei Größenunterschieden in den beiderseitigen Pupillen zu sagen, welche Pupille krankhaft erweitert oder verändert ist. Man wird sich, wenn die bezügliche Pupillenweite nicht in auffälliger Weise als von der Norm abweichend sofort zu erkennen ist, an die

Reaktionsfähigkeit halten: die Pupille, welche bei sonst guter Sehkraft am besten auf Licht reagiert, ist die normale. Sind die Pupillen eng, so kann man durch vorhergehenden längeren Aufenthalt im Dunkeln oder Verbinden der Augen die Reflexbarkeit in gewissen Fällen erhöhen (cf. Sänger[188]).

Daß Pupillendifferenz auch bei gesunden Personen vorkommt, ist in dem einleitenden Kapitel über Pupillenmessung bereits ausgeführt. Außerdem aber finden wir dieselbe ohne jeden erweisbaren direkten Zusammenhang gelegentlich bei Allgemeinerkrankungen und bei funktionellen Nervenaffektionen.

Größere und krampfartig rasch aufeinander folgende Schwankungen der Pupillenweite sind als Hippus bezeichnet worden. Sie unterscheiden sich durch ihre Größe und den andauernden Wechsel von den gewöhnlichen, in der Einleitung besprochenen kleinen, beständigen Oszillationen, die mit der Lupe an jedem Auge sichtbar sind und auch makroskopisch, besonders bei fokaler Beleuchtung im Dunkelzimmer, an sehr vielen Augen hervortreten. Da sie von dem Wechsel der Beleuchtung, der Konvergenz und Akkommodation ebenso unabhängig wie vom Blutdruck sind, werden sie mit Recht auf sensible und psychische Reize zurückgeführt, denen der Organismus beständig ausgesetzt ist. Auch der pathologische Hippus muß hiermit in Analogie gestellt werden; es handelt sich bei ihm, wie Damsch[150] ausführt, entweder um eine Steigerung dieser Reize oder auch um eine größere Reizempfindlichkeit derjenigen Zentren, von welchen aus die Bewegungen der Pupillen beeinflußt werden. Er wurde vereinzelt beobachtet bei Okulomotoriusparesen, bei Nystagmus, bei Epilepsie, bei progressiver Paralyse — in den paralytischen Anfällen häufiger — und im Anfangsstadium der akuten Meningitis. Damsch wie auch Michel haben ihn relativ häufig bei der multiplen zerebrospinalen Sklerose gesehen, in früherem oder späterem Stadium der Erkrankung. In zweien Fällen von Damsch war der Hippus, der stets doppelseitig vorkam, das einzig nachweisbare zephalische Symptom, in den übrigen Fällen waren andere Hirnsymptome, Schwindel, Sprachstörungen, in einzelnen Nystagmus gleichzeitig vorhanden. Richteten die Kranken den Blick durch Rückwärtsbeugung des Kopfes nach oben, wobei regelmäßig das charakteristische Schwindelgefühl der Sklerotiker sehr intensiv auftrat, so wurde der Hippus besonders lebhaft. Eine plötzliche Steigerung der Beleuchtung bewirkte auch Vermehrung der Oszillationen. Weiter beobachtete Damsch Hippus bei Herderkrankungen des Gehirns, welche sich mit einleitendem apoplektischen Insult unter dem Bilde von Hemiplegien mit sekundären motorischen Reizerscheinungen — Tremor oder choreatischen Bewegungen — darboten. Hier war der Hippus einseitig, und zwar gekreuzt mit den motorischen Störungen der Extremi-

täten. Schließlich fand sich auch bei einer Reihe von Neurasthenikern ausgiebige Oszillation der Pupille, deren Intensität nach dem Grade der Erregung der Individuen wechselte. Man beobachtet nach ihm das Phänomen am besten bei mittlerer Pupillenweite in diffusem Tageslicht. Meiner Meinung nach ist es aber sehr oft nicht möglich, die physiologischen von den pathologischen Schwankungen zu trennen, sobald letztere nicht eine ganz ungewöhnliche Ausdehnung erreicht haben.

Sympathikusaffektionen.

Die Fasern des Sympathikus, welche dem Auge angehörige Muskeln und Gefäße beeinflussen, stammen aus dem Halssympathikus, der sich bis unterhalb des Ganglion cervicalis inferius erstreckt und durch die Rami communicantes mit dem Rückenmark in Verbindung steht. In letzterem ist besonders das Centrum cilio-spinale (Budge) von Bedeutung, welches der Höhe des letzten Hals- und ersten Brustwirbels entspricht: seine Reizung veranlaßt einen Krampf, seine Zerstörung eine Lähmung der innervierten Muskulatur. Auch Steil und Langendorff[38] sprechen sich in diesem Sinne aus. Wahrscheinlich steigen sympathische Fasern im Rückenmark aufwärts, gehen durch die Medulla oblongata und treten mit der Carotis interna in die Schädelhöhle; aus dem letztere umspinnenden Plexus stammen die Fasern für das Ganglion Gasseri, Ganglion ciliare und andere, die mit den verschiedenen Hirnnerven in Verbindung treten. Ein weiterer Teil der peripheren Halssympathikusfasern verläuft mit der Arteria vertebralis, mit der Arteria subclavia und geht zum Herzen.

Die experimentellen Versuche über die durch den Sympathikus bewirkte Innervation haben ergeben: 1. Einfluß auf die Blutgefäße; Reizung macht Verengerung, Durchschneidung Erweiterung derselben. 2. Reizung bewirkt Schwitzen an verschiedenen Kopfstellen. 3. Ebenso Vermehrung der Sekretion der Speicheldrüsen und 4. Beschleunigung der Herzaktion. Bezüglich des Einflusses auf die Augen kommt außer der vasomotorischen und vielleicht auch trophischen Innervation diejenige der glatten Muskelfasern in der Iris, des Musculus orbitalis und des Müllerschen Lidmuskels in Betracht.

Letzterer, auch als Musculus palpebralis (superior und inferior) bezeichnet, liegt auf der Konjunktivalseite des betreffenden Lides dicht unter der Schleimhaut, ist nur sehr kurz (am oberen Lide etwa 10 *mm*, Merkel) und inseriert sich am freien Rande des Tarsus. Seinen Anfang nimmt er am oberen Lide zwischen den Muskelfasern des Levator palpebrae superioris, mit dem zusammen er das obere Lid hebt. Der Musculus orbitalis, dessen Kontraktion bei Tieren ein deutliches Hervortreten des Auges bewirkt, ist beim Menschen so schwach entwickelt, daß er kaum ins Gewicht fällt. Es wird demnach eine Reizung des Sympathikus am Auge eine Dilatation der Pupille und eine mäßige Erweiterung der Lidspalte veranlassen,

ohne daß jedoch der Schluß derselben aufgehoben wäre. Das Hervortreten des Bulbus, wenn es beim Menschen sich zeigt, läßt sich auf die Erweiterung der Lidspalte zurückführen. Da bei der Reizung gleichzeitig eine Verengerung der Blutgefäße im Auge eintritt, so müßte sich auch eine Verminderung des intraokularen Druckes damit verbinden, wie man das in der Tat beobachtet hat, wenn man die Karotis unterband. Aber das Experiment an Tieren zeigte im Gegenteil bei Reizung eine Erhöhung des intraokularen Druckes: v. Hippel und Grünhagen[154] erklären dieselbe durch die bei Hunden und Katzen eintretende Kontraktion der glatten Orbitalmuskeln, durch welche der Bulbus komprimiert und der venöse Blutabfluß verhindert wird, während sie Adamueck von der gleichzeitig eingeleiteten Steigerung des allgemeinen Blutdruckes abhängig macht. Mit dem Tierexperiment in Übereinstimmung steht, daß bei Sympathikuslähmung sehr häufig eine Herabsetzung des intraokularen Druckes zu konstatieren ist. An eben Hingerichteten beobachtete R. Wagner bei elektrischer Reizung des Halssympathikus Öffnung der vorher geschlossenen Lider und Pupillenerweiterung. G. Fischer (1876) sah dasselbe, außerdem noch reichliche Tränenabsonderung. Wenn dieser Autor letztere auch durch Druck des hervortretenden Bulbus auf die Tränendrüse erklärt, so sprechen doch klinische Tatsachen dafür, daß auch der Sympathikus, vielleicht nur als vasomotorischer Nerv, bei der Tränenabsonderung eine Rolle spielt. Über die Wirkung der Galvanisation des Halssympathikus auf die Pupille, die Herzaktion und den Gefäßtonus beim Menschen habe ich mit A. Eulenburg[155] (1869) Versuche angestellt, die den Einfluß des Sympathikus nach den erwähnten Richtungen hin ebenfalls hervortreten ließen. Allerdings sind hierbei auch die Wirkungen reflektorischer Erregungen anderer Nerven zu berücksichtigen. Dieselben spielen überhaupt bei der Sympathikusinnervation eine beträchtliche Rolle, einmal, indem vom Sympathikus aus auf andere Nerven Reflexwirkungen geübt werden, und umgekehrt. So wird beispielsweise durch Trigeminusreizungen reflektorisch eine Pupillenerweiterung veranlaßt.

Neuerdings wurde häufig die Gelegenheit gegeben, den Einfluß des Sympathikus auf das Auge beim Menschen zu beobachten, als man auf Jonnescu's Empfehlung (1897) hin versuchte, durch Exstirpation des Ganglion superius des Sympathikus, beziehungsweise eines Stückes Halssympathikus, das Glaukom zu heilen. Es tritt nach der Exstirpation Miosis, Verminderung des intraokularen Druckes und Ptosis ein (Grunert[211]); in einem Falle, wo wegen Epilepsie fünf Monate zuvor die Halssympathikus-Resektion gemacht war, fand ich auf der Papilla optica auch etwas stärkere Gefäßfüllung und vielleicht etwas Exophthalmus[211].

Auf eine Einwirkung der Hirnrinde auf den Sympathikus deuten die vasomotorischen und Pupillenerscheinungen, welche man bei heftigen Gemütsbewegungen (Zorn, Schreck, Scham etc.) beobachtet.

Inwieweit die Sympathikuswirkung auf die Pupille bei den verschiedenen krankhaften Affektionen hervortritt, haben wir bereits im vorigen Abschnitt besprochen. —

Auf einen Komplex von Symptomen, welcher durch eine Lähmung des zervikalen Halssympathikus seine Deutung findet, hat zuerst Horner[160] hingewiesen, dessen Ansichten und Material in der Arbeit von Nicati[156] (1873) niedergelegt sind. Als Haupterscheinungen gelten ihnen die Miosis und eine leichte, durch Lähmung des Müllerschen Muskels bedingte Ptosis.

Später haben sich besonders Seeligmüller[157], Bärwinkel und Moebius[158], der auch eine kritische Zusammenstellung der Fälle gibt, mit dieser Frage beschäftigt. Auffallend und wohl durch den Ort der Veröffentlichung erklärlich ist es, daß meine eigenen diesbezüglichen Mitteilungen[159] meist übersehen worden sind. Ich habe konstatiert, daß in einer Reihe von Fällen, die in den Bereich der Ophthalmomalazie (essentielle Phthisis) fallen, neben der Tensionsabnahme und Verkleinerung des Bulbus auch der Hornersche Symptomenkomplex (Miosis und leichte Ptosis) vorhanden ist. Neuerdings habe ich sogar einen Fall gesehen, wo eine akut auftretende Ophthalmomalazie in die erwähnte Erkrankung überging.

Die betreffende Patientin, damals 14 Jahre alt, stellte sich zuerst am 8. Dezember 1884 in der Göttinger Klinik (Prof. Leber) vor. Das linke Auge war weicher als das rechte, die Pupille etwas enger als rechts, die Hornhaut zeigte vertikale Falten, Konjunktivalinjektion. Finger wurden in fünf bis sechs Fuß gezählt. Diagnose: essentielle Phthisis. Die leichte Entzündung soll seit drei Wochen bestehen, nachdem vor weiteren drei Wochen eine Verletzung mit einem Holzreis, die aber sonst keine Folgen hervorgerufen, stattgefunden hat. Am 14. Dezember war unter Druckverband die Hornhautfaltung verschwunden, das Auge normal; Emmetropie, $S = 1/2$. 30. Dezember: leichter Rückfall mit Injektion, geringer Randtrübung der Hornhaut, Konjunktivitis, geringe Hypotonie, geringe Miosis, Hornhautfaltung. 15. Januar 1885 Heilung. Zwei Rezidive ähnlicher Art treten in den nächsten Jahren auf. Im Juli 1892 sah ich die Kranke zum ersten Male. Sie hatte links einen Schwellungskatarrh der Konjunktiva, der seit acht Tagen bestand; auf der Kornea fand sich in der Nähe des Randes eine sehr zarte Trübung, in der einige punktförmige Opazitäten zu erkennen waren. Pupille etwas enger als rechts (auf Atropin starke Erweiterung). Auf der Linsenkapsel ein Pigmentfleck. Hypotonie (Tension —1). Ophthalmoskopisch nichts Abnormes, nur sind die Venen auf der Papilla optica und anliegenden Netzhaut sicher etwas enger als rechts. Die Lidspalte ist 2 *mm* enger als auf der andern Seite. Der linke Bulbus liegt 1·5 *mm* tiefer in der Orbita als der rechte. Querdurchmesser des linken Bulbus $18^1/_2$ *mm*, des rechten 19 *mm*, ein Unterschied, der aber zu gering ist, um daraus eine reelle Verkleinerung des Auges abnehmen zu können. Die linke Wange ist eine Spur dünner als die rechte. Betreffs des Rotwerdens und der Schweißsekretion keine Differenz. $S = 1/2$. Im übrigen erfreut sich das Mädchen einer guten Gesundheit. Am 30. Juli wurde die Kranke nach Heilung der Entzündung entlassen; sonst status idem. Bis zum Jahre 1895 blieb das Auge, abgesehen von Beschwerden, die aus einer leichten Konjunktivitis und Hyperopie erwuchsen, gesund; Anfang Dezember trat am äußeren

Hornhautrande eine breite Phlyktäne auf. Pupille gut reagierend, Iris normal. Hypotonie. Heilung der Entzündung in einigen Tagen. Die Patientin war inzwischen ziemlich hochgradig hysterisch geworden; sie hatte öfter hysterische Krämpfe. Im Jahre 1896 erkrankte sie im Mai an einer Blinddarmentzündung. Mitte Oktober entzündete sich das linke Auge; am 2. November kam sie zur Anstalt. Es handelte sich wieder um eine Konjunktivitis mit einer zarten Trübung im untern Hornhautquadranten. Darüber kleine feine Streifen, von einer Faltung der Membrana Descemetii herrührend. Die Pupille ist enger als rechts, erweitert sich aber vollkommen auf Atropin. Hypotonie (T — 1). Der linke Bulbus liegt 2 *mm* tiefer als der rechte; die linke Lidspalte ist $1^1/_2$ *mm* enger als die rechte. Die Sensibilität ist auf der Kornea normal; in der Nähe der Peripherie empfindet die Conjunctiva bulbi den Druck eines Stecknadelkopfes nicht. Die linke Gesichtshälfte ist gegen die rechte deutlich atrophisch. Abnormitäten der Schweißsekretion bestehen nicht, dagegen ist die linke Gesichtshälfte stärker gerötet, auch hat Patientin ein Gefühl von Wärme auf dieser Seite. Kein Struma. Patientin, jetzt 26 Jahre alt, ist sehr schwach — wie sie sagt, von der vorangegangenen langen Krankheit her — und kann sich nur mühsam fortbewegen. Symptome der Hysterie; lokale Herabsetzung der Sensibilität an den Extremitäten.

Die Augenentzündung ging in zirka zwei Wochen zurück. Links: Hyperopie (bei Atropinisierung) 5·0, $S > {}^1/_4$. Ophthalmoskopisch wurde wieder die größere Enge der Gefäße auf der linken Papille und Netzhaut konstatiert.

In diesem Falle hat sich aus einer intermittierenden Ophthalmomalazie das typische Bild der Sympathikuslähmung herausgebildet. In dem nachstehenden Fall folgte nach einer traumatischen Ophthalmomalazie der Hornersche Symptomenkomplex. Vier Tage nach einem Faustschlag, den das linke Auge erlitten hatte, wurde starke Suggillation der Lider, leichte Reizung des Auges und eine infolge der Hypotonie entstandene streifige Trübung der Kornea konstatiert. Pupille enger als rechts, aber auf Licht reagierend. $S = {}^1/_4$. Ophthalmoskopisch keine Veränderung. Im Laufe der Behandlung (Atropin, Schwitzbäder, Schutzverband etc.) schwanden die Suggillationen, es bildete sich aber eine Ptosis heraus und der Bulbus sank in die Orbita zurück und wurde kleiner. Sechs Wochen nach der Verletzung bestand Hypotonie (T 1—2), Ptosis, Exophthalmus, normaler Augenspiegelbefund, freies Gesichtsfeld, gute Sehschärfe. Beide Fälle sprechen für den Einfluß des Sympathikus auf den intraokularen Druck in dem Sinne, daß die Lähmung der okularen Äste Hypotonie bewirkt.

Aber auch sonst ist die Hypotonie gar nicht so selten bei den okularen Affektionen des Sympathikus; sie wird aber oft nicht beachtet oder

ist nur gering. Dasselbe gilt von der Verkleinerung des Bulbus. Horner und Nicati heben letztere Symptome nicht besonders hervor; doch sagt Nicati, daß in einer Reihe der Fälle das „Auge weicher und leichter in die Orbita zurückzudrängen sei". Bärwinkel hingegen bezeichnet ausdrücklich den Bulbus als „weniger voluminös". Natürlich ist es schwer, sich hierüber am Lebenden ein sicheres Urteil zu bilden. Der Augapfel kann kleiner erscheinen, weil er tiefer in der Orbita liegt und weil die Lidspalte enger ist. Ich habe Messungen im Quer- und senkrechten Durchmesser vorgenommen und habe hierbei gelegentlich Unterschiede gefunden. Sicher erwiesen wurde aber die Volumensverringerung erst durch die anatomische Untersuchung der Augen, die ich nach Sektion einer mit diesem Symptomenkomplex behafteten Frau vornehmen konnte. Bei der volumetrischen Messung beider Bulbi in Wasser ergab sich, daß die Verkleinerung des erkrankten $1^1/_2$ cm^3 Wasser ausmachte. Diese Verkleinerung des Augapfels kann auch das bisweilen beobachtete Entstehen der Hyperopie erklären.

In den einzelnen Krankheitsfällen findet man aber durchaus nicht alle Symptome in voller Entwicklung. Am regelmäßigsten kommt bei der Halssympathikuslähmung die Miosis vor. Dieselbe ist aber keinenfalls maximal; selten ist sie so erheblich, daß die Pupille bei gewöhnlicher Beleuchtung etwa halb so groß ist als die des gesunden Auges, meist ist der Unterschied geringer. Die miotische Pupille bleibt gegen die verschiedenen Reize beweglich, jedoch erscheint die Lichtreaktion gelegentlich etwas träger. Auf faradische Reizung der Halshaut reagierte in einem von Moebius sehr genau beobachteten Fall, wo ein Trauma des Halssympathikus vorlag, die miotische Pupille nicht.

Ebenso häufig ist die Verkleinerung der Lidspalte. Vorzugsweise bedingt ist dieselbe durch ein leichtes Sinken des oberen Lides (Ptosis), weniger durch die Hebung des unteren: dies tritt besonders bei den geringen Graden der Verengerung hervor. Letztere ist in ihrer Größe etwas schwankend; körperliche und psychische Alterationen haben darauf Einfluß. Da bisweilen die einzige Klage der Patienten darin besteht, daß ihr eines Auge so klein sei, so kann eine Ptosisoperation angezeigt sein.

Das Zurückweichen des Auges, welches erst ein späteres und selteneres Symptom ist, läßt sich durch Schwund des Fettzellgewebes — ähnlich wie dasselbe auch häufig auf der entsprechenden Wangenseite schwindet — und durch die reelle Verkleinerung des Bulbus ausreichend erklären. Daß der Müllersche Orbitalmuskel dabei mitwirken soll, ist nicht anzunehmen, da er beim Menschen zu schwach ist.

Interessant ist die Mitteilung von Volhard[236], der bei einseitigen Armlähmungen infolge von Wurzelläsion viermal die erwähnten drei Symptome Horners beobachtete.

In einer ziemlichen Zahl der Fälle ist auf der kranken Seite Rötung der Haut und Temperaturerhöhung, wenigstens die subjektive Empfindung derselben, beobachtet worden, nur in wenigen Fällen Blässe und Kälte. Beide Erscheinungen brauchen übrigens nicht beständig sichtbar zu sein; sie können nur zeitweise zutage treten. Wenn auch die Lähmung der Sympathikusfasern eine Gefäßerweiterung hervorruft, so finden wir auch sonst, daß gelegentlich nur bestimmte Funktionen versehende Nervenfasern gelähmt sind, andere frei bleiben oder gar gereizt sind: so würde das Fehlen der Gesichtsröte oder gar das Auftreten der Gesichtsblässe nicht unerklärlich sein. Nicati sucht die Deutung in der Aufstellung zweier Stadien: in dem ersten Rötung und Temperaturerhöhung, in dem folgenden zweiten Blässe, Kälte und Atrophie des Gesichtes. Doch läßt sich ein derartiger Übergang nicht nachweisen; schließlich kommt auch, wie der eben berichtete Fall zeigt, Rötung und Gefühl der Temperaturerhöhung neben Gesichtsatrophie vor. Im Augenhintergrunde habe ich, abgesehen von dem oben berichteten Fall, wo die Venen der Papille auf der kranken Seite enger waren, also eine Reizung der betreffenden Sympathikusfasern bestehen müßte, wenn wir die Gefäßweite mit einer Sympathikusinnervation in Zusammenhang bringen wollen, — nur äußerst selten sichere Differenzen in der Gefäßfüllung konstatieren können. Einmal bei erheblicher Läsionsverminderung beobachtete ich an den Venen stark ausgeprägte Pulsation, die sich von der Papille aus ziemlich weit in die Netzhaut erstreckte; es wechselte Blässe mit Rotwerden und Schlängelung. Arterien wie Venen waren deutlich erweitert.

Schweißvermehrung oder Schweißverminderung treten auf, ohne daß wir eine Abhängigkeit von der Rötung oder Temperatur der leidenden Seite feststellen können. Verhältnismäßig häufig findet man Abmagerung der betreffenden Wange, allerdings erst bei längerem Bestehen der Affektion.

Bei einer 55jährigen Frau, die rechtsseitige Ophthalmomalazie und Wangenatrophie bei voller Sehschärfe hatte, fand sich auf der rechten Seite ein Kropf. Auch waren die Netzhautgefäße rechts deutlich weiter als links.

Die Klagen der Kranken sind, abgesehen von der Unannehmlichkeit der Augenverkleinerung, meist gering. Bei längerer Nahearbeit finden sich öfter Beschwerden der Asthenopie, die sich bei vorliegender Hyperopie durch Konvexgläser heben lassen. Auffallend ist bisweilen die Behauptung, daß mit dem betreffenden Auge schlechter gesehen würde: eine Patientin sagte mir, daß es auf der kranken Seite „finsterer“ als auf der andern sei. Aber auch hier bestanden normale Sehschärfe und sonstige normale Funktionen.

Die pathologisch-anatomische Ursache dieser Lähmungen, die bisher nur einseitig beobachtet sind, ist, abgesehen von lokalen Ursachen, wie

Traumen, Geschwülsten etc., dunkel. In zwei Fällen, bei denen ich den Hornerschen Symptomenkomplex beobachtet hatte, ergab die Sektion am Halssympathikus keine wesentlichen Abnormitäten. In dem einen Fall war im Gehirn die obere Schicht des linken Thalamus opticus — die Lähmung war linksseitig — auffallend weich; in dem zweiten, wo ebenfalls linksseitige Ptosis, Miosis und Ophthalmomalazie bestand, wurde chronische Meningitis an der Konvexität des Gehirns neben einem frischen Extravasate im rechten Thalamus opticus und Corpus striatum gefunden. Giovanni sah in einem ähnlichen Fall Sklerose des betreffenden Halssympathikus mit Atrophie der Ganglienzellen. Sehr bemerkenswert ist eine Beobachtung Goldscheider's, die in der Dissertation von Moseler[163] veröffentlicht ist. Es handelte sich um eine Lähmung des rechten Armes mit Freilassung der Erbschen Muskelgruppe (Deltoides, Bizeps, Brachialis internus und Supinator longus). Bei diesen Paralysen der drei unteren Wurzeln des Plexus brachialis treten oft okulopupilläre Symptome, wie Miosis, Verkleinerung der Lidspalte und Zurücksinken des Bulbus, auf (Klumpke). Die Sektion ergab eine Kompressionsmyelitis durch Karies des siebenten Halswirbels.

Demnach scheint festgestellt, daß ebenso wie direkte Erkrankungen des Halssympathikus auch Affektionen des Gehirns und Rückenmarkes die erwähnten Erscheinungen hervorrufen können.

Ebenso wie die Symptome der Lähmung des Halssympathikus klinisch beobachtet werden, so auch die der Reizung, also Pupillendilatation, Erweiterung der Lidspalte, Exophthalmus; dieselben finden sich auch ausnahmsweise bei halbseitiger Gesichtsatrophie (Seeligmüller). Fernerhin sind intraokulare Drucksteigerung und Akkommodationsbeschränkung (Eulenburg[161]) beschrieben worden. Sehr bemerkenswert ist ein Symptom, das v. Graefe zuerst beobachtete. Wenn man nämlich den Blick nach unten richten läßt, so senkt sich bei Sympathikusreizung wegen Kontraktion des Müllerschen Lidmuskels das obere Lid der kranken Seite nicht in normaler Weise und gleichmäßig mit dem andern; es bleibt vielmehr etwas zurück, so daß von der Sklera über der Kornea ein Streifen unbedeckt bleibt. Dieses Graefesche Symptom kann man besonders oft bei Morbus Basedowii (siehe unten) konstatieren: eine Affektion, die vielseitig, zuerst von Köbner[161] (1855), als Ausdruck einer Sympathikusreizung aufgefaßt wird. Neuerdings ist Abadie[162] wieder für diese Anschauung eingetreten und verspricht sich von der Durchschneidung des Halssympathikus Erfolge (!).

Bei Kyphose des dritten und vierten Halswirbels habe ich einmal einseitige Dilatation der im übrigen beweglichen Pupille beobachtet.

Trigeminusaffektionen.

Bei Neuralgien des Trigeminus finden wir öfter eine Hyperämie der Augen, vermehrtes Tränen, leichte Schwellung der Lider, ähnlich wie auch bei der Migräne. In derartigen Fällen liegt stets Veranlassung vor, das Auge genau zu untersuchen, da akute Glaukomanfälle nicht selten durch dieses Bild verdeckt werden und dem Arzte entgehen. Es ist dies um so leichter möglich, als bei einer Anzahl von Glaukomatösen Trigeminusneuralgien jahrelang der Augenaffektion vorangegangen sind. Nach den Untersuchungen von Grünhagen und v. Hippel, Donders u. a. bedingt die experimentelle Reizung des Trigeminus bei Tieren eine Steigerung des intraokularen Druckes und Miosis. Die Steigerung des intraokularen Druckes geht mit einer Gefäßerweiterung einher: der Trigeminus ist demnach der Gefäßerweiterer im Auge, im Gegensatze zum Sympathikus, bei dessen Reizung sie sich verengen. Hiermit in Übereinstimmung hat neuerdings wieder Angelucci[165] nach Exstirpation des Ganglion Gasseri Kontraktion der Augengefäße (mit Keratitis neuroparalytica) und durch Exstirpation des Ganglion cervicale supremum Gefäßerweiterung beobachtet. Spallitta[171] bestätigt die schon von Claude Bernard und Sinitzin gemachte Angabe, daß eine Exstirpation des Sympathikusganglions die Folgen der Trigeminusdurchschneidung auf das Auge aufhebt oder verringert. Die alleinige Exstirpation des Ganglion Gasseri bewirkte bei Tieren Exophthalmus, anfangs Hypertonie, später starkes Sinken des intraokularen Druckes, Keratitis neuroparalytica, Miosis, träge Reaktion.

Klinisch beobachten wir nicht selten gleichzeitig mit heftigen Schmerzen im Verlauf des Supraorbitalis und im Auge ein Aufschießen von einer Anzahl kleiner, wasserheller oder trübgrauer, stecknadelspitz- bis stecknadelkopfgroßer Bläschen auf der Hornhaut. Diese Bläschen pflegen nach 12—18 Stunden fast vollständig verschwunden zu sein. Das oft typische Wiederauftreten sowie die Schmerzen geben der Affektion einen neuralgischen Charakter (Herpes corneae neuralgicus, Schmidt-Rimpler[164]). Dabei besteht gelegentlich eine gewisse Herabsetzung der Sensibilität der Kornea und Hypotonie. Ich beobachtete ein 19jähriges Mädchen, bei dem monatelang täglich nachmittags diese Bläscheneruption auftrat, nachdem eine bis zwei Stunden vorher lebhafte Schmerzen in Stirn und Auge bestanden hatten, die auch nach Ausbruch der Bläschen bis gegen Abend anhielten. Chinin, Arsenik, konstanter Strom, Durchschneidung der Nervi supraorbitales etc. blieben erfolglos. Auch sind Fälle bekannt geworden, wo die ziemlich regelmäßige Eruption stets zur Zeit der Menstruation erfolgte (Ranschoff[173]).

Von dieser Form zu trennen ist der katarrhalische Herpes corneae Horners; da derselbe aber nicht nur bei katarrhalischen Affektionen der Respirationsorgane auftritt, wird er besser als inflammatorischer bezeichnet, zumal bei ihm auch stärkere Entzündung der Augen (Konjunktivitis, Tränen, subkonjunktivale Injektion, Lichtscheu, Schmerzhaftigkeit) vorhanden ist. Ebenso pflegen die Hornhautaffektionen schwerer und andauernder zu sein; die Bläschen sind größer und es entwickeln sich aus ihnen trübbelegte Ulzerationen. Dabei meist Herabsetzung des intraokularen Druckes. Häufig sieht man, wenn die Patienten zum Arzt kommen, nicht mehr die Bläschen, sondern nur noch kleine Epithelfetzen, die nach dem Platzen zurückgeblieben sind. Die zurückgebliebenen Substanzverluste zeigen durch Zusammenfließen der einzelnen Bläschen oft kleine Verästelungen (Keratitis dendritica). Bisweilen geht ein Herpes labialis der Affektion voraus, ausnahmsweise sieht man nachträglich Herpesbläschen, ganz in der Anordnung des Herpes Zoster, in der Umgebung des Auges aufschießen, die aber schneller als die Zosterbläschen verheilen und keine Narben zurücklassen. Diese Affektion ist auch bei Malaria beobachtet worden (Panas).

Noch gefährlicher gestaltet sich bisweilen die Entzündung der Hornhaut bei Herpes zoster ophthalmicus, der fast stets in das Gebiet des ersten Astes des Trigeminus fällt. Nach einer Zusammenstellung von Wilbrand und Sänger[205] von 235 Fällen war die Hornhaut 83mal beteiligt. Es handelt sich dann um eitrige und ulzerierende Infiltrate, selten um Streifenkeratitis, die teils der Bläschenentwicklung folgen, teils ohne dieselbe auftreten. Bleibt es bei einfacher Bläschenentwicklung, so entspricht der Verlauf dem des inflammatorischen Herpes. Die Sensibilität der Kornea und Konjunktiva ist oft ganz erloschen, der intraokulare Druck herabgesetzt. Dennoch kommt eine neuroparalytische Keratitis nur ausnahmsweise vor (Kroll[1447], Ginsberg[180]). Als Komplikationen können innere Augenentzündungen, selbst Augenmuskelparesen hinzutreten (Cohn[200], Caspar[223]). Ich habe auch die rezidivierende und langdauernde Eruption kleiner Bläschen auf Augapfelschleimhaut und Kornea beobachtet, nachdem der Herpes Zoster mit dem ihn begleitenden Herpes corneae, der viel länger bestand, mehrere Wochen verschwunden war. Die von Hutchinson ausgesprochene Ansicht, daß eine Affektion der Kornea bei Herpes Zoster nur dann vorkomme, wenn der Nervus nasociliaris erkrankt sei und sich auf der Haut der Nasenseite Bläschen finden, ist nicht zutreffend: mit und ohne Beteiligung dieses Nerven kann die Kornea erkranken.

Baerensprung war der erste, welcher Herpes Zoster auf eine Affektion der Nervenganglien zurückführte; ich[208] konnte bald nachher einen Fall veröffentlichen, der diese Annahme durch seinen klinischen

Verlauf — Herpes am Bein nach Verletzung der Wirbelsäule — zu bestätigen schien. Neuerdings hat Lauber[207] bei einem Herpes zoster ophthalmicus die Erkrankung des Ganglion semilunare n. Trigemini mikroskopisch nachgewiesen. Die Affektion des Nerven selbst war sekundär. Jedenfalls war hier eine primäre periphere Neuritis, wie Curschmann und Eisenlohr wollen, nicht die Ursache.

Bei der entzündlichen Herpesaffektion der Kornea wirkt neben der sonst üblichen Behandlung bisweilen der konstante Strom auffallend heilsam. —

Die am meisten studierte Erkrankung des Auges infolge einer Trigeminuslähmung ist die Keratitis neuroparalytica. Dieselbe zeigt im Beginn meist eine partielle Trübung der Hornhaut, deren Epithel sich abstößt, so daß ihr Niveau unter dem durchsichtigen Teile sich befindet. Die Trübung erweist sich bei Lupenvergrößerung als aus einzelnen kleinen umschriebenen grauen Flecken, die oberflächlich liegen, zusammengesetzt. Bisweilen sieht man auch radiär verlaufende Striche, die wohl auf Faltungen der Membrana Descemetii zurückgeführt werden können, da in der Regel der intraokulare Druck herabgesetzt ist. Später kommt es zu Geschwürs- und Hypopyonbildung; die ganze Kornea kann schließlich zugrunde gehen. Doch verlaufen bei weitem nicht alle Fälle so schwer. Wie Panas gesehen, kann auch in der vordern Kammer die Eiterbildung beginnen. Die Conjunctiva bulbi ist injiziert, stärkere Absonderung fehlt, so daß das Auge bisweilen eine mäßige Trockenheit zeigt. Letztere ist bei dem menschlichen Auge geringer als bei den Tierexperimenten. Die Affektion ist schmerzlos. Das Charakteristische ist eben die Lähmung der okularen Trigeminusäste. Übrigens werden Augen mit Trigeminuslähmung durchaus nicht immer von der beschriebenen Entzündung befallen, es kommen auch leichtere Hornhautinfiltrationen vor, oder die Augen bleiben überhaupt gesund. Auch beobachtet man oft dauernde Heilungen beim Menschen trotz Bleibens der Anästhesie. Als Ursachen der Trigeminusaffektion sind besonders zerebrale Prozesse zu nennen, sehr häufig syphilitischer Natur (Alexander[166], Jany[167], Königstein u. a.). — Aber auch Traumen, Operationen, Schädelbruch (Kuthe[178], Scheier[182]), Bruch des Kondylus des Unterkiefers (Baudry[169]) können, ebenso wie Erkältungen, den Anlaß geben. Der von Kretschmer[170] als Keratitis neuroparalytica mitgeteilte Fall nach einer Resektion des Nervus infraorbitalis mit folgender Kauterisation des zentralen Stumpfes ist nicht einwandsfrei.

Durch Sektionen ist gelegentlich die Läsion des Ganglion Gasseri oder des Trigeminus nachgewiesen worden: so fand Haase[168] eine Blutung im Ganglion, Genkin ein Gumma, das den Trigeminus komprimierte.

Nachstehender Fall, den ich beobachtete, ist deshalb interessant, weil er im Beginn die Erscheinungen eines Anfalles zeigte, wie wir ihn im Prodromalstadium des Glaukoms beobachten. Ein 46jähriger, bis dahin immer gesunder, nicht syphilitischer Mann bekam im Mai 1891 plötzlich heftige rechtsseitige Kopfschmerzen, mit denen sich Verdunkelungen des rechten Auges und Regenbogensehen verbanden. Dabei war die Tension des Auges vermehrt. S = 1. Der glaukomatöse Anfall ging vorüber. Im Dezember 1891 kam der Patient wieder mit einem großen, flachen, zentralen Geschwür der Hornhaut, dessen Grund grau war. Die übrige Hornhaut ist in ihrer ganzen Ausdehnung grau getrübt und mit zahlreichen Streifen und Flecken durchsetzt. Die Spannung des Auges ist geringer als auf der andern Seite. Die Kornea und Konjunktiva ist unempfindlich, die Sensibilität der rechten Gesichtshälfte im Bereich des ersten und zweiten Trigeminusastes ist stark herabgesetzt: Patient vermag nicht die Berührung mit der Spitze einer Nadel von der mit dem Knopfe zu unterscheiden. Im Februar war das Geschwür bis auf eine durchsichtige, graue Trübung geheilt; das Auge blaß. S = $^1/_8$. Ophthalmoskopisch kein Unterschied in der Gefäßweite des Augenhintergrundes zwischen dem rechten und linken Auge. Januar 1897 besteht noch volle Empfindungslosigkeit der Conjunctiva bulbi und palpebralis und der Kornea, auch gegen Kälte und Wärme. Die rechte ganze Gesichtshälfte empfindet Nadelstiche weniger scharf als die linke; an der Haut des unteren Lides, einer anliegenden Partie der Nase und in der Gegend der Nasolabialfalte fehlt jede Empfindung. Das Auge ist bisher vollkommen gesund geblieben; Myopie 3·5, S = $^5/_{12}$. Gesichtsfeld frei. Die Sehschärfenherabsetzung ist durch eine leichte zentrale Hornhauttrübung, von der früheren Entzündung herrührend, bedingt. Die Pupille reaktionsfähig und in der Größe nicht von der des andern Auges abweichend. Ophthalmoskopisch normaler Befund, jedoch sind die Gefäße, besonders ausgeprägt die Venen, auf der Papille und angrenzenden Netzhaut enger als links. Die Spannung des Augapfels ist um ein geringes gegen links herabgesetzt. Irgendwelche sonstige Lähmungen oder Nervenstörungen des für sein Alter gesunden und kräftigen Mannes fehlten.

Die Behandlung der Hornhauterkrankung besteht in Anwendung warmer Borumschläge, Jodoform, Druckverband, Atropin. Auch die Elektrizität kann versucht werden.

Die Erklärungen über die eigentliche Ursache des Leidens gehen weit auseinander. Man kann der Hauptsache nach unter ihnen zwei Gruppen unterscheiden: die eine nimmt trophische Störungen als ursächlich an, die andere leugnet sie. Die erstere Theorie ist bereits von Magendie (1822), welcher zuerst bei Tieren nach Trigeminusdurchschneidung das Auftreten der Keratitis und das Zugrundegehen des

betreffenden Auges konstatierte, aufgestellt worden; er wie auch später v. Graefe (1851) hatten allerdings auch den Einfluß der Luft und die dadurch entstehende Austrocknung beim Offenbleiben der Lidspalte, wie sie der Durchschneidung folgt, in Betracht gezogen, konnten ihr aber keine ausschlaggebende Bedeutung beilegen, da die Affektion bei Fazialisdurchschneidung und Abtragen der Lider ausblieb oder einen ganz andern Charakter zeigte. Durch Schiff (1859), Büttner (1862), Meißner (1867), Merkel (1874) u. a. wurde dann festgestellt, daß es bestimmte Fasern des Trigeminus seien, deren Durchschneidung die Hornhautentzündung zur Folge hatte: wenn diese trophischen Fasern getrennt waren, trat trotz erhaltener Sensibilität die Affektion ein. Diese letzteren Autoren gestehen übrigens den traumatischen Einflüssen, aber als sekundären, neben den trophischen oder vasomotorischen (Schiff) eine gewisse Bedeutung zu.

Dem gegenüber wurde zuerst durch Snellen (1857) hervorgehoben, daß man die Entzündung verhindern oder wenigstens verringern könne, wenn man das Auge beispielsweise durch Vornähen eines Ohres gegen Verletzungen schütze: diese Verletzungen, welche bei der Anästhesie des Auges nicht vermieden werden könnten, seien die Hauptursache der Keratitis. Ihm schloß sich Senftleben an, während Feuer (1876) zu der Ansicht kam, daß die Vertrocknung (Keratitis xerotica) die alleinige Ursache sei; der Schutz der Augen durch das vorgenähte Ohr etc. wirke nur dadurch, daß die Verdunstung aufgehoben werde. In der Arbeit von v. Hippel jun.[172], der auch genaue Literaturangaben macht, wird dieselbe Ansicht vertreten und auch die Vermutung von Balogh und Eberth, daß es vorzugsweise mykotische Einwanderungen in die verletzten Hornhautpartien seien, welche die Affektion hervorriefen, als nicht den Befunden entsprechend widerlegt.

Vom klinischen Standpunkt und nach den Beobachtungen am Menschen erscheint jedoch die Deutung, daß es sich einfach um eine Vertrocknungskeratitis handle, durchaus unhaltbar.

Wir haben letztere Erkrankung, die auch als Keratomalazie beschrieben wird, oft zu beobachten Gelegenheit: so bei kachektischen Individuen, bei denen der Lidschluß und damit die Anfeuchtung der Augen ausbleibt. Hier wird ein kleiner, meist zentral gelegener Bezirk der Hornhaut trocken, matt, grau, später gelblich getrübt, das Epithel stößt sich in großer Ausdehnung ab. Dann kommt es zu Eiterinfiltration mit ulzeröser Schmelzung, die in kurzer Zeit die Kornea gänzlich oder bis auf einen schmalen Rand zerstören kann. In anderen Fällen geht der Prozeß langsamer voran und hält sich mehr im Bezirk der Lidspalte. Die Iris pflegt sich beim Fortschreiten auch zu beteiligen; nach Abstoßung der Kornea kann sich eine Panophthalmitis entwickeln. Oft bilden sich hier

auch auf der Schleimhaut des Augapfels kleine Schüppchen, sie erscheint ganz trocken. Die Schleimhaut bildet bei Augenbewegungen kleine Falten. Auf ihr treten einzelne vordere Konjunktivalvenen und Episkleralgefäße scharf hervor, ohne daß jedoch eine ausgeprägte perikorneale Injektion vorhanden wäre. Besonders bekannt und in dieser Form verlaufend ist die „Hornhautverschwärung bei infantiler Enzephalitis", die v. Graefe beschrieben und bei Kindern im zweiten bis fünften Lebensmonate beobachtet hat. Es fanden sich hier im Gehirn ausgedehnte fettige Degenerationen der Neurogliaelemente, ohne daß jedoch klinisch eigentliche Hirnsymptome bestanden. Nachdem aber durch Jastrowitz' Untersuchungen die pathognomische Bedeutung eines reichlichen Gehaltes von Fettkörnchenzellen in den Gehirnen jugendlicher Individuen zweifelhaft geworden, kann die Affektion nicht wohl auf ein Gehirnleiden zurückgeführt werden, zumal sich ganz gleiche Hornhautaffektionen auch bei älteren Individuen finden, die an anderen Erkrankungen leiden. So hat sie Gouvêa bei kachektischen Negern in Brasilien vielfältig beobachtet; ich sah sie auch bei einem etwa 8jährigen, an Knochenaffektionen seit Jahren erkrankten Kinde. Sie entwickelt sich in seltenen Fällen auch bei Typhus, tuberkulöser und epidemischer Zerebrospinalmeningitis und Cholera. Zur Keratitis xerotica ist ferner die bei Lagophthalmus vorkommende Vertrocknung zu rechnen und ebenso diejenige, welche wir bei Schwerkranken vor dem Tode oft bemerken, wo das Lid halb offen stehen bleibt: hier trifft die Vertrocknung den in den Lidspalten liegenden Teil des Auges. Auch bei Exophthalmus können diese Vertrocknungen eintreten. Therapeutisch handelt es sich um möglichsten Schluß und um Befeuchtung der Augen: Gouvêa hat in seinen Fällen von Dampfspray (40° Celsius), den er ein- bis dreimal täglich fünfzehn Minuten lang auf das Auge wirken ließ, Erfolg gesehen.

Wenn auch eine gewisse Ähnlichkeit zwischen diesen auf Vertrocknung beruhenden Prozessen mit der neuroparalytischen Keratitis besteht, so ist doch bei letzterer die Trockenheit lange nicht so ausgeprägt, es fehlen die Schüppchen oder trockenen Borken, die Bewegung der Augen pflegt lebhafter zu sein, ferner ist der Lidschluß häufiger.

Ebenso wie Differenzen zwischen der Keratitis xerotica und der neuroparalytischen bestehen, so ist letztere ganz abweichend von den Hornhautaffektionen, die gewöhnlich nach Verletzungen auftreten. Keinesfalls kann man beim Menschen die Keratitis neuroparalytica gleichsetzen einer durch Verletzung bedingten Keratitis. Es muß eben noch ein anderes Moment bei den Trigeminuslähmungen mitspielen, das wir in trophischen Veränderungen suchen, wenngleich wir den Einfluß von Verletzungen oder einer mangelnden Befeuchtung betreffs Anregung des Prozesses nicht geringschätzen wollen. Auch Sachsalber[177] kommt zu demselben Re-

sultat: er konnte an seiner Patientin noch andere trophische Störungen, wie man sie nach Trigeminusdurchschneidung fand, beobachten, so Alopecia areata (Joseph) und Otitis media (Berthold).

Wenn man einwenden wollte, daß nach der jetzt häufig ausgeführten Neurectomia optico-ciliaris keine ähnlichen Entzündungen der Kornea eintreten, trotzdem wir alle in den Bulbus dringenden Ziliarnerven durchschneiden und die Hornhaut anästhetisch wird, so ist dies doch nicht zutreffend und nicht vergleichbar, da die Konjunktivalnerven des Trigeminus erhalten bleiben und es in der Regel nicht allzulange dauert, bis die Kornea durch Hineinwachsen von Nerven von der Konjunktiva her neu versorgt wird, wie die wenigstens partiell wiedererlangte Sensibilität zeigt. Außerdem bleibt der Lidschlag und die Befeuchtung erhalten, so daß also viel weniger Veranlassung zu Traumen und keine zur Vertrocknung vorhanden ist. Beides kommt auch in Betracht für die meist entzündungsfrei bleibenden Fälle von Trigeminuslähmung, die sich mit Okulomotoriuslähmung kompliziert: hier schützt das herabgesunkene obere Lid das Auge.

Bemerkenswert sind Mitteilungen, die Fedor Krause[181] über die Folgen der Exstirpation des Ganglion Gasseri beim Menschen gemacht hat. In allen Fällen blieb eine dauernde Anästhesie der Konjunktiva und Kornea bestehen, der Lidschlag erfolgte synchronisch mit dem des gesunden Auges, also ebenso oft. Die Feuchtigkeit war etwas geringer, da die Tränenabsonderung bei allen Operierten dauernd vermindert wurde. Die Spannung und der ophthalmoskopische Befund war normal. In zwei Fällen blieb die Lidspalte enger und es bestand ein geringes Zurücksinken des Bulbus. Veränderungen in der Weite und Reaktion der Pupillen waren nur ausnahmsweise vorhanden. An und für sich führte die Operation keine Entzündung der Augen herbei, wohl aber schien eine geringere Widerstandsfähigkeit gegen entzündungserregende Einflüsse auf der anästhetischen Seite vorhanden zu sein. Neuerdings hat Krause[181a] jedoch nach intrakraniellen Trigeminusresektionen des öfteren in den ersten Wochen nach der Operation eine Keratitis neuroparalytica beobachtet. Auch Scheier[182] betont in Übereinstimmung mit unserer oben entwickelten Ansicht auf Grund seiner Beobachtung die trophische Läsion: in einem seiner Fälle traten Ulzerationen an der Kornea und an den Schleimhäuten des Mundes und der Nase auf, während in einem andern, wo durch eine Fazialislähmung der Orbikularis das Auge gegen Insulte nicht mehr schützte, die Keratitis dennoch ausblieb. Lexer[218] sah bei 15 Fällen zweimal Hornhauterkrankungen.

v. Grósz[221] hat letzthin die Krankheitsbilder, die ich oben als Keratitis neuroparalytica und Keratitis xerotica (Keratomalacia) beschrieben, ebenfalls als verschiedenartig getrennt, ist aber der Ansicht, daß die

Keratitis xerotica die „wahre Keratitis neuroparalytica des Menschen“ darstelle und eine Folge von Erkrankungen des Ganglion ciliare sei, wobei die affizierten sympathischen Fasern — denn diese bilden das eigentliche Ganglion, während die vom Ganglion Gasseri kommenden Trigeminusfasern (Michel) nur hindurchziehen — durch Ernährungsstörungen die Hornhaut erkranken ließen.

Fazialisaffektionen.

Die Lähmung der Augenäste des Nervus facialis: Orbicularis und Frontalis ist als Folge einer nuklearen Affektion anzusehen. Wird der ganze Nerv paralytisch, so hat die Läsion zwischen der Medulla oblongata und dem Foramen stylomastoideum ihren wahrscheinlichen Sitz, wenn nicht eben der ganze Hirnursprung getroffen ist: hier dürften aber weitere zerebrale Störungen kaum ausbleiben.

Wenn der Orbikularis vollkommen gelähmt ist, so bleiben die Lider offen. Macht der Kranke Anstrengung, sie zu schließen, so gelingt dies nicht, wohl aber sieht man den Augapfel nach oben rollen (C. Bellsches Zeichen). Bei Lähmungen geringeren Grades können sich die Lidränder bei starker Muskelanstrengung noch berühren. Da im Schlaf ebenfalls die Augen nach oben gehen, so liegt in diesen Fällen nur die der Hornhaut benachbarte untere Partie der Sklera in der Lidspalte, während bei vollständigen Lähmungen auch die untere Hornhautpartie unbedeckt bleibt. Das untere Lid ist öfter ektropiniert und es tritt, da auch der Lidschluß fehlt, Tränenträufeln ein.

Durch den mangelnden Verschluß kommt es weiter zu einer Reizung des Augapfels und vermehrter Schleimabsonderung. Da im Schlafe die unbedeckten Teile der Austrocknung ausgesetzt sind, kann eine Keratitis xerotica entstehen, die selbst mit einer Zerstörung des Auges endet. Doch nur in seltenen Fällen tritt dieser Ausgang ein. In anderen Fällen verdickt sich das Epithel und wird epidermisartig.

Gegen die nächtliche Austrocknung kann man den Bulbus schützen, indem man die Lider mit Pflaster aneinanderzieht und darüber einen Watteschutzverband legt. Weiter hilft die operative Lidspaltenverengerung (Tarsoraphie), die gewöhnlich an den Winkeln ausgeführt wird. Panas hat in der Mitte die Lider in einer Breite von 4—5 *mm* vereinigt und rühmt das Verfahren.

Bei Fazialislähmungen fehlt nicht selten die Tränensekretion. Goldzieher[122], Franke[183] u. a. führen derartige Fälle an. Auch Kiranow (cf. Procopovici[120], S. 49) beobachtete in der Fuchsschen Klinik einen Mann mit kompletter rechtsseitiger Fazialislähmung, der infolge eines vorausgegangenen Leidens im Felsenbein rechts schwerhörig war und auf

der rechten Seite nicht weinen konnte; die Reizung der peripheren Ausbreitungen des Trigeminus hingegen rief Tränensekretion hervor. Wenn es auch sehr wahrscheinlich ist, daß die Fasern des Sympathikus, die aus dem Ganglion cervicale entspringen, die normale Absonderung der Tränenflüssigkeit und Benetzung des Bulbus bewirken, so dürfte doch die Vermehrung der Absonderung (der eigentlichen Tränen) beim Weinen oder auf Reflexe (von der Nasen- oder Augenschleimhaut her) von anderen Nerven, und zwar vom Fazialis, wie neuerdings Goldzieher, Köster[219] und Landolt[220] behaupten, oder vom Trigeminus (Tepljachine[123]) aus erfolgen. Der Fall von Kiranow läßt es sogar nicht undenkbar erscheinen, daß das psychische Weinen durch die Vermittlung eines andern Nerven stattfindet als das Weinen auf reflektorisch-sensible Reize.

Der Krampf des Orbikularis kann als tonischer (Blepharospasmus) zum vollständigen Verschluß des Auges führen oder als klonischer (Nictitatio) ein lebhaftes Blinzeln hervorrufen. In der Regel handelt es sich um wechselnde Zuckungen im Augenschließmuskel, die sich dann meist auf angrenzende Muskeln des Gesichtes (Tic convulsif) fortsetzen. Abgesehen von dem Auftreten mit anderen Krämpfen (Epilepsie, Chorea usf.) entsteht er in einer Reihe der Fälle reflektorisch. So sieht man bei Kindern gelegentlich infolge einer einfachen Konjunktivitis ein krampfartiges Blinzeln; der volle Verschluß des Auges ist ebenfalls häufig durch Augenaffektionen (phlyktänuläre und skrophulose Prozesse), die mit starker Lichtscheu einhergehen, bedingt. Ebenso geben Verletzungen den Anlaß.

Nicht selten sind bestimmte Druckpunkte im Gebiet des Trigeminus (so an der Incisura supra- oder infraorbitalis etc.) vorhanden; bei Druck auf dieselben hört der Krampf auf. Die Durchschneidung der betreffenden Nerven oder partielle Resektion bringt alsdann gelegentlich Heilung, aber durchaus nicht immer. Besonders bei Hysterischen stellen sich bald unter Wiederauftreten des Blepharospasmus neue Druckpunkte ein. Meist kommt man bei diesen ohne Durchschneidung mit entsprechender psychischer Behandlung und Suggestion weiter. Daneben bestehen auch oft organische Leiden, Uteruskrankheiten und Menstruationsanomalien; doch scheint mir ein reflektorischer Zusammenhang mit dem Blepharospasmus sehr zweifelhaft. Recht oft handelt es sich um nervöse, neurasthenische oder anämische Individuen. Aber es kommen auch ganz gesunde Personen mit Blepharospasmus zur Behandlung, bei denen es nicht gelingt, einen Druckpunkt oder eine sonstige Erkrankung zu finden, von der aus man eine reflektorische Einwirkung annehmen könnte. Bisweilen beginnt, besonders bei älteren Individuen, der Krampf mit dem Einwärtskehren des unteren Lides (Entropium spasticum): hier wirkt oft vortrefflich ein einfacher, 1 *cm* langer Scherenschnitt, der im

äußeren Lidwinkel in der Richtung nach dem Unterkieferwinkel hin Haut, Orbikularis und Lidschleimhaut trennt. Schloesser[222] hat mit Erfolg bei dem reflektorischen Fazialisklonus sowie bei dem primären Tic convulsif und schließlich auch bei Trigeminusneuralgien Einspritzungen von Alkohol (70% respektive 80%) in die Gegend des affizierten motorischen oder sensiblen Nerven mit der Pravazschen Spritze (1 *g*) angewandt.

Michel erwähnt, daß bei der Spondylitis kindlicher Individuen gerade im Anfang der Erkrankung reflektorische Krämpfe der Lider vorkommen, die einen Fingerzeig geben zur Untersuchung der Wirbelsäule.

Behandlung der Lähmungen.

Ich spreche hier nur von der lokalen Therapie. Um die Beschwerden der Kranken, welche durch das Auftreten der Doppelbilder bedingt sind, zu heben, lasse man sie eine Brille tragen, bei der das Glas vor dem kranken Auge (wenn das zweite gesund und sehkräftig ist) verklebt oder sonst undurchsichtig gemacht ist. Von Herren, welche den Monoclesport betreiben, wird gern vor das gelähmte Auge ein undurchsichtiges Glas eingekniffen.

Wollte man das gesunde Auge ausschließen, so würde die falsche Projektion der angesehenen Objekte, wie sie infolge der Lähmung stattfindet, dem Kranken Unsicherheit, Schwindelgefühl und Unbehagen verursachen, — wenigstens in der ersten Zeit und so lange, bis er sich in die neuerforderliche Muskelinnervation eingelebt hat.

Bei geringen Paresen, besonders wenn sie nur einen Muskel treffen, könnte man versuchen, ein binokulares Sehen dadurch zu erreichen, daß man durch entsprechend vorgelegte Prismen die Doppelbilder zusammenbringt. Besteht beispielsweise eine Lähmung des linken Abduzens, so werden die entstehenden gleichnamigen Doppelbilder vereinigt durch ein Prisma mit der Basis temporalwärts vor das linke Auge gelegt: dasselbe läßt das linke Doppelbild nasalwärts herüberrücken.

(Zur leichteren und schnelleren Orientierung über die Wirkung der Prismen kann man sich merken, daß der durch sie gesehene Gegenstand scheinbar immer nach der Seite rückt, wohin die brechende Kante gerichtet ist.)

Wenn ein Prisma von einem bestimmten Winkelgrade gefunden ist, das die Doppelbilder zum Verschmelzen bringt, so könnte es in ein Brillengestell gesetzt und getragen werden. Falls das erforderliche Prisma aber stärker als etwa 5° ist, so wird es zu schwer und gibt auch unangenehme Farbenränder. In der Regel verteilt man die Wirkung auf beide Augen, indem man vor jedes ein Prisma von der halben erforderlichen Stärke setzt. Also wenn ein Prisma 10°, Basis temporalwärts, vor das

linke Auge gehalten, beispielsweise die Doppelbilder zusammen bringt, so verschreibt man eine Brille, bei der auf jeder Seite sich ein Prisma von 5°, Basis temporalwärts, befindet.

Es spricht aber gegen diesen Ausgleich durch Prismenbrillen der Umstand, daß sie eben nur für eine ganz bestimmte Blickrichtung genügen, während gerade bei Lähmungsschielen die Ablenkung des Auges je nach der Blickrichtung erheblich wechselt. Man verwendet sie daher nur ganz ausnahmsweise in Fällen, wo viel darauf ankommt, dem Kranken einen binokularen Sehakt wenigstens in einer Richtung zu schaffen.

Hingegen werden sie bei Paresen zu orthopädischen Übungen bisweilen benutzt. Man rückt nämlich durch Prismen die Doppelbilder so dicht aneinander (ohne sie jedoch mechanisch zur vollen Deckung zu bringen), daß das Interesse des Einfachsehens angeregt wird: dieses gibt unbewußt den Zwang zu einer stärkeren Innervation des paretischen Muskels und bewirkt so die Verschmelzung der Bilder. Man beginnt mit stärkeren Prismen, welche die Doppelbilder ganz dicht aneinander bringen, und geht allmählich zu schwächeren über. Bequemer ist das Verfahren, daß man einen Gegenstand (etwa den eigenen Finger) von der Seite her, wo einfach gesehen wird, nach der Seite des Doppeltsehens hin herüberführen läßt mit dem Auftrage, möglichst lange das Einfachsehen festzuhalten. Hierbei erfolgt unwillkürlich im Interesse des Einfachsehens eine stärkere Muskelinnervation. Man kann dies deutlich erkennen, wenn man umgekehrt von der Seite des Doppeltsehens ausgeht: alsdann wird die Grenzlinie, wo Einfachsehen eintritt, viel weiter nach der andern Seite hinüber liegen. Bei beiden Methoden ist aber darauf zu achten, daß man nur einige Male hintereinander und nur ein oder einige Male am Tage diese Übungen machen läßt, da man sonst leicht die paretischen Muskeln übermüdet und dadurch ihre Kraft noch weiter schwächt.

Michel hat empfohlen, in der Weise den gelähmten Muskel orthopädisch zu behandeln, daß man die Konjunktiva über dem Antagonisten mit einer Pinzette faßt (— was nach Einträufelung einiger Tropfen vierprozentiger Kokainlösung schmerzlos ist —) und so das Auge nach der betreffenden Seite herüberzieht; diese Bewegungen sind systematisch zu wiederholen. Ich habe nicht viel Nutzen davon gesehen, am ehesten scheint mir noch der Versuch angezeigt, wenn sich eine sekundäre Kontraktur des Antagonisten herausbildet.

Von entschiedenem Vorteil ist hingegen nach meinen Erfahrungen die Anwendung des konstanten Stromes in einer Stärke von 1—2 Milliampère. Ich setze einen Pol in den Nacken, den andern auf das geschlossene Lid über dem gelähmten Muskel und lasse erst in absteigender und dann in aufsteigender Richtung etwa 3—5 Minuten lang den Strom

einwirken. Eulenburg empfiehlt, einen Pol direkt über dem Muskel auf die kokainisierte Schleimhaut zu setzen.

Es gibt kaum eine Stelle, an der man sich so deutlich von dem wenigstens temporären Einfluß der Galvanisation auf Hebung der Muskelkraft überzeugen kann. Wenn man vor Beginn der Elektrisierung den Abstand der Doppelbilder in einer gewissen Entfernung und Blickrichtung festgestellt hat und gleich nachher ihn wieder bestimmt, so findet man gar nicht selten ein meßbares und deutliches Aneinanderrücken der Bilder. Hier ist von Suggestion absolut nicht die Rede, zumal die Kranken gar nicht wissen, um was es sich handelt. Allerdings bleibt diese Besserung nicht gleich beständig; aber eine günstige Beeinflussung der Heilung ist in einer Reihe von Fällen unverkennbar.

Auch der unterbrochene Strom, beide Pole auf das geschlossene Lid über den Muskel gesetzt, ist empfohlen worden.

Operative Eingriffe, von denen die Tenotomie des Antagonisten am kranken Auge (äquilibrierende) oder des assoziierten Muskels am gesunden Auge (kompensatorische) oder endlich die Vorlagerung des geschwächten Muskels selbst in Frage kommen kann, werden nur dann am Platze sein, wenn nach abgelaufener Lähmung sich eine sekundäre Spannungszunahme des Antagonisten gebildet hat oder die Lähmung sicher stationär geworden ist: eine zu frühzeitige Ausführung derselben würde bei etwaigem späteren Rückgang der Lähmung ein Schielen nach der entgegengesetzten Richtung zur Folge haben.

Literatur.

1. Perlia, Die Anatomie des Okulomotoriuszentrums beim Menschen. Archiv f. Augenheilkunde, Bd. 35, Abt. 4, S. 287. 1889.
2. Alessandro Marina, Über multiple Augenmuskellähmungen und ihre Beziehungen zu den bedingenden, vorzugsweise nervösen Krankheiten. Leipzig u. Wien 1896.
3. Alfred Graefe, Motilitätsstörungen. Graefe-Saemisch' Handbuch der ges. Augenheilkunde. 2. Aufl. 1898. Leipzig.
4. Völckers und Hensen, Über die Akkommodationsbewegungen der Chorioidea. Archiv f. Ophthalmologie, Bd. 19, Abt. 1, S. 156. 1873.
   — Über den Ursprung der Akkommodationsnerven nebst Bemerkungen über die Funktion der Wurzeln des N. oculomotorius. Eod. loco, Bd. 24, Abt. 1, S. 1. 1878.
5. Siemerling, Anatomischer Befund bei einseitiger kongenitaler Ptosis. Archiv f. Psychiatrie u. Nervenkrankheiten, Bd. 23, S. 764. 1892.
   — Über die chronische progressive Lähmung der Augenmuskeln. Eod. loco, Bd. 22, Supplementheft. 1891.
   — Über die Kerne der Augenmuskelnerven. 68. Versamml. deutscher Naturforscher u. Ärzte 1896. Ref. in Fortschritte der Medizin 1896, Nr. 22.
   — und Boedeker, Chronische fortschreitende Augenmuskellähmung und progressive Paralyse. Archiv f. Psychiatrie u. Nervenkrankheiten, Bd. 29. 1897.

6. Bernheimer, Das Wurzelgebiet des Okulomotorius beim Menschen. Wiesbaden 1894.
— Zur Kenntnis der Lokalisation im Kerngebiet des Okulomotorius. Wiener klin. Wochenschr. 1896, Nr. 5.
— Die Wurzelgebiete der Augennerven, ihre Verbindungen und ihr Anschluß an die Gehirnrinde. Graefe-Saemisch' Handbuch der ges. Augenheilkunde, 2. Aufl., Bd. 1, Kap. 6. 1900.
— Ätiologie und pathologische Anatomie der Augenmuskellähmungen. Graefe-Saemisch' Handbuch der ges. Augenheilkunde, 2. Aufl., Bd. 8, Abt. 1, Nachtrag 2. 1902.
— Lage des Sphinkterzentrums. X. Congrès international d'ophthalmologie. Recueil des travaux, p. 270. 1904.
— Die Gehirnbahnen der Augenbewegungen. Archiv f. Ophthalmologie, Bd. 57, S. 363. 1904.
7. Leeser, Die Pupillenbewegung in physiologischer und pathologischer Beziehung. Wiesbaden 1881.
8a. Magnus, Schema für die topische Diagnostik der Störungen der reflektorischen Pupillenbewegungen. Klin. Monatsbl. f. Augenheilkunde 1888, S. 225.
b. — Anleitung zur Diagnostik der zentralen Störungen des optischen Apparates. Breslau 1892.
9. Meynert, Gehirn der Säugetiere.
10. Edinger, Zwölf Vorlesungen über den Bau der nervösen Zentralorgane.
11. Bechterew, Über den Verlauf der pupillenverengernden Nervenfasern und über die Lokalisation im Zentrum der Iris. Archiv f. die ges. Physiologie, Bd. 31, S. 60. 1883.
— Über pupillenverengernde Fasern. Neurolog. Centralbl. 1894, S. 702.
12. Heddaeus, Die zentripetalen Pupillenfasern und ihre Funktion. Festschr. der Ärzte des Regierungsbez. Düsseldorf 1894, S. 312.
13a. Mendel, Über reflektorische Pupillenstarre. Deutsche medizin. Wochenschr. 1889, Nr. 47.
b. — Über den Kernursprung des Augenfazialis. Neurolog. Centralbl. 1887, Nr. 22.
14. Monakow, Experimentelle und pathologische Untersuchungen über optische Zentren und Bahnen, nebst klinischen Beiträgen zur kortikalen Hemianopsie und Alexie. Archiv f. Psychiatrie u. Nervenkrankheiten, Bd. 24, 1892, u. Bd. 27, Heft 1.
15. H. Massaut, Experimentelle Untersuchungen über den Verlauf der den Pupillarreflex vermittelnden Fasern. Archiv f. Psychiatrie u. Nervenkrankheiten, Bd. 28, S. 432. 1896.
16. Moeli, Über Pupillenstarre bei progressiver Paralyse. Archiv f. Psychiatrie u. Nervenkrankheiten, Bd. 18, S. 25. 1886.
17. Mauthner, Vorträge aus dem Gesamtgebiet der Augenheilkunde. Heft 12 u. 13. Wiesbaden 1886.
— Diagnostik und Therapie der Augenmuskellähmungen. Wiesbaden 1889.
18. Starr, The Journal of nervous and mental diseases, May 1888.
19. Guillery, Über die topische Diagnostik der Pupillenerscheinungen bei der Tabes dorsalis. Deutsche medizin. Wochenschr. 1892, Nr. 52.
20. Oebeke, Über die Pupillenreaktion und einige andere Erscheinungen der allgemeinen progressiven Paralyse. Allgem. Zeitschr. f. Psychiatrie, Bd. 50, S. 169. 1894.
21. Kausch, Über die Lage des Trochleariskernes. Archiv f. Psychiatrie u. Nervenkrankheiten, Bd. 26, Heft 2, S. 586, u. Neurolog. Centralbl. 1894, S. 518.

22. Pacetti, Sulle lesioni del tronco dell' encefelo nella tube. Reggio 1895 (cf. Marina).
23. Mendel, Über den Kernursprung des Augenfazialis. Neurolog. Centralbl. 1887, Nr. 23, u. Berliner klin. Wochenschr. 1887, Nr. 48.
24. d'Astros, Pathologie du péduncule cérébrale. Revue de Médecine 1894, Nr. 1 u. 2.
25. Knies, Über die zentralen Störungen der willkürlichen Augenmuskeln. Archiv f. Augenheilkunde, Bd. 23, S. 19. 1891.
26a. Munk, Sehsphäre und Augenbewegungen. Sitzungsber. der preuß. Akademie der Wissenschaften 1890, Bd. 3, S. 1. Ref. in Centralbl. f. prakt. Augenheilkunde 1890, S. 149.
b. — und Obregia, Archiv f. Anatomie u. Physiologie 1890, S. 260.
27. Wernicke, Herderkrankung des unteren Scheitelläppchens. Archiv f. Psychiatrie u. Nervenkrankheiten, Bd. 20, S. 243. 1889.
28. A. Dufour, Les paralysies nucléaires des muscles des yeux. Annales d'oculistique 1890, T. 103, p. 97.
29. Lemoine, De la blépharoptose cérébrale. Revue de médecine 1887, Nr. 7.
30. Ferrier, Funktionen des Gehirns. Übersetzt von Obersteiner 1879.
31. Kahler und Pick, Zur Lokalisation partieller Okulomotoriuslähmungen. Prager Zeitschr. f. Heilkunde, Bd. 2, 4. S. 301. 1881.
— Weitere Beiträge zur Pathologie und pathologischen Anatomie des Zentralnervensystems. Archiv f. Psychiatrie u. Nervenkrankheiten, Bd. 10. 1880.
32. Nothnagel, Zur Diagnose der Sehhügelerkrankungen. Zeitschr. f. klin. Medizin, Bd. 16, Heft 5 u. 6.
— Über Geschwülste des Vierhügels. Wiener medizin. Wochenschr. 1885, Nr. 3, und Semaine médicale 1889, Nr. 9.
33. Landolt et Epéron, Traité d'ophthalmologie de Wecker et Landolt.
34. Mott and E. A. Schaefer, On associated eye-movements produced by cortical faradization of the monkey's brain. Brain 13, p. 164. 1890.
35. Stuelp, Zur Lehre von der Lage und der Funktion der einzelnen Zellgruppen des Okulomotoriuskernes. Archiv f. Ophthalmologie, Bd. 41, Abt. 2, S. 1. 1895.
36. Michel, Über die feinere Anatomie des Ganglion ciliare. Transact. of the VIII. Internation. Ophth.-Congr. Edinburgh 1894, p. 195.
37. Retzius, Ganglion ciliare. Biolog. Untersuchungen. Neue Folge VIII, Jena, S. 29, 1894, u. Verhandl. der Gesellsch. schwedischer Ärzte vom 24. April 1894, S. 154.
38. Steil, Über den spinalen Ursprung des Halssympathikus. Pflügers Archiv, Bd. 58, S. 155. 1894, mit einem Zusatz von Langendorff, eod. loco S. 165.
39. A. Angelucci, Sulle alterazioni trofiche dell' occhio che nei mammiferi seguono la estirpazione del ganglio cervicale superiore del simpatico. Bull. acad. Roma. 19, 2, p. 240. 1893.
40. Russel, Experimental investigations into the functions of the cerebellums. Brit. med. Journ. 1893, p. 680.
41. Kunn, Über Fixation mit dem gelähmten Auge. Deutschmanns Beiträge zur Augenheilkunde, Heft 24, S. 61. 1896.
42. Schott, Zur pathologischen Anatomie des Auges. Archiv f. Augenheilkunde, Bd. 7, S. 94. 1878.
43. Moebius, Neurologische Beiträge. Heft 4, S. 105. 1895.
— Die Migräne. Wien 1894.
— Über periodische Okulomotoriuslähmung. Deutsche Zeitschrift f. Nervenheilkunde, Bd. 17, Heft 3 u. 4. 1900.

44. Kornfeld und Bickeles, Untersuchungen über das Verhalten der Pupillen bei Paralytikern. Jahrbuch f. Psychiatrie, Bd. 11, Heft 3, u. Wiener klin. Wochenschr. 1892, Nr. 43.
45. Dinkler, Zur Kasuistik der multiplen Hirnnervenlähmung durch Geschwulstbildung an der Schädelbasis. Deutsche Zeitschr. f. Nervenheilkunde, Bd. 1, S. 371. 1891.
46. Snell, Synchronous movements of upper eyelids and lower jaw. Sheffield's med. Journ. 1892/93, p. 298.
47. Oppenheim, Zur Kenntnis der syphilitischen Erkrankungen des zentralen Nervensystems. Berliner klin. Wochenschr. 1889, Nr. 48 u. 49.
48. Schmidt-Rimpler, Ein Fall von Pons-Gliom. Ein Beitrag zur Frage der Nuklearlähmungen und der Entstehung der Stauungspapille. Archiv f. Augenheilkunde, Bd. 18, S. 152. 1887.
49. Nothnagel, Topische Diagnostik der Gehirnkrankheiten. Berlin 1879, u. Wiener Gesellsch. der Ärzte 1889.
50. Gowers, Conjugate pulsy of the ocular muscles and nystagmus. Ophthalmological Society of United Kingsdom. 10. März 1887. Centralbl. f. prakt. Augenheilkunde 1887, S. 149.
51. Bernhardt, Fall von Hirnnervenlähmung. Centralbl. f. prakt. Augenheilkunde 1890, S. 212.
— Zur Lehre von den nuklearen Augenmuskellähmungen und den rezidivierenden Okulomotorius- und Fazialislähmungen. Berliner klin. Wochenschr. 1889, Nr. 47.
52. Alexander, Erweichungsherd im rechten Großhirnschenkel. Deutsche medizin. Wochenschr. Nr. 18. 1887.
53. Thomsen, Isolierte Lähmung des Blickes nach oben. Gesellsch. f. Psychiatrie 1886, 7. Juni, u. Centralbl. f. prakt. Augenheilkunde 1886, S. 203.
54. Goldscheider, Zur allgemeinen Pathologie des Nervensystems. Berliner klin. Wochenschr. 1894, Nr. 18 u. 19.
55. Lenhossek, Der feinere Bau des Nervensystems im Lichte neuester Forschungen. Berlin. 2. Aufl. 1895.
56. Flatau, Einige Betrachtungen über die Neuronenlehre im Anschlusse an frühzeitige, experimentell erzeugte Veränderungen der Zellen des Okulomotoriuskernes. Fortschritte der Medizin, Nr. 6. 1896.
57. Flechsig, Projektions- und Assoziationsbahnen im menschlichen Gehirn. Fortschritte der Medizin, Nr. 13. 1896.
58. Birdsall, Progressive paralysis of the external ocular muscles. Journ. of nervous and mental diseases. Juni 1887.
59. Helfreich, Über eine merkwürdige Motilitätsanomalie der Lider. Bericht der Heidelberger ophthalmolog. Gesellsch. 1887, S. 82, u. Festschrift für Albert v. Kölliker. 1887.
60. Bernhardt, Beitrag zur Lehre von den eigentümlichen Mitbewegungen des paretischen oberen Lides bei einseitiger angeborener Lidsenkung. Neurolog. Centralbl. 1894, Nr. 9.
— Mitteilung eines Falles von Mitbewegung eines ptotischen Lides bei Bewegungen des Unterkiefers und Nachtrag. Centralbl. f. prakt. Augenheilkunde 1896, S. 7 u. S. 60.
61. Hillemanns, Eigentümliche Mitbewegung des oberen Lides eines mit Koloboma nervi optici behafteten Auges. Klin. Monatsbl. f. Augenheilkunde 1894, S. 388.
62. Weiß, Ein Fall von periodisch auftretender totaler linksseitiger Okulomotoriuslähmung. Wiener medizin. Wochenschr. Nr. 17. 1885.
63. Duboys, Bulletin de clin. nat. ophth. 1883, p. 121, 125.

64. Richter, Ein Fall von typisch rezidivierender Okulomotoriuslähmung mit Sektionsbefund. Archiv f. Psychiatrie u. Nervenkrankheiten, Bd. 18, S. 259. 1887.
65. Karplus, Zur Kenntnis der periodischen Okulomotoriuslähmung. Wiener klin. Wochenschr. 1895, Nr. 50—52.
66. Ormerod and Holmes Spicer, Recurrent paralysis of ocular nerves. Brit. med. Journ. 1896, 21. Nov.
67. Snell, Recurrent third nerve pulsy associated with migraine. Lancet II, 3. July 15. 1893.
68. Jack, A case of recurrent paralysis of the oculomotore nerve. Boston med. and surg. Journ. 1893, p. 617.
69. Vossering, Über einen Fall von rezidivierender Okulomotoriuslähmung. Münchner medizin. Wochenschr. 1889, Nr. 41.
70. Joachim, Zwei Fälle von periodischer Okulomotoriuslähmung. Deutsches Archiv f. klin. Medizin, Bd. 44, S. 185. 1889.
71. Senator, Über periodische Augenmuskellähmungen. Zeitschr. f. klin. Medizin, Bd. 13, S. 656. 1887.
72. Charcot, Sur un cas de migraine ophthalmoplégique. Progrès médical, 1890, Nr. 31 u. 32.
73. Schweinitz, Recurrent oculo-motor pulsy with a case. Boston med. and surg. Journ. 1895, S. 341.
74. Förster, Über kombinierte Augenmuskellähmungen zerebralen Ursprungs. Nagels Jahresber. 1878, S. 433, u. Centralbl. f. prakt. Augenheilkunde 1882, S. 229.
75. Hutchinson, Ophthalmoplegia externa. Medico-chirurgical Transactions 1879, Lancet 1887, p. 115, u. Brit. med. Journ. 1888, p. 1374.
76. Lichtheim, Über nukleäre Augenmuskellähmungen. Korrespondenzbl. f. Schweizer Ärzte 1882, Nr. 1 u. 2.
77. Landsberg, Über bilaterale Paralyse der Augenmuskeln. Berliner klin. Wochenschr. 1874, S. 646.
78. Schöler, Parese aller Augenmuskeln. Jahresbericht über die Wirksamkeit seiner Klinik, 1876, S. 35.
79. Knapp, Ein Fall von Parese der Augenmuskeln durch Kohlenoxydvergiftung. Archiv f. Augenheilkunde, Bd. 9, S. 229. 1880.
80. Uhthoff, Über einige Fälle doppelseitiger Akkommodationslähmung infolge von Influenza, in dem einen dieser Fälle kompliziert mit Ophthalmoplegia externa. Deutsche medizin. Wochenschr. 1890, Nr. 10.
81. Congrès français d'ophthalmologie. Progrès médical 1892, Nr. 19 u. folgende. Sitzung vom 3. Mai 1892.
82. Boedeker, Über einen Fall von chronischer progressiver Augenmuskellähmung, verbunden mit Intoxikationsamblyopie. Archiv f. Psychiatrie, Bd. 23, Heft 2. 1892.
— Anatomischer Befund bei einem Falle von chronischer nuklearer Augenmuskellähmung. Archiv f. Psychiatrie, Bd. 28, Heft 1. 1896.
83. Barth, Beitrag zur chronischen progressiven Ophthalmoplegie. Jahrbuch der Hamburger Staatskrankenanstalt 1890. Leipzig 1892, II, S. 100.
84. Goldzieher, Ein Fall von tuberkulöser Geschwulst in den Vierhügeln mit Ophthalmoplegia bilateralis. Centralbl. f. prakt. Augenheilkunde 1893, S. 44.
85. Barubaschew, Zwei Fälle von traumatischer Nuklearlähmung. Wiener klin. Wochenschr. 1893, Nr. 17.
86. Lemoine, De la blépharoptose cérébrale. Revue de médecine 1887, p. 572.
87. Jakob, Über einen Fall von Hemiplegie und Hemianästhesie mit gekreuzter Okulomotoriuslähmung bei einseitiger Zerstörung des Thalamus opticus, des hintersten

Teiles der Capsula interna, der vorderen linken Vierhügel- und Haubengegend, mit besonderer Berücksichtigung der sekundären Degeneration. Deutsche Zeitschr. f. Nervenheilkunde V, S. 188. 1894.

88. Shimamura, Über die Blutversorgung der Pons- und Hirnschenkelgegend, insbesondere des Okulomotoriuskernes. Neurolog. Centralbl. 1894, Nr. 19 u. 21.
89. Koshewnikow, Zwei Fälle von Ophthalmoplegia nuclearis. Centralbl. f. prakt. Augenheilkunde 1894, S. 551.
90. Boedeker, 1. Über einen Fall von Poliencephalitis haemorrhagica acuta. 2. Über einen weiteren Fall von chronischer Augenmuskellähmung. Berliner Gesellsch. f. Psychiatrie. Sitzung vom 2. Februar und 16. März 1895. Centralbl. f. prakt. Augenheilkunde 1896, S. 18.
91. Mann, Zur Lehre der Ophthalmoplegia nuclearis. Wiener medizin. Wochenschr. 1895, Nr. 48.
92. Feilchenfeld, Völlige Akkommodationslähmung nach Austernvergiftung. Klin. Monatsbl. f. Augenheilkunde 1896, April.
93. Kunn, Ein Fall von exteriorer Ophthalmoplegie. Wiener klin. Wochenschr. 1896, Nr. 10.
94. Ravà, Contributo allo studio della paralisi dei nervi motori dell' occhio. Annali d'ottalmologia, Bd. 11, Heft 2 u. 3. 1882.
95. Finlayson, Tumour in the floor of the fourth ventricle. Glasgow med. Journal of nervous and mental diseases, Bd. 20, 3, p. 206. 1895.
96. Kovyken, Die okulozephalische Deviation bei Gehirnkrankheiten. Zeitschr. f. klin. Medizin, Bd. 24, Heft 5 u. 6.
97. Delepine, A case of aphasia and right hemiplegia with temporary spasmodic conjugate deviation of eyes. Brit. med. Journ. II, S. 571. 1892.
98. Parinaud, Paralysie et contracture de la convergence. Soc. franç. d'ophthalmologie 1886, p. 23, u. 1889, Dezember.
— Paralysie des mouvements associés des yeux. Archive de Neurologie. Mars. S. 145. 1883.
99. Alfred Graefe, Die Tätigkeit der geraden inneren Augenmuskeln bei assoziierten Seiten- und den akkommodativen Konvergenzbewegungen der Augen. Internat. ophthalmolog. Kongreß 1888, S. 30.
100. Stölting und Bruns, Lähmung der Konvergenz- und Divergenzfähigkeit. Archiv f. Ophthalmologie, Bd. 34, Abt. 3, S. 92, 1888, u. Neurolog. Centralbl. 1888, 15. Nov.
101. Peters, Über Konvergenzlähmung. Centralbl. f. prakt.Augenheilkunde 1889, S. 225.
102. Herrnheiser, Über den Augenspiegelbefnnd bei Poliencephalitis haomorrhagica superior. Wiener medizin. Presse Nr. 44, 1895.
103. Ebstein, Initiale motorische Lähmung im Okulomotoriusgebiet und andere posttyphöse Komplikationen bei einem Falle von Unterleibstyphus. Virchows Archiv f. pathologische Anatomie, Bd. 145, S. 165. 1896.
104. Ahlström, Ophthalmologische Kasuistik. Deutschmanns Beiträge zur Augenheilkunde, Heft 16. 1895.
105. Hirschberg, Über den Zusammenhang von Epikanthus und Ophthalmoplegie. Neurolog. Centralbl. 1885, Nr. 13.
106. Siemerling, Anatomischer Befund bei einseitiger kongenitaler Ptosis. Archiv f. Psychiatrie u. Nervenkrankheiten, Bd. 23, Heft 3. 1892.
107. Moebius, Über angeborene doppelseitige Abduzens-Fazialislähmung. Neurolog. Beiträge, Heft 4, 1895, S. 115, u. Über den infantilen Kernschwund, eod. loco S. 134. 1895.

108. Bernhardt, Über angeborene einseitige Trigeminus-Abduzens-Fazialislähmung. Neurolog. Centralbl. 1890, S. 419.
109. Hunnius, Zur Symptomatologie der Brückenerkrankungen usw. Bonn 1881.
110. Kunn, Die angeborenen Beweglichkeitsdefekte der Augen. Deutschmanns Beiträge zur Augenheilkunde, Bd. 2, S. 711. 1895.
111. Fuchs, Über isolierte doppelseitige Ptosis. Archiv f. Ophthalmologie, Bd. 36, Abt. 1, S. 234, 1890, u. Wiener klin. Wochenschr. 1890, S. 13.
112. Erb, Über spinale Myosis und reflektorische Pupillenstarre. Universitätsprogramm. Leipzig 1880.
113. Leube, Über Herderkrankungen im Gehirnschenkel in der Gegend des hinteren Vierhügelpaares. Deutsches Archiv f. klin. Medizin 1887, S. 217.
114. Sachs Th., Über sekundär-atrophische Vorgänge in den Ursprungskernen der Augenmuskelnerven. Archiv f. Ophthalmologie, Bd. 42, Abt. 3, S. 40. 1896.
115. Raehlmann, Über den Nystagmus und seine Ätiologie. Archiv f. Ophthalmologie, Bd. 24, Abt. 9, S. 237. 1878.
116. A. Graefe, Die neuropathische Natur des Nystagmus. Archiv f. Ophthalmologie, Bd. 41, Abt. 3, S. 123, 1895, u. Motilitätsstörungen (cf. Nr. 3).
117. Böhm, Der Nystagmus und seine Heilung. Berlin 1857.
118. Bernhardt, Über den diagnostischen Wert der Symptome der Déviation conjuguée bei Hirnkrankheiten. Virchows Archiv, Bd. 69, S. 1.
119. Nieden, Der Nystagmus der Bergleute. 1894.
120. Procopovici, Über angeborene beiderseitige Abduzens- und Fazialislähmung. Archiv f. Augenheilkunde, Bd. 36, Heft 1, S. 34. 1896.
121. Hanke, Ein Fall von Ophthalmoplegia externa fere totalis oculi utriusque mit Parese des Orbicularis oculi. Wiener klin. Wochenschr. 1894, Nr. 46.
122. Goldzieher, Zur Physiologie der Tränensekretion. Archiv f. Augenheilkunde, Bd. 28, S. 7. 1894.
123. Tepljachine, Recherches sur les nerfs secrétoires de la glande lacrymale. Archives d'ophthalmologie, Bd. 13, S. 401. 1894.
124. Silex, Über progressive Levatorlähmung. Archiv f. Augenheilkunde, Bd. 34, Heft 1, S. 20. 1896.
125. Bach, Anatomischer Befund eines doppelseitigen angeborenen Kryptophthalmus beim Kaninchen, nebst Bemerkungen über das Okulomotoriusgebiet. Archiv f. Augenheilkunde, Bd. 32, Heft 1, S. 17. 1896.
126. Braunstein, Zur Lehre von der Innervation der Pupillenbewegung. Wiesbaden 1894.
127. Kalischer, Tabes mit Ophthalmoplegie, Demenz und Muskelatrophie. Berliner klin. Wochenschr. 1897, Nr. 2.
128. Rembold, Über Pupillarbewegung und deren Bedeutung bei den Krankheiten des Zentralnervensystems. Tübingen 1880.
129. Siemerling, Über die Veränderungen der Pupillenreaktion bei Geisteskranken. Berliner klin. Wochenschr. 1896, Nr. 44.
130. Uhthoff, Zum Sehnervenfaserverlauf. Bericht der ophthalmolog. Gesellsch. zu Heidelberg, 1884, S. 13.
— Zur diagnostischen Bedeutung der reflektorischen Pupillenstarre. Berliner klin. Wochenschr. 1886, Nr. 3.
— Untersuchungen über die bei der Syphilis des Zentralnervensystems vorkommenden Augenstörungen. Archiv f. Ophthalmologie, Bd. 39, Abt. 1 u. 2, 1893, u. Bd. 40, Abt. 1, S. 92. 1894.
— Untersuchungen über den Einfluß des chronischen Alkoholismus auf das menschliche Sehorgan. Eod. loco, Bd. 32, Abt. 4, S. 181.

130. Uhthoff, Untersuchungen über die bei multipler Herdsklerose vorkommenden Augenstörungen. Archiv f. Psychiatrie u. Nervenkrankheiten, Bd. 21, S. 55 u. 303. 1889.
— Tabes. Graefe-Saemisch' Handbuch der gesamten Augenheilkunde, Bd. XI, Abt. 2. 1903.
131. Moeli, Bemerkungen über die Pupillenreaktion. Berliner Gesellsch. f. Psychiatrie, Sitzung vom 15. Juli 1885. Centralbl. f. prakt. Augenheilkunde 1885, S. 272.
132. Rindfleisch, Ein Fall von einseitiger Lähmung des Sphinkter. Bericht der Heidelberger ophthalmolog. Gesellsch. 1895, S. 77.
133. Seggel, Ein weiterer Fall einseitiger, reflektorischer Pupillenstarre. Archiv f. Augenheilkunde, Bd. 31, Heft 1. 1895.
134. Kostenitsch, Über einen Fall von motorischer Aphasie, zugleich ein Beitrag zur Frage der anatomischen Grundlage der Pupillenstarre. Deutsche Zeitschr. f. Nervenheilkunde 1893, IV.
135. Schanz, Drei Fälle einseitiger reflektorischer Pupillenstarre. Archiv f. Augenheilkunde, Bd. 31, Heft 1. 1895.
136. Langley und Anderson, On the mechanism of the movements of the Iris. Journ. of Physiologie XIII, 6.
137. Heddaeus, Über einseitige reflektorische Pupillenstarre. Archiv f. Augenheilkunde, Bd. 27, Heft 1 u. 2. 1893.
— Über die Prüfung und Deutung der Pupillensymptome. Archiv f. Augenheilkunde, Bd. 20, S. 46. 1889.
— Die Pupillenreaktion auf Licht, ihre Prüfung, Messung und klinische Bedeutung. Wiesbaden 1886.
138. Limbourg, Kritische und experimentelle Untersuchungen über die Irisbewegungen. Archiv f. experimentelle Pathologie u. Pharmakologie, Bd. 30.
139. Laqueur, Ein Fall von Embolie der Zentralarterie mit Freibleiben des temporalen Netzhautbezirkes, nebst Bemerkungen über die zentripetalen Pupillarfasern. Archiv f. Augenheilkunde, Bd. 30, S. 75. 1895.
140. Bach, Über künstlich erzeugten Nystagmus bei normalen Individuen und bei Taubstummen. Archiv f. Augenheilkunde, Bd. 30, S. 10. 1895.
141. Denti, Un rarissimo fenomeno pupillare reflesso da tenia. Bollet. d'Ocul. XIII, Nr. 12. 1891.
142. Duval, Recherches sur l'origine réelle des nerfs craniens. Journ. de l'anatomie et physiologie norm. XVI, p. 285. 1880.
143. Reche, Pupillenungleichheit. Deutsche medizin. Wochenschr. 1893, Nr. 13.
144. Bechterew, Deutsche Zeitschr. f. Nervenheilkunde, Bd. 7, S. 479.
145. Rieger und v. Forster, Auge und Rückenmark. Archiv f. Ophthalmologie, Bd. 27, Abt. 3. 1881.
146. Laqueur, Über Beobachtungen mittels der Zehender-Westienschen binokularen Korneallupe. Klin. Monatsbl. f. Augenheilkunde 1887, S. 463.
147. Raehlmann, Über die neuropathologische Bedeutung der Pupillenweite. Volkmanns Vorträge Nr. 185.
148. Drouin, De la pupille, anatomie, physiologie, sémiologie. Paris 1876.
149. Parinaud, Troubles oculaires de la sclérose en plaques. Progrès médical 1884, Nr. 32.
150. Damsch, Über Pupillenunruhe (Hippus) bei Erkrankungen des Zentralnervensystems. Neurolog. Centralbl. 1890, Nr. 9.
151. Charcot, Parallèle des troubles oculaires dans le tabes, l'alcoolisme et l'hysterie. Leçon recueillie par le Dr. König. Recueil d'ophthalmologie 1892, S. 705.

152. Haab, Der Hirnrindenreflex der Pupille. Festschrift zur Feier des 50jährigen Doktorjubiläums der Herren v. Naegeli und v. Kölliker 1891.
153. Moebius, Über reflektorische Pupillenstarre. Neurolog. Beiträge, Heft 4, 1895, S. 112, u. Ref.: Neuere Beobachtungen über die Tabes. Schmidt's Jahrbücher 1902.
154. v. Hippel und Grünhagen, Über den Einfluß der Nerven auf die Höhe des intraokulären Druckes. Archiv f. Ophthalmologie, Bd. 14, Abt. 3, Bd. 15, Abt. 1, Bd. 16, Abt. 1. 1870.
155. A. Eulenburg und H. Schmidt-Rimpler, Untersuchungen über den Einfluß bestimmter Galvanisationsweisen auf die Pupille, die Herzaktion und den Gefäßtonus beim Menschen. Centralbl. f. die medizin. Wissenschaften 1868, Nr. 21 u. 22.
156. Nicati, La Paralysie du nerf sympathique cervical. Lausanne 1873.
157. Seeligmüller, De traumaticis n. sympathici cervicalis laesionibus. Halle 1876.
158. Moebius, Zur Pathologie des Halssympathikus. Berliner klin. Wochenschr. 1884, Nr. 15—18, u. Neurolog. Beiträge, Heft 4. 1895.
159. Schmidt-Rimpler, Essentielle Phthisis s. Ophthalmomalazie in Graefe-Saemisch' Handbuch der Augenheilkunde, Bd. 6, 1875; ferner: Über essentielle Phthisis. Klin. Monatsbl f. Augenheilkunde 1874, S. 399, u. Augenheilkunde u. Ophthalmoskopie, 1. Aufl. 1885, S. 343, 6. Aufl. 1894, S. 342. Über Ophthalmomalacia intermittens. Berliner klin. Wochenschr. 1883, Nr. 32.
160. Horner, Über eine Form von Ptosis. Klin. Monatsbl. f. Augenheilkunde 1869, S. 193.
161. A. Eulenburg und P. Guttmann, Die Pathologie des Sympathikus auf physiologischer Grundlage. Berlin 1873.
162. Abadie, Nature et traitement du goître ophthalmique. La Clinique ophthalmologique 1897, Nr. 1, Paris.
163. Moseler, Über die okulo-pupillären Symptome bei Lähmungen der oberen Extremitäten (Klumpke). Dissertation Berlin 1894.
164. Schmidt-Rimpler, Echter Herpes corneae. Klin. Monatsbl. f. Augenheilkunde 1872, S. 163.
165. Angelucci, Studie sulle influenze fisiologiche del ganglio cervicale superiore del simpatico nell' occhio etc. Arch. d' ottalm., Vol. I, S. 71. 1894.
166. Alexander, Syphilis und Auge. 1888.
167. Jung, Keratitis neuroparalytica. Heilung. Centralbl. f. prakt. Augenheilkunde 1881, S. 193.
168. Haase, Zur paralytischen Hornhautentzündung. Archiv f. Ophthalmologie, Bd. 27, Abt. 1, S. 255. 1881.
169. Baudry, Contribution à l'étude de la kératite neuro-paralytique. Archive d'ophthalmologie, Bd. VI, S. 70. 1886.
170. Kretschmer, Keratitis neuroparalytica und Panophthalmitis nach einer Neurektomie des Nervus infraorbitalis. Centralbl. f. prakt. Augenheilkunde 1880, S. 65.
171. Spallita, Effetti della estirpazione di ganglio di Gasser dopo lo stroppo di ganglio cervicale superiore. Arch. d' ottalmol., II, fasc. 1—4. 1894.
172. v. Hippel jun., Zur Ätiologie der Keratitis neuroparalytica. Archiv f. Ophthalmologie, Bd. 35, Abt. 3, S. 217. 1889.
173. Ranschoff, Ein zweiter Fall von periodisch wiederkehrender Hornhautentzündung in Zusammenhang mit Störungen des Allgemeinbefindens. Klin. Monatsbl. f. Augenheilkunde 1889, S. 218, u. 1891, S. 275.
174. Kroll, Ein Beitrag zur Lehre von der Keratitis neuroparalytica. Centralbl. f. prakt. Augenheilkunde 1882, S. 72.

175. Karplus, Über asthenische Ophthalmoplegie. Jahrbücher f. Psychiatrie u. Neurologie 1897.
176. Strümpell, Über die asthenische Bulbärparalyse. Deutsche Zeitschr. f. Nervenheilkunde VIII, S. 1—2. 1896.
177. Sachsalber, Keratitis neuroparalytica. Centralbl. f. prakt. Augenheilkunde 1893, S. 331.
178. Kuthe, Klinische Beiträge zur Lehre von der Keratitis paralytica. Centralbl. f. prakt. Augenheilkunde 1894, S. 300.
179. Gaule, Der Einfluß des Trigeminus auf die Hornhaut. Centralbl. f. Physiologie 1891, Nr. 15.
180. Ginsberg, Herpes zoster frontalis mit Keratitis neuroparalytica und Okulomotoriusparese. Centralbl. f. prakt. Augenheilkunde 1895, S. 133.
181. Krause, Die Physiologie des Trigeminus nach Untersuchungen an Menschen, bei denen das Ganglion Gasseri entfernt worden ist. Münchner mediz. Wochenschr. 1895, Nr. 25 u. f.
a. — 27 intrakranielle Trigeminusresektionen und ihre Ergebnisse. Münchner mediz. Wochenschr. 1901, S. 1096.
182. Scheier, Beitrag zur Kenntnis der neuroparalytischen Augenentzündung und Innervation des Geschmackes. Naturforscherversammlung zu Lübeck 1895.
183. Franke, Ein Fall von einseitigem Weinen bei Fazialisparalyse. Deutsche mediz. Wochenschr. 1895, Nr. 33.
184. Straub, Über Lähmung der Divergenz. Centralbl. f. prakt. Augenheilkunde 1897, S. 8.
185. v. Reuß, Ein Fall von angeborener Ptosis des linken oberen Lides. Wiener klin. Wochenschr. 1889, Nr. 4.
186. Aldor, Über angeborene abnorme Augenbewegung. Pester mediz.-chirurg. Presse 1894, Nr. 15.
187. Kraus, Physiologische Mitbewegung des paretischen oberen Lides. Dissertation. Göttingen 1891.
188. Sänger, Über eine neue Pupillenreaktion. Verhandlungen der 68. Naturforscherversammlung. Frankfurt a. M. 1896.
189. Schweigger, Klinische Untersuchungen über das Schielen. 1881.
190. v. Grosz, Die Symptome der Tabes dorsalis am Auge. Ref. in Centralbl. f. prakt. Augenheilkunde 1896, S. 181.
191. H. Schmidt-Rimpler, Fälle von Okulomotoriuslähmung. Berliner klinische Wochenschr. 1864, Nr. 10 u. f.
192. Kummer, Über angeborene Beweglichkeitsdefekte der Augen. Verein f. Psychiatrie u. Neurologie in Wien. 12. März 1895. Ref. in Centralbl. f. prakt. Augenheilkunde 1895, S. 557.
193. Muchin, Zur Lehre von der Perversität der Pupillenreaktion. Russisch. Referiert in Nagels Jahresbericht 1893, S. 511.
194. Boedeker, Archiv f. Psychiatrie und Nervenkrankheiten, Bd. 23. 1892.
195. Levinsohn, Zur Frage der reflektorischen Pupillenstarre. Centralbl. f. Nervenheilkunde 1890, Juli.
— Neue Untersuchungen über die Bahnen des Pupillenreflexes. Bericht über die 31. Versammlung der Ophthalmologischen Gesellschaft zu Heidelberg 1903, S. 217.
196a. Bach, Zur Lehre von den Augenmuskellähmungen und den Störungen der Pupillenbewegung. Eine vergleichende und pathologisch-anatomische, experimentelle und klinische Studie über die Augenmuskelkerne, das Ganglion ciliare,

die Reflexbahnen und das Reflexzentrum der Pupille. Archiv f. Ophthalmologie, Bd. 47, 2, S. 339 u. Bd. 47, 3, S. 551. 1899.

196b. Bach, Zusammenfassende Darstellung und kritische Betrachtung der Erkrankung der Vierhügelgegend und der Zirbeldrüse mit spezieller Berücksichtigung der okularen Symptome. Zeitschrift f. Augenheilkunde, Bd. 1, S. 315 u. 455. 1899, u. Bd. 8, S. 213. 1902.

c. — Pupillenstudien. Archiv f. Ophthalmologie, Bd. 57, S. 219. 1904.

197. Fuchs, Über isolierte doppelseitige Ptosis. Archiv f. Ophthalmologie, Bd. 36, Abt. 1, S. 234. 1890.

198. Silex, Über die zentrale Innervation der Augenmuskeln. Bericht über die 27. Versammlung der Ophthalmologischen Gesellschaft zu Heidelberg 1898, S. 84.

199. Topolanski, Das Verhalten der Augenmuskeln bei zentraler Reizung der Koordinationszentren und der Bahnen für die koordinierten Augenbewegungen. Archiv f. Ophthalmologie, Bd. 46, S. 452.

200. Cohn, Über den Herpes zoster ophthalmicus. Archiv f. Augenheilkunde, Bd. 39, 2, S. 148. 1899.

201. Sulzer, Contributions à l'étude du zone ophthalmique. Annal. d'Oculistique, T. 119 et 120, p. 410. 1898.

202. v. Bechterew, Die Leitungsbahnen im Gehirn und Rückenmark. Leipzig 1894.

203. Sachs, Über sekundäre atrophische Vorgänge in Ursprungskernen der Augenmuskeln. Archiv f. Ophthalmologie, Bd. 42, Abt. 3. 1896.

204. Siemerling und Boedeker, Chronische fortschreitende Augenmuskellähmung etc. Archiv f. Psychiatrie und Nervenkrankheiten, Bd. 29, S. 420. 1897.

205. Wilbrand und Sänger, Die Neurologie des Auges, Bd. 1, 1899, u. Bd. 2, S. 171. 1901.

206. Ackermann, Totale einseitige Okulomotoriuslähmung durch basale Blutung mit Sektionsbefund. Klin. Monatsbl. f. Augenheilkunde 1902, Bd. II, S. 316.

207. Lauber, Ein Fall von Herpes zoster ophthalmicus. Archiv f. Ophthalmologie, Bd. 55, S. 565. 1903. (Literatur.)

208. Schmidt-Rimpler, Herpes zoster durch Kontusion der Wirbelsäule. Berliner klin. Wochenschr. 1864, S. 113.

209. Bach und H. Meyer, 1. Experimentelle Untersuchungen über die Abhängigkeit der Pupillenreaktion und Pupillenweite von der Medulla oblongata u. spinalis. 2. Besprechung und schematische Erläuterung der Pupillenreflexbahn bei mono- und bilateraler Pupillenreaktion. Archiv f. Ophthalmologie, Bd. 55, S. 414, 1902, u. Bd. 56, S. 297, 1903.

— Über das Verhalten der Pupillen nach Entfernung der Großhirnhemisphären, des Kleinhirns, bei Reizung der lateralen Partien der Medulla oblongata und des Trigeminus auf Grund experimenteller Untersuchungen bei der Katze und dem Kaninchen. Eod. loc., Bd. 59, S. 332. 1904.

210. Harris, The significance and pathology of the Argyll-Roberton pupil. Brit. med. Journ. Sept. 29. 1900.

211. Grunert, Die Behandlung des Glaukoms durch Sympathikusresektion. Diskussion: Schmidt-Rimpler, Bericht über die 28. Versammlung der Ophthalmolog. Gesellschaft zu Heidelberg 1900, S. 15.

212. Grunert und Schulze, Jahresbericht über die Tätigkeit der Königl. Universitäts-Ohrenklinik in Halle a. d. S. vom 1. April 1900 bis 31. März 1901. Archiv f. Ohrenheilkunde, Bd. 53, S. 63, 1902.

213. Kallavits, Der myasthenische Symptomenkomplex. Deutsches Archiv f. klin. Medizin, Bd. 72, S. 161. 1902.

214. Hödlmoser, Beitrag zur Klinik der myasthenischen Paralyse. Zeitschr. f. Heilkunde, Bd. 33, S. 279. 1902.
215. Fajerztajn, Beiträge zur Kenntnis der Myasthenie und der verwandten Symptomenkomplexe. Dissertation. Tübingen 1902.
216. Link, Beitrag zur Kenntnis der Myasthenia gravis mit Befunden von Zellherden in zahlreichen Muskeln. Deutsche Zeitschr. f. Nervenheilk., Bd. 23, Heft 1 u. 2. 1902.
217. Petella, Sopra un caso di oftalmoplegia recidivante del III. pajo. Annali di medicina navale. 1902, Aprile.
218. Lexer, Zur Operation des Ganglion Gasseri nach Erfahrungen an 15 Fällen. Archiv f. klin. Chirurgie, Bd. 65, Heft 4. 1902.
219. Köster G., Ein zweiter Beitrag zur Lehre von der Fazialislähmung usw. Deutsches Archiv f. klin. Medizin, Bd. 72, S. 327. 1902.
220. Landolt, Über die Innervation der Tränendrüse. Pflügers Archiv f. die gesamte Physiologie, Bd. 98, S. 189. 1903.
221. v. Grósz, Die Keratitis neuroparalytica. Ungarische Beiträge zur Augenheilkunde, Bd. 2, S. 294. Wien 1900.
222. Schloesser, Heilung peripherer Reizzustände sensibler und motorischer Nerven. Bericht über die 31. Versammlung der Ophthalmologischen Gesellschaft zu Heidelberg 1903, S. 84. Wiesbaden 1904.
223. Caspar, Herpes zoster ophthalmicus und Trochlearislähmung. Archiv f. Augenheilkunde, Bd. 48, S. 177. 1903.
224. Gowers, Myasthenia bulbaris. British Medic. Journ. 24, V, u. 31, V. 1902.
225. Oppenheim, Die myasthenische Paralyse. Berlin 1901.
226. Loeser, Über das kombinierte Vorkommen der Myasthenie und Basedowschen Krankheit, nebst Bemerkungen über die okulären Symptome der Myasthenie. Zeitschrift f. Augenheilkunde, Bd. 12, S. 368. 1904.
227. Frenkel, La Mydriase à Bascule. Archiv d'ophthalm., T. 24, S. 596 u. S. 655. 1904.
228. Heddaeus, Semiologie der Pupillenbewegung. Graefe-Saemisch' Handbuch der gesamten Augenheilkunde, Bd. 4, Abt. 2, S. 794. 1904.
229. Beykovsky, Okulomotoriuslähmung und plötzlicher Tod infolge von Aneurysma der Arteria carotis interna. Wiener mediz. Wochenschr. 1904, Nr. 19.
230. Hirsch, Die bei Erkrankungen der Brücke und des verlängerten Markes beobachteten Symptome, unter spezieller Berücksichtigung der okularen Symptome. Zeitschrift f. Augenheilkunde, Bd. 9, S. 268. 1903.
231. Panas, Impotence des muscles ocul. extrinsèques par traumatisme. Arch. d'ophthalm., T. 22, p. 329. 1902.
232. Dimmer, Zur Lehre von den traumatischen Augenmuskellähmungen aus orbitaler Ursache. Zeitschrift f. Augenheilkunde, Bd. 9, S. 337. 1903.
233. Ascher, Die bei Erkrankungen des Corpus striatum beobachteten Symptome, mit besonderer Berücksichtigung der okularen Symptome. Zeitschrift f. Augenheilkunde, Bd. 11, S. 501. 1904.
234. Koster-Gzn., Zur Kenntnis der rezidivierenden, alternierenden Lähmung des Nervus oculomotorius. Zeitschrift f. Augenheilkunde, Bd. 11, S. 209. 1904.
235. Schoeler, Friedr., Beiträge zur tuberkulösen Erkrankung des Pons. Klin. Monatsbl. f. Augenheilkunde, 40. Jahrg., 2. Bd., S. 313. 1902.
236. Volhard, Über Augensymptome bei Armlähmungen. Deutsche mediz. Wochenschrift 1904, S. 1339.
237. Schilling, Zur Frage der rezidivierenden Okulomotoriuslähmung. Münchner mediz. Wochenschrift 1903, S. 776.

B. Spezielle Übersicht der Erkrankungen des Nervensystems.

Der eben gegebenen Darstellung der wichtigsten Augenaffektionen, welche sich bei Erkrankungen des Nervensystems finden, sei hier eine Übersicht über die mit den einzelnen Nervenleiden verknüpften Störungen im Sehorgane angeschlossen. Beide Abschnitte werden sich gegenseitig ergänzen müssen; auch wird hier und da eine Wiederholung nicht ganz zu vermeiden sein.

1. Hirnkrankheiten.

Hyperämie und Anämie.

Die Hyperämie und Anämie des Gehirns findet nur in seltenen Ausnahmsfällen ein Spiegelbild in der Blutzirkulation der Netzhaut. Es ist dies sehr erklärlich. Das Gehirn empfängt nicht, wie das Augeninnere, von der Carotis interna allein seinen Blutzufluß; andererseits geht der Blutabfluß des Auges nicht nur in den Sinus cavernosus des Gehirns, sondern auch in die Fazialvenen. Vor allem eber spielt die Eigenregulierung der Blutzirkulation durch die Elastizität der Augenhäute eine bedeutungsvolle Rolle. Dazu kommt, daß geringere Grade der Hyperämie oder Anämie im Augenhintergrunde gar nicht zu diagnostizieren sind, wenn sie nicht einseitig auftreten und so einen Vergleich mit dem andern Auge gestatten. Das trifft aber nicht zu, wenn sich die Zirkulation des Gehirns in ihnen abspiegeln soll.

Bei der Diagnose der Hyperämie ist besonders die Rötung der Papilla optica, wodurch die weiße Farbe der zentralen Fovea verschwindet, und die Verbreiterung und Schlängelung der Gefäße, welche auf die Netzhaut gehen, von Bedeutung. Vorzugsweise an den Venen tritt diese Lumensveränderung zutage. Um eine Hyperämie der Arterien zu erkennen, bedarf es schon besonderen Scharfblickes, der oft auch noch mit gutem Willen des Beobachters verknüpft sein muß. Wer viel ophthalmoskopiert hat, wird bei der überaus großen Verschiedenheit, in der

Gefäßkaliber, Gefäßverästelung und selbst die Gefäßschlängelung sich physiologischerweise zeigen, immer vorsichtiger in der Diagnose einer doppelseitigen Hyperämie auf dieser Grundlage hin werden. Viel mehr Bedeutung hat die oben erwähnte Pupillenrötung, die aber auch von okularen Ursachen abhängig sein kann: abgesehen von Entzündungen kommt sie z. B. bei Hyperopen vor, die ihre Akkommodation zu sehr anstrengen, beim Fortschreiten der Myopie etc. Die Stauungshyperämie, bei der die Arterien eng, die Venen bläulich, dick und geschlängelt sind, ist leichter festzustellen.

Die Anämie des Augenhintergrundes ist auch besonders durch die Blässe der Papille erkennbar; die großen Arterien erscheinen ebenfalls enger und ebenso die Venen weniger gefüllt. Dieses Bild findet man ziemlich oft bei Ohnmächtigen — selbst mit Arterienpuls —; es steht somit, wenigstens in gewissen Fällen, in einem Zusammenhang mit Hirnanämie.

Sonst verbindet sich mit Gehirnhyperämie bisweilen Hyperämie der Konjunktiva und Miosis, während bei der Anämie in der Regel Mydriasis besteht.

Hirnblutungen.

Wie oben ausgeführt, soll im Beginn jeder Hemiplegia apoplectica auch Hemianopsie bestehen (Gowers). In einer Reihe von Fällen bleibt sie dauernd; bisweilen ist sie sogar das einzige Symptom der Blutung. Ganz ausnahmsweise treffen Blutungen zu gleicher Zeit beide Sehzentren oder beide Sehstrahlungen und führen so volle Erblindung herbei. In einzelnen Fällen ist auch eine direkte Affektion der Optici beobachtet worden, indem das Blut in die Sehnervenscheiden hineinfloß. So in dem Falle von Remak[1]: ein 51jähriger Patient bekommt eine linksseitige Hemiplegie, Drehung des Kopfes nach rechts, beiderseits Stauungspapille, Koma. Die Sektion des am nächsten Tage Verstorbenen ergab einen sehr großen Bluterguß in die großen Stammganglien mit Durchbruch in die Ventrikel und nach der Basis. Beiderseits Hämatom der Sehnervenscheide.

Ähnlich war es in einem Falle von Bouveret[22]. Es fand sich Blut in den Ventrikeln, das in das Stirnhirn vorgedrungen und dann auf die Basis durchgebrochen war. Der rechte Optikus war mit Blut imbibiert, in der linken Sehnervenscheide war ein großer Bluterguß. Es hatte Ödem der Papillen mit kleinen retinalen Blutungen bestanden. Von Mackenzie und Michel sind derartige Fälle schon früher mitgeteilt.

Auch ohne direktes Hineindringen von Blut in die Scheide kann bei sehr großem Bluterguß, der gleichsam als Tumor den intrakraniellen Druck erhöht, Stauungspapille eintreten (Robin[26]). Ähnlich dürfte auch der Fall von Schieß-Gemuseus[27] aufzufassen sein, wo neben Papillitis

Netzhautblutungen bestanden und sich post mortem mehrere große alte apoplektische Herde fanden.

Über die konjugierten Ablenkungen, bei denen die Augen so stehen sollen, daß sie bei den gewöhnlichen totalen Hemiplegien den Hirnherd ansehen, ist bei den Augenmuskelerkrankungen gesprochen worden (S. 189). Ebenso über vorkommende Lähmungen (Jakob[4]); es kann vollkommene Ophthalmoplegie eintreten (Jacobäus[186]). Die Pupille ist häufig, und zwar auf der Seite der Blutung erweitert (Hutchinson); sind durch die Blutung die Okulomotoriuskerne gereizt, so findet sich Miosis.

Erwähnt sei, daß bei älteren Individuen den Hirnblutungen bisweilen Blutungen in der Netzhaut oder auch solche in der Konjunktiva längere Zeit vorangehen. Wenn keine besonderen Veranlassungen vorliegen, wie etwa starker Husten, Nießen etc., wodurch Konjunktivalapoplexien öfter hervorgerufen werden, so lassen die Blutungen im Auge immer auf eine gewisse Brüchigkeit der Gefäße schließen, als deren Folge dann auch die Apoplexie eintreten kann. Zuweilen sieht man kleine Aneurysmen in der Netzhaut (Lionville[2], Raehlmann[5]): da die Hirnblutungen oft auf Ruptur miliarer Aneurysmen zurückzuführen sind, wie Untersuchungen von Charcot und Bouchard, Zenker u. a. erwiesen haben, so wäre die Vermutung ähnlicher Gefäßveränderungen im Gehirn naheliegend.

Bei Diabetikern und Albuminurikern sind Apoplexien nicht allzu selten; man wird alsdann auch die bei jenen vorkommenden Augenkrankheiten, besonders also Netzhautaffektionen finden.

Enzephalitis, Erweichungsherde. Hirnabszesse. Sinusthrombose. Zerebrale Kinderlähmung.

Enzephalitis und Erweichungsherde — die Polienzephalitis hat speziell bei den Nuklearlähmungen ihre Besprechung gefunden — können je nach ihrem Sitze verschiedene Störungen des Sehorgans hervorrufen: so Hemianopsie, Erblindungen (bei multiplem Auftreten), Muskellähmungen, Muskelkrämpfe, konjugierte Ablenkungen. In seltenen Fällen kommt es zu einer Stauungspapille (Wilbrand[6], Stephen Mackenzie[28]), die als Folge eines sekundären Ödems der zerebralen Lymphräume und dadurch bedingter intrakranieller Raumbeschränkung aufzufassen ist. Wernicke erklärt das Zustandekommen dieses Ödems in folgender Weise: Die Lymphbahnen, welche die Gefäße bis in ihre kapillaren Verzweigungen begleiten, stehen mit der in den Ventrikeln und in den Piamaschen enthaltenen Zerebrospinalflüssigkeit in offener Kommunikation. Kollabiert nun mit der Verschließung (Embolie oder Thrombose) der Arterien ihr intrazerebrales Ausbreitungsgebiet, so müssen diese Lymphräume sich erweitern und durch Aufsaugung von Zerebrospinalflüssigkeit sich in

ungewöhnlichem Maße füllen. Daher die seröse Durchtränkung des betroffenen Gefäßgebietes. Durch diesen Vorgang wird es verständlich, daß frische Erweichungsherde oft nicht eine zusammengesunkene Gehirnpartie, sondern eine Volumsvermehrung zeigen.

Aber auch einfache Hyperämien und Neuritis optica (Broadbent) sind beobachtet worden. Gowers teilt einen Fall mit, wo eine Embolie der Arteria cerebralis media gleichzeitig mit einer Embolie der Arteria centralis retinae entstanden war. Sonst geht letztere öfter den Hirnembolien und Erweichungen vorauf.

Etwas häufiger, wenn auch immerhin selten, findet sich die Stauungspapille bei Hirnabszessen, und zwar meist doppelseitig; ist sie einseitig oder an einer Seite früher entstanden oder stärker entwickelt, so kann dies für die Lokaldiagnose mit verwertet werden. Auch deszendierende Neuritis optica kommt vor. Im übrigen machen die Abszesse ganz wie die Erweichungsherde entsprechend ihrem Sitze Reizungssymptome, die bei Zerstörung des Gewebes in Lähmung oder Ausfall der betreffenden Funktionen übergehen. Brechen sie nach der Basis zu durch, so treten meningitische Symptome hinzu.

Sehr häufig entstehen die Abszesse nach Ohreiterungen und befallen daher besonders den Schläfenlappen oder unteren Scheitellappen. Es wird hierbei dann bisweilen kortikale Ptosis und auch Hemianopsie (Knapp[7], Eskridge[12]) beobachtet. Aber es kann auch durch Druck auf den Okulomotorius eine Lähmung desselben eintreten (Greenfield[11]). Heilung der Krankheitssymptome und Rückgang der Stauungspapille durch Schädeleröffnung wird häufig gesehen. Gelegentlich kann, wie ein von Schwartze[25] veröffentlichter Fall zeigt, ein Hirntumor ähnliche Symptome wie ein otitischer Hirnabszeß bieten: die Sektion ergab ein Gliosarcoma cerebelli.

Die kariösen Erkrankungen des Felsenbeines führen nicht selten zur Thrombose der Sinus durae matris. Hier handelt es sich immer um infektiöse Thrombosen; ebenso wie in den Fällen, wo Infektionskrankheiten, Puerperalfieber, Erysipel etc. die Ursache bilden. Als direkte Wirkung der sich oft bis in den Sinus cavernosus fortsetzenden Thrombenbildung und ihres Einflusses auf das Auge sind anzusehen: Hervortreibung des Bulbus, Hyperämie und Ödem des Orbitalzellgewebes und der Bindehaut, Lichtscheu, weite, starre Pupille, Abnahme der Sehkraft und Augenmuskellähmungen. Diese Symptome hat Knapp[183], der zuerst die betreffende Affektion bezüglich ihres Einflusses auf das Auge eingehender behandelte, bereits zusammengestellt. Man muß jedoch beachten, daß, wie ich[184] auf Grund meiner klinischen Beobachtungen hervorgehoben, sehr ähnliche Erscheinungen auch durch eine eitrige Irido-Chorioiditis, allerdings dann mit Pupillenverengerung und den sonstigen Zeichen des

schweren Augenleidens, hervorgerufen werden können; die Irido-Chorioiditis tritt ebenfalls zuweilen metastatisch bei Thrombose der Sinus auf.

Die Thrombosen entwickeln sich sekundär vorzugsweise in den paarigen Blutleitern, während die primären, meist maranthischen Thrombosen mehr die unpaarigen befallen.

Außer den erwähnten Symptomen tritt durch Mitleidenschaft des Trigeminus auch Anästhesie ein; es kann sogar zu neuroparalytischer Keratitis kommen (Nothnagel).

Der Augenspiegelbefund zeigt besonders dann hochgradige Venenstauung mit Netzhautblutungen und Papillenschwellung (Neuritis, selten Stauungspapille), wenn die Thrombenbildung auch in die Vena ophthalmica gedrungen ist. In anderen Fällen fehlt jeder Befund. Oft sind die begleitenden Erkrankungen (Hirnabszeß, Meningitis) als die direkte Ursache der Optikusaffektion anzusehen. Bei reiner Thrombose war in zirka 50 % der Befund an der Papille negativ (Jansen[185]).

Ein ähnliches Bild kann am Auge auch ein eitriger Abszeß der Orbita hervorrufen. Es fehlen aber alsdann die zerebralen Allgemeinerscheinungen. Ferner pflegt bei Sinusthrombose, wenn auch zuerst der Prozeß an einem Auge beginnt, doch häufig nachher das andere befallen zu werden.

Auch eine Meningitis kann ausnahmsweise zu einem Ödem der Lider und den erwähnten Symptomen der Sinusthrombose führen. So hat Leyden*) einen Fall mitgeteilt, wo sich die Entzündung durch die Keilbeinhöhlen in die Orbita fortsetzte. Neuerdings hat Jansen[185] einen Fall von Thrombose des Sinus cavernosus nach Mittelohreiterung mit rechtsseitigem Exophthalmus und Durchbruch von Eiter am unteren Lide veröffentlicht, wo sich der Eiter ebenfalls in die Keilbeinhöhlen fortgesetzt hatte. —

Die zerebrale Kinderlähmung, welche in den ersten Lebensjahren oder intra partum entsteht, beruht auch zum Teil auf Enzephalitis der motorischen Hirnregion (Strümpell); aber auch Sinusthrombosen (Gowers), embolische Prozesse, Traumen können sie veranlassen. Bei den unter Fiebererscheinungen und Konvulsionen auftretenden Hemiplegien, denen sich Muskelkontraktionen anschließen, sind nur ausnahmsweise die Augenmuskeln beteiligt. In einem Falle, den König[193] mitteilte, trat bei einem zwölfjährigen, an unvollständiger rechtsseitiger Kinderlähmung leidenden Mädchen, das aber gleichzeitig epileptisch war, nach gehäuften Krampfanfällen eine rechtsseitige Hemianopsie auf, die sich wieder zurückbildete.

---

*) Virchows Archiv f. patholog. Anatomie, Bd. 29, S. 199.

Gehirntumoren.

Für die Diagnose der Hirntumoren ist der Befund an den Augen von größter Bedeutung. Die doppelseitige Stauungspapille — in ausgeprägter Form vorhanden — gibt eine außerordentliche Wahrscheinlichkeit für Geschwulstbildung im Gehirn, jedenfalls für eine intrakranielle Druckerhöhung, die im allgemeinen, wie in dem Abschnitte „Stauungspapille“ ausgeführt, nur sehr selten bei anderen Zerebralaffektionen gefunden wird. Ich habe eine Reihe von Fällen beobachtet, wo die Stauungspapillen das erste Zeichen des Hirntumors waren; bisweilen fehlten zur Zeit ihres Auftretens sogar noch die Kopfschmerzen. Selbst volle Erblindung mit Übergang in Sehnervenatrophie habe ich gesehen, ohne daß letztere eingetreten wären. In der Regel sind die Kopfschmerzen aber schon frühzeitig vorhanden; gelegentlich ist Erbrechen damit verknüpft.

Doch kommen im Gegensatz hierzu seltene Fälle vor, bei denen lange Jahre die Erscheinungen des Tumors bestehen und erst zuletzt die Neuritis auftritt; so in einem Falle von Hughlings Jackson, in dem sechs Wochen vor dem Tode die Sehnervenaffektion sichtbar wurde, nachdem bereits neun Jahre lang Symptome des Hirntumors bestanden hatten.

Derselbe Autor[14] fand unter 22 Fällen von Stauungspapille 17 mal Tumoren, 3 mal Abszesse, sonst Blutungen und Erweichung.

Edmunds und Lawfort[17] analysierten 96 Sektionen von Hirntumoren: in 30 % zirka fehlte die Stauungspapille. Am häufigsten war sie bei Tumoren an der Basis, in den großen Hirnganglien und im Kleinhirn (86 % der Fälle), seltener bei den an der Konvexität des Gehirns sitzenden Tumoren (46 %). Der Prozentsatz scheint mir nach meinen Beobachtungen, die allerdings insofern einseitig sind, als mir die Kranken besonders oft der Augensymptome wegen zur Untersuchung kamen, viel zu gering zu sein. Er widerspricht auch den Zusammenstellungen von Annuske[15], Reich[16] und Elschnig (cf. S. 36). Gowers meint nach seinen Erfahrungen ebenfalls, daß in etwa vier Fünftel der Hirntumoren Neuritis optica eintritt. Im übrigen findet man bei den verschiedensten Lokalisationen der Tumoren Stauungspapille; selbst bei Neubildungen der Medulla unterhalb des Pons Varoli, die in der Regel schnell zum Tode führen, ist sie beobachtet worden (Barlow, von Gowers zitiert).

Wie in dem Kapitel „Stauungspapille“ bereits ausgeführt, ist die ausgeprägte pilzkopfförmige Hervorragung der Papille besonders charakteristisch für die Gehirntumoren: natürlich entsteht dieselbe nicht sofort, und es wird Stadien geben, wo man nicht mit Sicherheit die differentielle Diagnose gegenüber der auf deszendierendem Prozesse beruhenden Neuritis optica stellen kann. Auch tritt gelegentlich eine starke Papillitis bei Retinitis albuminurica auf; umgekehrt gesellt sich später zur Stauungs-

papille in seltenen Fällen eine ausgedehntere Retinitis mit weißen Plaques. Aber auch einfache Neuritis findet sich bei Tumoren, verhältnismäßig oft bei Gummata und Tuberkeln (v. Grosz[100]).

Ob Augenmuskellähmungen eintreten, hängt von dem Sitz der Geschwulst ab. Sehr häufig ist durch die Feststellung jener erst die lokale Diagnose des Tumors so weit zu präzisieren, wie es eben möglich ist. Die Art der Lähmung kann bisweilen die Symptome der Bulbärparalyse vortäuschen (Schmidt-Rimpler[24], Grünwald[23]). Neben Lähmungen können auch Krämpfe, konjugierte Ablenkungen und Nystagmus eintreten: — im ganzen kommt dies aber seltener vor.

Sitzt die Geschwulst entsprechend, so wird Hemianopsie beobachtet. Die durch das Auftreten der Stauungspapille gesetzte Störung beeinflußt das Sehen im Beginn meist wenig, später aber kommt es zu ernstlichen Störungen. Oft zeigen sich nicht unbedeutende Schwankungen; auch vorübergehende Erblindungen (Jacksons epileptische Amaurose, cf. S. 24) und Zurückgehen der Stauungspapille mit Erhaltung des Sehvermögens wurden ebenso wie das Auftreten von Rezidiven in einzelnen Fällen beobachtet (cf. S. 18). Besonders bei syphilitischen und tuberkulösen Tumoren kommt dies vor. Bei kleineren, vorzugsweise bei basalen Geschwülsten kann eine einfache Neuritis descendens oder auch eine Atrophia nervi optici — ohne Stauungspapille — sich entwickeln.

Ebenso wie Gehirntumoren können Echinokokken zu Stauungspapillen Anlaß geben. In einem Falle von Marchand bewirkten multiple Zystizerken, die an der Hirnoberfläche saßen, anfallsweise Gesichtshalluzinationen, später Erblindung.

Größere Aneurysmen der Hirnarterien führen bisweilen zu ähnlichen Folgezuständen wie Geschwülste. Besondere Bedeutung haben die Aneurysmen der Carotis interna, welche den Sinus cavernosus komprimieren und vorübergehende Venenstauung in der Netzhaut bewirken können. Wichtiger ist die Kompression der Optici und des Chiasma: hierdurch kann Amblyopie, Amaurose, Hemianopsie zustande kommen (s. S. 99 ff.) Meist bewirkt der Druck Atrophia optica, aber es sind auch Fälle doppelseitiger (Michel[19]) und einseitiger Stauungspapille beobachtet worden. Bei einem Kranken von Bellamy[21] entstand durch Ruptur eines Aneurysmas der Arteria communicans anterior Bluterguß in die Meningen und in die Sehnervenscheiden: infolge dessen doppelseitige Neuritis.

Die Aneurysmen der Carotis interna können auch durch Kompression Lähmung der Augenmuskeln, selbst vollständige Ophthalmoplegie mit Beteiligung des Trigeminus herbeiführen. Als besonders charakteristisch wird das pulsierende Gefäßgeräusch betont, das bei Schädelauskultation hervortritt und mit dem Puls synchronisch ist. Durch Kompression der Karotis wird es beeinflußt (Loeser[158]). In einem Falle Noth-

nagels[51] trat eine langsame und allmählich fortschreitende Lähmung aller Okulomotoriusäste beider Seiten auf; sie war nicht in allen Muskelästen vollständig und entwickelte sich ungleichmäßig. Die Sektion ergab eine beiderseitige Erweiterung der Arteria cerebelli posterior, welche Druckatrophie beider Nervi oculomotorii erzeugt hatte. Marina[29] sah ein Aneurysma des hinteren Teiles der Basilaris sich unter den Erscheinungen eines Tumors der hinteren Schädelgrube entwickeln: Parese, dann Lähmung des linken Abduzens, Schluckstörungen, zerebellare Ataxie, Polyurie, ganz zuletzt linksseitige Hemiparese. Außerdem bestand bei dem 41jährigen gichtischen Manne noch Arterienatherom, Exophthalmus, Kopfschmerz und wiederholtes profuses Nasenbluten. (Über den pulsierenden Exophthalmus siehe das Kapitel: Gefäßerkrankungen.)

Sehr eigentümlich ist ein Abfließen von Zerebrospinalflüssigkeit, das in einzelnen Fällen von intrakranieller Drucksteigerung gesehen wurde.

Nothnagel[51] berichtet über einen Fall von Gliom der Vierhügel und Hydrozephalus bei einem 17jährigen Patienten, wo mehrmals am Tage aus dem rechten Nasenloche eine wasserhelle Flüssigkeit ziemlich rasch abtropfte. Das Abtropfen dauerte verschieden lange bis zu einer Viertelstunde und wurde während 30 Tagen bis zum Tode festgestellt. Die Gesamtmenge betrug etwa $1^1/_2$—2 *l*. Die chemische Untersuchung ergab spezifisches Gewicht 1006, leicht alkalische Reaktion und Eiweiß in geringer Menge. Es wurde angenommen, daß die Flüssigkeit aus dem Arachnoidealraume stammte, und zwar durch die perineurale Scheide der Olfaktoriuszweige nach außen floß. Beide Sehnerven waren atrophisch.

Von Priestley Smith, Nettleship, Leber (cf. S. 41), Emry-Jones u. a. sind ähnliche Fälle bei Hydrozephalus mitgeteilt worden.

Immer handelte es sich um jugendliche Individuen; Kopfschmerzen, Schwindel, selten Krämpfe gingen dem Ausfluß voraus; das Sehvermögen war zum Teil oder ganz erloschen. Man fand neuritische Atrophie des Optikus. Die Kopfschmerzen sowie andere Zeichen der intrakraniellen Drucksteigerung weichen meist mit dem Abfließen der Flüssigkeit aus der Nase; in dem Falle von Emry-Jones wurde der Ausfluß zwölf Jahre lang beobachtet. In einem weiteren Falle von Nothnagel floß die Flüssigkeit auch aus dem Bindehautsack der Konjunktiva: hier fand sie ihren Weg wahrscheinlich durch den supravaginalen Lymphraum des Optikus, die Tenonsche Kapsel und die anderen Lymphräume.

Meningitis.

Sowohl bei den akuten als bei den chronischen Formen der Meningitis kann das Auge beteiligt sein. Die Pupillen sind in ihrer Weite oft ungleich, bisweilen, besonders im Beginn der akuten Erkrankung verengt,

bei gesteigertem Hirndruck erweitert. Die Augenbewegungen erfolgen besonders bei benommenem Bewußtsein unregelmäßig, die Blicklinien sind nicht auf einen Punkt gerichtet, bald weicht das eine, bald das andere Auge ab. Bisweilen besteht dauernder Strabismus infolge von Spasmus oder von Parese eines Muskels. Die konjugierte Ablenkung nach einer Seite kommt öfter vorübergehend vor: so sah ich sie bei basilarer tuberkulöser Meningitis. Jaccoud[30] beobachtete eine konjugierte Ablenkung nach rechts bei akuter eitriger Meningitis der linken Hemisphäre und Hyperämie der rechten. Auch Ptosis besteht häufig.

Bei basaler Meningitis werden die Augennerven gelähmt. Da der Sitz der Hauptexsudationen vorzugsweise zwischen den Hirnschenkeln liegt, so sind auch die Nerven an dem vorderen Teile der Medulla oblongata besonders oft ergriffen; von Augennerven am häufigsten der Abduzens. Aber gar nicht selten finden wir auch den Okulomotorius in größerer oder geringerer Ausdehnung beteiligt. Hierauf beruht zum Teil die Mydriasis oder bei Reizung die Miosis.

Die Optici werden — meist doppelseitig — in verschiedener Weise in Mitleidenschaft gezogen. Es kann zu einfacher Atrophie kommen oder zur Neuritis. Die letztere ist deszendierend durch den Nerven selbst oder durch die Sehnervenscheide (Perineuritis) fortgeleitet. In diesem Falle sieht man eine Rötung der Sehnervenpapillen mit mäßiger Trübung des Gewebes. Auch kann gelegentlich eine gewisse Schwellung vorkommen. Garlick[34] (cf. auch S. 43) fand unter 26 Fällen von Meningitis tuberculosa der Kinder nur fünfmal normale Papillen; sonst bestand Dilatation der Venen, Rötung und in etwa der Hälfte der Fälle deutliche Schwellung. In vielen dieser Fälle konnte aber nur durch die fortgesetzte Beobachtung und durch später eintretende Veränderung konstatiert werden, daß es sich wirklich um pathologische Zustände handle. Die Dilatation der Venen beruhte auf einer Vermehrung der Subarachnoidealflüssigkeit.

Von Saltini[40] liegen drei Augenuntersuchungen vor, wo bei Meningitis cerebro-spinalis epidemica eine Perineuritis und Neuritis optica oder metastatische Irido-Chorioiditis voranging und zur Atrophia nervi optici führte. Durch retrobulbär verlaufende Neuritis und Perineuritis erklären sich meist die Erblindungsfälle, bei denen anfänglich keine ophthalmoskopischen Veränderungen zu konstatieren sind, später aber Atrophia nervi optici eintritt.

Jacobi[53] beobachtete bei einem 5jährigen Mädchen, das an Zerebrospinalmeningitis gelitten hatte, beiderseits totale Amaurose ohne ophthalmoskopischen Befund; jedoch stellte sich nach acht Tagen wieder Sehvermögen ein; nach drei Wochen zählte sie Finger in 3 Fuß. Man kann hier den Druck des eitrigen Exsudates auf den Optikus als Ursache anschuldigen.

Gelegentlich findet man auch bei der Sektion einen mäßigen Hydrops der Sehnervenscheide. Sehr selten nimmt er einen so hohen Grad ein, daß er wie in einem von Manz[31] beschriebenen Falle tuberkulöser Meningitis einen prall gespannten Sack bildet. — Eine derartig starke Hervorragung der Papille aber, wie wir sie bei der ausgeprägten Stauungspapille infolge von Hirntumoren sehen, ist bei den einfachen, nicht mit intrakraniellen Drucksteigerungen verknüpften Formen der Meningitis kaum je vorhanden. Wohl aber beobachtet man bisweilen, daß nur eine bestimmte Randpartie etwas geschwellt ist und in die angrenzende Netzhaut sich hineinstreckt: das Gewebe ist hier trüb-ödematös; die übrige Papille ist hyperämisch, liegt aber im Netzhautniveau und zeigt weniger ausgeprägte Veränderungen. Man könnte hier an eine umschriebene ödematöse Durchtränkung der Lamina cribrosa denken, welche sich nach vorn in das Auge hin ausbreitet. Bisweilen wird die gerötete und serös infiltrierte Papille von einer ringförmigen, trüb-ödematösen Netzhautzone vollständig umgeben. In diesen Fällen bestehen öfter neben dem Erguß in die Scheide auch entzündliche Veränderungen.

Michel[35] fand einmal zahlreiche miliare Tuberkel in dem Pial- und Duralblatt der Vagina nervi optici. Bei Pachymeningitis haemorrhagica, wo Blut in die Sehnervenscheide drang, hat man öfter eine Stauungspapille beobachtet (Fürstner, Tuczek).

Die Atrophia optica zeigt sich selten in der neuritischen Form, häufiger als einfache und gut abgegrenzte, blasse Sehnervenscheibe mit nicht oder nur wenig verengten Gefäßen.

Besonders oft beobachten wir bei Kindern nach Meningitis Erblindungen, die auf eine Sehnervenaffektion zurückzuführen sind. Zuweilen ist die Krankheit unter ganz geringen Erscheinungen verlaufen; in anderen Fällen hat sie Wochen lang unter schweren Symptomen bestanden. Nehmen die Kinder alsdann wieder Anteil an ihrer Umgebung, so zeigt sich die Erblindung. Bisweilen läßt der Augenspiegel noch Neuritis erkennen, meist schon Atrophie. Aber es kommt auch vor, daß die Papille normal gerötet und ohne besondere pathologische Veränderungen ist. Selbst die Pupillenreaktion auf Licht kann noch vorhanden sein, während die Kinder das Licht nicht mehr wie sonst mit den Augen verfolgen. Es ist wahrscheinlich, daß hier noch die Lichtempfindung vorhanden ist, aber den Kindern nicht zum Bewußtsein kommt. Sie müssen erst wieder sehen lernen; die Rindenfunktion muß sich erst wieder ausbilden. In diesen Fällen beobachtet man dann auch nicht selten eine relative Wiederherstellung des Sehvermögens, selbst dort, wo später partielle Blässe der Pupillen eintritt. Aber auch in anderen Fällen kann sich, falls die Erblindung noch nicht zu lange besteht und die Papille noch nicht absolut weiß ist, ausnahmsweise eine gewisse Restitution des Sehvermögens ein-

stellen. — Blutungen in der Netzhaut kommen sehr selten zur Beobachtung (Bouchut).

Bei Kindern, die an Meningitis leiden, beobachtet man bisweilen einen eigentümlichen Reflex auf der Retina, der in einzelnen Glanzstreifen die Gefäße umsäumt, aber auch sonst sich über der Netzhaut in Flecken moiréeartig verbreitet. Doch findet man dieselbe Erscheinung gelegentlich bei ganz gesunden Kindern; es kann ihr demnach keinerlei pathologische Bedeutung zugeschrieben werden.

Bei der tuberkulösen Meningitis sieht man neben Tuberkeln der Chorioidea in sehr seltenen Fällen auch Neuritis. Brückner[36] hat einen derartigen Fall mit Sektion beschrieben, Bouchut machte zuerst darauf aufmerksam. Auch ich habe diese Komplikation beobachtet.

Axenfeld[249] hat auf dem Kongreß in Utrecht ein Präparat demonstriert, wo bei universeller Miliartuberkulose miliare Tuberkeln in der Glandula lacrymalis sich fanden.

Viel häufiger kommen Chorioidealtuberkel ohne Neuritis vor. Cohnheim betonte zuerst auf Grund seiner anatomischen Untersuchungen die Häufigkeit des Ergriffenseins der Chorioidea bei der Miliartuberkulose; wenn in der Schilddrüse Tuberkel sich finden, sollten sie dort nie fehlen. Weniger häufig sind sie, wenn nur die Hirnhäute befallen sind. So hat Heinzel[37] unter 41 Fällen von Meningitis tuberculosa der Kinder zwar 28mal Veränderungen am Sehnerven, aber nie Chorioidealtuberkel gefunden, Garlick unter 26 nur 1mal letztere gesehen.

Die Tuberkel erscheinen als gelblich weiße, ziemlich runde Flecke in dem Augenhintergrunde, ihre Größe ist sehr wechselnd: meist sieht man sie etwa stecknadelkopfgroß bei der Untersuchung im umgekehrten Bilde, wenn man Konvex 13·0 D. benutzt. Nach Papillendurchmesser berechnet, nehmen sie etwa $^1/_6$ bis $^1/_3$ der Größe desselben ein; selten sind sie viel größer, können jedoch Papillengröße erreichen, selbst bis zu 2·5 *mm* Durchmesser beobachtet man sie. Sie ragen über das Niveau ihrer Umgebung hervor, natürlich entsprechend ihrer Größe mehr oder weniger. Anfänglich prominieren sie immer nach der Netzhaut hin, erst im späteren Stadium nach der Sklera. Ihre Entwicklung beginnt in der Choriokapillaris; allmählich tritt eine Entfärbung des Pigmentepithels ein und so entstehen die gelblichweißen Flecke. Als unterscheidende Momente zur Untersuchung von disseminierten Herden einer einfachen Chorioiditis sind anzuführen: 1. die rundliche Form der Tuberkel, 2. daß ihnen der schwarze Pigmentrand fehlt, den die atrophischen Stellen bei der Chorioiditis gewöhnlich haben, 3. die Prominenz. Die weißen, oft runden Plaques in der Netzhaut (bei Retinitis albuminurica, nach Netzhautapoplexien etc.), welche man etwa damit verwechseln könnte, sind viel glänzender und ragen nicht hervor. Aber im ganzen sind die diagnostischen Zeichen der

Chorioidealtuberkel gegenüber sonstigen Chorioidealaffektionen doch nicht so frappant, daß nicht Zweifel entstehen könnten. So ist z. B. die Prominenz nur bei großen Tuberkeln erweislich und auch oft nur durch die parallaktische Verschiebung, welche sich im umgekehrten ophthalmoskopischen Bilde bei Bewegungen der Konvexlinse zeigt: aber wenn nicht gerade zufällig ein Netzhautgefäß darüber fortläuft, so ist diese Verschiebung schwer zu erkennen. Schließlich kann auch bei disseminierter Chorioiditis eine herdförmige Zelleneinlagerung stattfinden, die hervorragt und sich auch sonst nicht von einem Tuberkelknoten unterscheidet. Andererseits kommen bei der echten Miliartuberkulose bisweilen unregelmäßig gestaltete, länglich gestreckte weißgelbliche oder blaßrötliche Flecke vor, die, wie die Untersuchung Dinklers[39] in seinem Falle lehrte, zum Teil Folge einer reaktiven, mit kleinzelliger Infiltration verknüpften Chorioiditis sind und die zwischen den Tuberkelknoten sitzen. Dasselbe hat auch Bock[43] konstatiert. Unter 23 Bulbi, welche 15 in verschiedenen Lebensaltern befindlichen und an miliarer Tuberkulose gestorbenen Individuen angehörten, zeigten 19 Miliartuberkel, deren Anzahl von 2 bis 49 in einem Auge schwankte. Die größeren (zirka 1 *mm* Durchmesser) saßen besonders um die Papille, aber auch peripherisch um die Vortices. In den mittleren fanden sich öfter Hämorrhagien. Die entzündlichen Veränderungen der Aderhaut setzten sich durch das Corpus ciliare bis in die Iris fort.

Die Schwierigkeit der Diagnose wird natürlich wenig Bedeutung haben, wenn es sich um Kinder handelt, die an Meningitis erkrankt sind. Findet man bei ihnen die erwähnten gelblichweißen Flecke in größerer Zahl, so ist die Annahme einer Tuberkulose sicher, da kaum an eine vorher bestandene Chorioiditis disseminata zu denken ist. Sieht man aber etwa nur einen derartigen Fleck, so könnte es sich auch um eine angeborene Pigmentunregelmäßigkeit handeln. Bei Erwachsenen wird jedoch die Entscheidung, wenn die Tuberkelentwicklung nicht sehr zahlreich ist, schwieriger, da hier die Vermutung einer disseminierten Chorioiditis näherliegt. Besonders bedeutungsvoll ist das, wenn der betreffende Patient im übrigen ganz gesund ist: so habe ich beispielsweise eine junge Dame behandelt, bei der ich eine disseminierte Chorioiditis diagnostizieren mußte, während ein hervorragender Universitätskollege Tuberkel der Chorioidea annahm.

Um die Bedeutung, welche man ursprünglich der ophthalmoskopischen Diagnose für die Erkennung der akuten Miliartuberkulose, etwa gegenüber einem Typhus gab, noch mehr herabzusetzen, ist die Schwierigkeit in Betracht zu ziehen, welche in der Augenspiegelung so schwerkranker, oft somnolenter Personen liegt, die nicht die entsprechenden Augenbewegungen machen, bei denen auch oft die Augen nicht stillstehen. Man hat zwar gesagt, daß die Tuberkel vorzugsweise ihren Sitz in der

Gegend der Makula und Papilla optica haben und so der Augenspiegeluntersuchung leichter zugänglich wären, als wenn es sich um die Peripherie handelte. Das trifft aber durchaus nicht zu: ich habe öfter beim Lebenden keine Tuberkel gesehen und fand ein oder zwei post mortem in den peripheren Partien der Chorioidea sitzen. Nach alledem wird in derartigen Fällen der Augenspiegel nur selten zur Diagnose führen: natürlich ist dieselbe gesichert, wenn man wirklich zweifellose Tuberkel sieht. —

Eine weitere, ebenfalls sehr oft zur Erblindung führende Affektion der Augen gesellt sich besonders häufig der epidemischen Zerebrospinalmeningitis hinzu, sie kann aber auch bei anderen Meningitisformen vorkommen. Es ist dies die Irido-Chorioiditis. Meist entwickelt sich dieselbe während der zweiten bis dritten Woche der Hirnhautentzündung und kann in wenigen Tagen zur Erblindung führen. Die Konjunktiva ist mäßig injiziert, die Regenbogenhaut verfärbt, die Pupille eng und unregelmäßig, in der Augenkammer ein kleines, schnell verschwindendes Hypopyon, Glaskörper diffus getrübt, bald entwickelt sich aus dieser Trübung ein grauer, später gelblicher Reflex. Unter den schweren Allgemeinerscheinungen kann das Augenleiden leicht übersehen werden, weniger leicht, wenn, wie in einzelnen Fällen, heftige Konjunktivitis, ödematöse Lidschwellung und starkes Hypopyon die Krankheit einleiten. In einigen Wochen pflegen die entzündlichen Erscheinungen vorüber zu sein. Der Augapfel ist dann kleiner und weicher, die Hornhaut durchsichtig, die Iris entfärbt, die vordere Kammer flach, die Pupille verengt, zum Teil mit Exsudat belegt. Kann man in die Tiefe blicken, so ist die Linse meist klar, hinter ihr sieht man eine weißlichgraue Masse im Glaskörper liegen. Später wird die Linse kataraktös und schrumpft. Nur außerordentlich selten kommt es zu einer umschriebenen Hervorbuckelung der Sklera durch den andringenden Eiter (Markusy[52]).

Unter 10 von Knapp[32] beobachteten Fällen war 9mal nur ein Auge befallen und erblindet, in einem Falle bestand doppelseitige Erblindung. In der Regel ist letztere wegen komplizierender Netzhautablösung unheilbar. Jedoch kommen Fälle vor — die Erhaltung exakter quantitativer Lichtempfindung, also die Wahrnehmung kleinster Lampe bei freiem Gesichtsfeld ist prognostisch günstig —, bei denen eine Besserung durch Resorption der Glaskörperexsudate, eventuell auch durch künstliche Pupillenbildung zu erzielen ist. Ganz ausnahmsweise kommt es zu einer Panophthalmitis.

Man kann sich das Übergreifen des Krankheitsprozesses von den Meningen auf die Chorioidea als direkte Fortsetzung durch den intravaginalen oder auch supravaginalen Raum, wie es schon Horner tat, auf die Suprachorioidea vorstellen. Die oben erwähnte Sektion von Saltini scheint dafür zu sprechen. Andererseits liegt auch die Annahme nahe, daß

es sich um metastatische Prozesse handelt, da wir nicht nur bei Meningitis derartige Irido-Chorioiditen finden, sondern auch bei einer Reihe sonstiger akuter Erkrankungen (z. B. Typhus, akutem Rheumatismus etc.). Da nach den Untersuchungen von Fränkel und Weichselbaum als Erreger der Zerebrospinalmeningitis der *Diplococcus lanceolatus* anzusehen ist, so würde auf diesen auch die Chorioiditis zurückzuführen sein.

In anderen Fällen finden sich nur Konjunktiviten und Chemosis. Ist letztere stärker, so muß man jedoch an Chorioiditis, beginnende Panophthalmitis oder eitrige Fettzellgewebsinfiltration der Orbita denken. Im soporösen Stadium kann es infolge mangelnden Lidschlusses zu Austrocknungserscheinungen und Keratitis xerotica mit Zugrundegehen der Hornhaut kommen (Spierer[49]).

Randolph[41] fand bei 35 Fällen von Meningitis cerebrospinalis bei Patienten zwischen 13 Monaten bis 35 Jahren 6 mal eine Neuritis optica, 19 mal Schlängelung und Stauung in den Retinalvenen, 11 mal eine Thrombose der Zentralvenen mit zahlreichen Blutungen, 8 mal Strabismus divergens und 4 mal rechtsseitige Pupillenerweiterung.

Bei der eitrigen Meningitis, wie sie nach Traumen der Basis cranii oder nach Mittelohreiterungen bisweilen ausbricht, wird öfter einseitige oder wenigstens stärker ausgesprochene Affektion des betreffenden Optikus gefunden. Ebenso Augenmuskellähmung. Auch tritt hier und da eine eitrige metastatische Chorioiditis auf. Aber selbst eine direkte Fortsetzung des Eiters in die Sehnervenscheide kann zustande kommen, wie der eigentümliche Fall von v. Hoffmann[44] zeigt, wo die Sehnervenscheide dick mit Eiter gefüllt war, der entleert wurde. Hier war die Meningitis nach Furunkulose entstanden, gleichzeitig mit Ptosis, Exophthalmus, Erblindung und Unbeweglichkeit des linken Auges und Stauungspapille. Es erfolgte Heilung, aber Ptosis und Amaurose blieben.

In anderen Fällen kann von einer eitrigen Meningitis ausgehend durch die Fissura orbitalis superior die Infiltration des orbitalen Fettzellgewebes stattfinden und eine starke, ein- oder doppelseitige Prominenz der Augäpfel entstehen; dabei sind die Lider stark ödematös, glänzend gerötet und nur mit Mühe zu heben. In dem oben mitgeteilten Falle von Leyden war der Bulbus intakt.

Neuerdings ist eine die okularen Symptome bei den verschiedenen Erkrankungen der Meningen eingehend behandelnde Zusammenstellung aus der Literatur von 1891—1901 von Nacht[256] veröffentlicht worden. —

Auch vom Auge aus kann eine Meningitis eingeleitet werden, die in einer Reihe von Fällen zum Tode führt. So habe ich eine tödliche Meningitis bei einem dreijährigen Kinde eintreten sehen, das sich einen Stock in die Orbita gestoßen hatte, wobei das Dach derselben frakturierte. Etwas Holz war abgebrochen und zurückgeblieben. Es entstand eine

eitrige Entzündung des orbitalen Zellgewebes mit Protrusion des Bulbus (Papilla optica etwas blaß aussehend). Trotz Entfernung des Holzstückes ging das Kind an eitriger Meningitis zugrunde. Auch an Eiterungen der Stirnhöhlen, selbst wenn sie, wie meist, nach der Orbita durch Knochenschmelzung sich öffnen, habe ich Tod infolge sekundärer Meningitis beobachtet.

Besonders zahlreich sind die Mitteilungen, wo nach der Enucleatio bulbi die Hirnhäute sekundär ergriffen wurden. Eine kritische Zusammenstellung hat O. Becker[46] gegeben. Es waren 1888 43 Fälle bekannt; nachträglich sind noch mehrere Fälle mit tödlichem Ausgange veröffentlicht worden (so beispielsweise von Risley, Kalt[42]). Besonders gefährlich sind die Operationen bei ausgebrochener Panophthalmitis; wenn auch gelegentlich beobachtet wurde, daß bei Enukleationen ohne Panophthalmitis Meningitis folgte, so handelte es sich doch meist hier um Bulbi, welche im Innern Eiter enthielten, ohne daß es eben zu einer sekundären Affektion des Orbitalzellgewebes mit Protrusion des Bulbus gekommen wäre. Auch ist in einigen Fällen ein direkter Zusammenhang des Eingriffes mit der folgenden Hirnhautentzündung nicht sicher.

In den Fällen, wo ein Zusammenhang unleugbar war, fand sich bei der Sektion eine weitverbreitete, akute eitrige Meningitis. Eine direkte Fortsetzung wurde meist nicht nachgewiesen: einmal jedoch durch den Nervus abducens, wo die eitrige Infiltration direkt von der Orbita in den Sinus cavernosus führte, einige Male durch den Optikus (neuerdings aus der Örtelschen Klinik von Enslin[257]). Im übrigen ist nach dieser Richtung hin nicht immer genau genug untersucht worden; besonders kommen außer den Nerven auch die Orbitalvenen, das Periost und die Bindegewebsspalte der Fissura orbitalis superior in Betracht (Brückner-Deutschmann[47]). Aber auch die Entstehung durch Metastase ist nicht ausgeschlossen. Gewöhnlich traten die ersten Symptome der Meningitis nach 24–48 Stunden ein.

In Deutschland wird im allgemeinen selten bei Panophthalmitis enukleiert, daher erklärt sich auch wohl, daß in der von Becker gemachten Zusammenstellung über 1000 Enukleationen Arlt's und seiner Schüler kein einziges Mal Meningitis beobachtet wurde.

Im allgemeinen möchte ich mich in Übereinstimmung mit vielen Kollegen dagegen erklären, bei Panophthalmitis die Enukleation zu machen. Nicht allein die Möglichkeit, daß bei der Operation selbst aus dem Auge fließender Eiter eine direkte Infektion des orbitalen Zellgewebes mit folgender Meningitis veranlassen kann, wie Leber es erlebte, ist in Betracht zu ziehen: man muß auch daran denken, daß durch die Durchschneidung des Sehnerven am Bulbus die Sehnervenscheide offengelegt wird und so eine sehr gangbare Bahn für den Transport von infektiösen Keimen, die vielleicht schon im Zellgewebe sitzen, frei wird. Auf der andern Seite

pflegt die Panophthalmitis unter entsprechenden Maßnahmen (Eis, später Kataplasmen) ohne allzu große Beschwerden für den Patienten abzulaufen. Daß dieselbe aber selbst Anlaß gibt, eine Meningitis hervorzurufen, habe ich bisher nicht gesehen. Die wenigen Fälle, welche das beweisen sollen, sind entweder zu kurz mitgeteilt (Motais[45]) oder in ihrer Auffassung angreifbar (Panas[45], Webster[48]). So riß der Patient Websters am 2. Tage nach der Staroperation im Delirium den Verband ab, am 8. Tage Panophthalmitis, am 12. Tage trat unter den Erscheinungen der Meningitis der Tod ein: hier ist es doch mehr als zweifelhaft, daß die Panophthalmitis die Ursache der tödlichen Meningitis gewesen sei.

Wenn ein Auge, in welchem ich Eiter vermute, wegen zu befürchtender sympathischer Ophthalmie zu entfernen ist, so mache ich die von Alfr. Graefe empfohlene Exenteration des Augapfels, bei der eine Infektion des Zellgewebes ausgeschlossen ist und ebenso die Offenlegung der Sehnervenscheide vermieden wird. Die ausgebrochene Panophthalmitis bedarf aber keines operativen Eingriffes, da bei ihrem Eintritt eine sympathische Ophthalmie nicht mehr zu besorgen ist. Ich habe im übrigen weder bei der unter diesen Indikationen geübten Exenteration, noch bei der Enukleation je eine Meningitis oder Exitus letalis erlebt. —

Bei chronischem Hydrocephalus internus fehlen trotz starker Dilatation der Ventrikel und deutlicher Vergrößerung des Kopfes meist Veränderungen am Auge. In selteneren Fällen kommt es zu Schwachsichtigkeit ohne ophthalmoskopischen Befund oder Erblindung mit einfacher Sehnervenatrophie. Aber ausnahmsweise entsteht auch Neuritis, selbst Stauungspapille (Wilbrand und Binswanger[50], ich). Daß letztere sich nicht häufiger findet, dürfte darin seinen Grund haben, daß wegen der Ausdehnung der Schädelkapsel eine stärkere intrakranielle Druckerhöhung ausbleibt. Die Atrophie kann durch Druck des dilatierten dritten Ventrikels auf das Chiasma zustande kommen, wie Türck nachgewiesen. Auch in einem Fall von Förster[54] bildete der Boden des dritten Ventrikels eine große Blase, welche die Traktus und das Chiasma plattgedrückt hatte. Nystagmus wird bisweilen beobachtet.

Das Abfließen von Zerebrospinalflüssigkeit aus der Nase bei Hydrozephalus ist oben erwähnt.

2. Erkrankungen der Medulla oblongata.

Progressive nukleare Bulbärparalyse.

Bei dieser Affektion atrophieren die Ganglienzellen in den motorischen Kernen der Medulla oblongata (Bulbus rhachidicus). Besonders wird der Kern des Hypoglossus, weniger der des Vagus, Fazialis und motorischen

Trigeminus befallen. In der Regel bleibt der Augenfazialis verschont und ist dies mit als Stütze der Anschauung Mendel's, daß die betreffenden Fasern aus dem hintern Okulomotoriuskern kommen, benutzt worden. Gelegentlich aber wird doch der Musculus orbicularis und frontalis gelähmt (Remak[191]). Ebenso der Abduzens. Im ganzen ist aber die Beteiligung der Augenmuskulatur sehr selten. Die Hauptsymptome bilden die Schwerbeweglichkeit der Zunge, wodurch das Sprechen behindert wird, und die Schlingbeschwerden. Schließlich wird auch der Zungen- und Lippenmuskel atrophisch und der Mund steht beständig offen. Tumoren können gelegentlich ähnliche Symptome hervorrufen, dasselbe gilt von der bulbären Form der multiplen Sklerose, bei der jedoch anderweitige Symptome der Sklerose (Nystagmus, Zittern etc.) hervorzutreten pflegen.

Ob die infantile progressive Bulbärlähmung von Londe[97] auf gleiche anatomische Ursachen zurückzuführen, ist fraglich, da kein Sektionsbefund vorliegt. Londe fand bei zwei Geschwistern Lähmung des oberen Fazialis mit Tränenfluß, unvollkommenem Lidschluß, Unmöglichkeit, die Augen plötzlich aufzumachen. Im Anfang waren die unteren Fazialisäste normal, im weiteren Verlauf (1. Fall) wurden auch diese betroffen. Lähmung der Glottiserweiterung und der Zunge mit Atrophie waren im ersten, fibrilläre Zuckungen im zweiten Fall vorhanden. Die Kinder erkrankten im 5., beziehentlich im 9. Lebensjahre. Ähnliche Fälle sind von Brissaud-Marie, Hitzig (Parese des rechten Internus) u. a. veröffentlicht worden.

Akute Bulbärparalyse.

Hier findet sich viel häufiger eine Beteiligung der Augennerven: so besonders des Abduzens und Okulomotorius, einseitig oder doppelseitig. Auch die Pupillen zeigen Größenveränderungen; seltener kommt Nystagmus vor. Das Leiden beginnt unter lebhaften Krankheitserscheinungen: Schwindel, Erbrechen, Kopfschmerz. Neben Parästhesien, Schluck- und Sprechlähmungen (Dysphagie, Anarthrie) finden sich Kehlkopflähmung (Aphonie), Fazialislähmung, Zirkulations- und Respirationsstörungen und infolge Affektion der die Medulla oblongata durchziehenden Nerven Lähmung der Extremitäten. Auch Ataxie wurde beobachtet. Oft ist die Schweißsekretion vermehrt.

Bei der durch Embolie oder Thrombose (syphilitische oder senile) im Gebiete der Vertebralarterie und der Basilaris bedingten akuten Bulbärparalyse, welche meist mit einer typischen Hemiplegie einsetzt, sind die Augennerven, besonders die Äste des Okulomotorius, welche den Levator, den Rectus internus und die Pupille versorgen, häufig beteiligt; ebenso kommt Abduzenslähmung und Hemianopsie vor. Nicht selten trifft die Lähmung die Gehirnnerven der andern Seite. Bemerkenswert ist zuweilen

ein plötzliches Umspringen der Lähmung von einer Seite zur andern. Meist erfolgt der Tod, nachdem Sopor und Delirien vorangegangen. In einem Falle wurde Stauungspapille beobachtet (v. Leyden-Hiller[92]).

Außer durch Erweichungsherde infolge der Gefäßverstopfung können ähnliche, wenn auch weniger stürmische Erscheinungen hervorgerufen werden durch akute bulbäre Myelitis, durch Trauma und Kompression. Letztere wird besonders durch Tumoren veranlaßt. Hier kann die begleitende Stauungspapille auf das ätiologische Moment leiten. Vereinzelte ähnliche Fälle sind ferner bei Neuritis der bulbären Nerven und bei akuten Infektionskrankheiten (Typhus abdominalis, Sepsis puerperalis) beobachtet worden.

Bulbärparalyse ohne anatomischen Befund. Myasthenie.

Erb (1878) beschrieb zuerst die Erkrankung. Es handelte sich um starke Ermüdbarkeit in den Kau-, Nacken- und Augenmuskeln (Ptosis). Da man keine pathologischen Veränderungen fand, so wurde von Strümpell die Affektion als „asthenische Bulbärparalyse“ bezeichnet, auch wird sie als Erb-Goldflamscher[99] oder Hoppe[98]-Goldflamscher Symptomenkomplex bezeichnet. Jolly[198] schlug den Namen Myasthenia gravis pseudoparalytica vor. Von Karplus u. a. ist für die Augenmuskeln, wie oben (S. 188) ausgeführt, diese Erkrankung im einzelnen verfolgt worden.

Es werden vorzugsweise jugendliche Individuen unter 30 Jahren befallen. Die Entwicklung ist meist ziemlich schnell. Bei Sehanstrengungen fallen die Lider herunter; öfter besteht gleich im Anfang Doppeltsehen (Beteiligung des Okulomotorius), ebenso ist der obere Fazialis affiziert. Die Kaumuskeln sind frühzeitig ergriffen, auch Rumpf und Extremitäten werden paretisch. Hingegen fehlen Atrophien oder Hypertrophien und fibrilläre Zuckungen. Die Binnenmuskulatur der Augen war immer frei. Verschlechterung mit Besserung wechselt, oft im Laufe eines Tages. Bisweilen trat jahrelanger Stillstand der Symptome ein; der Tod erfolgt in Dyspnoeanfällen oder durch Verschlucken.

Pseudobulbärparalyse.

Die Symptome der akuten Bulbärparalyse finden sich gelegentlich auch bei Erweichungsherden im Großhirn (Oppenheim und Siemerling[96]) oder bei Sklerose (Jolly); die Medulla oblongata und Pons können makroskopisch intakt sein, oder es sind auch hier mikroskopisch kleine Herde. Gewöhnlich liegen Arteriosklerose und Endoarteritis syphilitica den Veränderungen zugrunde. Lähmungen der Extremitäten sind fast

immer neben Artikulations- und Schluckstörungen vorhanden, dabei meist psychische Störungen (Gedächtnisstörung, Apathie, Halluzinationen etc.). In dem Falle von Jolly, wo nur Hirnsklerose vorlag, waren auch die Optici erkrankt: letzteres fehlt bei der reinen Bulbärparalyse. Die Krankheit entwickelt sich mit wiederholten apoplektischen Insulten; die Prognose ist schlecht. Augenmuskellähmungen sind selten; Marina[29] zitiert drei Fälle. Es handelte sich um Lähmung der assoziierten Seitenbewegungen. Einmal war Hemianopsie vorhanden.

Gerliersche Krankheit. Vertige paralysant.

Dies Leiden befällt besonders Hirten und Feldarbeiter in der heißen Jahreszeit und wird von Gerlier[93] und Haltenhoff[94] als eine Infektionskrankheit angesehen, deren Krankheitserreger sich in Viehställen entwickelt, in denen die Betroffenen schlafen. Die Erkrankungen treten meist nachmittags auf; ein- oder doppelseitige Ptosis, bisweilen Doppeltsehen, Herabsetzung der Sehschärfe, Dysphagie, Schwäche in den Extremitäten, Schwindel, Umfallen ohne Bewußtlosigkeit. Der Augenspiegelbefund ist in der Regel normal. Éperon[95] hat in zwei Fällen eine Hyperämie der Papille beobachtet. Der Anfall dauert ungefähr zehn Minuten und wiederholt sich. Immer erfolgt bei dieser in der Schweiz epidemisch auftretenden Krankheit Heilung. Die Ptosis und besonders die Dysphagie weisen auf eine Mitbeteiligung der Kerne am Boden des dritten Ventrikels, des Aquaeductus und des vierten Ventrikels hin, wenn auch vielleicht nur durch Fernwirkung.

Hitzschlag.

Verhältnismäßig häufig kommen in heißen Klimaten, besonders in Amerika, Sehstörungen nach Hitzschlag zur Beobachtung: es handelt sich um die Einwirkung direkten Sonnenlichtes oder starker Hitzegrade. Heftige Kopfschmerzen bilden die Einleitung. Hotz[175] veröffentlichte sechs Fälle von nachweisbaren Veränderungen am Augenhintergrunde, die in Neuritis oder Neuroretinitis bestanden. Auch eine exsudative Chorioiditis mit folgender Netzhautablösung wurde auf diese Ursache geschoben. Öfter sieht man Sehnervenatrophien, welche nach Sonnenstich entstanden sein sollen. Kesteven[176] teilt eine Beobachtung mit, wo eine junge Frau, nachdem sie sich starker Sonnenhitze ausgesetzt hatte, Schmerzen im Hinterkopf bekam und alles rot und grün sah. Beides schwand in den nächsten Tagen. Aber am rechten Auge trat Gelbsehen auf, das drei Monate lang bestand. Ophthalmoskopisch war Neuritis nachweisbar.

Kopfverletzungen.

Kopfverletzungen können durch Blutergüsse, Erschütterungen, direkte Zerstörungen und Reizungen die Funktionen des Gehirns bezüglich des Sehens und der Muskelinnervation schädigen. Nicht zu selten kommen Lähmungen einzelner Nerven (Abduzens, Okulomotorius, Trochlearis) nach Hinschlagen auf den Kopf vor, die wohl meist auf Blutungen in den Nervenkernen zu schieben sind, wenn Zeichen einer Basalfraktur fehlen. Verhältnismäßig häufig habe ich Lähmungen des Trochlearis unter diesen Umständen gefunden. Sehr oft trifft die Läsion auch den basalen Verlauf der Nerven, so besonders bei Frakturen der Basis cranii. Panas[182] beobachtete nach Kompression des Schädels durch einen Steinblock völlige rechtsseitige Ophthalmoplegie und linksseitige Fazialislähmung. Er schiebt auf Grund angestellter Experimente letztere auf einen Bruch des Felsenbeines, erstere auf Kompression des Okulomotorius durch ein Extravasat.

Bei Basisfrakturen wird, wie die Untersuchungen von Hölder-Berlin[177] gelehrt, der Sehnerv vorzugsweise im Foramen opticum durch Knochensplitter verletzt. Von 88 basalen Schädelfrakturen war das Orbitaldach 80mal betroffen und 54mal der Canalis opticus. Hier kann sofort nach dem Trauma Erblindung eintreten und die Pupillenreaktion auf Licht aufgehoben sein. Während anfänglich der ophthalmoskopische Befund normal ist, entwickelt sich später Atrophie. Dieselbe zeigt weiße Verfärbung, scharfe Begrenzung, oft Verengerung der Gefäße. Bisweilen beginnt sie schon wenige Wochen nach dem Trauma. In einzelnen Fällen wurde auch eine schwarze Pigmentierung des Gewebes der Papille oder am Rande beobachtet (Knapp, Leber-Deutschmann[178]); dieselbe ist als Folge der Blutungen zu betrachten. Meist ist die Erblindung vollständig; ausnahmsweise bleibt noch ein gewisses Sehvermögen (Fälle von Capron und Rieger). Auch Blutungen in den Sehnerven oder in die Sehnervenscheide — Hölder fand sie bei Sektion von Basisfraktur in 42% — können Sehstörungen hervorrufen. Öfter verknüpfen sich damit bedeutende Blutergüsse in das Orbitalgewebe mit Exophthalmus und Lidschwellung. Letztere veranlassen ausnahmsweise allein die Erblindung; auch bei ihnen kann anfänglich die Pupillenreaktion fehlen: aber als unterscheidendes Moment gegen direkte Zerreißung des Optikus tritt meist bald die Pupillenreaktion wieder ein und die Sehschärfe hebt sich.

Über die bei Basisfrakturen nicht seltenen venös-arteriellen Aneurysmen zwischen Sin. cavernosus und Carotis interna mit folgendem pulsierenden Exophthalmus wird im Kapitel „Gefäßkrankheiten“ gehandelt.

Selten ist bei Kopfverletzungen dauernde doppelseitige Erblindung: sie ist in der Regel Folge doppelseitiger Zerreißung des Optikus. Am häufigsten findet man diese Erblindung infolge von Selbstmordversuchen,

bei denen die Schußwaffe gegen die Schläfe gesetzt wurde und nun die Kugel, ziemlich horizontal durchgehend, beide Optici verletzt, das Gehirn aber verschont. Ich habe verschiedene solche Fälle gesehen.

Ausnahmsweise werden durch das Trauma beide Traktus oder beide Sehzentren betroffen sein. Eher wird eine vorübergehende Erblindung als Folge von Kontusion der Rinde aufzufassen sein.

Wenn sich, wie beobachtet, Neuritis optica nach Kopfverletzungen ausbildet, so dürfte es sich in der Regel um einen deszendierenden, von einer Meningitis ausgehenden Prozeß handeln. Auch kann ein Blut- oder Flüssigkeitserguß in die Sehnervenscheide die Ursache sein: in diesem Fall kann es zu ausgeprägter Stauungspapille kommen. — Sie tritt einige Tage oder einige Wochen nach dem Trauma auf. Bei Hemianopsie ist die Läsion in einem Traktus oder seiner Ausstrahlung zum kortikalen Sehzentrum, beziehentlich in letzterem selbst zu suchen.

3. Erkrankungen des Rückenmarks.

Tabes.

Die Augenaffektionen spielen bei der Tabes eine große Rolle: vorzugsweise handelt es sich um Erkrankungen der äußeren oder inneren Augenmuskeln (Pupille, Akkommodation) und des Optikus. Über die Häufigkeit der Einzelerkrankungen liegen eine größere Reihe von Statistiken vor, von denen ich einige anführen will:

	Augenmuskellähmungen	Pupillenungleichheit	Reflektorische Pupillenstarre	Optikusatrophie
Bernhardt[107] (58 Fälle)	39·6%	43·0%	18·9%	10·3%
Dillmann[109] (100 Fälle aus Schölers Augenklinik)	42%	34·2%	76%	42%
Berger[111] (109 Fälle)	38%	27%	47%	44%
Marina[29] (150 poliklinische Tabesfälle)	17·3% (isolierte Ptosis 10·6%)	32·7%	30%	12·6%
v. Grósz[112] (103 Fälle, teils aus der Augen-, teils aus anderen Kliniken)	—	65%	71%	88% (nicht immer ausgesprochene Atrophie)
Leimbach[194] (400 Fälle)	16%	48·25%	70·25%	16·75%
Uhthoff[231]	20·22%	28%	62%	10—15%

Die Lähmungen der äußeren Augenmuskeln gehören mit zu den ersten Symptomen der Tabes neben dem Westphalschen Phänomen, dem Rombergschen Zeichen, der anästhetischen Gürtelzone und der Trägheit der Pupille. Wie Marina ausführt, finden sie sich frühzeitig in einem Drittel der mit ihnen komplizierten Fälle von Tabes, während sie in zwei Dritteln der Fälle erst im ataktischen Stadium eintreten. Leyden und Goldscheider[92] rechnen, daß bei etwa 40% bis 50% aller Tabiker in irgend einem Stadium der Krankheit Augenmuskellähmungen verschiedensten Grades vorkommen. Diese Lähmungen treffen oft nur einen einzelnen Muskel, sie können bald wieder verschwinden. Alle in dieser Weise auftretenden Lähmungen sind überhaupt, wenn nicht besondere ätiologische Momente vorliegen, als Vorläufer der Tabes verdächtig. Ähnliches gilt von der Pupillenungleichheit oder der reflektorischen Pupillenstarre, die ebenfalls ausgeprägteren Symptomen der Rückenmarkserkrankung vorangehen kann. In selteneren Fällen beginnt die Tabes mit Akkommodationsparalysen, ohne daß der Sphincter iridis affiziert ist, aber mit gleichzeitiger Anästhesie in der Umgebung des Auges (Galezowski[110], Berger).

Die Lähmungen befallen am häufigsten einzelne Zweige des Okulomotorius oder den Abduzens. Marina fand bei seinen Patienten bezüglich der Affektion dieser beiden Nerven den gleichen Prozentsatz (8·9%), nach Uhthoff ist die Abduzensaffektion seltener. Noch sparsamer sind Trochlearisaffektionen (Marina 6% isoliert, Berger 7% gegen 22%, Dillmann 3% gegen 26% Okulomotoriuslähmungen). Von den einzelnen Ästen des Okulomotorius ist besonders oft der Levator palpebrae superioris ergriffen: demnach hat auch die Ptosis, vorzugsweise wenn sie bald zurückgeht, ihre diagnostische Bedeutung und ist suspekt auf Tabes (Hutchinson). Gelegentlich verbindet sie sich im Frühstadium der Tabes auch mit Abduzenslähmung (Kahler, Wilbrand und Sänger[216]). Jacobson sah bei einer Reihe von Tabikern neben leichter Ptosis auch Miosis (Sympathikuslähmung). Berger beobachtete dieses Symptom in 17 seiner Fälle. Leichte Ptosis allein kann auch durch Sympathikusaffektion bedingt sein, indem der mit glatten Muskeln versehene Müllersche Muskel gelähmt und so die Hebung des oberen Lides geschwächt ist.

Vollständige Ophthalmoplegien, seien es exteriore oder interiore, sind sehr selten: sie können doppelseitig und einseitig auftreten (Marina 3·3%). Wilbrand und Saenger[216] (Bd. 1, S. 157) haben 99 Beobachtungen von Ophthalmoplegien aus der Literatur zusammengestellt, wobei sie auch multiple, doppelseitige Augenmuskellähmungen als Ophthalmoplegie bezeichnen. Uhthoff betont die Einseitigkeit der Ophthalmoplegia interna (Sphinkter- und Akkommodationslähmung) bei Tabes. Konvergenzlähmungen bilden Ausnahmen (Watteville[113]). Dasselbe gilt vom Ny-

stagmus. Leichtere Zuckungen bei exzessiven Seitenbewegungen sind hingegen häufig.

Im allgemeinen sind die Lähmungen nicht vollständig, oft erscheinen nur ganz in der Peripherie die Doppelbilder und schwinden nach einer bis zwei Wochen wieder. Guillery[153] glaubt, daß es sich nur um vorübergehende Verschlimmerung bereits bestehender latenter Lähmungen handelt. Letztere, welche keine subjektiven Störungen hervorrufen, sollen öfter vorhanden sein, wie er bei Untersuchung von Tabikern im Anfangsstadium gefunden hat, bei denen er durch Erzeugung künstlicher Doppelbilder (mit Prismen oder Maddoxschem Glaszylinder) die Schwäche einzelner Muskeln nachweisen konnte. Ich möchte jedoch annehmen, daß es sich um Insuffizienzen innerhalb der physiologischen Grenzen gehandelt hat, die überaus häufig sind und auch in ihrem Grade dem allgemeinen Kräftezustande entsprechend größeren Schwankungen ausgesetzt sind.

Beiderseitige Miosis (Pupillengröße bis zu 1·5 *mm*) kommt bei Tabes ungemein häufig vor.

Bei Pupillenungleichheit (Anisokorie) findet sich Miosis auf einer Seite besonders im ataktischen Stadium der Tabes, während im paralytischen Stadium, vielleicht mit durch die Sehschwäche infolge von Atrophia nervi optici bedingt, Mydriasis eines Auges häufiger ist, gerade wie im Anfangsstadium der Krankheit. Die Form der miotischen Pupille ist öfter elliptisch. Während Berger in 40% Miosis fand, sah sie Erb in 54% und Althaus in 60·4%. Im allgemeinen ist die Pupillenverengerung auf eine Lähmung der Sympathikusfasern (Läsion des Centrum ciliospinale [Budge]), welche auf den Dilatator pupillae wirken, zu schieben. Bei starker Miosis ist eine sekundäre Kontraktion des Sphinkter anzunehmen. Für gewöhnlich aber folgt auf Atropineinträufelungen lang dauernde Pupillenerweiterung, während bei spastischer Miosis diese Wirkung bald wieder vorübergeht. Letztere ist jedenfalls bei Tabes in den Fällen nicht anzunehmen, wo gleichzeitig Akkommodationsparese besteht. Überhaupt spricht gegen die Auffassung, daß ein Spasmus des Sphinkter die primäre Ursache der Miosis sei, wie einige (Baas) wollen, der Umstand, daß in einer Krankheit wie die Tabes, wo die Lähmungen vorherrschen, ein dauernder Krampf nicht annehmbar erscheint. Hughlings-Jackson[188] empfiehlt zur Diagnose die Anwendung des Kokains, das nur auf den Sympathikus wirkt. Die Mydriasis kann durch Lähmung des Okulomotorius oder durch eine Reizung des ziliospinalen Zentrums bedingt sein.

Bei der sehr häufigen reflektorischen Pupillenstarre, die nur ausnahmsweise einseitig beobachtet wird (Jessop[229]), kommt die Unterbrechung oder Erschwerung der Leitung zwischen Vierhügel und Sphinkterkernen in Betracht, infolge dessen der Lichtreiz nicht in normaler Weise die Pupillenkontraktion bewirkt. Im übrigen findet man oft, daß auch

bei der reflektorischen Pupillenstarre noch eine gewisse Reaktion auf Licht erhalten ist. Sie ist aber zu gering, um bei der gewöhnlichen Untersuchungsweise erkannt zu werden; wendet man starke Vergrößerung an (z. B. mit der Westien-Zehenderschen Lupe), so tritt sie, wie ich[152] beobachtet, deutlich hervor. Die Leitung ist demnach nur geschwächt, nicht aufgehoben (cf. auch S. 202).

Daß einzig und allein die Lähmung der sympathischen Fasern die reflektorische Starre bewirke, weil eine weitere Verengerung auf Lichteinfall bei der vorhandenen Miosis unnötig sei und deshalb ausbleibe (Rieger und Forster, Wolff[239]), scheint weniger wahrscheinlich. Neuerdings schließen Bach und Meyer[238], wie erwähnt, aus ihren Versuchen an Katzen, daß ein besonderes Hemmungszentrum am hinteren Teil der Rautengrube für den Lichtreflex der Pupille sowie für die zu einer Pupillenerweiterung führenden Erregungen liege. Auch sei die Annahme, daß in der Medulla oblongata das Pupillenerweiterungszentrum liege, dahin zu berichtigen, daß ein, allerdings sehr wichtiges, dort gelegen sei. Wir unterscheiden übrigens schon jetzt das Centrum ciliospinale superius im distalen verlängerten Mark von dem Centrum ciliospinale inferius (Budgesche Zentren) im oberen Dorsal- und untersten Zervikalmark als pupillenerweiternde Zentren, von denen das erstere ungefähr dem früher von Bach beschriebenen Erweiterungszentrum gleichliegt. Von M. Reichardt[248] ist bei einer größeren Zahl von Paralytikern, die mit reflektorischer Pupillenstarre behaftet waren, gleichgültig ob sonst vorwiegend lumbaler oder zervikaler oder generalisierter Sitz der Hinterstrangerkrankungen vorlag, eine bestimmte (endogene) Degeneration im ventralen Teil der Zwischenzone zwischen den Gollschen und Burdachschen Strängen vorwiegend des dritten Zervikalsegments gefunden worden und bringt der Autor dieselbe mit der Pupillenstarre in ursächlichen Zusammenhang. Er nimmt an, daß die betreffenden Fasern Erregungen, besonders von der Körperhaut, zu dem Centrum ciliospinale superior und dem Hemmungszentrum Bach's bringen; ihr Wegfall bewirke einen dauernden abnormen Zustand, dessen klinisches Resultat die Aufhebung der Pupillenlichtreaktion sei. Er fügt aber selbst hinzu, daß es noch weiterer anatomischer Untersuchungen bedürfe, zumal Untersuchungen von Fürstner u. a. vorliegen, die reflektorische Starre auch bei intakten Hintersträngen fanden; immerhin liegt die Möglichkeit vor, daß die Fasern einmal an anderer Stelle verlaufen oder das Bachsche Zentrum direkt getroffen ist.

Gowers (1883) hat bei Tabikern gelegentlich gefunden, daß auf die Kontraktion bei Lichteinfall eine stärkere Erweiterung und dann noch eine Reihe von größeren Schwankungen erfolgen; es ist das aber eine Erscheinung, die man bei mancherlei Nervenaffektionen (cf. Hippus) und auch bei Gesunden auftreten sieht. Daß auf die primäre Verengerung schnell eine Erweiterung erfolgt, ist überhaupt Regel.

Während bei Tabes die Veränderungen der Pupillen erheblich häufiger als bei Syphilis sind, treten umgekehrt bei letzterer die Lähmungen der äußeren Augenmuskeln zahlreicher auf. Folgende Zusammenstellung, in der Marina seine Tabesstatistik mit der Syphilisstatistik von Uhthoff vergleicht, gibt ein anschauliches Bild:

	Tabes	Syphilis
Augenmuskellähmungen	17%	50%
Okulomotoriuslähmungen	8·9%	34%
Abduzenslähmung	8·9%	16%
Trochlearislähmung	0% (isoliert)	4·4%
Reflektorische Pupillenstarre	30%	14%
Pupillenstarre	50%	34%
Pupillendifferenz	32%	21%

Berger, der unter seinen 159 Tabetikern bei 44 Männern und 13 Weibern vorangegangene Syphilis nachweisen konnte, fand, daß die Affektion bei 60% der Syphilitischen mit zerebralen Symptomen (Augenmuskellähmungen, Kopfschmerz, transitorischen Aphasien, apoplektiformen Insulten etc.) angefangen hat, während bei nicht-syphilitischen Tabetikern der Prozentsatz nur 40% betrug.

Nach Gerhardt[114] treten die syphilitischen Erkrankungen des Nervensystems gewöhnlich nach den drei bis vier ersten Jahren nach der Infektion ein, während Tabes erst zehn Jahre später sich einstellt. Marina fand unter 89 syphilitischen Tabikern, bei denen allerdings eigentliche Syphilis nur bei 19, Ulkus hingegen bei 70 konstatiert wurde, daß in 9 Fällen die Krankheit in den ersten fünf Jahren nach der Infektion, in 56 Fällen zwischen dem 5. und 20. Jahre ausbrach. Bei zwei Personen war die Infektion vor 40—45 Jahren erfolgt; übrigens war bei seinem Material (137 Tabikern) 48mal keine Infektion nachweisbar. Darnach scheinen ihm für die Entstehung der Krankheit auch die Witterung (in Neapel ist trotz vieler Syphilis Tabes selten), die Durchnässung, Alkoholismus und akute infektiöse Krankheiten von Bedeutung. Andere Beobachter haben größere Prozentsätze von Syphilis bei Tabes gefunden, so beispielsweise Erb 90%, Althaus 86·5%.

Als Komplikation der Tabes finden sich auch öfter mit Augenmuskellähmungen die Zeichen der Bulbärparalyse verknüpft: so in dem Fall von Charcot[115].

Die Ursache der Augenmuskellähmungen bei Tabes dürfte in der Mehrzahl der Fälle in einer Erkrankung der Kerne mit Ausbreitung auf die Nervenstämme und Degeneration der Muskelfasern liegen (Siemerling und Boedeker, cf. das Kapitel „Nuklearlähmungen"). Aber in einer kleineren Reihe von Fällen spielt auch die periphere Neuritis eine Rolle. So fand man gelegentlich eine degenerative Atrophie der Nervenfasern, die von der Peripherie nach dem Zentrum hin abnahm, auch Intaktheit der Kerne. Selbst in einem Falle, wo das langsame Übergreifen der Lähmung von einem Aste des Okulomotorius auf den andern die Diagnose einer Nuklearlähmung äußerst wahrscheinlich machte, zeigte die mikroskopische Untersuchung nur eine beschränkte nukleare Affektion, hingegen sehr entwickelte Neuritis (Marina). Auch Déjérine[116] sah bei doppel-

seitiger Ptosis den Nervenkern und den Stamm intakt, hingegen periphere Degeneration des betreffenden Nervenastes. In Fällen von Abduzenslähmung wurden weder am Kern noch am Nerven Veränderungen gefunden (Marina): hier ist eine intramuskuläre Erkrankung der Nerven wahrscheinlich. Bezüglich der schnell vorübergehenden Lähmungen ist die Annahme einer peripheren Neuritis am wahrscheinlichsten. Auch für die sensiblen Nerven hat Leyden eine periphere Degeneration als Ursache nachgewiesen.

Die Erkrankung des Sehnerven ist bei Tabes, wie wir gesehen (S. 50), ungemein häufig. Bisweilen findet man bereits Amblyopien, ohne daß eine Sehnervenaffektion ophthalmoskopisch wahrnehmbar ist. Später entwickelt sich aber dann die ausgesprochene Atrophie. Letztere soll ganz im Beginn mit einer Hyperämie einsetzen (Michel, Berger, Albutt). Förster, Gowers, Schmeichler[117], Leber und Uhthoff haben dies jedoch nie beobachtet und ich kann ihnen darin beistimmen. Die Papillen sind glänzend weiß, grau oder graugrün verfärbt; unter stärkerer Vergrößerung treten kleine graue Flecke hervor. Bei partieller Atrophie hat der temporale Rand noch eine rötliche Färbung. Die Gefäße behalten noch längere Zeit ihre Weite, später verengern sie sich. Selten sieht man Perivaskulitis. Die Grenzen der Papille treten scharf hervor.

Die Verfärbung der Papille ist im Beginn nicht immer leicht zu erkennen. Man hat als besonders günstig zur Diagnose die Benutzung des Tageslichtes (durch eine kleine Öffnung im Fensterladen des verdunkelten Zimmers einfallend) empfohlen; da aber hierbei der ganze Augenhintergrund eine abgeblaßte Farbe annimmt, die außerdem noch von der Farbe des Himmels (graue Wolken etc.), von dem man das diffuse Licht für den Augenspiegel nimmt, beeinflußt wird, so habe ich dabei durchschnittlich kein größeres Hervortreten der Farbendifferenz gefunden. Wohl aber kann bisweilen die Untersuchung im aufrechten Bilde schon Farbenveränderung zeigen, wo man sie im umgekehrten Bilde nicht sieht, — und umgekehrt.

Im Beginn klagen die Patienten meist über Nebelsehen; auch kann Empfindlichkeit gegen Licht bestehen; Funkensehen und Miodesopsie tritt auf. Berger hat in zwei Fällen bei Tabikern auch Erythropsie beobachtet. Frühzeitig sind Störungen des Farbensinnes vorhanden (Grün geht meist zuerst verloren); dabei auch Herabsetzung des Lichtsinnes, soweit die Unterschiedsschwelle dabei beteiligt ist, während die Reizschwelle noch normal sein kann. Für gewöhnlich sehen die Kranken übrigens bei weniger heller Beleuchtung besser, da sie nicht geblendet werden. Gesichtsfeldeinengungen sowie Verminderung der zentralen Sehschärfe gesellen sich hinzu. Eine bestimmte Regel darüber, wo die Gesichtsfeldeinengungen zuerst auftreten, gibt es nicht. Verhältnismäßig oft beginnen sie außen;

bald aber pflegt nach allen Richtungen hin eine mehr oder weniger ausgedehnte Einschränkung zu folgen. Ganz ausnahmsweise kommen konzentrische Einengungen mit gut erhaltenem Farbensinn vor. Zentrale Skotome als Anfangssymptome sind außerordentlich selten. Es liegt in diesen Fällen fast stets der Verdacht einer Komplikation mit Tabak- oder Alkoholmißbrauch vor. Auch ist gelegentlich, wenn Syphilis besteht, eine retrobulbäre Neuritis die Ursache des Skotoms.

Die Reihenfolge in dem Auftreten der Sehstörungen verläuft durchaus nicht immer gleich: es kann bereits eine Gesichtsfeldeinengung bestehen, wo alles andere noch normal ist, oder es kann andererseits Herabsetzung der zentralen Sehschärfe bei nachweisbarer Atrophie gefunden werden, während die Gesichtsfeldgrenzen normal sind und noch zentral guter Farbensinn besteht: allerdings pflegen die peripheren Grenzen der Farbenwahrnehmung in der Regel schon sehr früh eingeengt zu sein. Auch steht die Verfärbung des Optikus durchaus nicht immer im Verhältnis zu der vorhandenen Sehschwäche. Man kann nicht selten bei Patienten die auffällige Tatsache konstatieren, daß das Auge, welches eine blassere Papille hat, eine bessere Sehschärfe oder ein größeres Gesichtsfeld besitzt als das mit noch fast normalem Sehnerveneintritt.

Das Leiden führt in der Regel zur Erblindung. Der Zeitraum bis dahin schwankt etwa zwischen drei Monaten bis zwölf Jahren und dauert im Durchschnitte zwischen zwei und drei Jahren. Ganz ausnahmsweise wird einmal der Prozeß mit Verlust eines Teiles des Gesichtsfeldes stationär. Als charakteristisch für die tabische Amaurose kann die oft vorhandene große Enge der Pupillen gelten. Zeitweiser Stillstand und vorübergehende Besserung kommen bisweilen vor. Gewöhnlich beginnt das Leiden an einem Auge und erreicht einen hohen Grad, ehe die zentrale Sehkraft des andern leidet; Farben- und Gesichtsfeldstörungen pflegen aber auch an diesem nicht lange auf sich warten zu lassen. Gar nicht selten geht die Atrophie der Ataxie voraus; Gowers[118] hat einmal 20 Jahre, das andere Mal 15 Jahre früher das Sehnervenleiden auftreten sehen. Nicolai[246] beschreibt einen Fall, wo fast zehn Jahre vor dem Auftreten tabischer Symptome bereits beginnende einseitige Atrophie beobachtet wurde. Besonders bei der zuweilen auf hereditärer Lues beruhenden Tabes pflegen die Erscheinungen der Ataxie später aufzutreten und geringfügig zu sein (Marburg[261]).

Peltesohn[124] fand unter 25 tabischen Sehnervenatrophien: in 84—88% das Westphalsche Kniephänomen, in 24% lanzinierende Schmerzen, in 20% Ataxie und in 16% das Rombergsche Symptom. Unter diesen Patienten hatte bei zweien schon vor zehn Jahren die Verschlechterung der Sehkraft begonnen. Wenn die Augensymptome lange Jahre vor der eigentlichen Ataxie auftreten, so geben sie bezüglich des

Fortschreitens der Tabes eine relativ gute Prognose (Tabes superior, Formes frustes [Charcot], Formes bénins [Babinski]). Gerade im Anfangsstadium der Tabes spielt die Sehnervenatrophie eine große Rolle; bei ausgesprochenem Prozeß tritt sie seltener auf.

Von den primären Sehnervenatrophien, die in ophthalmologischen Kliniken beobachtet werden, gehört ein großer Teil der Tabes an: v. Graefe berechnet sie auf zirka 30%, Peltesohn fand nach dem Material der Hirschbergschen Klinik 31·4%. Aber wenn man genau nachforscht, so findet man doch öfter, als man erwartet, Anfangssymptome, so lanzinierende Schmerzen, Sensibilitätsstörungen im Bereich der Interkostalnerven, Fehlen des Kniephänomens etc. (Schmidt-Rimpler[119]); leichtere ataktische Störungen werden gern auf die Blindheit geschoben. Buzzard[121] beobachtete einen Kranken, bei dem die Atrophie 15 Jahre lang bestand und nur Fehlen des Kniephänomens und lanzinierende Schmerzen für den tabischen Ursprung sprachen.

Wenn auch die Meinung Charcot's, daß fast alle Fälle von einfacher Sehnervenatrophie schließlich spinale Erscheinungen darbieten, mir nicht berechtigt erscheint, so ist doch wohl bei erheblich mehr als der Hälfte eine Rückenmarksaffektion die Ursache. Anders stellt sich die Sache, wenn man fragt, wie viel Sehnervenatrophien bei Tabischen vorkommen. Nach der oben angeführten Tabelle hat Bernhardt 10%, Marina 12%, Leimbach 16·75% gefunden; Gowers fand (bei 70 Tabesfällen) 13%, Erb[120] (56 Fälle) 12%, Mann (165 Fälle) 33%.

Die doppelseitige Sehnervenatrophie kann einen differenziell-diagnostischen Wert bekommen, wenn es sich um Unterscheidung der Tabes gegen multiple Neuritis handelt: bei letzterer kommt die progressive Optikusatrophie nicht vor, wie auch die Pupillenstarre, Blasenlähmung und Gürtelgefühl fast immer fehlen (Oppenheim). Nur eine sekundäre Atrophie infolge von retrobulbärer Neuritis optica mit zentralem Skotom wird beobachtet. Andererseits kommt Neuritis optica nie bei reiner Tabes zur Beobachtung, wohl aber außer bei Polyneuritis auch bei akuter Myelitis (Erb, Dreschfeld) und bei multipler Sklerose (Gnauck, Uhthoff, Eulenburg). Allerdings können syphilitische Erkrankungen Tabessymptome zeigen; dann ist auch Neuritis optica nicht ausgeschlossen (Bernhardt[107]). So wird die primäre Atrophie gegenüber der neuritischen Atrophie gelegentlich ein Moment zur differentiellen Diagnose zwischen Tabes und Pseudotabes luetica geben (Wilbrand[238]).

Benedict[122] behauptet, daß die tabetisch-motorischen Erscheinungen, selbst wenn sie einen hohen Grad erreicht haben, zurückgehen, sobald Sehnervenatrophie eintritt: er habe persönlich hiervon keine Ausnahme beobachtet. Zweifellos aber gibt es nicht wenige Fälle, ich habe selbst solche gesehen, wo beide Prozesse gleichzeitig miteinander fortschreiten.

Der Prozeß im Optikus steht in keinem direkt lokal verfolgbaren Zusammenhang mit der Sklerose der Hinterstränge des Rückenmarks. Er beginnt im peripheren Neuron (Ganglienzellen und Nervenfaserschicht der Retina, Optikusfasern) (wie der oben mitgeteilte Fall von Wagenmann, wo die doppeltkonturierten Nervenfasern in der Retina frühzeitig schwanden, und die Untersuchungen von v. Grósz, Coppez, Elschnig u. a. lehren) und schreitet zentralwärts fort; er wurde bis in die Traktus zurückverfolgt. Es handelt sich um primäre Atrophie der Nervenfasern (cf. S. 50). Es bedarf demnach nicht mehr zu ihrer Erklärung der Annahme einer direkten Fortleitung, die sich auf die Verfolgung von Sehnervenfasern zwischen den Zügen der Schleife bis zur Olive der Medulla oblongata (Stilling) stützte; ebensowenig der Hypothese, daß der Einfluß des Sympathikuszentrums auf die Gefäße dabei eine Rolle spiele (Wharton Jones).

Als weitere Augenaffektionen bei Tabes seien noch erwähnt: Tränenträufeln, Unempfindlichkeit der Hornhaut und der Umgebung der Augen. Letztere habe ich übrigens auch gelegentlich bei einfachen Augenmuskellähmungen (Abduzensparalysen) konstatiert, wo keine tabischen Symptome vorlagen.

Primäre Seitenstrangsklerose (spastische Spinalparalyse). — Kombinierte Erkrankung der Hinter- und Seitenstränge des Rückenmarkes.

Auch bei Seitenstrangsklerose, von der Kinder und Erwachsene befallen werden können, sind die Beine zuerst affiziert, Spannung der Muskeln und Steifigkeit treten auf, später spastische Parese mit Steigerung des Kniereflexes. Die Sensibilität bleibt normal.

Bisweilen kommt die spastische Paraplegie angeboren oder in frühester Kindheit schon vor (Littlesche Krankheit); es handelt sich hier aber meist um eine Hirnaffektion, welche die Pyramidenbahn und so auch die motorischen Leitungsbahnen im Rückenmark beeinflußt (Oppenheim). Bei dieser Affektion findet sich öfter Strabismus, der teils als konkomitierender aufzufassen ist, teils aber auch Folge von Lähmungen oder Spasmen sein kann.

Sonst fehlen Augensymptome in der Regel. Gowers sah ein- oder zweimal Optikusatrophie, Peltesohn[124] einmal Atrophia, Suckling[157] Neuritis optica: in letzteren Fällen war aber syphilitische Infektion nachweisbar. —

Mit den Erkrankungen der Seitenstränge kann sich die der Hinterstränge kombinieren (kombinierte Systemerkrankungen). Es verbindet sich dann der Symptomenkomplex der spastischen Spinalparalyse

mit dem der Tabes, indem der eine oder andere vorwiegend ist. Hier finden sich dann die reflektorische Pupillenstarre, Augenmuskellähmungen und in sehr seltenen Fällen auch die tabische Optikusatrophie (Westphal[219]).

Leyden hält übrigens diese Affektion nicht für eine Erkrankung verschiedener Leitungssysteme, sondern für eine diffuse Myelitis.

Hereditäre Ataxie (Friedreichsche Krankheit).

Die hereditäre Ataxie kommt sehr selten zur Beobachtung, sie trifft meist mehrere Glieder derselben Familie und pflegt schon frühzeitig — vor dem 16. Lebensjahre — ihren Anfang zu nehmen. Zuerst trifft die Ataxie die Beine. Der Kranke geht breitbeinig, unsicher, taumelnd; auch nicht so schleudernd wie bei Tabes. Der Kniereflex schwindet meist frühzeitig. Beim Schluß der Augen pflegt das Schwanken nicht zuzunehmen. Die Schwankungen finden sich auch später in der Ruhelage (statische Ataxie) und treffen den ganzen Körper, jedes ausgestreckte Glied gerät in Oszillationen. Auch choreaartige, zuckende Bewegungen treten auf, während eigentliche Lähmungen meist fehlen. Jedoch wurden ausnahmsweise auch Augenmuskellähmungen beobachtet. Hingegen sind nystagmusartige Zuckungen, besonders eintretend bei Fixierung von seitwärts liegenden Objekten, sehr häufig (Oppenheim[220]); seltener allein bei der Konvergenz (Clarke[189]) sich zeigend. Die Pupillen sowie der Optikus zeigen keine Veränderungen.

Spinale Kinderlähmung. — Progressive Muskelatrophie. — Syringomyelie.

Bei der spinalen Kinderlähmung (Poliomyelitis anterior acuta), die mit heftigem Fieber die Kinder in den ersten Lebensmonaten oder Jahren, öfter epidemisch, befällt und zu schlaffen Lähmungen einer oder mehrerer Extremitäten führt, pflegen die Hirn- und Augennerven (so der Abduzens) nur sehr selten betroffen zu sein (Bode[179]). Dies gilt auch für den ähnlichen Prozeß, der akut oder chronisch bei Erwachsenen sich entwickelt.

Die Form der progressiven Muskelatrophie, welche als Amyotrophia spinalis progressiva (Typus Duchenne-Aran) meist erst im mittleren Lebensalter mit der Krallenhandstellung beginnt und sich später auf die übrigen Muskeln des Oberkörpers fortsetzt, ergreift ebenfalls nur in sehr seltenen Fällen die Augenmuskeln, und zwar am ehesten, wenn sich die Symptome der Bulbärparalyse hinzugesellen. Bei der andern Form, die als primäre Myopathie oder Dystrophia musculorum

progressiva bezeichnet wird, beginnt das meist hereditäre Leiden im mittleren Lebensalter und setzt mit Dysatrophien an der Rumpfmuskulatur ein: im Gegensatz zur Amyotrophia spinalis kommen echte und Pseudohypertrophien der Muskeln vor und es fehlt das Zittern. Hier wird oft der Orbicularis palpebrarum befallen; es kann sogar ausgeprägter Lagophthalmus entstehen. Von Ptosis sind nur wenige Fälle bekannt (P. Marie[222]). Auch wurde Nystagmus beobachtet (Oppenheim). — Bei der amyotrophischen Lateralsklerose, welche von manchen Autoren trotz ihrer spastischen Phänomene der progressiven Muskelatrophie angeschlossen wird, sind ebenfalls Augenmuskellähmung und Pupillendifferenz gesehen worden (Zacher[125]). Bei der bisweilen vorhandenen Schwierigkeit einer Abgrenzung gegen die multiple Sklerose ist von Wichtigkeit, daß der Optikus bei der Lateralsklerose intakt bleibt.

Die Syringomyelie (Morvansche Krankheit), bei der sich Höhlen, zuweilen bedingt durch Zerfall von einer gliomatösen Neubildung (Gliosis spinalis), im Rückenmark bilden, zeigt neben ihren Hauptsymptomen (progressive Muskelatrophie an den oberen Extremitäten, Alteration der Sehnenreflexe, partielle Empfindungslähmung, vasomotorische und trophische Störungen in der Haut, Auftreten von Panaritien etc., Schlesinger[235]) auch öfter Nystagmus (Kretz[130]) und Zeichen meist einseitiger Sympathikuslähmung am Auge (Ptosis und Miosis) (z. B. Hellich[126], Raicheline[128], Déjérine[190], Vialet[196]). Sehr selten sind Augenmuskellähmungen (Lévi[195]); sie können auch vorübergehend auftreten (Schlesinger[129]). Ferner ist einige Male Neuritis optica und Stauungspapille beobachtet (Oppenheim, Saxer[214]). Aber gerade die Seltenheit derartiger Affektionen hat gegenüber Tabes und multipler Sklerose differentiell-diagnostische Bedeutung.

Myelitis.

Sowohl die diffusen wie die umschriebenen Erweichungsprozesse des Rückenmarks sind oft mit Augenaffektion verknüpft. Das Leiden tritt meist als akute oder subakute Ataxie in allen vier Extremitäten, wo die Arme im Gegensatz zur Tabes oft stärker beteiligt sind als die Beine, mit Zittern, Sprachstörungen und psychischen Alterationen auf, oft im Anschluß an Infektionskrankheiten: Pocken, Typhus, Keuchhusten, Influenza, Masern, Ruhr usf.; auch Traumata scheinen Anlaß geben zu können.

Bei der Myelitis circumscripta (transversa), die sich in ihren Hauptsymptomen durch Paraplegie mit Erhöhung der Sehnenreflexe, Anästhesie und Lähmung der Blase und des Mastdarmes kennzeichnet, werden Augensymptome besonders dann gefunden, wenn die Erkrankung den Halsteil betrifft. Sobald das Rückenmark des achten Hals- und ersten Dorsal-

wirbels befallen ist, kann Verengerung der Pupille, oft einseitig, und der Lidspalte sowie Zurücksinken des Auges in die Orbita eintreten. Es ist dies Folge einer Lähmung der aus dem Centrum ciliospinale entspringenden Sympathikusfasern. Aber es kann auch infolge von Reizung Mydriasis entstehen.

Das Auftreten einer Neuritis optica bei Myelitis ist ziemlich häufig beobachtet worden (Rumpf[103], Noyes[104], Achard et Guinon[127], Bielschowsky[223], Dalén[225]).

Sehr bemerkenswert ist ein Fall von Steffan[106]: hier erlitt ein 50jähriger, sonst gesunder, nicht syphilitischer Mann innerhalb vier Monaten vier Anfälle von schnell auftretender Sehschwäche, die zu tagelang bestehender Amaurose führte; dabei bestand Neuritis optica descendens, die schließlich in Atrophie überging. Nach dem letzten Anfall blieb auf einem Auge zirka $^1/_3$ Sehschärfe, auf dem andern $^1/_{13}$ bei freiem Gesichtsfelde. Ende des fünften Monates nach Beginn der Augenaffektion traten plötzlich Symptome eines akuten Rückenmarkleidens ein, die Erb als Myelitis transversa dorsalis acuta diagnostizierte: rechter Arm paralytisch, linker paretisch; linkes Bein und linke Bauchhälfte anästhetisch; Blasenlähmung; Sehnenreflex erhöht; Rückenschmerz in der Höhe der unteren Brustwirbel. Allmählich gingen alle Lähmungen zurück und es erfolgte annähernde Heilung.

Dieser Verlauf der Sehstörungen wurde öfter beobachtet: schnell auftretende und starke Herabsetzung des Sehvermögens selbst bis zur Amaurose, die nur selten dauernd bleibt. In dem Falle von Higier[224] trat noch nach vierwöchentlichem Bestande derselben Heilung ein. Gesichtsfelddefekte, auch zentrale Skotome wurden zuweilen konstatiert. Im Beginn der Sehstörungen wird oft über heftige Schmerzen in den Augenhöhlen und in der Stirn geklagt: ein Symptom, das wir auch bei akuter retrobulbärer Neuritis optica gelegentlich haben. Die Sehstörung geht häufig, wie in dem Fall von Steffan, einige Zeit voran. Anatomisch sind Schwellung der Achsenzylinder, Zerfall des Nervenmarks, interstitielle Neuritis etc. im Optikus, bisweilen auch im Traktus gefunden worden. In der Mehrzahl der Fälle handelt es sich wohl um interstitielle Neuritis und ihre Folgezustände, während Bielschowsky[223] die parenchymatöse Neuritis als primär ansieht. Eine direkte Fortsetzung der Rückenmarksaffektion auf den Optikus ist — ebenso wie bei der Tabes — nicht nachweisbar (Elschnig[234] u. a.).

Dreschfeld[102] sah bei Paraplegie, Anästhesie des Rumpfes und Urininkontinenz eine neuritische Atrophie beider Augen. Die Sektion ergab zwei myelitische zentral gelegene Herde im unteren Hals- und oberen Brustmark. In einem andern von ihm mitgeteilten Falle fand sich bei fortschreitender Paralyse der oberen Extremitäten und des Zwerchfelles eine Schwellung beider Sehnerven: neben einem Erweichungsherd in dem

Halsmark bestand hier aber komplizierend ein Hydrocephalus internus und seröser Erguß in die Sehnervenscheiden.

Peltesohn[124] berichtet über einen Fall von reiner degenerativer Atrophie des Sehnerven, der zur Erblindung führte.

Außerordentlich selten ist das Auftreten von Augenmuskellähmungen und von Nystagmus (v. Leyden und Goldscheider[92]).

Multiple Sklerose. (Disseminierte Sklerose. Chronische Myelitis.)

Die disseminierte Sklerose erstreckt sich in der Regel auf Rückenmark und Gehirn (zerebrospinale Sklerose), seltener befällt sie das Rückenmark allein, ganz ausnahmsweise nur das Gehirn. Sie ist eine Erkrankung des jugendlichen Alters und trifft vorzugsweise Individuen zwischen dem 20. und 30. Lebensjahre. Es bestehen Lähmung oder Schwäche und Steifigkeit der Körpermuskulatur, vorzugsweise der Beine, Zittern und öfter Schwindelanfälle. Dazu gesellen sich Symptome der Ataxie. Der Gang ist besonders spastisch-paretisch: die Beine werden wenig gebeugt und kleben am Boden, die vordere Hälfte des Fußes streicht am Boden entlang. Kommen ataktische Erscheinungen hinzu, so wird der Gang unsicher, schwankend, torkelnd. Die Sehnenphänomene sind gesteigert. Die Sprache ist schleppend, langsam. In einem Fünftel der Fälle (Charcot) kommt es zu apoplektiformen Anfällen mit folgenden Hemiplegien. Besonders charakteristisch ist das Zittern. Es tritt gleichzeitig mit den aktiven Muskelbewegungen auf und fehlt in der Ruhe (Intentionszittern); nicht nur die Extremitäten, sondern auch die Kopfmuskulatur wird befallen; nur in wenigen Fällen fehlt dies Symptom.

Von Augenaffektionen ist besonders häufig und in typischen Fällen selten vermißt der Nystagmus. E. Müller[247] fand ihn in zirka 73% seiner Fälle. Entweder sind die Augen in beständiger Bewegung, wobei, wie auch sonst bei Nystagmus, nach gewissen Blickrichtungen eine Vermehrung der Oszillation eintritt, oder das Augenzittern zeigt sich nur bei extremen Blickrichtungen nach der Seite hin (nystagmische Zuckungen). Auch klagen die Kranken im Gegensatz zu denen, bei welchen in früher Jugend Nystagmus entstanden ist, über Bewegungen der fixierten Objekte. Sehr selten besteht das Zittern nur an einem Auge. Man wird als Ursache des Leidens an sklerotische Herde im Hirn und in der Medulla oblongata zu denken haben. Uhthoff[123], der die bei Sklerose vorkommende Augenaffektion auf Grund von 100 von ihm beobachteten Fällen monographisch behandelt hat, beobachtete in 12% typischen Nystagmus, in 46% nystagmusähnliche Zuckungen. Letztere findet man übrigens auch

bei sonstigen Nervenkrankheiten, bei Rekonvaleszenten und anderweitigen Schwächezuständen, selbst bei Gesunden.

Augenmuskellähmungen sind ebenfalls nicht selten. Sie treffen aber meist nur einen oder einzelne Augenmuskeln und gehen bisweilen den sonstigen Krankheitserscheinungen voraus. Uhthoff fand bei 17% seiner Kranken Lähmungen: *a)* des Nervus abducens 6mal, davon 2mal doppelseitig, *b)* des Nervus oculomotorius 3mal, immer nur einzelne Äste befallend, *c)* der assoziierten Augenbewegungen 3mal, *d)* der Konvergenz 3mal, *e)* Ophthalmoplegia externa 2mal. Diese Affektionen pflegen wieder zurückzugehen. Auch den Nystagmus habe ich schwinden sehen.

In der Regel handelt es sich um nukleare oder perinukleare Herde (Taylor[187]), jedoch sind auch periphere Veränderungen der Augenmuskelnerven nachgewiesen (Leube).

Pupillenveränderungen kommen selten vor. Uhthoff konstatierte reflektorische Pupillenstarre nur einmal, Charcot nie, was einen starken Gegensatz zu dem Befunde bei Tabes bildet, — Miosis mit erhaltener, aber sehr geringer Reaktion 4mal und Differenz in der Pupillenweite 3mal.

Sehr viel häufiger begleiten Affektionen des Sehnerven das Leiden. So fand obiger Autor nur in 55% die Papilla optica normal; in 3% bestand ausgesprochene Atrophie, in 19% unvollständige Verfärbung der ganzen Papille und in 18% partielle atrophische Verfärbung der temporalen Seite, in einem Drittel der letzteren Fälle einseitig. In 5% war Neuritis optica nachweisbar. Die Sehstörungen können auftreten, ohne daß bereits pathologische Veränderungen am Sehnerven vorhanden sind. In anderen Fällen beobachtet man hier — im Gegensatz zur tabischen Atrophie — gelegentlich eine leichte Rötung und Trübung, die nur in Verbindung mit der Sehstörung als sicher pathologisch zu deuten ist, als Vorläufer der weißen Atrophie. Letztere kann übrigens im ophthalmoskopischen Bilde ganz den Charakter der genuinen zeigen. Ich habe bei demselben Individuum an einem Auge diese Atrophie, am andern die Hyperämie gesehen.

Die Kranken, welche bisweilen noch keine Symptome des Allgemeinleidens zeigen, klagen im Beginn meist über Nebel, der sich über die Gegenstände legt, selten über Flimmern. Die Sehstörungen können nach dem Allgemeinzustande sehr wechseln; so rufen körperliche Anstrengungen bisweilen deutliche Verschlechterungen hervor. Mit Besserung des Allgemeinzustandes kann es auch zur Hebung des Sehens kommen. Selten ist — im Gegensatze zur tabischen Atrophie — eine vollständige Erblindung (Eulenburg); auch ist ein Zurückgehen selbst der letzteren beobachtet worden. Am ehesten ist dauernde Sehschwäche zu befürchten, wenn sich die Amblyopie plötzlich entwickelt und schnell fortschreitet. In der Mehrzahl der Fälle tritt der Prozeß doppelseitig auf. Die Seh-

störung beruht meist auf der Entwicklung eines zentralen Skotoms, das anfänglich sich auf Herabsetzung der Farbenempfindung beschränken kann. In anderen Fällen tritt die periphere Gesichtsfeldeinengung zuerst auf; selten kombinieren sich beide Störungen.

Der anatomische Befund nimmt, abgesehen davon, daß auch einfacher atrophischer Nervenschwund wie bei Tabes vorkommt, vielfach eine Mittelstellung zwischen der reinen Atrophie (bei Tabes) und der retrobulbären Neuritis (bei Intoxikationen) ein. Zuerst tritt eine Kernwucherung in dem feinen Bindegewebe zwischen den Nervenfasern ein, später werden auch die größeren Septa des groben Maschenwerkes und die innere Sehnervenscheide ergriffen, aber es kommt nicht zu den starken Bindegewebshypertrophien der eigentlichen interstitiellen Neuritis. Sekundär gehen die Nervenfasern atrophisch zugrunde. Es zerfallen ziemlich früh die Markscheiden, während die Achsenzylinder noch lange erhalten bleiben. Sekundäre Atrophie von dem Krankheitsherde aus fehlt oft ganz oder ist gering. Hierdurch erklärt sich auch das oft lang bestehende normale Aussehen der Papille. Die Netzhaut bleibt — im Gegensatz zur Tabes — gut erhalten, es besteht keine Atrophie der Ganglienschichte. Die Optikusgefäße sind an den ergriffenen Stellen vermehrt und erweitert und zeigen eine, wenn auch nicht sehr hochgradige Wandverdickung (Uhthoff). Die Gefäßerkrankung ist im übrigen bei den sonstigen sklerotischen Veränderungen des zentralen Nervensystems neuerdings als Ausgangspunkt des Prozesses betrachtet worden: besonders in den kleineren und frischen Herden findet sich oft ein periarteritisches, endarteritisches, bisweilen thrombosiertes Gefäß (Ribbert).

Landrysche Paralyse. Geschwülste und Verletzungen des Rückenmarks.

Die Landrysche Paralyse (akute, auf- oder absteigende Paralyse) entspricht nach Leyden-Goldscheider anatomisch keinem einheitlichen Prozeß, vielmehr ist eine bulbäre oder medullare und eine neuritische Form zu unterscheiden. Die erstere umfaßt das von Landry (1859) gegebene Krankheitsbild. Die schlaffe Lähmung beginnt an den Beinen, dann steigt sie nach oben, ergreift Bauch-, Rumpfmuskeln, Arme und schließlich Atmungsmuskeln, Zunge usf. Mastdarm und Blase bleiben frei. Das Sensorium ist ungetrübt. Die Sehnenreflexe verhalten sich verschieden. Der Tod erfolgt in 2—14 Tagen; jedoch kommt auch Heilung vor. Nur selten wurden bei dieser Affektion Augenmuskellähmungen konstatiert, am häufigsten die des Abduzens (Goebel[221]); ausnahmsweise Neuritis optica (Jolly[237]). —

Bei Rückenmarksgeschwülsten sind Augenaffektionen ebenfalls außerordentlich selten. Die Pupille wird beim Ergriffensein des ziliospinalen Zentrums in Mitleidenschaft gezogen. Hirt[131] sah in einem Falle Pupillenstarre, linksseitige Ptosis und Abduzenslähmung neben Ataxie. Bei der Sektion fanden sich 15—20 Zystizerkusblasen im oberen Teile des Wirbelkanals unterhalb der Pia.

Die Symptome der Verletzung und Erschütterungen des Rückenmarks, wie sie zuerst besonders oft in England nach Eisenbahnunglück (Railwayspine) beobachtet wurden, zeigen meist eine Mischung mit solchen, die auf Gehirnerschütterung zurückzuführen sind. Abgesehen von den sofort eintretenden Erscheinungen (allgemeine Prostration, Lähmungen, kühle Extremitäten, Benommenheit, Netzhautblutungen) kommen verhältnismäßig häufig Fälle zur Beobachtung, bei denen sich das Leiden erst nach einiger Zeit entwickelt. Es treten körperliche Schwäche, Schmerzen, Änderungen der Gemütsstimmung, Hyperästhesien der Sinnesorgane, Optikusatrophie etc. auf. Hier finden wir dann auch die Symptome der traumatischen Neurose (siehe unten): Klagen über Asthenopie, Blendung, Schmerzen im Auge und Kopf, ausnahmsweise konzentrische Gesichtsfeldeinengung. Oft ist es schwer, diese funktionellen Neurosen von Simulation zu unterscheiden.

Bei den Verletzungen, die besonders den oberen Teil der Wirbelsäule getroffen, hat man neben den durch Läsion des Sympathikuszentrums bedingten okulo-pupillaren Symptomen auch Stauungserscheinungen an der Papilla optica, Hyperämie und Neuritis gesehen (Albutt). Aber auch nach Stoß gegen die untere Partie des Rückenmarks trat in einem Falle, den Thorowgood[174] beschrieb, nach einer Woche Nebel vor den Augen ein und das Sehen schwand auf beiden Augen bis auf quantitative Lichtempfindung. Es bestand Neuritis optica; nach drei Monaten war das Sehvermögen normal, die Sehnerven erschienen aber blaß und anämisch. Ähnlich wie lokale Verletzungen können auch Wirbelerkrankungen wirken; verhältnismäßig häufig finden sich hier Symptome von Sympathikuslähmung.

Polyneuritis.

Die Polyneuritis (multiple Neuritis, Leyden), welche mit reißenden Schmerzen beginnt, denen sich schlaffe Lähmungen anschließen, befällt nicht selten die Augenmuskulatur, besonders der Abduzens leidet öfter (Bohde[180]). Bemerkenswert ist, daß in einzelnen Fällen vom Okulomotorius verschiedene äußere Äste getroffen waren, während die innere Augenmuskulatur (Iris und Akkommodationsmuskel) frei blieb. In dem Falle von Damront-Meyer (cf. Marina l. c. S. 126) bestand vollstän-

dige doppelseitige Ophthalmoplegie bei vorhandener Pupillenbewegung und Akkommodation. Die Sektion ergab Neuritis bei Intaktheit des Okulomotoriuskernes. Gleichzeitig bestand Ptosis wie auch noch in einzelnen anderen Fällen. Optikuserkrankungen sind selten.

Bisweilen wird auch Neuritis optica beobachtet (Remak[242]).

Die multiple Neuritis tritt besonders nach erschöpfenden Krankheiten, nach Infektionskrankheiten und Intoxikationen auf (hochgradige Anämie, Tuberkulose, Masern, Scharlach, Influenza, Typhus, Dysenterie, Diphtherie, Blei-, Arsenikvergiftungen). Bei den meisten dieser Ursachen spielt die herabgesetzte Ernährung eine Rolle. Edinger[154] sucht das Entstehen der Lähmungen hier und in einer Reihe anderer Nervenleiden dadurch zu erklären, daß Nerv und Zelle bei abnormem Stoffwechsel den normalen, respektive für sie abnormen Anforderungen der Funktion nicht gewachsen sind, und daß sie deshalb zerfallen, weil zu wenig vom Verbrauchten wieder ersetzt wird. Aber es wirft sich doch die Frage auf: warum bleiben dann bei den oben erwähnten Augenmuskellähmungen so konstant die inneren Augenmuskeln frei, da doch gerade an den Sphincter iridis und an den Akkommodationsmuskel die größten Ansprüche gestellt werden? Andererseits werden letztere, wie Edinger selbst hervorhebt, wieder bei der Tabes besonders oft ergriffen.

4. Neurosen.

Hysterie.

Die Erkrankungen des Sehorgans bei Hysterie sind außerordentlich mannigfaltig. Man wird dies erklärlich finden, wenn man die Erklärung von Moebius annimmt: nach ihm sind „hysterisch alle diejenigen krankhaften Veränderungen, welche durch Vorstellungen verursacht sind“. Da es sich demnach um eine Psychose handelt, so entsprechen die subjektiven Angaben sehr häufig nicht den objektiven Befunden. Hierdurch entsteht dann leicht der Verdacht der Simulation oder Aggravation. Noch mehr erschwert wird die Diagnose, daß eben Täuschungsversuche bei der Hysterie, und zwar in höherem Grade, als wir es meist sonst gewohnt sind, zur Tagesordnung gehören. Der Einwand, mit dem hier und da das Vorhandensein absichtlicher Täuschung abgelehnt wird, daß man nämlich keine Gründe für dieselbe finden kann, ist bedeutungslos: einmal spielen sich die psychischen Vorgänge und Überlegungen zum Teil in einer anderen Weise als bei geistig Normalen ab, so daß wir sie eben nicht als rationell betrachten, oder aber auch, es bleiben uns die Gründe, die ganz verständlich sind, eben unbekannt. Eines sehr merkwürdigen Falles, wo

Krankheit und Lüge Hand in Hand gingen, erinnere ich mich aus meiner ersten Assistentenzeit. Ein junges Mädchen litt — neben sonstigen nervösen Symptomen — an Blepharospasmus und kam in die v. Graefesche Augenklinik. v. Graefe fand, daß bei Druck auf den Nervus supraorbitalis der Spasmus stand. Nach Durchschneidung des Nerven trat kurze Heilung ein. Dann wieder Blepharospasmus, dem sich Zuckungen in anderen Gesichtsmuskeln anschlossen. Neuer Druckpunkt, wieder Durchschneidung. Zeitweise Heilung, der wieder ein Rezidiv folgte. So spielte sich der Prozeß lange Zeit fort, bis schließlich ungefähr an allen möglichen Druckpunkten des Gesichtes und Mundes mit demselben Erfolg die Durchschneidung der Nerven erfolgt war. Zwei Jahre später fand ich das Mädchen — das jetzt etwa 19 Jahre alt war — auf der Augenstation der Charité. Blepharospasmus bestand nicht mehr, es hatten sich aber hysterische Krämpfe mit Anästhesien eingestellt; dabei Konjunktivitis mit leichter Hornhautaffektion; beide schienen traumatischen Ursprungs zu sein. In demselben Zimmer lag hinter einem Schirm ein Mädchen mit schwerer Diphtheritis conjunctivae. Mit dieser Kranken machte sich unsere Hysterica viel zu schaffen. Eines Morgens bei der Visite finde ich, daß das obere Lid eines Auges bei ihr stark ödematös angeschwollen ist und starke Absonderung vorhanden war. Auf meine Frage, was sie denn mit dem Auge gemacht habe, antwortet sie: „Nichts.“ Als ich das obere Lid umkehre, fällt ein kleines Stückchen Schwamm aus dem Bindehautsack. Bald entwickelte sich Diphtherie, die auch das andere Auge ergriff und mit schweren Hornhautflecken schließlich endete. Es hatte sich also das Mädchen ein Stück von dem Schwamme, mit welchem die Diphtheriekranke sich das Auge auswusch, abgerissen und unter das Lid gestopft. Sie wußte durch ihren langen Aufenthalt auf der Abteilung sehr gut, daß sie sich damit der Gefahr der Erblindung aussetzte. Nach mehreren Jahren sah ich die Person wieder auf der Nervenabteilung, wo sie an schweren hystero-epileptischen Anfällen litt.

Dieser Fall zeigt wie so viele andere — ich erinnere nur an das imitierte Blutbrechen —, daß man Hysterischen gegenüber außerordentlich vorsichtig sein muß, wenn man sich nicht direkten Betrügereien aussetzen will. Ob diese als Folge ihrer Krankheit aufzufassen sind, indem ihre psychische Störung sie dazu veranlaßt, ist eine andere Frage: aber keinesfalls darf man die einzelnen absichtlich nachgeahmten oder hervorgerufenen Krankheiten als dem Symptomenkomplex der Hysterie zugehörig betrachten. Ein Beobachter, der im obigen Falle vertrauensseliger gewesen wäre als ich, hätte uns vielleicht mit der Entdeckung beglückt, daß die diphtheritische Konjunktivitis als eine hysterische Affektion auftreten könne: durch Analogien mit vasomotorischen und trophischen Störungen, die bei diesem Leiden vorkommen, wäre eine derartige

Annahme vielleicht sogar noch wissenschaftlich gestützt worden. Mancherlei Beobachtungen und Mitteilungen über Augenaffektionen Hysterischer sind zweifellos in ähnlicher Weise entstanden.

Bezüglich des Sehvermögens kommen die verschiedenartigsten Störungen bei Hysterischen vor: selbstverständlich handelt es sich nicht immer um Frauen, auch Männer sind, wenn auch in geringerer Zahl, hysterisch, ebenso Kinder (cf. Sänger).

Gar nicht zu trennen wären Täuschungen und funktionelle hysterische Störungen, wenn man, wie Schwarz[71] will, das ausschlaggebende Gewicht bezüglich der Diagnose „hysterische Sehstörung“ darauf legen wollte, daß sie durch Suggestion wenigstens zeitweise gebessert werden könne. Letzteres hängt zum großen Teil von der Art und Energie der Untersuchung ab, da auch Simulanten sich hierdurch oft veranlaßt sehen, erheblich bessere Sehschärfen gegenüber ihren ersten Aussagen, wo sie bisweilen nur Hell und Dunkel unterscheiden wollen, im Verlaufe der Prüfung zuzugeben. Aber auch bei Normalsehenden, die nicht täuschen wollen, finden sich im Beginn öfter Gesichtsfeldeinengungen, da sie meinen, sie müßten das periphere Prüfungsobjekt vollkommen scharf und deutlich sehen, oder weil sie nicht aufpassen.

In gleicher Weise halte ich auch die von Schwarz als „hysterisch“ aufgefaßte Sehstörung, die Schnabel[72] als „Sehstörung durch Suggestion bei Kindern“ bezeichnet, nicht für hierher gehörig. Letzterer Autor beschreibt dieselbe in folgender Weise. Sonst ganz gesunde Kinder (vom 10. bis zum 16. Jahre), die für die Ferne mit Konkavgläsern besser sehen wollen, erkennen kleine Schrift in der Nähe gar nicht und große Schrift nur, wenn sie dieselbe dicht heranführen; aber dieser scheinbare Akkommodationskrampf hebt sich, wenn man allmählich, den Kindern unbewußt, immer schwächere Gläser nimmt, so daß sie schließlich mit Plangläsern vollkommen gut sehen. Nach Schnabel beruht dies darauf, daß die Kinder beobachten, wie ein großer Teil ihrer Schulgenossen kurzsichtig ist und schließlich durch Brillen von den Störungen der Kurzsichtigkeit befreit wird. Durch Autosuggestion halten sie sich nun schließlich selbst für kurzsichtig und gebärden sich so; sie sind von der Vorstellung beherrscht, daß ein Hindernis für das Zustandekommen von Gesichtswahrnehmungen bestehe, — ähnlich wie bei der hysterischen Amblyopie. Diese Erklärung für ein auch von mir öfter beobachtetes Vorkommen kann man geben; man kann aber ebenso die andere Deutung annehmen, daß die Kinder aus irgend einem Grunde lügen. Dafür spricht auch das, was Schnabel selbst anführt: „Der Grund dafür, daß der scheinbare Akkommodationskrampf fast nur bei Knaben vorkommt, dürfte wohl darin zu suchen sein, daß auch unter den Knaben, welche ganz gut in die Ferne sehen, viele sind, die den Wunsch haben, eine

Brille tragen zu können, während unter den Mädchen selbst jene, denen eine Brille sehr gute Dienste leisten würde, sich vor der Notwendigkeit des Brillentragens fürchten.“ Unter diesen Verhältnissen dürfte es meines Erachtens ganz in der Willkür des jeweiligen Untersuchers liegen, ob er von „Autosuggestion“ oder von „Lügen“ sprechen will: ich halte letzteres für angemessener und jedenfalls dann den Tatsachen voll entsprechend, wenn, wie hier, keinerlei sonstige Symptome der Hysterie oder einer Psychose vorliegen. Dies gilt auch für die Mehrzahl der nicht allzu seltenen Fälle, wo schulpflichtige Kinder plötzlich mit der Klage kommen, auf einem Auge nichts zu sehen, und die Untersuchung mit Prismen etc. gute Sehschärfe konstatiert. Meist war es eine vorangegangene Konjunktivitis, auf Hyperopie beruhende Asthenopie oder ähnliches, wodurch zuerst die Aufmerksamkeit auf das Auge gerichtet wurde; eine Übertreibung der vorhandenen Anomalie führte zur Klage über Erblindung. Man muß eben überall eine gewisse Vorsicht bezüglich der subjektiven Angaben beobachten und jedenfalls die Gesamtkonstitution und sonstige nervöse Störungen zur Beurteilung heranziehen.

Verhältnismäßig selten besteht doppelseitige Amaurose. Von Mendel[57] ist ein derartiger Fall, der acht Monate dauerte, beschrieben worden. Ein 26jähriges hysterisches Mädchen, welches zeitweise Delirien und maniakalische Anfälle bekam, war erblindet; negativer ophthalmoskopischer Befund. Die Pupillen waren teils eng, teils weit, teils reagierten sie auf Licht, teils nicht. Mauthner, der den Fall in Nagels Jahresbericht referiert, fügt jedoch hinzu, daß Simulation nicht ausgeschlossen sei, da bei dem sich dem Auge nähernden Finger öfter Zwinkern eingetreten sei, ebenso hätte die Umgebung behauptet, daß die Kranke zeitweise sähe. Übrigens ist es nicht undenkbar, daß eine Amaurose eine gewisse Zeit lang bestanden habe, dann aber nach ihrem Aufhören von der Kranken simuliert worden sei.

Auch Jacobson*) führt kurz einen, wie mir scheint, ebenfalls nicht zweifellosen Fall an. „Eine unverheiratete Hysterika, fast 30 Jahre alt, erblindete unter wechselnden Spasmen auf beiden Augen ohne Spur von Lichtschein, ohne Reaktion der stark erweiterten Pupille auf Lichteinfall, für mehrere Wochen. Kurze Amblyopien waren vorausgegangen. Während der ganzen Zeit war im Augenhintergrund nicht die geringste Veränderung zu konstatieren.“

Weiter beobachtete Oppenheim[74] einen Fall, in dem die doppelseitige Blindheit Monate lang und selbst über $1^1/_2$ Jahre andauerte und sich innerhalb eines Dezenniums 13mal wiederholte. Die Bulbi befanden sich dabei andauernd in Konvergenzstellung, die Pupillen waren eng,

*) Beziehungen der Veränderungen und Krankheiten des Sehorgans etc., S. 59.

reagierten aber noch auf Lichteinfall. Dabei hingen die oberen Augenlider weit herab wie bei einer unvollkommenen Ptosis.

Daß kürzere und vorübergehende doppelseitige Erblindungen bei Hysterischen vorkommen, ist wohl erwiesen: wenigstens wenn wir die Sache so auffassen, daß die Kranken nichts zu sehen „glauben“. So soll eine 40jährige unverehelichte Person jedesmal beim Eintritt der Menstruation für mehrere Stunden erblindet sein (Mendel[57]). Es kann sich gelegentlich auch um ein Flimmerskotom (siehe dieses) handeln, gerade so wie die beobachteten Hemianopsien darauf zurückzuführen sein dürften.

Einseitige Erblindungen werden häufiger angegeben. Da in der Regel aber kein pathologischer ophthalmoskopischer Befund vorhanden ist und die Pupillen dauernd gut reagieren, so fehlt uns der objektive Nachweis; bei dieser „subjektiven“ Erblindung aber bleibt es natürlich oft zweifelhaft, ob es sich wirklich darum handelt, „daß durch einen noch wenig erforschten Mechanismus bei den Hysterischen die optischen Reize nicht anerkannt werden — neutralisiert sagt Bernheimer —“ (Bruns) oder ob wir es in dem Einzelfalle vielleicht doch mit einer absichtlichen Täuschung zu tun haben. Man könnte Analogien machen mit der Unterdrückung des Bildes eines Auges, wie wir es beobachten, wenn wir mit einem Auge mikroskopieren, ohne das andere zu schließen. Aber es trifft das doch nicht zu, da eben auch bei Verschluß des sehenden Auges das angeblich blinde nicht sehen soll. Jedenfalls haben wir unter normalen Verhältnissen nichts, was sich damit vergleichen läßt. Fast in allen genau untersuchten Fällen hat sich herausgestellt, daß eben Momente vorliegen, welche wir bei reeller Erblindung nicht finden. Besonders häufig haben Versuche mit Prismen (Basis nach unten vor ein Auge gelegt: es entstanden übereinanderstehende Doppelbilder, trotzdem ein Auge blind sein sollte) oder mit stereoskopischen Vorlagen, welche wie die Burchardtschen für jedes Auge eine etwas abweichende Form haben, ergeben, daß die Betreffenden mit dem angeblich blinden Auge doch sehen: sie sahen eben, wenn sie sich nicht bewußt waren, daß das „blinde“ Auge beim Sehakt in Anspruch genommen wurde (Schweigger).

Nicht ganz in dieses Gebiet gehören die Fälle, welche Leber[91] in seiner Mitteilung „über periphere Sehnervenaffektionen bei Hysterischen“ gibt. Es handelt sich hier um hochgradige einseitige Amblyopien, die auf zentralen Skotomen beruhten und nachher eine partielle weiße Verfärbung der Papille zurückließen: — ein bekanntes Bild der Neuritis retrobulbaris. Den hysterischen Charakter der Affektion sieht Leber in der raschen und ziemlich vollständigen Rückbildung der Sehstörungen und in dem anfangs ganz oder nahezu ganz negativen Augenspiegelbefund. In mehreren Fällen gingen dem Auftreten der Amblyopie Un-

wohlsein und Fieber voran. Im allgemeinen bestanden also die Symptome der retrobulbären Neuritis, und es ist nicht abzusehen, weshalb nicht auch Hysterische von derselben befallen sein sollen. Auffallend ist die schnell auftretende hochgradige Amblyopie: hier dürfte allerdings das nervöse Leiden eine Rolle mitspielen und, wie auch sonst öfter, Anlaß geben, im Anschlusse an eine verhältnismäßig geringe lokale Erkrankung abnorm schwere funktionelle Störungen hervorzurufen.

Ebenso wie Erblindungen kommen Amblyopien höheren oder geringeren Grades zur Beobachtung. Nach Charcot sind, wenn Hemianästhesie besteht, die Sehstörungen auf der entsprechenden Seite höhergradig, — ein Symptom, das nicht immer zutrifft.

Ferner findet sich mit der Schwachsichtigkeit in einer Zahl von Fällen auch eine konzentrische Gesichtsfeldeinengung. Diese Erkrankung, Anaesthesia und Hyperaesthesia retinae, ist von v. Graefe und Schweigger, der sie als Gesichtsfeldamblyopie bezeichnet, besonders studiert worden. Sie geht bisweilen mit stärkerer Lichtempfindlichkeit (Hyperästhesie) der Augen einher und befällt in der Regel beide Augen. Auch Blepharospasmus und Muskelzuckungen sind bisweilen dabei. Der Symptomenkomplex kommt übrigens vor, ohne daß sonstige Zeichen der Hysterie vorhanden sind. Meist handelt es sich jedoch um nervöse oder anämische Individuen im Alter bis zum 15., selten bis zum 25. Lebensjahre, um Rekonvaleszenten von schweren Krankheiten, um Kinder, die von Masern, Scharlach, Typhus genesen sind. Öfter bildet eine psychische Erregung die direkte Veranlassung. Mit Recht rät daher Förster, diese Leiden von den eigentlich hysterischen Affektionen zu trennen.

Die Sehschwäche entwickelt sich hier in der Regel sehr schnell. Sie ist meist nicht groß, etwa $^1/_3$, $^1/_4$ bis höchstens $^1/_{10}$ der normalen Sehschärfe. Dabei ist das Gesichtsfeld ziemlich regelmäßig konzentrisch eingeengt; jedoch wechseln die Angaben an verschiedenen Tagen und zu verschiedenen Tageszeiten öfter. Wird die Prüfung in verschiedener Entfernung an einer Tafelfläche (kampimetrisch) vorgenommen, so zeigt sich den physikalischen Gesetzen entsprechend bei größerem Abstande auch eine Größezunahme des Gesichtsfeldes, ja, da bei der Akkommodationserschlaffung sich das Gesichtsfeld noch erweitert, so wird die Vergrößerung in noch etwas höherem Maße, als es der zunehmenden Entfernung entspricht, erfolgen (Groenouw[58]). Auch Wollenberg[86] fand, daß, wenn man bei Hysterischen mit konzentrischer Gesichtsfeldeinengung an einer Tafel das Gesichtsfeld aufnimmt und durch allmähliches Abrücken des Patienten die Entfernung vom Fixierpunkt vergrößert, sich in der Mehrzahl der Fälle ein deutliches, wenn auch langsames und meist nicht in bestimmtem Verhältnisse zur Entfernungszunahme stehendes Anwachsen des Gesichtsfeldes nachweisen läßt. Dies muß eben eintreten, wann wir

nicht an absichtliche Täuschungen denken sollen (siehe traumatische Neurose). Es sind daher die von Greeff[252] als „röhrenförmige Gesichtsfelder“ der Hysterischen, soweit sie eben in verschiedenen Entfernungen gleich groß sind, nur als ein Produkt lügenhafter Angaben zu betrachten. In einzelnen Fällen kann es auch zu zentralen Skotomen kommen. So beschrieb v. Graefe[59] einen hierhergehörigen Fall. Bei einem 8jährigen Knaben, wo sich die Symptome nach Konvaleszenz von Masern entwickelt hatten, stellte sich plötzlich, nachdem sich tagsvorher die Hyperaesthesia retinae sehr gesteigert hatte, völlige Wiederherstellung der Gesichtsfeldperipherie, zugleich aber beiderseits ein großes zentrales Skotom ein, wodurch die bis dahin $^1/_2$ betragende Sehschärfe auf $^1/_{40}$ bei exzentrischer Fixation sank. „Die Wendung war mir so auffällig,“ schreibt v. Graefe, daß ich den Angaben anfänglich kein Vertrauen schenkte, bis mich die Messung des Skotoms in verschiedenen Entfernungen und der weitere Verlauf der Sache eines Besseren belehrte.“

Aber selbst ohne zentrale Sehschwäche kommen konzentrische Gesichtsfeldeinengungen bei Hysterischen vor. Es handelt sich dann vorzugsweise um solche, die an Sensibilitätsstörungen leiden (Féré, Parinaud). Aus Beobachtungen von v. Frankl-Hochwart und A. Topolanski[76] ergibt sich auch, daß ein gleichmäßiges Steigen und Fallen der Intensität der Sensibilitätsstörungen mit Verkleinerung und Vergrößerung des Gesichtsfeldes einhergeht. Die Gesichtsfeldeinengung ist am ausgesprochensten auf dem Auge der anästhetischen Körperseite vorhanden, in den meisten Fällen aber auch auf dem der fühlenden Seite. Ich bedaure nur, daß die genannten Autoren, welche mit besonderer Vorsicht untersuchten, nicht auch vergleichende kampimetrische Messungen des Gesichtsfeldes vornahmen. Mit der Einschränkung des Gesichtsfeldes zeigte sich ihr kongruent eine bedeutende Herabsetzung des Licht- und Farbensinnes.

Jedoch kann auch bei Hysterie mit Sensibilitätsstörungen jegliche Störung der Sehfunktionen fehlen; bei Hysterie ohne Sensibilitätsstörungen ist dies die Regel. Als Ausnahmen, die aber nichts der Hysterie Eigentümliches anzeigen dürften, sind übernormale Gesichtsfelder und Hyperästhesie für Licht und Farben beobachtet (v. Frankl-Hochwart und A. Topolanski, Freund).

In einem Falle von hysterischer konzentrischer Gesichtsfeldeinengung und hochgradiger Amblyopie fand Leber*) zerstreut im Optikus atrophische Veränderungen, die jedoch, wie er selbst sagt, die hochgradige Amblyopie und, wie ich hinzufügen möchte, die hochgradige konzentrische Gesichtsfeldeinengung in keiner Weise erklärten. Meines Erachtens handelte es sich um einen zufälligen Befund.

---

*) v. Graefe-Saemisch, Handbuch der Augenheilkunde, 1. Aufl., Bd. V, S. 985.

Neben Störungen der Farbenempfindung ist sogar totale Farbenblindheit bei Hysterischen beobachtet worden (Landolt). Oft besteht dabei eine Verkehrung der physiologischen Farbengrenzen: während sonst Blau am meisten peripher erkannt wird, geben Hysterische oft Rot als die Farbe an, die sie am weitesten peripher wahrnehmen.

v. Graefe glaubte die Ursache der Gesichtsfeldeinengung bei der Anaesthesia retinae in einer Erkrankung der äußeren Schichten der Netzhaut suchen zu sollen, da bei Druck auf den Bulbus in der Peripherie, trotzdem eine Gesichtsfeldeinengung bestand, dennoch Lichterscheinungen auftraten. Diese Phosphene seien Folge der Reizung der in ihrer Funktion erhaltenen Nervenfaserschicht. Schweigger hebt hervor, daß bei der runden Gestalt der Phosphene nicht die Reizung der Nervenfaserschicht als Ursache gelten könne, da alsdann mehr eine keilförmige Gestalt zu erwarten wäre. Es folge aus dem Versuche nur, daß die mechanischen Reize auf die Netzhaut noch auf Stellen wirken, wo die Lichtempfindung aufgehoben ist.

Wilbrand[89] hat versucht, die konzentrische Gesichtsfeldeinengung bei funktionellen nervösen Sehstörungen durch eine gewisse „Unterwertigkeit" der Augen zu erklären. Er stützte sich dabei auf die Heringschen Anschauungen und eigene Versuche über Gesichtsfeldbestimmungen im Dunkelraum. Die gesteigerte Lichtempfindlichkeit, die das Auge allmählich beim Aufenthalt in dunklen Räumen gewinnt, die Adaptation (Aubert), wird von Hering[77] als „Erholung der Netzhaut" aufgefaßt. Letztere ist voll erholt, wenn nach längerem Aufenthalt im Dunkeln keine Steigerung der Lichtempfindlichkeit mehr eintritt, sie wird „unterwertig", sobald sie der Lichteinwirkung wieder ausgesetzt ist: bei der Unterwertigkeit ist also die Lichtempfindlichkeit verringert. Kommt das unterwertige Auge aus dem Hellen in einen dunklen Raum und wird daselbst am Perimeter das Gesichtsfeld mit Leuchtfarbe — wie Wilbrand es getan — geprüft, so zeigt es eine Einengung des Gesichtsfeldes, die sich aber verhältnismäßig schnell ausgleicht. Bei dem funktionell-nervösen Auge tritt diese Erweiterung unverhältnismäßig langsam auf. Dasselbe gilt auch nach Wilbrands Versuchen für das zentrale Sehen bei verringerter Beleuchtung. Wenn man im Dunkelkasten des Försterschen Photometers, der durch eine minimale Lichtquelle (2 mm^2) beleuchtet wird, nach schwarzen Strichen auf weißem Grunde sehen läßt, so bedarf es einer gewissen Zeit, ehe das aus dem hellen Lichte kommende Auge sie erkennt. Diese Zeit ist erheblich geringer bei normalen als bei unterwertigen Augen.

Nach Hering tritt durch die Einwirkung des Lichtes auf eine in den Retinazapfen enthaltene Substanz eine chemische Zersetzung (Dissimilierung) ein, welche die Empfindung des Lichtes bewirkt. Die Sehsubstanz wird aber beständig wieder ersetzt (Assimilierung); dieser Vorgang wird am lebhaftesten sein, wenn das Auge im Dunkeln ist: er bewirkt die Empfindung des Schwarzen und Dunklen. Je größer die Dissimilierung im Verhältnis zur Assimilierung ist, um so größer ist die Helligkeitsempfindung. Halten sich nach längerem Aufenthalt im Dunkeln beide Prozesse das Gleichgewicht, so erfährt die Lichtempfindlichkeit der Netzhaut keine Steigerung mehr; diesen Zustand hat Hering das „autonome Gleichgewicht" genannt. Tritt man in diesem in das Tageslicht, so entsteht ein Blendungsgefühl, da die

Stärke der Lichtempfindlichkeit nicht nur von der Stärke des Reizes, sondern auch von der Menge der vorrätigen Sehsubstanz abhängt.

Wilbrand nimmt an, daß in der Peripherie die Sehsubstanz entsprechend der Verringerung der Retinalzapfen am schwächsten vorhanden ist. Besteht überhaupt Unterwertigkeit, so wird sie daher am ehesten in der Peripherie hervortreten. Hochgradig unterwertige Netzhäute finden sich nun bei Hysterischen mit konzentrischer Gesichtsfeldeinengung: hier ergibt schon die gewöhnliche Untersuchung bei Tageslicht mit dem weißen Quadrat (von $^1/_2$—1 *cm* Seitenlänge) die Einengung. Diese Unterwertigkeit werde dadurch bedingt, daß bei der Hysterie ein hemmender Einfluß auf die Ursprungsstellen der zentrifugal leitenden optischen Bahnen stattfinde, unter dessen Herrschaft von den Retinalstäbchen — von ihnen erhalten die Retinalzapfen nach Wilbrands Ansicht ihren Wiederersatz — nicht die genügende Menge oder Qualität derjenigen chemischen Stoffe produziert würde, welcher die erregbare Substanz in den Retinalzapfen bedarf, um in der gleichen Weise wie im normalen Auge den Assimilierungsvorgang bewerkstelligen zu können. Unter diesen Verhältnissen ist bei Hysterischen die Lichtempfindung in den peripheren Netzhautpartien herabgesetzt (daher die Einengung bei der Prüfung mit der weißen Kugel), jedoch nicht ganz aufgehoben, so daß große Netzhautbilder noch empfunden werden: damit erklärt sich dann auch die gute Orientierung trotz der konzentrischen Gesichtsfeldbeschränkung. Das Bessersehen der Nervösen im Dunkeln (Nyktalopie) oder bei schwächerem Tageslicht führt Wilbrand auf ein Blendungsgefühl zurück, an dem dieselben leiden; letzteres trete beim nervösen Auge deshalb hervor, weil die Dissimilierung im Verhältnis zu dem langsamen Wiederersatz zu stark sei.

Gegen diese Anschauungen, wenngleich sie auf den ersten Blick manches Bestechende haben, lassen sich jedoch gewichtige Einwendungen erheben. Wenn in der angenommenen Weise eine Unterwertigkeit der Netzhaut beim Aufenthalt im Licht eintreten sollte, so müßte doch sicher eine Abnahme der Sehschärfe am Nachmittage gegenüber der am Morgen vorhandenen nachweisbar sein. Dies ist aber nicht der Fall. Wilbrand selbst konstatierte, daß er sogar nach fünf Minuten langem Hinstarren auf von der Sonne beschienenen Schnee seine Sehschärfe „kaum reduziert" fand. Daß es bei der Untersuchung im Dunkelzimmer dann allerdings einer längeren Zeit bedurfte, ehe er die Objekte erkannte, erklärt sich ausreichend durch die erforderliche Adaptation, welche um so länger dauert, je krasser die aufeinander folgenden Lichtreize sind. Es ist uns dies weder unbekannt noch überraschend; aber für nicht bewiesen halte ich es, daß hierbei immer die Ermüdung eine Rolle spielt, da dieselbe Erscheinung auch eintritt, wenn wir aus dem Dunkeln ins Helle kommen. Dann wird ihr allerdings in den obigen Ausführungen ein anderer Name und eine andere Deutung gegeben: nach meiner Ansicht handelt es sich jedoch um die gleichen Vorgänge der Anpassung an verschieden starke Lichtreize.

Auch den Ausführungen Wilbrands, daß die Untersuchungsmethoden der zentralen Sehschärfe bei Tageslicht zu grobe wären, um eine durch Überreizung der Makula bedingte Unterwertigkeit erkennen zu lassen, kann ich mich nicht anschließen. Gerade die Bestimmung der zentralen Sehschärfe ist der höchsten Verfeinerung fähig. Auch würde ihre Abnahme durch die Beleuchtung um so eher hervortreten, da die Macula lutea am wenigsten Erholungsmomente hat: sie empfängt beständig schärfere und lichtstärkere Bilder als die Peripherie der Netzhaut. Sehr auffallend ist es ferner, daß diese „Unterwertigkeit" keine Herabsetzung der zentralen Sehschärfe herbeiführte selbst in den Fällen von Hysterie und ner-

vöser Asthenopie, wo starke konzentrische Gesichtsfeldeinengungen bestanden und eine so überaus lange Erholungsdauer nötig war (bei einer Hysterica eine über 14stündige ununterbrochene Dunkelkur, S. 78).

Ferner ist bemerkenswert, daß die konzentrische Gesichtsfeldeinengung auf einem Auge oft stärker ist als auf dem andern und wiederum, daß dementsprechend die „Erholungsausdehnung" eine verschieden große ist. Das wäre nur dann erklärlich, wenn bei Annahme zerebraler Ursachen die zentrifugalen Nervenfasern, welche die Assimilierung regeln sollen, im Gegensatze zu den zentripetalen vollständig gekreuzt verliefen und so für das eine Auge eine andere Innervation als für das zweite einträte. Es baut sich eben hier Hypothese auf Hypothese! Fällt die Annahme der Wirksamkeit und Bestimmung der zentrifugalen Fasern für den Assimilierungsprozeß, so bliebe als Ursache dieser funktionellen Sehstörung bei Hysterischen nur der retinale Prozeß der verlangsamten Assimilierung übrig, wie Wilbrand es auch früher annahm. Das paßt aber wiederum nicht recht in das Bild der Hysterie, deren Störungen wir doch als von zentralen Innervationsalterationen — seien sie auch durch periphere Leiden auf reflektorischem Wege angeregt — ausgehend aufzufassen pflegen.

In der Tat besteht kein Unterschied dieser an Unterwertigkeit der Netzhaut leidenden nervösen Individuen von denen, bei welchen wir sonst eine Herabsetzung des Lichtsinnes nachweisen können: z. B. bei Retinitis pigmentosa, bei vielen Chorioidealaffektionen etc. Wenn man diese Patienten am Försterschen Photometer prüft, so beobachtet man auch, daß ein längeres Gewöhnen an die geringe Beleuchtung des Dunkelkastens erforderlich ist, um die für diese Beleuchtung mögliche maximale Sehschärfe zu erreichen. Einzelne Autoren legen bekanntlich gerade das Hauptgewicht auf diese verlängerte Adaptationszeit. Es sind also analoge Zustände, wie sie Wilbrand für seine Hysterischen mit konzentrischen Gesichtsfeldeinengungen annimmt: und hier liegen die Ursachen doch sicher peripher in der Netzhaut. Die gleichen Symptome finden sich bei der epidemisch auftretenden Hemeralopie (in Waisenhäusern, auf Schiffen etc.), wo ophthalmoskopisch keinerlei Abnormitäten nachweisbar und neben Überblendung allgemeine Schwächezustände als Hauptursache anzuschuldigen sind.

Im übrigen bietet gerade die Art, wie nach Wilbrand im Dunkelraum die Prüfung gemacht wird, wenig Garantie dagegen, daß absichtlich oder unabsichtlich Täuschungen von seiten der Untersuchten vorkommen.

Ein weiteres Symptom, auf welches von manchen Autoren besonderes Gewicht gelegt wird, ist die schnelle Ermüdbarkeit der Netzhaut bei Neurosen, speziell bei Hysterischen. Zuerst hat Förster (1877) bei der Anaesthesia retinae auf diese Erscheinung hingewiesen. Man muß, wenn man seiner Methode folgt, zwei Gesichtsfelderaufnahmen am Perimeter machen. Führt man zuerst das Objekt (weißes Quadrat von $^1/_2$—1 *cm* Seitenlänge) in den einzelnen Meridianen stets von der Schläfenseite zur Nasenseite hin und notiert den Ort des Sichtbarwerdens und Verschwindens, so macht man es bei einer zweiten Aufnahme umgekehrt, indem man das Objekt von der Nase zur Schläfe führt. Bei vorhandener Ermüdung wird die Einführungsstelle peripherer liegen als die Ausführungsstelle des Objektes: es werden somit die in obiger Weise gefundenen Gesichtsfelder nicht kongruent sein. Sie schneiden sich, wenn man

sie in ein Schema einzeichnet, ungefähr im vertikalen Meridian, jedes ist nach der Seite hin, wo das Objekt in das Gesichtsfeld eingeführt wurde, ausgedehnter als nach der andern (Försterscher Verschiebungstypus). Bequemer ist das Verfahren von Wilbrand. Er beschränkte sich auf die Untersuchung im horizontalen Meridian. Das Prüfungsobjekt wird von der temporalen Seite in das Gesichtsfeld eingeführt, den Ort des Eintrittes bezeichnete er mit 0 und führte dann das Objekt durch den horizontalen Meridian bis zur nasalen Seite; die Stelle des Verschwindens hier bezeichnete er mit 1 und kehrte dann sofort zur temporalen Seite zurück, um hier den Ort des Verschwindens mit 2 zu bezeichnen. Alsdann geht es wieder zurück zur nasalen Seite, wo der Ort des Verschwindens mit 3 bezeichnet wird, und so weiter. Bei Ermüdung rückt der Punkt des Verschwindens dem Fixierpunkt immer näher. v. Reuß[264] sellt nur die ganze Gesichtsfeldperipherie wiederholentlich fest.

Wenn man als Ursache der Erscheinung eine Ermüdung der Netzhaut annehmen wollte, so würde es bei Ausführung der Försterschen Methode absolut unverständlich sein, warum, wenn ich, beispielsweise von der temporalen Seite beginnend, das Objekt durch den horizontalen Meridian zur nasalen Seite führe, dort eine Ermüdung eingetreten sein soll, während bei der sich gleich anschließenden Einführung des Objektes in den nächstfolgenden, 15° tiefer liegenden Meridian auf der temporalen Seite bereits wieder volle Erholung vorhanden ist. Es müßte denn gerade die Netzhaut im Interesse des Perimetrierens so eingerichtet sein, daß sie immer hübsch meridianweise ermüdet! Anders ist es allerdings bei der Wilbrandschen Methode, wo immer in demselben Meridian das Objekt hin- und hergeführt wird. Aber gegen die Annahme, daß die Netzhaut als solche ermüdet, spricht die Tatsache, daß, wie ich gefunden und Voges[75] durch eine große Reihe von Untersuchungen weiter festgestellt hat, das Gesichtsfeld sich regelmäßig wieder erweitert, wenn der Untersuchte energisch aufgefordert wird, genau achtzugeben und nicht eher das Verschwinden des Prüfungsobjektes anzugeben, ehe es ihm wirklich unsichtbar wurde. Es handelt sich demnach einfach um Schwankungen der Aufmerksamkeit, wie es auch Salomonsohn[78] und Fr. Schultze[80] in ihren Arbeiten ausgesprochen haben.

Daß bei Hysterischen und Neurasthenischen unter diesen Verhältnissen das Ermüdungsgesichtsfeld oft auftreten wird, wenn man eben nicht entsprechend die Aufmerksamkeit erregt, ist durchaus verständlich. Aber unter gleichen Verhältnissen habe ich[73] das Phänomen auch bei ganz Gesunden gefunden: eine Beobachtung, welche durch die Untersuchungen von Peters[79] und Voges bestätigt worden ist. Letzterer hat auch 46 Insassen der Göttinger Irrenanstalt geprüft und konnte bei 13 Fällen Ermüdungseinschränkungen nachweisen. Da er unter 154 körperlich ge-

sunden Patienten der Göttinger Augenklinik (nur 7 von diesen hatten nervöse Störungen) in 67 Fällen Ermüdungseinschränkungen erhielt, so ist der Prozentsatz bei den Geisteskranken erheblich geringer: sie geben eben mehr acht, da diese neue Unterhaltung ihr Interesse erregt und ihre Aufmerksamkeit anspannt, wie mein Kollege Ludwig Meyer ganz zutreffend die Tatsache erklärte.

Das Erwähnte läßt es auch verstehen, wenn Förster und Wilbrand bei der Anaesthesia retinae das Ermüdungsphänomen so oft fanden, während Horstmann es vermißte. Auch mir kommt es selbst bei schwer Hysterischen außerordentlich selten vor; ich frage allerdings wiederholt, ob nicht doch die Bewegung des Quadrates in der Gesichtsfeldperipherie wahrgenommen werde. Dann wird sie auch wahrgenommen! — Wie ich glaube, konstatiert man auf diese Weise in regelrechter Form die Gesichtsfeldausdehnung; andere scheinen der Ansicht, daß man so ein normales Gesichtsfeld „suggeriert"!

Recht oft finden wir bei Hysterischen asthenopische Beschwerden (nervöse Asthenopie). Sie bestehen besonders darin, daß die Patienten nicht dauernd in der Nähe arbeiten, nicht lesen oder schreiben können, weil sie Schmerzen bekommen. Dieselben zeigen sich oft nur im Brennen der Augen, im Gefühl von Trockensein, oder auch es scheint den Kranken, als ob das Auge umgekehrt werde; die eigentlichen Schmerzen sitzen in oder hinter dem Auge, sind bohrend, strahlen nach der Stirn aus. Hier wie auch sonst bei Ziliarschmerzen wird öfter neben dem Stirnschmerz noch ein durch eine schmerzlose Zone getrennter besonderer Schmerzpunkt am Hinterkopf beschrieben, der vielleicht dem letzten Endaste des Supraorbitalis entspricht. Gewöhnlich bestehen diese Sensationen selbst dann, wenn nicht Nahearbeit ausgeführt wird; mit letzterer aber steigern sie sich, so daß die Patienten bisweilen jahrelang sich von jedem andauernden Lesen oder Schreiben fernhalten. Oft sind damit Blendungserscheinungen verknüpft, die besonders auch des Abends beim Lampenlicht hervortreten. Letzteres ist übrigens keine Eigentümlichkeit dieser Affektion; Leute, die einfache äußere Augenentzündungen haben, empfinden die Blendung der Lampe in der Regel stärker und unangenehmer, als wenn sie sich im diffusen Tageslicht befinden. Der Gegensatz des hellen Lichtes zu dem verhältnismäßigen Dunkel der Umgebung bewirkt die Reizung. Alle diese Beschwerden sind sehr wechselnd in ihrer Intensität. Psychische wie körperliche Einflüsse sind dabei von großer Bedeutung.

Förster hat der Affektion den Namen Kopiopia hysterica gegeben. Die gewöhnliche Ursache sei eine chronische Entzündung des den Uterus umgebenden Zellgewebes: die atrophierende Parametritis chronica von Freund. Aber Förster führt selbst an, daß auch Männer, wenn auch

selten, an dieser Kopiopia hysterica leiden, bei denen man „allerdings auch irgend einen Defekt in der Geschlechtssphäre erwarten kann".

Wenn man den besprochenen Symptomenkomplex auch bei hysterischen Individuen oft findet, so kommt er auch bei solchen vor, wo keine Spur von Hysterie vorliegt und wo selbst irgend welche krankhafte Erscheinungen nervöser Natur fehlen. Speziell kenne ich Fälle, wo die Geschlechtsfunktionen vollkommen normal waren. Öfter besteht Chlorose, wenn auch in geringem Grade. Die Augen zeigen meist gewisse Anomalien: so Hyperopie, Astigmatismus, Insuffizienz der Recti interni oder externi, Konjunktiviten und Blephariten geringen Grades. Bisweilen kann man auch eine unregelmäßige, zu schwache und nicht ausdauernde Akkommodationskraft nachweisen; aber die entsprechende Korrektur durch Brillen oder anderweitige Behandlung hebt nicht wie sonst die Klagen. Es spielt hier eine Hyperästhesie mit, die man sonst nicht findet. Gewöhnlich bewirkt eine längere entsprechende Behandlung erhebliche Besserung und Heilung. Aber es ist nicht ausgeschlossen, daß bald wieder Rückfälle eintreten. Außer Ausgleich der etwa vorhandenen Lokalaffektionen, nötigenfalls bei Affektion des Ziliarmuskels längere Atropinisierung, habe ich besonders viel Erfolg von der Anwendung des konstanten Stromes und der damit leicht zu vereinigenden psychischen Behandlung gesehen. Außerdem innerlich Eisen, Tinctura Valeriana mit Tinctura Castorei, Zincum lacticum etc. Auch die Augendouche ist von Nutzen. Blaue Schutzbrillen können bisweilen nötig sein.

Ähnlich wie bei der erwähnten Affektion abnorme Spannungen, Spasmen oder Insuffizienzen des Akkommodationsmuskels eine Rolle spielen, so sieht man dieselben auch an den äußeren Augenmuskeln hervortreten. Besonders handelt es sich um spastische Kontraktionen. So beobachtet man beispielsweise bei Hysterischen gelegentlich, wenn man sie ophthalmoskopiert, einen plötzlich auftretenden, in seinem Grade schwankenden spastischen Strabismus convergens. Ähnlich auch, wenn man sonst irgend einen manuellen Eingriff, wie etwa Öffnen der Lider, Ektropionieren macht. Hierbei können auch zeitweise nystagmische Zuckungen eintreten, während ein eigentlicher dauernder Nystagmus als Symptom der Hysterie nie vorkommt. In den hysterischen Krampfanfällen eines 7jährigen Mädchens beobachtete ich rotatorischen Nystagmus der nach oben gerichteten Augen. Diese temporären Spasmen sind nicht allzu selten — sie treten übrigens auch bei Nichthysterischen bisweilen auf. Eine hysterische Dame klagte mir, daß sie bisweilen plötzlich alles doppelt sähe. Während der Erzählung bemerkte sie, daß dieser Zustand eben eintrat. Ich konstatierte jetzt, daß beide Augen auf eine Entfernung von etwa 10—15 *cm* in der Medianlinie konvergierten, ähnlich wie Kinder sich gelegentlich im „Schielen" üben. Die Pupillen waren verengt, entsprechend der Konvergenz. Das

erklärte natürlich sehr einfach das Doppeltsehen. Schweigger[63] hat ebenfalls einige derartige Fälle beschrieben, die nach ihm durch Kontraktion der Interni mit Beweglichkeitsbeschränkung der Externi bedingt sind. Dies ist symptomatisch sicher richtig, jedoch dürfte ätiologisch nur der Spasmus anzuschuldigen sein; um eigentliche Paresen des Antagonisten handelt es sich hier nicht.

Auch dauernder Strabismus infolge von krampfhaften Kontraktionen tritt auf: meist besteht ein Strabismus convergens. Man kann es hier öfter erleben, daß nach einer Tenotomie sofort eine vollkommene Korrektion erreicht wird, daß aber nach einiger Zeit die Patienten wieder mit starkem Spasmus und entsprechendem Strabismus des tenotomierten Muskels zurückkehren.

Oft ist es schwer, eine Lähmung auszuschließen, da die sonst unterscheidenden Momente versagen können. Besonders pflegt ein Beweglichkeitsdefekt nach der andern Seite hin ausgesprochen zu sein, der allerdings durch das Plus an Bewegung nach der Seite des kontrahierten Muskels meist gedeckt wird. Da die spastische Kontraktion wechselnd ist, so kommen verschiedene Abstände der Doppelbilder vor, je nachdem man das angesehene Objekt nach der Seite des Spasmus oder der entgegengesetzten führt. Bestehen aber dabei Akkommodationsspasmen oder Blepharospasmus, Lichtscheu, Ziliarschmerzen, so ist die Diagnose eines einfachen Augenmuskelspasmus ziemlich sicher.

Bei längerer Beobachtung solcher Kranken stellt sich in der Regel heraus, daß keine Lähmungszustände vorliegen. Auch Nonne und O. Beselin[65], bei denen sich eine ausführlichere Literaturangabe über das uns beschäftigende Thema findet, berichten über zwei derartige Beobachtungen. Die erste Patientin war eine 24jährige Weißstickerin mit typischer „grande hystérie“: hochgradige Hypalgesie und Hypästhesie der ganzen linken Körperhälfte, Geruch, Geschmack, Gehör links erheblich schlechter, später kam auch eine 13 Wochen bestehende Lähmung der linken Körperhälfte hinzu, so daß sie im Bett liegen mußte. Nachts häufig Krampfanfälle mit Trübung des Bewußtseins. Links wird die Sehschärfe erst nach längerem Zureden gut angegeben, Gesichtsfeld für Weiß um 10°—20° konzentrisch eingeengt. Erhebliche Lichtscheu, das Auge wird zugekniffen und nur mit Mühe geöffnet. Bei Aufforderung, nach links zu sehen, folgt das rechte Auge frei, das linke Auge jedoch nur bis zur Mittellinie, entsprechend gleichnamige Doppelbilder mit zunehmendem Abstand bei der Bewegung nach links. Keine zuckenden Bewegungen. Etwas spastische Ptosis. Später wird konstatiert, daß, während das linke Auge einem vorgehaltenen Gegenstande nicht über die Mittellinie folgt, es doch, wenn auch mit einigen Zuckungen, nach links fast bis zur normalen Grenze geht, wenn beim Augenspiegeln die Patientin aufgefordert wird, nach links zu sehen.

Um eine Lähmung konnte es sich demnach nicht handeln; übrigens trat später Heilung des Strabismus ein.

Frost[199] hat einen Fall von Déviation conjuguée beschrieben, bei dem beide Augen nach unten und rechts gewandt waren; die Kontraktionen dauerten ein ganzes Jahr.

Außerordentlich viel seltener als diese spastischen Zustände sind wirkliche Lähmungen der Augenmuskeln. Charcot, ebenso wie Moebius, zweifeln an deren Vorkommen; jedoch hat später Charcot einen Fall von hysterischer Fazialislähmung veröffentlicht, gibt also das Bestehen hysterischer Lähmungen im Bereiche der Gesichtsmuskeln zu.

Von Guttmann, Duchenne, Leber, Parinaud, Borel, Röder, Wilbrand und Sänger, Nonne und Beselin[65] (siehe dort auch die näheren Literaturangaben) sind einzelne Fälle von hysterischen Lähmungen mitgeteilt: besonders war der Rectus externus befallen, aber auch Obliquus inferior, Rectus superior, Rectus inferior und internus werden erwähnt. Ich muß übrigens gestehen, daß ich mich bei der Durchsicht dieser Fälle nicht immer von dem Vorhandensein einer wirklichen Lähmung habe überzeugen können.

Betreffs der „hysterischen Ptosis“ wird von Borel[67] und anderen Schülern Charcots die Lähmung als Ursache ausgeschlossen und ein Spasmus des Orbicularis angenommen. Den Unterschied zwischen spastischer und Lähmungsptosis soll bilden, daß bei ersterer die Augenbrauen der betreffenden Seite mit herabgezogen würden, bei letzterer dieselben, wenigstens beim Öffnungsversuch, in die Höhe gingen. Ich habe aber Ptosis bei Hysterischen gesehen, bei denen letzteres durchaus zutraf und demnach eine Lähmung anzunehmen wäre. Auch fehlte das Heraufziehen des unteren Lides, das bei spastischer Ptosis durch Orbiculariswirkung eintritt. Ferner hebt Hitzig[68] hervor, daß in einem von ihm beobachteten Falle traumatischer Hysterie der obere Rand des unteren Lides eine leicht nach unten konvexe Linie bildete, während diese Linie bei jeder spastischen Kontraktion des Orbicularis palpebrarum eine gerade ausmacht.

Meines Erachtens handelt es sich aber doch nicht um eine eigentliche Lähmung, sondern um ein einfaches, oft willkürliches Erschlaffen des Levator palpebralis (schlaffe hysterische Ptosis). Wir beobachten diese Ptosisform auch sonst öfter, meist einseitig, wenn die Augen längere Zeit an Entzündungen gelitten haben, so besonders nach Trachom und phlyktänulärer Erkrankung: das Auge wird kleiner durch Herabsinken des oberen Lides. Von Spasmus ist alsdann nichts mehr zu bemerken — auch nicht am unteren Lide —; die Patienten geben sich sogar oft deutliche Mühe, das Auge durch Hebung des oberen Lides mittels Kontraktion des Frontalis zu öffnen. Auch hier handelt es sich nicht um

eine wirkliche Lähmung, sondern um eine Verringerung der Muskelkraft infolge längerer Untätigkeit oder um den Verlust eines ausreichenden Innervationsimpulses. Gerade bei dem Levator und Orbicularis sieht man nach dieser Richtung hin auch physiologisch erhebliche Unterschiede: bekanntlich können manche Menschen ihre Augen ungemein weit „aufreißen", so daß man noch einen großen Teil der weißen Sklera über der Kornea sieht, während andere nur gerade den Lidrand bis zum Hornhautrande heben können. Andere sind wieder gar nicht imstande, ein Auge allein zu schließen.

Wenn freilich ausgeprägter Blepharospasmus besteht und sich weiter auch Zuckungen der angrenzenden Muskeln hinzugesellen, so wird die Ptosis als spastische anzusehen sein.

Ich habe übrigens bei beiden Formen der hysterischen Ptosis öfter den heilsamen Einfluß der Suggestion beobachten können.

Ein 16jähriges Mädchen kam zu mir mit nicht-spastischer Ptosis des linken Auges. Sie war bereits sechs Wochen lang ohne Erfolg von augenärztlicher Seite deshalb behandelt worden. Ich sagte ihr, man könne durch Druck auf bestimmte Punkte ein sofortiges Heben des Lides erzielen. Bei Druck auf den linken Supraorbitalis hob sie darauf das Lid in vollkommenster Weise. Während des Gespräches ließ ich von ihr unbeachtet den Finger los: das Auge blieb offen. Ich machte sie auf diese Tatsache aufmerksam, sagte ihr, wie ihre Eltern, die ich hereinrief, sich freuen würden, sie geheilt zu sehen, und daß sie nun dauernd das Auge offen halten könnte. Die Heilung blieb in der Tat dauernd. Sieben Jahre später sah ich die Patientin wieder mit Niktitatio, die plötzlich ohne Ursache eingetreten sein soll. Dreitägiger Klinikaufenthalt (Valeriana, konstanter Strom, Suggestion) heilte auch das Augenblinzeln.

Auch Mydriasis und Akkommodationslähmungen sind bei Hysterischen beobachtet worden (Donath[101], Block[240]). Für erstere nimmt man entweder einen Spasmus des Dilatators oder eine Lähmung des Sphinkters an. Gewöhnlich war die Affektion einseitig. Aber die Fälle sind sehr selten und es ist durchaus nicht ausgeschlossen, daß das Einträufeln von Atropin hinter dem Rücken des Arztes, wie ich es öfter nachweisen konnte, eine Rolle dabei spielt. Einen besonders merkwürdigen Fall hat Röder[200] aus Rothmunds Klinik in München veröffentlicht. Ein 17jähriges hysterisches Mädchen hatte auf der linken Körperhälfte komplette Anästhesie der Haut; das Auflegen verschiedener Metalle auf die betreffenden Partien bewirkte nicht Schmerzen (Alphalgesie) oder gar Krampf des benachbarten Muskels, wie es gelegentlich gesehen wird, sondern nur eine lokale Unruhe und Unbehaglichkeit. Der linke Rectus externus war gelähmt; vor und nach einem hysterischen Anfalle zeigte sich eine Parese sämtlicher Augenmuskeln (ob Parese oder Insuffizienz,

kann ich nicht aus der Krankengeschichte erkennen). Im Anfang der Beobachtung unvollkommen, aber nach dreiwöchentlicher Beobachtung definitiv, stellte sich eine vollständige Lähmung des Sphincter iridis und des Akkommodationsapparates ein: zu derjenigen Zeit, in welcher ein hysterischer Anfall drohte oder vorangegangen war, ließ sich die Pupillenerweiterung durch Einträufeln von Eserin in keiner Weise verändern, „so daß an einen Atropinmißbrauch von seiten der Patientin gedacht wurde". (Meiner Ansicht nach mit voller Berechtigung; daß darauf zwei Wochen lang ein Uhrglas-Kollodiumverband angelegt wurde und nach Abnahme desselben Eserin auch nicht wirkte, hebt meinen Zweifel nicht: bei der Schlauheit, welche Hysterische bei ihren Täuschungsversuchen anwenden, halte ich es doch für wahrscheinlich, daß sie Atropin, was ihr in einer Augenklinik leicht zugänglich war, benutzte. Abgesehen aber von der vollen Wirkungslosigkeit des Eserin, die wir bei wirklichen Lähmungen nicht finden, spricht auch für meine Vermutung, daß erst nach längerem Aufenthalt in der Augenklinik die Mydriasis sich einstellte. Neuerdings hat Liebrecht[69] wieder einen Fall veröffentlicht, wo er durch eine Hysterika in dieser Weise absichtlich hintergangen wurde.) Die Sehschärfenbestimmungen gaben im Beginn stets Herabsetzungen in ziemlich breiten Graden zwischen $^1/_3$ bis $^1/_{20}$ der normalen. Es konnte jedoch durch Vorsetzen beliebiger Gläser, welche unmöglich die Refraktion zu beeinflussen vermochten, volle Sehschärfe erzielt werden, wenn man entsprechend suggerierte. Dabei bestand monokulares Doppeltsehen; auch dieses konnte, wenn man durch Vorlegen von Gläsern den Glauben an eine Veränderung des Zustandes erweckte, zum Verschwinden gebracht werden. Ebenso bestand eine konzentrische Einengung des Gesichtsfeldes, die aber sehr schwankte; Rot wurde weiter als Blau gesehen. (Schade, daß keine kampimetrischen Gesichtsfeldmessungen vorgenommen sind: in derartigen Fällen, wo neben den durch Hysterie bedingten funktionellen Störungen auch Täuschungsversuche vorliegen, ist es immer interessant, beides einigermaßen zu trennen.) Durch Anwendung des elektrischen Stromes, Auflegen beliebiger Metalle auf die anästhetische Haut konnte die Anästhesie hier zum Verschwinden gebracht und auf der entsprechenden Seite der andern Körperhälfte hervorgerufen werden (Transfert, Burg); aber nicht zu allen Zeiten gelang das Experiment. Am Auge entstand, sobald durch Transfert Ästhesie hervorgerufen war, eine erhebliche Besserung: Verschwinden des monokularen Doppeltsehens und Vergrößerung des Gesichtsfeldes.

Wie wir bereits im Abschnitt „Pupille" erwähnt, reagiert bei hysterischen Anfällen in der Regel die Pupille auf Licht; da bei epileptischen Anfällen dieselbe starr bleibt, so hat man hierin ein differentielles Moment gefunden. Neuerdings beobachtete aber Karplus[90] bei verschie-

denen Kranken mit zweifellos hysterischen Krampfanfällen weite, lichtstarre Pupillen; die längste Dauer der Starre betrug 20 Sekunden. Durch Einlegung eines Lidhalters wurde die Beobachtung ermöglicht. Westphal[241] und Bernheimer[245] beobachten ebenfalls gelegentlich Lichtstarre. Bernheimer, der zwei dieser Patientinnen während der tonischen und klonischen Konvulsionen ophthalmoskopierte, fand keine erkennbare Veränderung der Gefäßfülle im Augenhintergrunde.

Das monokulare Doppeltsehen der Hysterischen ist bereits von Charcot und Parinaud beschrieben worden: beide betrachten es als Folge eines Akkommodationskrampfes. Auch ich bin der Ansicht, daß eine durch partiellen Muskelspasmus veranlaßte unregelmäßige Krümmung der Linse die Erscheinung hervorruft.

Die Einwendung Roeders gegen die Annahme eines Akkommodationsspasmus als Ursache der Diplopie, die er bei Mitteilung seiner Krankengeschichte anführt, halte ich nicht für zutreffend. Wenn dort trotz Atropinisierung wirklich Diplopie bestand, so folgt eben daraus nur, daß die Patientin schon ursprünglich Astigmatismus hatte. Wenn aber die Doppelbilder selbst beim Vorhalten von Plangläsern verschwanden, so läßt sich dies durch Unterdrückung des schwächeren Bildes erklären: bei einer Kranken, die allerhand glaubhafte und unglaubhafte Aussagen machte und in dem Grade hysterisch war, kann neben der Suggestion noch vieles andere mitspielen. Ich meine, Angaben solcher Kranken verdienen es kaum, sich mit ihrer Deutung den Kopf zu zerbrechen. Meine Anschauung bezüglich des Akkommodationskrampfes wird gestützt durch eine Beobachtung von Schwarz[71], dem es gelang, mit dem Augenspiegel in drei Fällen nachzuweisen, daß mit dem Augenblick, wo das Doppeltsehen auftrat, eine positive Akkommodationsschwankung erfolgte.

Auch an binocularer Diplopie leiden Hysterische häufig, ohne daß eigentliche Paresen oder Spasmen der äußeren Augenmuskeln vorliegen. Es erklärt sich dies meist durch Muskelinsuffizienzen. Bei der Mehrzahl der Menschen wird die binokulare Fixation und damit das Einfachsehen nur durch den binokularen Sehakt und durch den Widerwillen gegen Doppelbilder erhalten. Ist dieser Widerwille gering (Mangel an Fusionstendenz) oder wird gerade mit Vorliebe das Doppeltsehen, das sich jeder durch Auseinandergehenlassen seiner Augenachsen hervorrufen kann, und das in Schwächezuständen (nach stärkerem Alkoholgenuß etc.) auch gelegentlich spontan eintritt, gepflegt und genau beobachtet, wie es von nervösen Individuen geschieht, so kann eine dauernde Plage daraus entstehen. In der Regel aber ist es auch bei Hysterischen nicht beständig und belästigt sie wenig. Entsprechend den sonstigen Beobachtungen bei Augenmuskelinsuffizienzen kann die Entfernung der Doppelbilder von einander sehr schwanken: sie hängt ab von der zentralen Innervation,

die mehr oder weniger den Muskel anspannt. In diesem Sinne entspricht das Symptom auch den sonstigen hysterischen, deren Ursprung wir im Zentralorgan zu suchen haben.

Hierher gehört auch der Zustand, den Königshöfer[262] als „Konvergenzstarre" beschrieben hat. Durch abnorme Akkommodationsspannung wird Myopie vorgetäuscht; die sonst latente Insuffizienz der Recti interni bewirkt für die Nähe gekreuzte Doppelbilder, für die Ferne, wie sehr oft bei Myopien, meist gleichnamige Doppelbilder (Konvergenz der Augenachsen) und dazwischen ein Gebiet von muskulärem Gleichgewicht. Auf Grund der nervösen Allgemeinstörungen (auch bei Neurasthenie) führen diese Zustände, die bei voller Gesundheit durch entsprechende größere oder geringere Innervation ausgeglichen werden, asthenopische Beschwerden herbei.

Chromhidrose wurde ebenfalls bei Hysterischen beobachtet. Gewöhnlich ist es eine bläuliche Färbung von verschiedener Nüancierung, die an der Haut der Lider, besonders des unteren Lides sich einstellt. Die Farbe kann auch schwarz oder braun sein. Wie es scheint, sind Fälle wirklicher Absonderung farbigen Schweißes sichergestellt. Den von Warlomont[81] sehr ausführlich auf der Heidelberger Ophthalmologenversammlung 1864 mitgeteilten Fall würde ich allerdings nicht hierher zählen. Es handelte sich um eine schwer Hysterische, die unter anderem eine Zeitlang „in 24 Stunden tagtäglich etwa 250 *g* schwarzes Blut ausbrach, in welchem sich Myriaden kleiner fadenförmiger Würmer bewegten", und bei der sich „13 mal aus der Vagina ein fleischiger, faustgroßer Körper, in Farbe und Aussehen einer menschlichen Niere gleichend, entleerte". Ich sehe auch nicht ein, weshalb ihn Warlomont gläubig betrachtet, nur weil einmal, nachdem die Patientin in seiner Gegenwart gebrochen hatte, die Lider eine entschieden bläuliche Färbung angenommen hatten. An anderen Tagen war bei stundenlanger Beobachtung nach vorheriger Reinigung der Lider, beziehentlich Kollodiumbestreichung, keine Färbung eingetreten. Als man aber an einem weiteren Tage wieder vier Stunden vergeblich gewartet, sah sich die Kranke genötigt, das Zimmer auf zehn Minuten zu verlassen: als sie zurückkommt, waren die Augenlider auf der einen Seite von tiefstem Schwarzblau! Da, wo der Kollodiumüberzug gemacht war, hatte die Haut ihre normale Färbung beibehalten!

v. Graefe[81] berichtete anschließend an diese Beobachtung, daß in zwei Fällen von Chromhidrose die Simulation außer Zweifel gesetzt war, und spricht sein Bedenken gegen die immerhin wunderbare Krankheitsform aus. Die chemische Untersuchung hatte ergeben, daß die färbende Substanz einmal Kohle, das andere Mal ein Eisensalz war. Auch Donders meinte, daß es gewisse Dinge gäbe, die man bei aller Umsicht und Gewissenhaftigkeit der bisherigen Zeugen doch selbst sehen müßte,

um sie zu glauben. Später ist von Armaignac[82] wieder ein Fall von simulierter Chromhidrosis veröffentlicht worden. Immerhin wird man also bei Hysterischen etwas vorsichtig sein müssen, wenn die Erscheinungen der Chromhidrose vorliegen sollten.

Rothmund[83] gibt übrigens eine Ursache von partieller Lidfärbung an, die er an einem jungen Mädchen beobachtete und welche zur Erklärung mancher Fälle dienen kann, wo absichtliche Täuschung ausgeschlossen ist. Es bestand nämlich zur Zeit der Menstruation eine umschriebene Seborrhoe an den Lidern, wie man sie auch sonst gelegentlich beobachtet. An dieser Stelle nun haftete Kohlenstaub besonders leicht, wie Rothmund sich auch experimentell überzeugte. Da das junge Mädchen in einem Fabriksgebäude, wo durch die fortwährende Steinkohlenfeuerung die Luft mit feinen Kohlenteilchen geschwängert war, wohnte, so erschien diese Ursache um so wahrscheinlicher, als später bei einem Landaufenthalt die Erscheinung schwand. Da die Fälle von Chromhidrose besonders zahlreich in belgischen und französischen Fabriksstädten beobachtet worden sind, so könnte dieses Moment wohl häufiger eine Rolle spielen. Unter Annahme einer vermehrten partiellen Schweißsekretion könnte aber auch sehr leicht durch zufälliges Überstreichen mit farbigen oder schwarzen Stoffen die partielle Hautfärbung veranlaßt werden; bekannt sind ja die farbigen Streifen, welche oft das Hutfutter des Schwitzenden auf seiner Stirne zurückläßt.

Von 46 Beobachtungen von Chromhidrose, die Food[85] als sicher konstatiert hält — sie treffen übrigens häufig auch andere Stellen der Haut —, fallen nur 6 auf das männliche Geschlecht, 40 auf das weibliche. Der Verfasser ist der Ansicht, daß die Färbung durch Oxydation von Indikan- oder Indigoverbindungen entstehe, welche durch die Schweißdrüsen ausgeschieden würden. Doch gibt er die weitere Möglichkeit zu, daß die Farbe durch die Tätigkeit von Bakterien (ähnlich wie bei Micrococcus pyocyagenus oder prodigiosus) veranlaßt sein könnte.

Die Anästhesie der Konjunktiva, besonders des linken Auges, wird von französischen Autoren (Briquet) als ein besonders charakteristisches Symptom der Hysterie betrachtet; ich möchte aber daran erinnern, wie sehr verschieden die Empfindlichkeit der Konjunktiva gegen Berührung auch bei normalen Individuen ist.

Neurasthenie.

Bei der Neurasthenie, zu deren hervorstechendsten und fast konstanten Beschwerden Kopfdruck, Schwindel und Schlaflosigkeit gehören, finden wir oft die Erscheinungen leichterer Ermüdung der Augen bei der Nahearbeit (Asthenopie). Allerdings beiweitem nicht so häufig als bei der

Hysterie. Die Ursachen können in einem Mangel an Ausdauer der Akkommodationskraft oder in Insuffizienz der Musculi recti interni, deren Kontraktion bei längerem Sehen in der Nähe besonders beansprucht wird, liegen: aber in der Regel bringt die Korrektur dieser Anomalien durch entsprechende Konvexgläser oder durch Prismen doch keine Heilung, da die Nervenkraft trotz der so gewährten Erleichterungen auf die Dauer nicht ausreicht. Auch eine wirkliche Konvergenzlähmung (siehe Augenmuskellähmungen) kann dabei vorkommen (Landolt). Öfter gesellen sich Blendungserscheinungen hinzu, so daß die Kranken besonders bei Lampenlicht stark behindert werden; ferner Photopsien, Chromatopsien, Klagen über Mouches volantes (Miodesopsie). Letztere können bekanntlich in Gestalt kleiner Ringe, die aneinandergereiht sind, Fädchen mit verschieden gestalteten Ausläufern, kleinen Plättchen etc. von jedermann unter bestimmten optischen Verhältnissen (Sehen durch eine kleine Öffnung, Blicken gegen den klaren, gleichmäßig beleuchteten Himmel) gesehen werden, indem die kleinen geformten Glaskörperelemente ihren Schatten auf die Netzhaut werfen. Bei der gesteigerten Empfindlichkeit gegen diese Bilder muß, da im Glaskörper bei den Vergrößerungen, wie das Ophthalmoskop sie gewährt, keine umschriebenen Trübungen gefunden werden, eine erhöhte Hyperästhesie der Netzhaut angenommen werden. Dieselbe Ursache bewirkt auch, daß die Nachbilder ungemein lebhaft und langdauernd sind. Konzentrische Einengungen des Gesichtsfeldes sind kaum je vorhanden, wenigstens dann nicht, wenn man es versteht, die Aufmerksamkeit der Untersuchten genügend wachzuhalten. Damit stimmen auch die Ergebnisse von v. Frankl-Hochwart und A. Topolanski[76] überein.

Betreffs der Netzhautermüdung ist auf das oben Gesagte zu verweisen.

Gelegentlich wird über plötzliche Verdunkelung des ganzen Gesichtsfeldes geklagt, die aber bald vorübergeht. Häufig treten Flimmerskotome auf.

Die Pupillen sind bisweilen ungleich (Beard), es scheint mir aber zweifelhaft, ob dies öfter als auch sonst physiologisch beobachtet wird. Das Gleiche gilt von der Erweiterung derselben und den schnelleren spontanen Kontraktionen (sogenannter Hippus).

Bei der Neurasthenie fehlen im Gegensatze zur Hysterie die Krampferscheinungen: so beobachtet man weder Blepharospasmus noch Kontrakturen der Augenmuskeln. Meist sieht man fibrilläres Zucken der Lider beim Schluß derselben (Rosenbach); aber auch das kommt oft genug bei Gesunden vor.

Hypochondrie.

Verhältnismäßig selten betreffen hypochondrische Vorstellungen das Sehorgan. Aber hier und da finden wir doch Kranke, welche bei einer einfachen Konjunktivitis beständig von dem Gedanken gequält werden, daß sie erblinden könnten, oder ähnliche schwere Befürchtungen hegen, wenn sie physiologische Nachbilder oder Glaskörperelemente (Mückensehen, Miodesopsie) beobachten. Ich habe Kranke gesehen, die schöne Zeichnungen von ihren „Mücken“ entworfen hatten und von einem Arzte zum andern liefen, da sie — trotz voller Sehschärfe und normalem Befunde — ihre baldige Erblindung befürchteten. In ähnlicher Weise quälen sich manche, wenn dem Alter entsprechend die Akkommodation nachläßt oder auch, wenn etwa ein Auge verloren gegangen ist, betreffs Erhaltung des andern, das im übrigen ganz gesund ist.

Bei Greisen findet man, trotzdem sonst die geistigen Funktionen normal sind, bisweilen hypochondrische Vorstellungen, die den vollen Charakter fixer Ideen haben. Sie können sich mit den physiologischen Änderungen des alternden Sehorgans und der Notwendigkeit, Konvexgläser zu benutzen, nicht abfinden und denken beständig an Star und Erblindung.

Traumatische Neurose.

Man neigt sich jetzt mehr und mehr dazu, anstatt von einer traumatischen Neurose von traumatischer Hysterie, traumatischer Hypochondrie und traumatischer Neurasthenie zu sprechen. Das Trauma hat nur den äußeren Anlaß dazu gegeben, daß letztere Affektionen zum Ausbruch kamen. So erklärt sich, daß die Verletzungen durchaus nicht immer schwere zu sein brauchen. Dies gilt auch für die Augenverletzungen.

Besonders häufig hören wir jetzt Klagen über Schmerzen in oder hinter dem Auge, in der Stirn, über Flimmern, über Tränen, über Schlechtersehen in der Ferne oder nur in der Nähe, über Asthenopie usf. Diese Störungen betreffen nicht allein das verletzte Auge, sondern auch häufig das andere. Selbst nach rechtzeitiger Enukleation des primär verletzten Auges wird nicht selten nach einiger Zeit ohne jeglichen objektiven Befund über Sehschwäche und Arbeitsunfähigkeit des andern Auges sowie über Schmerzen in demselben geklagt.

Da nach der Einführung der Unfallgesetzgebung bei vielen Personen das Streben hervortritt, durch die im Betriebe erlangte Verletzung sich eine möglichst hohe Rente zu sichern, so werden die erwähnten Beschwerden oft simuliert oder wenigstens aggraviert. Aber auch ohne böse Absicht wird manches auf den Unfall geschoben, was er gar nicht

verschuldet hat: beispielsweise war früher das Auge schon schwachsichtig, ohne daß der Verletzte es wußte, oder es traten nach dem Unfall, der vielleicht eine gewisse Herabsetzung des allgemeinen Kräftezustandes bewirkt hat, die Beschwerden der nicht mehr genügenden Akkommodationskraft bei Presbyopen oder bei Hyperopen erst deutlich zutage. Auch veranlaßt bisweilen eine merkwürdige Unkenntnis der Gesetze zur Erhebung von Ansprüchen. Ich wurde einmal von einer landwirtschaftlichen Berufsgenossenschaft zu einem Gutachten über eine Verletzung aufgefordert, durch welche ihrer Anzeige nach ein Dienstmädchen das Sehvermögen auf einem Auge verloren haben wollte. Dieser „Unfall" aber bestand darin, daß die Betreffende gonorrhoisch infiziert war und sich mit dem Sekret das Auge angesteckt hatte. Zum Glück hatte meine der Erkrankten gegebene Belehrung den Erfolg, daß keine traumatische Hysterie auf Grund der Ablehnung ihres Antrages ausbrach. —

Wenn wirkliche Störungen des optischen Apparates nach einem Trauma vorliegen, also beispielsweise bei einer Fraktur der Basis cranii eine Sehschwäche durch Verletzung des Optikus, so wird man dies natürlich nicht als traumatische Neurose bezeichnen.

Es ist überhaupt selten, daß die Verletzung ihrer Art nach direkt die Neurose hervorruft; vielmehr handelt es sich meist um psychische Vorgänge und Verstimmungen, die der Hauptsache nach mit der Unfallsrente in Beziehung stehen. Wenn diese abgelehnt oder nicht in der gewünschten Höhe gegeben wird, dann bewirken die nervösen Aufregungen, oft auch das Gefühl des Unrechtleidens (— wenn etwa, wie oben erwähnt, erst nach dem Trauma wahrgenommene Störungen von dem Verletzten entgegen dem Ausspruch des Arztes auf dieses bezogen werden —) eine solche psychische Alteration, daß hysterische, hypochondrische und neurasthenische Zustände hervortreten: es ist eine wirkliche Unfallgesetz-Neurose. Soll der Arzt bezüglich nicht objektiv nachweisbarer und unwahrscheinlicher Klagen sein Urteil darüber abgeben, ob es sich hier um die Folgen der Verletzung handle, so darf er nur dort eine traumatische Hysterie, Hypochondrie oder Neurasthenie annehmen, wo auch sonstige Symptome dieser Erkrankungen in ausgeprägter Form vorhanden sind. Ganz besonders vorsichtig und skeptisch muß man aber bei Sehstörungen dann sein, wenn die Angaben den optischen Gesetzen widersprechen: beispielsweise, wenn einäugige Blindheit angegeben wird, wo Prismenversuche das Sehvermögen des angeblich blinden Auges beweisen, wo die Prüfungen der Sehschärfen, in verschiedenen Entfernungen angestellt, große Differenzen ergeben, wenn bei angeblicher konzentrischer Gesichtsfeldeinengung bei kampimetrischer Messung in verschiedenen Entfernungen immer dieselbe lineare Ausdehnung des Gesichtsfeldes angegeben wird usw. (Schmidt-Rimpler[73a]).

Da es bei den traumatischen Neurosen meist schwer ist, das reelle Vorhandensein einer angeblichen Funktionsstörung zu erweisen und sich gegen Trug und Übertreibung zu schützen, so wurde die Behauptung Oppenheims[86], daß in der konzentrischen Gesichtsfeldeinengung ein objektives Symptom derselben gegeben sei, mit großem Interesse aufgenommen. Allerdings zeigten bald eingehendere Untersuchungen, daß dieses Symptom außerordentlich selten vorhanden ist und recht häufig simuliert wird (Schmidt-Rimpler[73b und c]). Je genauer und eingehender man die Prüfung anstellt, um so seltener trifft man bei den Unfallskranken eine reelle konzentrische Gesichtsfeldeinengung. Wie mir ein hervorragender Neuropathologe sagte, hänge bei ihm die Zahl der Fälle sehr von dem Wechsel seiner untersuchenden Assistenten ab und werde neuerdings immer kleiner. Besonders selten werden sie von Ophthalmologen beobachtet.

Ein interessanter Fall von ausgeprägter traumatischer Hysterie mit Sehstörungen ist vor einiger Zeit von Hitzig[68] veröffentlicht worden. Ein 36jähriger Handarbeiter hatte sich mit einer Sense in das linke Bein geschlagen; dies machte einen tiefen psychischen Eindruck auf ihn; er war sehr traurig und konnte zwei Stunden lang kein Wort sprechen. Später bekam er Ptosis, Miosis und Doppeltsehen, indem sich die Augen ganz nach innen-unten drehten: eine Stellung, die fast ein Jahr dauerte. Er wurde melancholisch und machte einen Selbstmordversuch. In die Klinik gebracht, wurde Anästhesie der linken Körperhälfte konstatiert. Am 10. Oktober konnte er vorgehaltene Hände nicht mehr sehen. Bei einer bald darauf erfolgenden Untersuchung in der Augenklinik durch Prof. v. Hippel wurden jedoch die konvergierenden Augen in der eingeleiteten Narkose frei beweglich und er vermochte sogar kleine Schrift zu lesen. Nicht lange nachher stellte sich aber der frühere Zustand ein. 7. November: Nach einer klinischen Vorstellung waren am Abend sämtliche Augensymptome verschwunden. 27. November: Hochgradige doppelseitige konzentrische Gesichtsfeldeinengung, die auch am 22. Dezember in der Augenklinik konstatiert wurde (Ausdehnung nur 3°, 5° und 9°). Am 4. Januar 1897 untersuchte Prof. v. Hippel persönlich den Kranken. Als ersterer dem Kranken suggeriert hatte, daß er heute sehr gut sehen würde, war das Gesichtsfeld nahezu normal und S = 1. 20. Januar wurde Patient ohne Krankheitssymptome entlassen.

Hier unterliegt es nach dem Gesamtverlaufe keinem Zweifel, daß wir es mit traumatischer Hysterie zu tun haben. Andererseits könnte jedes einzelne Krankheitssymptom am Auge auch simuliert werden. Wenn Hitzig meint, daß die Pupillenenge und das Schielen beim besten Willen nicht simuliert werden könnten, so ist das nicht richtig. Es gibt nicht wenige Menschen, die willkürlich zu schielen vermögen. Speziell die

Richtung beider Augen in starker Konvergenzstellung nach innen-unten ist nicht schwierig zu machen. Die dabei vorhandene Miosis ist Folge der Konvergenz. Die konzentrische Gesichtsfeldeinengung wird aber recht häufig simuliert. Es ist übrigens sehr bemerkenswert, daß, wie auch hier dem Prof. v. Hippel, besonders den Ophthalmologen — und je erfahrener sie sind, um so hervortretender — eine überraschende „Suggestionskraft" beiwohnt, um diese Einengungen verschwinden zu lassen. Leider kann diese Einwirkung der Suggestion nicht, wie einzelne meinen, als Unterscheidung zwischen hysterischen und simulierten Störungen dienen, da, wie ich oft erlebte, auch Simulanten bei kräftiger Anwendung der Suggestion von ihren falschen Angaben ablassen. Meines Erachtens liegt die einzige Möglichkeit, sich von dem wirklichen Vorhandensein konzentrischer Gesichtsfeldeinengungen zu überzeugen, in den vergleichenden kampimetrischen Prüfungen in verschiedener Entfernung. Es ist erwiesen, daß von den hysterischen und nervösen Individuen, die eine funktionelle Gesichtsfeldeinengung haben, eine größere Anzahl Angaben macht, die den physikalischen Gesetzen voll oder annähernd entsprechen. Wo dies aber nicht der Fall ist (wenn also für verschiedene Entfernungen immer dieselbe Größe des Gesichtsfeldes angegeben wird), so sagt der Untersuchte die Unwahrheit: in anderer Weise können wir uns diese Erscheinung eben nicht erklären.

Das hysterische Blindsein auf einem Auge, trotzdem bei Prismenversuchen die Sehfähigkeit desselben sich herausstellt, läßt sich, wie oben ausgeführt, so deuten, daß die auf die Netzhaut wirkenden optischen Reize durch einen psychischen Vorgang nicht anerkannt (neutralisiert, Bernheim) werden; wird nun der Patient bezüglich der seiner Ansicht nach nicht arbeitenden Netzhaut in der Art getäuscht, daß dieselbe zur Funktion gebracht wird, so fällt dieser psychische Hemmungsmechanismus aus und das Objekt wird gesehen. Aber diese Erklärung trifft für das Gleichbleiben eines konzentrisch eingeengten Gesichtsfeldes bei der Prüfung in verschiedenen Entfernungen ganz und gar nicht zu. Hier müßte, falls man mit der Untersuchung in der Nähe beginnt, der Hysterische, der immer die gleiche Größe des Gesichtsfeldes angibt, gerade den umgekehrten Prozeß durchmachen. Es funktioniere beispielsweise entsprechend der in $^1/_2\,m$ angegebenen Gesichtsfeldeinengung eine Netzhautpartie um die Makula von 9 *mm* Durchmesser, beziehentlich finde ihre psychische Verwertung statt. Jetzt wird das Auge auf $1^1/_2\,m$ entfernt; das Gesichtsfeld, welches in linearer Richtung dreimal so groß werden müßte, bleibt sich angeblich gleich, d. h. es treten jetzt plötzlich, sagen wir annähernd, linear $^2/_3$ der eben funktionierenden Netzhautelemente außer Tätigkeit und werden nicht anerkannt! Beginne ich aber umgekehrt mit der Prüfung in $1^1/_2\,m$ Entfernung, so werden bei gleicher Gesichtsfeld-

ausdehnung beispielsweise die Bilder von Retinaelementen in 3 *mm* Ausdehnung empfunden. Kommt das Auge auf $^1/_3$ *m* heran, dann werden sofort — wenn eben die Gesichtsfeldgröße an der Tafel als gleich angegeben wird — die Bilder in 9 *mm* linearer Ausdehnung anerkannt! Ich muß gestehen, daß dieser einfach von der Art der Annäherung und des Abgehens abhängige, in ganz entgegengesetzter Weise auftretende psychische Neutralisationsprozeß mir denn doch gar zu dunkel ist, als daß ich nicht eher an die meinem Verständnis leichter zugängliche Annahme lügnerischer Angaben denken sollte.

Es war übrigens bei diesen so häufigen Befunden konzentrischer Gesichtsfeldeinengung bei traumatischen Neurosen recht auffallend, daß Oppenheim[86] stärkere Gesichtsfeldeinengung als pathognomisch hinstellte, während Wilbrand[61] im Gegensatz dazu betonte, daß sie nur gering seien, und gerade darin etwas Charakteristisches findet.

Darüber dürften übrigens jetzt wohl die meisten Beobachter einig sein, daß die konzentrische Gesichtsfeldeinengung als „objektives" Symptom der traumatischen Neurose nur sehr selten vorkommt. Immerhin kommt sie vor und ist dann verwertbar. Ob es nur Fälle sind, bei denen gleichzeitig Hautanästhesien in großer Ausdehnung vorhanden sind, wie es v. Frankl-Hochwart und A. Topolanski[76] annehmen, bedarf noch weiterer Beobachtung.

Noch viel weniger Bedeutung hat die Einengung des Gesichtsfeldes durch Ermüdung (siehe Hysterie), welche O. König[87] als ein objektives Kennzeichen der traumatischen Neurose hingestellt hat. Wir haben oben gesehen, daß es sich einfach um ein Symptom der Aufmerksamkeit handelt, die nur wieder von neuem durch den Untersucher angefacht zu werden braucht, um das Gesichtsfeld sofort zu erweitern. Die hier hervortretende Gesichtsfeldeinengung kann daher sowohl Folge des Nichtaufpassens des Untersuchten wie des Untersuchers sein. Während König dieselbe häufig nachwies, schreibt im Gegensatz zu ihm Wilbrand[64b]: „Und wie verschieden von dieser (sc. konzentrischen Gesichtsfeldeinengung mit rascher Ermüdbarkeit) sind ihrer Entstehungsweise und ihrer klinischen Erscheinung nach die minder hochgradigen konzentrischen Gesichtsfeldeinschränkungen bei einzelnen traumatischen Neurosen, die durch Jahre hindurch nur eine geringe Ausdehnung zeigen, ohne daß die Gesichtsfeldgrenzen durch systematische Ermüdung der Augen eine Verschiebung dabei erfahren." Bei der von mir angenommenen Auffassung des Phänomens lassen sich diese verschiedenen Erfahrungen leicht verstehen.

Die traumatische Hysterie, Hypochondrie und Neurasthenie unterscheidet sich nur durch die Ätiologie von den betreffenden Neurosen und können demnach auch bei ihnen alle die Funktionsstörungen des Seh-

apparates vorkommen, die wir bei diesen beobachten. So beschreibt beispielsweise Teillais[244] eine doppelseitige hysterische Amaurose, die ein Jahr lang bestand und sich nach einem ganz unbedeutenden Trauma entwickelte, eine zweite, die nach $2^1/_2$ Monaten, wie die vorige plötzlich, schwand. Ich vermisse jedoch dabei Versuche, die die Richtigkeit der Angaben der Betreffenden gesichert hätten: die Pupillen reagierten immer exakt.

Migräne. Hemikranie.

Dubois-Reymond[201] hat bei seinen Migräneanfällen eine Erweiterung der Pupille konstatiert, daneben waren die Schläfenarterien strangartig kontrahiert: hieraus schloß er auf eine Reizung des Sympathikus. In einem aus neuerer Zeit veröffentlichten Falle, wo die Hemikranie mit Flimmerskotom und vorübergehender Hemianopsie verknüpft war, beobachtete Siegrist[207] eine auffallende Verengerung der Netzhautarterien des Auges, welches auf der von Hemikranie befallenen Seite sich befand: auch hier könnte die Sympathikusreizung zur Erklärung dienen.

Dieser sympathikotonischen Hemikranie mit Blässe des Gesichtes steht eine angioparalytische (Eulenburg[205]) gegenüber; bei letzterer sind die Gefäße erweitert und die Pupille verengt. Die Erweiterung der Netzhautgefäße ist öfter gesehen worden (Möllendorf). Die Pupillenverengerung tritt in einzelnen Fällen sofort mit dem Anfall auf und besteht während der ganzen Dauer; besonders bei Beschattung der Augen ist die Pupille der gesunden Seite um einige Millimeter im Durchmesser weiter als die der schmerzhaften; auf Lichtreiz reagieren beide sehr exakt und ist dann kein Unterschied in der Weite erkennbar (Berger[204], Eugen Fränkl[203]).

Moebius[206], der im Verein mit anderen (Liveing, Palombi[208], Féré) die eben aufgestellte Theorie der Migräne bekämpft, behauptet, daß bei Gefäßerweiterung nie die Pupille einseitig verengt sei, sondern, wenn überhaupt eine Pupillenverengerung besteht, dieselbe doppelseitig sei. Ebenso bestehe bei Gefäßverengerung, selbst wenn in Ausnahmefällen eine einseitige Pupillenerweiterung vorhanden ist, keine Erweiterung der Lidspalte, die bei Reizung des Sympathikus durch Kontraktion des bei der Hebung des oberen Lides mitwirkenden, von ihm innervierten Müllerschen Muskels eintreten müßte. Übrigens hat Moebius selbst nie eine zweifellose Pupillenverengerung oder -Erweiterung gesehen.

Dem Befunde Möllendorfs und Siegrists am Augenhintergrunde stehen die Untersuchungen anderer (Liveing, H. Cohn, Gowers) entgegen, von denen trotz Rötung oder Blässe des Gesichtes keine Gefäßveränderungen konstatiert wurden. In den Fällen, die ich im Anfall ophthalmoskopierte, habe ich mich ebenfalls nicht von ihnen überzeugen können.

Moebius stellt die Migräne der Epilepsie an die Seite. Sie ist nach ihm gewöhnlich eine Form der vererbten Entartung und besteht in einer krankhaften Veränderung des Gehirns, vermöge deren der Kranke von Zeit zu Zeit Migräneanfälle bekommt. Allen diesen gemeinsam ist, daß sie ganz oder vorwiegend in einseitigen Parästhesien durch zerebrale Vorgänge bestehen. Die Migräneanfälle können auch Symptom anderer Gehirnkrankheiten sein. In den schweren Anfällen (mit Schwindel, heftigem Erbrechen, Teilnahmslosigkeit, Aphasie und Paresen [Chalmers da Costa[212]]) könnte es sich auch um einen akuten Meningealerguß von angioneurotischem Ursprung handeln, wie Quincke[210] ausführt. Die Schleimhaut des Auges der kranken Seite ist gerötet, das Auge tränt stark, die Lidspalte ist verengert. Gewöhnlich besteht bei der Migräne in oder hinter dem Auge ebenfalls heftiger Schmerz.

Sehr oft geht dem Anfalle ein Flimmerskotom oder temporäre Hemianopsie (Migraine ophthalmique, cf. S. 111) voran; nur selten beobachtet man im Nachstadium schwerer Anfälle kurzdauerndes Doppeltsehen (Bernheimer[245]).

Daß der Astigmatismus ein beachtenswertes Moment in der Ätiologie der Hemikranie spielt, wie Martin[209] auszuführen sucht, ist nicht haltbar. Unter 25 meiner Patienten mit Flimmerskotom und Hemikranie hatten 21 volle und übervolle Sehschärfe, bei den drei anderen war einmal bei M 1,5 S $^1/_2$, beziehentlich $^1/_3$, zweimal hatte je ein Auge (wegen Hornhautfleck und Strabismus) S $<$ 1. Von einem pathologischen Astigmatismus kann bei der nachgewiesenen vollen Sehschärfe aber keine Rede sein.

Wenn Martin, der selbst an Migräne und Astigmatismus leidet, angibt, daß er seinen heftigsten Anfall hatte, nachdem er einen Tag lang schlecht passende Zylindergläser getragen habe, so ist das erklärlich, da Überanstrengung der Akkommodation zweifellos die Gelegenheitsursache abgeben kann. Letztere sowie Muskelinsuffizienzen bilden häufig den Anlaß von nervösen Störungen (Neuralgien etc.); wie letzthin auch Adelheim[253] wieder betont hat: doch muß man sich ebenso vor Überschätzung wie vor Unterschätzung dieser Momente bei funktionellen nervösen Leiden hüten.

Es ist zu beachten, daß akute Glaukomanfälle, die mit heftigen einseitigen Kopfschmerzen und Erbrechen einhergehen, öfter verkannt und als Migräneanfälle aufgefaßt wurden. Dies ist besonders naheliegend, wenn, wie nicht selten, bei Glaukomatösen bereits früher halbseitige Kopfschmerzen bestanden haben. Die Entzündung des Auges, die weite Pupille, Enge der vorderen Kammer und Spannungszunahme werden die Diagnose leicht richtigstellen. —

Es sind auch Fälle bekannt geworden, wo an Migräne leidende Patienten von einseitigen Erblindungen befallen wurden, die durch einige Stunden, ein bis zwei Tage, selbst länger bestanden. So berichtet Rampoldi[172] von einer 18jährigen Näherin, die nach heftiger linksseitiger Hemikranie mit vollständiger Amaurose des linken Auges erwachte, die Pupille reagierte nicht auf Licht, der Augenspiegelbefund war bis auf eine etwas vermehrte Venenfüllung negativ. Nach ungefähr drei Monaten war das Sehvermögen wieder normal; es stellten sich jedoch noch öfter mit dem Auftreten der Hemikranie leichtere Störungen des Sehvermögens ein. Übrigens war nicht ganz sicher, ob nicht Hysterie hier eine Rolle mitspielte.

Somit ist auch in diesem wie in anderen ähnlichen Fällen (cf. S. 111) ein direkter ursächlicher Zusammenhang dieser länger währenden Erblindungen mit der Migräne durchaus nicht sichergestellt. Dies gilt auch von den vier einseitigen Erblindungen, die Galezowski[173] veröffentlicht hat. Es fanden sich hier Augenhintergrundveränderungen, die auf Thrombose der Arteria centralis retinae hinwiesen, einmal auch ausgeprägte Neuroretinitis. Da die Migräne eine außerordentlich häufige Erkrankung ist, so ist es nicht wunderbar, daß die betreffenden Patienten auch gelegentlich an anderen Hirn- oder Augenaffektionen erkranken.

Epilepsie.

Bezüglich der Augenspiegelbefunde bei Epileptischen liegen eine Reihe von Mitteilungen vor. Ich führe nur einzelne hier an. Gleich nach dem Anfall von Epilepsie fand Tebaldi[136] starke venöse Hyperämie, die Arterien sehr dünn. Horner[134] sah im höchsten Krampfstadium ebenfalls eine kolossale venöse Hyperämie; dieselbe Beobachtung bestätigte Horstmann[134]. Raehlmann[138] konstatiert in einem Anfall, der durch kurze Intervalle unterbrochen wurde, stets kurz vor dem Ausbruch ein lebhaftes Pulsieren der Venen. Knies[138] und De Bono und Dotto[181] beobachteten einige Zeit vor und in dem Anfalle ein Engerwerden der Arterien, nachher Erweiterung der Venen. Auffallend war bei dem Kranken von Knies[138], daß das Bild der Papille bei der ophthalmoskopischen Untersuchung bald kleiner, bald größer erschien: er schiebt dies auf die Refraktionsveränderung durch wechselnden Krampf des Ziliarmuskels. Derselbe Autor sah bei einem an Epilepsie leidenden Manne alle 4 bis 6 Wochen minutenlange Anfälle von einseitiger Erblindung eintreten, die er durch Krampf der Netzhautarterien erklärt.

Es würde dies in Analogie stehen zu den klonischen Krämpfen der äußeren Augenmuskeln (Nystagmus) oder der Irismuskulatur (Hippus). Aber auch einfache assoziierte Bewegungen, konjugierte Deviationen und Rollbewegungen der Augen finden sich im Anfall. Die konjugierten Devia-

tionen sind sogar nach Witkowski[146] ein konstantes Anfangssymptom jedes epileptischen Anfalles, ebenso wie die Pupillenerweiterung. Betreffs der Pupillengröße finden sich übrigens bei den einzelnen Individuen große Verschiedenheiten (cf. auch Abschnitt „Pupille", S. 207). Nach dem Anfall sind bisweilen lebhafte Pupillenoszillationen bemerkbar. Den Anfall leitet oft eine Aura mit Licht- und Farbenerscheinungen oder auch mit optischen detaillierten Halluzinationen ein. Hilbert[151] beobachtete bei einem Epileptiker, daß Xanthopsie, die 24 Stunden anhielt, dem epileptischen Anfall voranging. Bei einem Epileptiker, den ich kenne, beginnt die Aura mit Rötung der Augen und Schwere der Lider, so daß dieselben zufallen und nicht geöffnet werden können.

Nach dem Insult finden wir öfter Blutungen in der Konjunktiva und selbst in der Lidhaut.

Außerhalb des Anfalles zeigt der Augenhintergrund nichts auffallend Abweichendes. Gowers hat zirka 1000 Epileptische ophthalmoskopiert und hat dasselbe Augenspiegelbild gefunden wie bei nicht Epileptischen: nur schienen ihm die Arterien wegen Erschlaffung ihrer Wände häufig breiter, so daß dadurch der Unterschied gegen die Venen verwischt wurde. Der von Kostl und Niemetscheck besonders oft konstatierte Venenpuls findet sich bei anderen Individuen in gleicher Anzahl.

Ob die konzentrische Gesichtsfeldeinengung für Weiß und Farben so häufig ist, wie behauptet wird (Finkelstein[150]), lasse ich dahingestellt. Auch De Bono und Dotto beschreiben sie, und zwar auf beiden Augen ungleich; besonders nach den Anfällen sind die Einengungen ausgeprägter und zeigen an der Peripherie unregelmäßige Einbuchtungen. Ihrer Erklärung, daß mangelnde Aufmerksamkeit hieran schuld sei, möchte ich mich vollkommen anschließen. So erklärt sich auch, daß Schleich[149] bei zwei intelligenten Individuen mit schwerer Epilepsie eine halbe Stunde vor und nach dem Anfall jedesmal das Gesichtsfeld normal fand.

Nieden[147] beobachtete bei einem höheren Beamten, der an Platzangst (Agarophobie) litt, eine konzentrische Einengung des Gesichtsfeldes, so daß dasselbe nur ein Drittel des normalen betrug; die seitlich gelegenen Gegenstände verdunkelten sich ihm. Da das Angstgefühl auch schließlich im geschlossenen Raume periodisch auftrat und leichte nystagmische Zuckungen sich zeigten, ist eine Analogie mit epileptischen Anfällen naheliegend. Durch psychische Behandlung und Bromkali erfolgte Heilung.

Ferner ist mir[197] auffällig, daß wir nicht selten bei jugendlichen Individuen, die an epileptischen und auch anderen Krämpfen leiden, Startrübungen entstehen sehen. Saemisch hat dies besonders bei Frauen beobachtet. Neuerdings hat Peters diese Frage besonders bezüglich der Tetanie behandelt.

Siemerling[148] fand bei Epileptikern in 20% kongenitale Anomalien an den Augen: Astigmatismus, hochgradige Hyperopie und Myopie, Nystagmus, abnorm geschlängelte Gefäße, verschwommene Papillengrenzen. De Bono und Dotto halten eine gewisse unregelmäßige elliptische Form der Hornhautperipherie für charakteristisch. Man wird aber kaum in diesen auch sonst häufigen Befunden etwas der Epilepsie Eigentümliches erkennen können. So fand auch Schleich[149] außer Anomalien an den Augenmuskeln keine bemerkenswerten angeborenen Anomalien (Mißbildungen, Abweichungen in der Pigmentierung etc.): unter 127 Untersuchten hatten 7 Strabismus, 2 Nystagmus. Neuritis optica oder ausgesprochene Atrophie sah Schleich in keinem Falle; wohl aber partielle Abblassung der Papille, aber ohne Funktionsstörung. Nur einmal waren die Pupillen ungleich, neunmal war die Reaktion auf Licht auffallend träg.

Daß durch Tragen zylindrischer Brillen, die den vorhandenen Astigmatismus korrigieren, oder durch Konvexgläser, welche die Akkommodationsanstrengung beim Hyperopen heben, oder durch prismatische Gläser bei Insuffizienzen die Epilepsie dauernd geheilt werden kann, wie einzelne amerikanische Autoren (Stevens[164], Bickerton) behaupten, dürfte nicht allzuviel Gläubige finden (siehe auch den Abschnitt „Chorea").

Bei der durch lokalisierte Hirnleiden bedingten symptomatischen Epilepsie kommen die von ersteren abhängigen Befunde am Sehnerven vor: so besonders Stauungspapille.

Unter den Einflüssen, die epileptische Anfälle hervorrufen, wird auch überstarker Lichteinfall genannt. Berger sah dreimal beim Ophthalmoskopieren Krämpfe eintreten bei Personen, die seit langer Zeit frei davon waren.

Chorea minor (Veitstanz). — Athetose.

Die Chorea kommt besonders in der Jugend vor, befällt aber ausnahmsweise sogar noch Greise. Anämische und neuropathische Individuen (Chorea hysterica) stellen das Hauptkontingent. Weiter tritt sie bei Schwangeren, nach akutem Gelenkrheumatismus und bei Endokarditis auf. Die letztere Affektion kommt vorzugsweise in Betracht in den Fällen, wo eine Embolie der Arteria centralis retinae beobachtet wird (Swanzy[166], Förster, Sym). Die Augenbewegungen sind oft ebenso unruhig wie die des übrigen Körpers, auch periodischer Strabismus kann sich einstellen.

Hyperämie des Optikus sowie Neuritis optica wurden öfter beobachtet; Gowers schätzt ihre Häufigkeit sogar auf 8—10%.

Sehnervenatrophie neben Nystagmus ist bei Kindern von Mendel[167] zweimal gesehen worden; jedoch war nicht ausgeschlossen, daß es sich um Ataxie handelte. Ich fand bei einem an Chorea leidenden 25jährigen Mädchen einseitige partielle Optikusatrophie mit parazentralem Skotom.

Bei Chorea kann gelegentlich durch Korrektion von Refraktions-, Akkommodations- oder Muskelanomalien eine Besserung erzielt werden. So bewirkte Gould[163] bei einem 14jährigen Mädchen, das bis dahin vergeblich behandelt war, durch eine passende Zylinderbrille allein in drei Wochen volle Heilung. Nach dem Einfluß, den derartige Anomalien reflektorisch auf das Nervensystem ausüben (so besonders, indem sie Stirn- und Kopfschmerzen hervorrufen), wird jedenfalls eine entsprechende Korrektion zur Unterstützung anderer einschlagender Kurmethoden dringend zu empfehlen sein, wenngleich man sich betreffs der alleinigen Wirkung der optischen Mittel etwas skeptisch verhalten muß. Der erwähnte Autor will sogar ein 20 Jahre bestehendes nervöses Aufstoßen durch ein korrigierendes Glas gehoben haben und ebenso Herzpalpitationen.

Auch Stevens[164] behauptet, Chorea — ebenso wie Epilepsie — durch Korrektion von Insuffizienzen der Augenmuskeln (Heterophorie) in einer Reihe von Fällen geheilt zu haben. Die New-Yorker neurologische Gesellschaft[164] stellte eine Nachprüfung durch eine Kommission an, der auch Stevens angehörte. Fünf Patienten, die an Chorea litten, und neun Epileptiker wurden längere Zeit betreffs ihrer Augenmuskelschwäche entsprechend behandelt. Von den mit Chorea Behafteten wurden drei gebessert, von den Epileptikern keiner erheblich: geheilt wurde niemand. Die Kommission konnte sich daher nicht zu der Ansicht Stevens' bekennen, wenngleich sie nicht verkannte, das periphere Reizungen den Krampfzustand beeinflussen können. —

Bei der Athetose treten an den Fingern und an den Zehen ungewollte Streck-, Beuge- und Spreizbewegungen auf. Sie schließt sich — ähnlich wie die Hemichorea — als Hemiathetose oft Hemiplegien an, besonders bei Kindern. In einzelnen Fällen wurde ein kleiner Herd im Thalamus opticus bei der Sektion gefunden.

Auch bei dieser Affektion hat man Kontraktion der Augenmuskeln und Nystagmus (Goldstein), ebenso Neuritis optica (Gairdner[168]) beobachtet. In einem weiteren Falle sah Goldstein[169] neben Hemiathetosis dextra eine Hemianopsia dextra mit leichter Ptosis und Miosis.

Paralysis agitans. — Tetanie. — Tetanus.

Die Paralysis agitans, Schüttellähmung (Parkinsonsche Krankheit) zeigt sehr selten Augensymptome. Oppenheim hat einmal Konvergenzlähmung dabei beobachtet, Galezowski[155] sah ein leises Zittern des Auges und der Lider; das Kopfschütteln erschwert die Nahearbeit. In einem von Debove[156] beschriebenen Falle wurde das Lesen dadurch unmöglich, daß, wenn der Patient am Ende einer Zeile angelangt war und auf die nächste übergehen wollte, durch eine gewisse Zwangs-

bewegung der Blick immer wieder auf die schon gelesene Zeile zurückgedrängt wurde.

Sehnervenaffektionen kommen fast nie vor; Peltesohn[124] berichtet über einen Fall von progressiver Atrophie: es ist aber zweifelhaft, ob es sich nicht um eine zufällige Komplikation handelt. Dasselbe gilt wohl auch von der Beobachtung Galezowski's, der Gesichtsfeldeinengung ohne ophthalmoskopischen Befund sah. Oppenheim und Déjérine[155] haben dies nie an ihren Kranken konstatiert. —

Bei der Tetanie handelt es sich um intermittierende, meist schmerzhafte tonische Krämpfe, die symmetrische beiderseitige Muskelgruppen, besonders der oberen Extremitäten befallen; vor allem sind die Interossei und übrigen kleinen Handmuskeln beteiligt. Durch Druck auf die Arteria brachialis, beziehentlich auf den Plexus brachialis kann meist ein Anfall in dem betreffenden Arme hervorgerufen werden (Trousseausches Phänomen). Das Bewußtsein blieb im Anfall erhalten. In Wien tritt die Krankheit epidemisch auf (v. Frankl-Hochwart). Die Augenmuskeln sind öfter beteiligt; es entsteht dann spastischer Strabismus, auch Mydriasis und Miosis. Kunn[160] beobachtete bei einem 20jährigen Patienten, der seit zwei Jahren an Tetanie litt, spastische Mydriasis und Neuroretinitis, die dann in Atrophie übergingen. Als letztere eingetreten war, reagierten die Pupillen wieder besser auf Lichtreiz und waren enger geworden. Auch sonst sind noch vereinzelte Beobachtungen über Sehnervenaffektion vorhanden (Bouchut[161]). Wettendorfer[211] berichtet über Starentwicklung bei einem jugendlichen, an Tetanie leidenden Individuum, die er wohl berechtigterweise mit den Krämpfen (siehe auch Kapitel Epilepsie) in Verbindung bringt. Letzthin hat besonders Peters[250] eine Reihe von Fällen zusammengestellt. Er brachte das Entstehen der Katarakt früher mit Ziliarmuskelkrämpfen in Verbindung, ist aber jetzt zu der Ansicht gekommen, daß es sich um anatomische Veränderungen der Epithelien der Ziliarfortsätze handle, die bei der Ernährung der Linse eine Rolle spielten.

Beim Tetanus, der eigentlich den Infektionskrankheiten einzureihen ist, handelt es sich in der überwiegenden Mehrzahl um eine Wundinfektion, die durch den von Nicolaier entdeckten Tetanusbazillus bewirkt wird. Der Kopftetanus, bei dem eine Lähmung des Fazialis das erste Symptom bildet, entsteht durch Verletzungen des Gesichtes und Schädels. Die Krämpfe bewirken oft Rötung und Injektion der Augen; die Pupille kann verengt (Strümpell) oder erweitert sein (Jacobson).

Schultze[158] beobachtete einen Fall von Tetanus mit tödlichem Ausgang, der durch eine Augenverletzung entstanden war (Peitschenschlag). Es bestand eine Neuritis optica ascendens bis zum Foramen opticum, jedoch keine Meningitis. Das andere Auge war sympathisch erkrankt.

Auch Ramiro-Guedes[159] sah drei Tage nach einer perforierenden, von eitriger Irido-Chorioiditis gefolgten Augenverletzung Tetanus (mit Trismus und Opisthotonus) eintreten; hier kam es nach einem Monate zur Heilung. Einen gleichen Fall, wo ebenfalls Heilung eintrat, habe ich bei einem 12jährigen Knaben nach perforierender Verletzung der linken Kornea durch einen schmutzigen Scherben beobachtet. Wegen beginnender Panophthalmie — drei Tage nach der Verletzung — wurde die Exenteratio ohne Komplikation ausgeführt. Am 5. Tage nach derselben links totale Fazialislähmung und Trismus des Masseter; nach einigen Tagen Anfälle von Opisthotonus, Schlingkrämpfen und Atemnot. Auch rechts leichte Ptosis und Parese des Abduzens. In den Stichkanälen der Operationswunde wurden nur Staphylokokken, keine Tetanusbazillen gefunden. Die Exenterationswunde war glatt geheilt. Der Tetanus bestand drei Wochen, dann trat dauernde Heilung — auch der Lähmungen — ein. Einen tödlichen Ausgang sah Genth[255] nach einer schweren Stichverletzung der Kornea.

5. Geisteskrankheiten.

Es ist vorzugsweise die progressive Paralyse, bei der Veränderungen am Auge beobachtet werden. So besonders Ungleichheit der Pupillen, reflektorische Pupillenstarre, Muskellähmungen und konjugierte Deviation (Zacher[145]) und Atrophien des Optikus: letztere haben meist einen neuritischen Ursprung. Über die Häufigkeit der betreffenden Symptome und ihr Auftreten ist zum Teil in den früheren Kapiteln (Pupille etc.) gehandelt worden. Es sei noch erwähnt, daß eine von einem Auge auf das andere springende Mydriasis bisweilen Vorläufer der Affektion ist.

Sehstörungen kommen auch bei normalen ophthalmoskopischen Befunden vor, so Amblyopien, Hemianopsien und Amaurosen. Sie sind öfter Folge von Erweichungsherden im Hinterhauptslappen und anderen Hirnteilen (Fürstner[137]). Ebenso ist nach und bei paralytischen Anfällen Seelenblindheit beobachtet worden. Aber man muß bei diesen Sehstörungen bedenken, daß die Paralytiker der Suggestion sehr zugängig sind: sie können oft trotz angeblicher Blindheit dennoch sehen. Daher empfiehlt Jastrowitz[140], ihnen bei angeblich einseitiger Blindheit das sehende Auge zu verkleben. Man konstatiert dann gelegentlich, daß sicher Sehvermögen auf dem scheinbar blinden Auge besteht; in einem von ihm mitgeteilten Falle war Hemianopsie vorhanden.

Besondere Besprechuug verdienen die Augenspiegelbefunde. Klein[132] hat eine eigene Retinitis paralytica beschrieben. Dieselbe

soll sich darin zeigen, daß Optikus und Retina die gewöhnliche senile, aber intensiver hervortretende Trübung zeigen, und weiter, daß die Breite der Gefäße plötzlich zunimmt; letzteres beruht darauf, daß sie, in der Regel nur die Arterien, ausnahmsweise die Venen, eine Verbreiterung beider seitlichen Konturen erfahren, während der zentrale Reflexstreifen die gleiche Breite behält. Solche Verbreiterungen sollen im Verlaufe des Gefäßes an verschiedenen Stellen eintreten. Diese Veränderungen fand Klein bei 42 Fällen von Paralyse 18 mal; ferner 1 mal Verfärbung des Optikus, 2 mal Atrophie, 4 mal Retinitis, 1 mal Stauungspapille, 1 mal Hyperämie im Zentralgefäßsystem, weiter 2 Fälle, die neben den paralytischen Gefäßveränderungen noch andere Abweichungen zeigten.

Auch Uhthoff[133] beobachtete eine gleichmäßige, mehr oder weniger intensive Trübung, welche auch die Papille betrifft und sich weit in die Peripherie der Netzhaut hinein erstreckt, in 28 % der an progressiver Paralyse leidenden Irren (Gesamtzahl 150). In 8 % komplizierte sich dieselbe mit ausgesprochener Hyperämie der Papille.

Die eigenartige Gefäßverbreiterung, die Klein beschreibt, konnte er aber nicht bestätigen. Im übrigen fand er wie auch Klein die Gewebstrübung auch bei anderen Krankheitsgruppen, z. B. Alkoholikern, und zwar in fast demselben Verhältnis. Mir erscheint es zweifelhaft, ob diese Trübung, die auch Siemerling nur in 8 %, Kuhnt[260] und Wokenius[260] nur in 5 % sahen, wirklich so häufig als pathologisch aufzufassen ist; die Gefäßveränderungen habe ich überhaupt nicht konstatieren können.

Atrophien des Optikus fand Uhthoff sicher in $8^2/_3$ %, zweifelhaft unter Einrechnung der abnormen Entfärbungen in $5^1/_3$ %. Die Angaben Albutts, daß dieselbe bei allen Paralytikern, wenn auch oft erst in späteren Stadien auftritt, entsprechen nicht der Wirklichkeit. Siemerling fand Atrophien in 6 %, Klein in 2 %, Boy[170] in 5 %, Jehn[171] in 19 %; die Atrophien entstehen in gewöhnlicher Weise mit peripheren Gesichtsfelddefekten. Einsetzen mit zentralen Skotomen, wo dann eine retrobulbäre Neuritis anzunehmen ist, sind sehr selten (Hirschberg[144]).

Von sonstigen Befunden sah Siemerling in 2 % leichte Neuritis optica.

Die erwähnten Erscheinungen, besonders Muskellähmungen, Pupillenalterationen, gehen der ausgesprochenen Paralyse oft voraus. So fand Kaes[192] in 3·3 % Strabismus und Doppeltsehen unter den Prodromalerscheinungen. —

Wenn wir den weiteren Untersuchungen Uhthoffs folgen, so fand er pathologische Augenspiegelbilder bei Geisteskranken, die an materiellen Herderkrankungen des Gehirns und Rückenmarks litten, in 64 % (unter 31 Fällen), bei der progressiven Paralyse in 50 % (unter 150 Fällen), bei Alkoholisten in 41 % (51 Fälle), bei Epileptischen 12·5 %

(56 Fälle), bei funktionellen Geistesstörungen 10% (170 Fälle). Unter 200 Augen Gesunder sah er 4—5% ähnlich abnormer Befunde. Es ist also ein zweifelloses Überwiegen derselben bei Geisteskranken nachweisbar. Über den Prozentsatz läßt sich allerdings streiten. Eine noch größere Anzahl von Veränderungen sah Albutt[135]; er fand beispielsweise bei der Paralyse unter 53 Fällen nur 5 mit normalem Augenhintergrund! Tebaldi[136] unter 20 nur 1. Ähnlich zahlreich sind die Befunde dieser Autoren bei den anderen Formen der Geisteskrankheiten. Auch Ravà will unter 117 Geisteskranken bei 30 eine mehr oder weniger ausgeprägte Entfärbung der Chorioidea neben leichter Trübung der Netzhaut gesehen haben. Nettleship beobachtet bei 16 Maniakalischen 14mal Hyperämie und 6mal Anämie der Papille.

Kuhnt und Wokenius[260] beschreiben ferner scheibenförmige Makulatrübungen und gelbe bis gelbrote Flecke in der Fovea centralis in 6·6% ihrer untersuchten Geisteskranken, ohne daß jedoch eine wesentliche Beeinflussung der Sehschärfe oder eine Beziehung zu bestimmten Formen der Psychosen erkennbar waren.

Neuerdings haben Pilcz[263] und Wintersteiner[263] wiederum 707 Fälle in der psychiatrischen Klinik in Wien untersucht, mit besonderer Berücksichtigung von angeborenen Anomalien (abnorme Form der Papille, markhaltige Nervenfasern, Konus nach unten, innen oder oben, Persistenz der A. hyaloidea etc.), die als Degenerationszeichen eine gewisse Bedeutung gewinnen können.

Ich[139] habe auf der Westphalschen Irrenabteilung in Berlin 127 Patienten ophthalmoskopiert und unter diesen nur bei 13 einigermaßen sichere pathologische Veränderungen gefunden, bei 74 Irren der Marburger Irrenheilanstalt (Professor Cramer) nur bei 6: das macht also unter 201 Kranken 19 pathologische Befunde, d. h. nicht ganz 10%. Natürlich sind eigentliche Augenerkrankungen, wie Sclerotico-Chorioiditis posterior, Druckexkavation, Netzhautablösung etc., nicht mitgerechnet.

Es ist sicher oft schwer, das Pathologische von dem Physiologischen abzugrenzen: wer sehr viele gesunde Augen untersucht, erstaunt immer wieder von neuem, wie mancherlei Abweichungen von dem gewohnten ophthalmoskopischen Bilde bei sonst normalem Sehvermögen und guten Augen vorkommen. So der schillernde Glanz an einzelnen Stellen der Netzhaut und speziell an den Gefäßrändern, grauer Hauch über der Netzhaut (besonders bei dunkler Chorioidealpigmentierung), selbst Verschwinden oder Undeutlichwerden eines Teiles eines Gefäßes, Verschwommensein der Papillengrenzen, Trübung, ungewöhnliche Blässe oder Rötung der Papille. Es gehört hierher auch eine scheinbare Verkleinerung des Sehnerveneintrittes: man sieht eine kleine rötlich-graue Fläche, in welche die Netzhautgefäße münden und welche zuerst als die ganze Papille im-

poniert; nur mit vieler Mühe erkennt man schließlich die periphere, der normalen Papillengröße entsprechende Begrenzungslinie, welche aber nur angedeutet ist. Ferner zeigt die Pigmentierung oft große Unregelmäßigkeit. Derartige Abnormitäten können aber noch nicht als Erkrankungen betrachtet werden: in der Tat gibt uns in der Praxis oft erst die Funktionsprüfung und sogar erst eine nachweisbar eingetretene Verschlechterung des Sehvermögens Auskunft, ob ein Befund pathologisch ist. Aus dieser Erfahrung heraus versteht man, daß auch bei der ophthalmoskopischen Untersuchung der Geisteskranken von einzelnen Untersuchern so ungemein zahlreich pathologische Befunde konstatiert und in Zusammenhang mit dem Hirnleiden gebracht worden sind. —

Halluzinationen und Illusionen betreffen bekanntlich häufig den Gesichtssinn im Verlaufe der Geisteskrankheiten. Selten ist, daß der erste Ausbruch akuten Irrsinns mit falschen Vorstellungen über Augenerkrankungen beginnt, wenngleich hypochondrische Vorstellungen nach dieser Richtung hin bisweilen auftreten. Besonders gibt das Mückensehen dazu Anlaß (cf. Hypochondrie).

Bei einer älteren Lehrerin wurde der Ausbruch einer akuten Paranoia damit eingeleitet, daß sie beständig über die Unmöglichkeit zu lesen klagte, trotzdem die Sehschärfe normal war und sie auch unter Aufsicht mit einem ihrer Presbyopie entsprechenden Konvexglase dauernd lesen konnte. Hieraus sowie aus einer geringen Konjunktivitis leitete sie die Befürchtung einer Erblindung ab. Dann kam die Besorgnis hinzu, andere mit der Bindehautentzündung anzustecken; dieselbe steigerte sich eines Tages zu einer furchtbaren Angst, so daß sie alles einpacken wollte, um abzureisen, damit nur ihre Umgebung gegen Infektion geschützt werde. —

Nach Augenoperationen und in den Dunkelzimmern der Augenkliniken sehen wir zuweilen eigentümliche Psychosen auftreten, deren Hauptcharakter im ganzen der der Verwirrtheit ist. Man hat dieselben früher als „Delirien“ und damit den Zustand der Unorientiertheit und Inkohärenz, oft mit nachfolgender Amnesie, bezeichnet. In der neueren Psychiatrie ist der Ausdruck weniger beliebt; vorzugsweise findet er noch seine Anwendung bei dem Delirium tremens, das aber der akuten halluzinatorischen Paranoia eingereiht wird. Wenn man als Hauptsymptome der Paranoia die primären Wahnvorstellungen (Paranoia simplex) oder Sinnestäuschungen (Paranoia hallucinatoria) hinstellt, so gehören die Mehrzahl der in Rede stehenden Psychosen in dieses Gebiet.

Die erste ausführlichere Mitteilung hat Sichel[141] (1863) gegeben, und zwar als Folgezustände nach Kataraktextraktionen: „Sieben- bis achtmal,“ schreibt er, „habe ich nach Kataraktextraktionen bei alten Leuten eine besondere, nicht febrile Form des Deliriums beobachtet, deren alleinige Ursache nur der Verschluß der Lider zu sein scheint, infolge dessen

die Kranken nicht mehr wissen, wo sie sich befinden, noch was ihnen geschehen ist. Sie sind sozusagen ‚dépaysés'."

Der Verlauf ist einigermaßen verschieden. Gewöhnlich werden gegen Abend oder in der Nacht die Kranken unruhig, verlangen das Bett zu verlassen oder stehen auch selbst auf, reißen sich die Augenbinde ab, schreien öfter, glauben bei sich zuhause zu sein, sprechen mit Personen, die nicht da sind, sehen öfter Individuen, die sie bedrohen oder sie fortbringen, haben Angstempfindungen, besonders beobachtet man Furcht vor Feuer. Der Zustand kann mehrere Tage anhalten. Wenn man sich beim Nachlassen desselben mit den Leuten unterhält, antworten sie oft ganz klar, plötzlich aber taucht wieder mitten im Gespräch eine Wahnidee auf, oder sie behaupten auch, daß ihre früheren Erlebnisse in der Tat reell gewesen sind. Ebenso findet sich gelegentlich Gedächtnisschwäche: Eine 57jährige nüchterne Frau, die nach zweitägigem Aufenthalte im Dunkelzimmer Halluzinationen bekam und zu delirieren begann, beantwortete am nächsten Tage die ihr vorgelegten Fragen wieder schnell und mit verständlicher Stimme, aber nicht immer richtig. Auf die Frage: „Sind Sie verheiratet?" antwortete sie fälschlich: „Mein Mann ist tot." Die Zahl ihrer Kinder wußte sie nicht zu nennen. Oft zeigen die Kranken auch große motorische Unruhe: sie zupfen beständig an den Bettdecken; wenn sie auf sind, gehen sie unruhig hin und her; eine Kranke wischte beständig Staub von allen ihr erreichbaren Gegenständen etc. Ein Teil der Kranken ist übrigens frei von Halluzinationen. Es sind nur Wahnideen, die sie plagen. Fieber ist nicht vorhanden.

v. Frankl-Hochwart[143] unterscheidet vier Gruppen von Psychosen nach Augenoperationen: 1. Halluzinatorische Verrücktheit bei Nichtalkoholikern. Die betreffenden Personen standen im Alter von 30—90 Jahren. Der Anfang der Erkrankung war meist innerhalb der ersten Tage nach der Operation, selten später. 2. Einfache Verworrenheit bei senilen Individuen. Hier bestanden keine Halluzinationen: mehrmals Übergang in Dementia. 3. Delirien bei Alkoholikern; sie traten früher auf als bei den übrigen Patienten und heilten schneller. 4. Inanitionsverworrenheit bei sehr marastischen Individuen. In den betreffenden drei Fällen erfolgte der Tod.

Auffallend ist mir bei seinen Mitteilungen, daß die Heilung sich oft lange hinzog. Das habe ich nie beobachtet und ebenso auch nicht sonstige schwere Folgezustände. Ich möchte annehmen, daß es sich bei ihm öfter um Personen handelte, die bereits psychische Störungen hatten.

Wie ich[142] gezeigt, treten diese Psychosen übrigens nicht nur nach Operationen auf, sondern kommen auch ohne diese bei Verschluß der Augen und in Dunkelzimmern vor. Es ist keinesfalls der Eindruck der meist recht unbedeutenden Operation, der sie hervorruft, sondern die Abhaltung des gewohnten Lichtreizes. Wir sind berechtigt anzunehmen,

daß die Sinnesorgane eine Art von Regulierung (und Hemmung) der im Gehirn entstehenden und sich in ihm abspielenden psychischen Prozesse ausüben. Sie geben beständige und von der Beurteilung der einzelnen Wahrnehmungen unabhängige Reize: sie halten den Menschen geistig wach und klar. Werden sie ausgeschlossen, so entsteht eine Art Traumleben. Allerdings wird schon eine gewisse geistige Schwäche bestehen müssen, wenn es zu den erwähnten Psychosen kommt. So finden wir sie demnach auch besonders bei Greisen, bei Alkoholikern und körperlich oder geistig Geschwächten. Ich erinnere mich nicht, sie je bei vollkommen Gesunden, besonders bei Personen der gebildeten Stände, die noch geistesfrisch waren, beobachtet zu haben. In einzelnen Fällen kann auch häufigeres Einträufeln von Atropin in die Augen mitgewirkt haben; jedoch zeigen die bei Atropinintoxikationen auftretenden Delirien einen andern Charakter.

Die Heilung muß durch Weglassen des Augenverbandes und Zulassen des Lichteinfalles angestrebt werden. Dies reicht neben entsprechend kräftiger Diät und eventuellem Alkoholgenuß in der Regel aus, um in kurzer Zeit bei den gewöhnlichen Fällen ein Schwinden der Wahnvorstellungen zu erreichen. —

Die Optikusatrophien bei Idiotie wurden bereits oben erwähnt. Außerdem ist hier das Vorkommen von abnormer Gestaltung des Sehnerveneintrittes, irregulärem Gefäßverlauf, Schielen, Nystagmus, Pupillendifferenzen, Pigmentarmut der Chorioidea häufig: Gelpke[259] fand bei jugendlichen Idioten in 32·8 % angeborene Anomalien.

Schließlich sei noch erwähnt, daß Geisteskranke sich selbst die verschiedenartigsten Augenverletzungen (wie Herausdrücken, Herausreißen, Exenteratio [Coggin[244]] des Bulbus etc.) zufügen (Axenfeld[243]).

Literatur.

1. Remak, Über das Auftreten von Stauungspapille bei Hirnblutungen. Berliner klin. Wochenschr. 1886, Nr. 49.
2. Lionville, Sur la coexistence d'altérations anéurysmales dans la rétine avec des anéurysmes des petites artères dans l'encéphale. Annales d'oculistique, Bd. 64, S. 169. 1870.
3. Jacobaeus, Über einen Fall von Poliencephalitis haemorrhagica superior. Deutsche Zeitschr. f. Nervenheilkunde, Bd. 5, S. 334. 1894.
4. Jacob, Ein Fall von Hemiplegie und Hemianästhesie mit gekreuzter Okulomotoriuslähmung bei einseitiger Zerstörung des Thalamus opticus, des hintersten Teiles der Capsula interna, der vorderen Vierhügel- und Haubengegend, mit besonderer Berücksichtigung der sekundären Degeneration. Deutsche Zeitschr. f. Nervenheilkunde, Bd. 5, S. 188. 1894.
5. Raehlmann, Über miliare Aneurysmen an den Netzhautgefäßen und Netzhautblutungen. Klin. Monatsbl. f. Augenheilkunde 1889, S. 241.

6. Wilbrand, Ein Fall von rechtsseitiger lateraler Hemianopsie mit Sektionsbefund. Archiv f. Ophthalmologie, Bd. 31, Abt. 3, S. 119. 1885.
7. Knapp, Ein Fall von erfolgreich operiertem otitischen Gehirnabszeß. Zeitschr. f. Ohrenheilkunde, Bd. 26, S. 30. 1895.
8. Pick, Über die topisch-diagnostische Bedeutung der Sehstörungen bei Gehirnerkrankungen. Prager med. Wochenschr. 1895, Nr. 1 u. 2.
9. Rakowicz, Ein Fall von beiderseitiger Stauungspapille und einseitiger Abduzenslähmung bei otitischer Meningitis. Klin. Monatsbl. f. Augenheilkunde, Bd. 33, S. 163. 1895.
10. Reber, Is the physiognomy of the fundus oculi in epilepsy characteristic? Ann. of Ophthalmology and Otology, Bd. 4, Heft 2, S. 144. 1895.
11. Greenfield, Remarks on a case of cerebral abscess with otitis, successfully treated by operation. Brit. med. Journal 1887, Febr. 12.
12. Eskridge, Three cases of chronic abscess of the brain. Medic. News 1895, 27 July.
13. Sidney Coupland, Ophthalmoplegie infolge Thrombosis der Sinus cavernosi. Ophthalmological Society of the United kingdom, 21. Okt. 1886. Referat in Centralbl. f. prakt. Augenheilkunde 1887, S. 48.
14. Hughlings Jackson, Lecture on optic neuritis from intracranial disease. Med. Times and Gaz., Bd. 43, 1871 und Ophthalm. Hosp. Reports, Bd. 5, S. 251.
15. Annuske, Die Neuritis optica bei Tumor cerebri. Archiv f. Ophthalmologie, Bd. 19, Abt. 3, S. 165. 1873.
16. Reich, Zur Statistik der Neuritis optica bei intrakraniellen Tumoren. Klin. Monatsbl. f. Augenheilkunde 1874, S. 274.
17. Edmunds und Lawfort, Remarks on Prof. Deutschmanns views on optic neuritis. Ophthalm. Review, May 1887.
18. Gowers, Die Ophthalmoskopie in der inneren Medizin. 1893.
19. Michel, Über einige Erkrankungen des Sehnerven. Archiv f. Ophthalmologie, Bd. 23, Abt. 2, S. 213 (Fall 3). 1877.
20. Weir-Mitchell, Aneurism of an anomalous artery causing anterior-posterior division of the optic nerves and producing bitemporal hemianopsia. Journal of nervous and mental diseases 1889, January.
21. Bellamy, Aneurysm of anterior communicating artery; ruptures meningeal haemorrhage accompanied by optic neuritis. The Lancet 1889. July 6.
22. Bouveret, Hématome du nerf optique dans l'hémorrhagie cérébrale. Revue de médecine. 1895, Juillet.
23. Grünwald, Pseudobulbärparalyse. Sarkom des Keilbeinkörpers. Münchner mediz. Wochenschr. 1895, Nr. 22.
24. Schmidt-Rimpler, Ein Fall von Pons-Gliom. Archiv f. Augenheilkunde, Bd. 18, S. 152, 1887.
25. Schwartze, Hirntumor, kompliziert mit Otitis media purulenta und verwechselt mit Hirnabszeß. Archiv f. Augenheilkunde, Bd. 28, S. 283. 1895.
26. Robin, Des troubles oculaires dans les maladies de l'Encéphale. Paris 1880, S. 284.
27. Schieß-Gemuseus, Neuroretinitis beiderseits mit ausgedehnten Netzhauthämorrhagien. Sektion. Klin. Monatsbl. f. Augenheilkunde 1880, S. 380.
28. Stephen Mackenzie, A case of double optic neuritis, without gross cerebral lesion, with remarks upon the immediate causation of optic neuritis. Brain 1879. January.
29. Marina, Über multiple Augenmuskellähmungen etc. Leipzig u. Wien 1896.
30. Jaccoud, Deux faits contraires aux localisations cérébrales. Gaz. hebdomadaire, Bd. 26, S. 135. 1879.

31. Manz, Hydrops vaginae nervi optici. Klin. Monatsbl. f. Augenheilkunde 1865, S. 281.
32. Knapp, Über die bei der epidemischen Zerebrospinalmeningitis vorkommende Erkrankung des Augapfels. Centralbl. f. d. mediz. Wissenschaften 1865, Nr. 33.
33. R. Schirmer, Über die bei Meningitis cerebrospinalis vorkommenden Augenerkrankungen. Klin. Monatsbl. f. Augenheilkunde 1865, S. 275.
34. Garlick, Observations on the ophthalmoscopical appearances in the tubercular meningitis of children. Medico-chirurg. Transactions, Bd. 62, S. 441. 1879.
35. Michel, Über die anatomischen Ursachen von Veränderungen des Augenhintergrundes bei einigen Allgemeinerkrankungen. Deutsches Archiv f. klin. Medizin, Bd. 22, S. 439. 1878.
36. Brückner, Doppelseitige disseminierte Tuberkulose der Chorioidea mit gleichzeitiger Papilloretinitis. Archiv f. Ophthalmologie, Bd. 26, Abt. 3, S. 154. 1880.
37. Heinzel, Über den diagnostischen Wert des Augenspiegelbefundes bei intrakraniellen Erkrankungen der Kinder. Jahrb. f. Kinderheilkunde, Neue Folge, Bd. 8, Heft 3, S. 331. 1875.
38. Andrews, Enucleation of the eyeball during purulent panophthalmitis. New-York med. Journ. 29. Dec. 1888.
39. Dinkler, Ein Beitrag zur Kenntnis der Miliartuberkulose der Chorioidea. Archiv f. Ophthalmologie, Bd. 35, Abt. 4, S. 309. 1889.
40. Saltini, Contributo allo studio di alcune alterazioni metastatiche dell'occhio. Archivo di Ottalmologia, Bd. 1, S. 383. 1894.
41. Randolph, A clinical study of the eye-symptoms of cerebrospinal meningitis. Ophthalm. Review 1893, S. 374 (Nagels Jahresbericht).
42. Kalt, Deux cas de mort après l'énucléation dans panophthalmite. Congrès français d'ophthalmologie 1892. Referat in Centralbl. f. prakt. Augenheilkunde 1892, S. 407.
43. Bock, Über die miliare Tuberkulose der Uvea. Virchows Archiv f. patholog. Anatomie, Bd. 91, S. 434. 1883.
44. v. Hofmann, Über einen operativ behandelten Fall von Meningitis mit Eiterung im intravaginalen Raum des Optikus. Neurolog. Centralbl. 1886, S. 357.
45. Panas, Énucléation dans la panophthalmie. Congrès d'Ophthalmologie de Paris 1888. Discussion: Motais. Arch. d'Ophthalmol., Bd. 8, S. 238.
46. O. Becker, Die Universitäts-Augenklinik in Heidelberg, S. 73. Wiesbaden 1888.
47. Brückner und Deutschmann, Über eitrige Meningitis nach Enucleatio bulbi. Archiv f. Ophthalmologie, Bd. 31, Abt. 4, S. 251. 1885.
48. Webster, Fatal meningitis consecutive to operation for extraction of cataract. New-York Medic. Record. 11. Febr. 1888.
49. Spierer, Keratomalacie des linken und Neuroretinitis des rechten Auges während einer Meningitis. Klin. Monatsbl. f. Augenheilkunde 1891, S. 222.
50. Wilbrand und Binswanger, Über aszendierende Neuritis des Nervus opticus bei chronischem Hydrocephalus internus etc. Bresl. ärztl. Zeitschr. 1879, Nr. 10.
51. Nothnagel, Geschwulst der Vierhügel. Hydrozephalus. Abfließen von Zerebralflüssigkeit durch die Nase. Wiener mediz. Blätter 1888, Nr. 6—8.
— Über Okulomotoriuslähmung. Wiener mediz. Presse 1884, Nr. 10.
52. Markysy, Beiderseitige Panophthalmitis infolge von Meningitis cerebro-spinalis. Centralbl. f. prakt. Augenheilkunde 1879, S. 165.
53. Jacobi, Erkrankungen des Augapfels bei Meningitis cerebro-spinalis epidemica. Archiv f. Ophthalmologie, Bd. 11, Abt. 3, S. 156. 1865.

54. Förster, Fall von hochgradigem Hydrocephalus internus mit Sehnervenatrophie bei einem Erwachsenen. Virchows Archiv f. patholog. Anatomie, Bd. 13, S. 53. 1858.
55. Krafft-Ebing, Nervosität und neurasthenische Zustände. Spezielle Pathologie und Therapie, herausgegeben von Nothnagel. Wien 1895.
56. Charcot, Les troubles de la vision chez les hystériques. Gaz. des hôpitaux 1878, Nr. 9.
57. Mendel, Über hysterische Amaurose. Deutsche Zeitschr. f. prakt. Ärzte 1874, Nr. 47 und Ref. in Nagels Jahresber. pro 1874, S. 452.
58. Grouenouw, Beiträge zur Kenntnis der konzentrischen Gesichtsfeldverengerung. Archiv f. Ophthalmologie, Bd. 40, Abt. 2, S. 172. 1895.
59. v. Graefe, Anaesthesia retinae mit konzentrischer Verengerung des Gesichtsfeldes. Vorträge, zusammengestellt von Engelhardt. Klin. Monatsbl. f. Augenheilkunde 1865, S. 265.
60. Landolt, De l'amblyopie hystérique. Archive de physiol. norm. et pathol., 2° sér., Bd. 2, S. 624. 1873.
61. Wilbrand und Sänger, Über Sehstörungen bei funktionellen Nervenleiden, 1892, und Weitere Mittheilungen über Sehstörungen bei funktionellen Nervenleiden. Sonderabdruck aus dem Jahrbuch der Hamburger Staatskrankenanstalten, Bd. 2.
62. Landolt, Die Insuffizienz des Konvergenzvermögens. Bericht der Ophthalmologischen Gesellschaft zu Heidelberg 1885, S. 5.
63. Schweigger, Klinische Untersuchungen über das Schielen. 1881.
64a. Wilbrand, Über neurasthenische Asthenopie. Archiv f. Augenheilkunde, Bd. 12, S. 163 u. 263. 1883.
b. — Über typische Gesichtsfeldanomalie bei funktionellen Störungen des Nervensystems. Jahrbuch der Hamburger Staatskrankenanstalten 1889, S. 8.
65. Nonne und O. Beselin, Über Kontraktur und Lähmungszustände der exterioren und interioren Augenmuskeln bei Hysterie. Separatabdruck aus der „Festschrift, dem ärztlichen Verein zu Hamburg zur Feier seines 80jährigen Jubiläums gewidmet". 1896.
66. Moebius, Schmidts Jahrbücher, Bd. 220, S. 235 u. Bd. 232, S. 37.
67. Borel, Affections hystériques des muscles oculaires. Archive d'ophthalmol. 1886, S. 506.
68. Hitzig, Über einen durch Strabismus und andere Augensymptome ausgezeichneten Fall von Hysterie. Berliner klin. Wochenschr. 1897, Nr. 7.
69. Liebrecht, Physiologisches und hysterisches Doppeltsehen. Archiv f. Augenheilkunde, Bd. 34, S. 74. 1897.
70. Parinaud, Paralysie de la convergence. Annales d'oculist., Bd. 95, S. 205. 1886, und Recueil d'ophthalmol. 1889, S. 735, und Archive de neurologie 1889, S. 17.
71. Schwarz, Über hysterische Sehschwäche. Bericht der Ophthalmolog. Gesellschaft in Heidelberg 1895, S. 210.
— Die Bedeutung der Augenstörungen für die Diagnostik der Hirn- und Rückenmarkskrankheiten. Berlin.
72. Schnabel, Sehstörung durch Suggestion bei Kindern. Prager mediz. Wochenschr. 1893, Nr. 10.
73a. Schmidt-Rimpler, Bemerkungen zu wirklicher und simulierter Sehschwäche und Gesichtsfeldeinengung. Festschrift zur 100jährigen Stiftungsfeier des mediz.-chirurg. Fiedrich Wilhelms-Instituts. Berlin 1895.
b. — Über Gesichtsfeldermüdung und Gesichtsfeldeinengung mit Berücksichtigung der Simulation. Wiener medizin. Wochenschr. 1895, Nr. 43.

73c. Schmidt-Rimpler, Zur Simulation konzentrischer Gesichtsfeldeinengung mit besonderer Berücksichtigung der traumatischen Neurosen. Deutsche medizin. Wochenschr. 1892, Nr. 24.
74. Oppenheim, Lehrbuch der Nervenkrankheiten. 1894.
75. Voges, Die Ermüdung des Gesichtsfeldes. Dissertation. Göttingen 1895.
76. v. Frankl-Hochwart und A. Topolanski, Zur Kenntnis der Augensymptome bei Neurosen. Deutschmanns Beiträge zur Augenheilkunde, Bd. 2, S. 46. 1895.
77. Hering, Über Ermüdung und Erholung des Sehorgans. Archiv f. Ophthalmologie, Bd. 37, Abt. 3, S. 1. 1891.
78. Salomonsohn, Über die sogenannte pathologische Netzhautermüdung. Berliner Klinik. Sammlung klinischer Vorträge 1894, Heft 70.
79. Peters, Über das Vorkommen und die Bedeutung des sogenannten Verschiebungstypus des Gesichtsfeldes. Deutsche Zeitschr. f. Nervenheilkunde, Bd. 5, S. 302. 1894.
80. Fr. Schultze, Weiteres über Nervenerkrankungen nach Traumen. Deutsche Zeitschr. f. Nervenheilkunde, Bd. 1, S. 445, u. Zur Lehre von den Nervenkrankheiten nach Unfällen. Deutsche mediz. Wochenschr. 1892, Nr. 1 u. 2.
81. Warlomont, Über Chromhidrose der Augenlider. Klin. Monatsbl. f. Augenheilkunde 1864, S. 381.
82. Armaignac, Chromhidrosis simulée. Journal de médecine de Bordeaux 1893. 7 Avril.
83. Rothmund, Ein Fall von Chromhidrose oder Chromokrinie der Augenlider und dessen Ursache. Klin. Monatsbl. f. Augenheilkunde 1866, S. 103.
84. Fox, Chromhidrosis. The Lancet 1881, S. 614.
85. Food, Chromhidrosis. Dublin Journal 1889. March.
86. Oppenheim, Die traumatischen Neurosen. Berlin 1889, und Weitere Mitteilungen in bezug auf die traumatischen Neurosen etc. Berlin 1891 u. 1892 (die Untersuchung Wollenbergs wird hier zitiert).
87. O. König, Ein objektives Kennzeichen der traumatischen Neurose. Berliner klin. Wochenschr. 1891, S. 774.
— Beobachtungen über Gesichtsfeldeinengungen nach dem Försterschen Typus. Archiv f. Augenheilkunde, Bd. 22, S. 264. 1890.
88. W. König, Über Gesichtsfeldermüdung und deren Beziehung zur konzentrischen Gesichtsfeldeinengung bei Erkrankung des Zentralnervensystems. Leipzig 1893.
89. Wilbrand, Die Erholungsausdehnung des Gesichtsfeldes unter normalen und pathologischen Bedingungen. Wiesbaden 1896.
— Über die Gesichtsfeldmessung am Dunkelperimeter. Monatsschr. f. Psychiatrie u. Neurologie, Bd. 1, Heft 1.
90. Karplus, Über Pupillenstarre im hysterischen Anfall. Wiener klin. Wochenschr. 1896, Nr. 52.
91. Leber, Über periphere Sehnervenerkrankungen bei Hysterischen. Archiv f. Psychiatrie, Bd. 24, Heft 2, und Deutsche mediz. Wochenschr. 1892, Nr. 33.
92. Leyden und Goldscheider, Die Erkrankungen des Rückenmarks und der Medulla oblongata. Spezielle Pathologie und Therapie, herausgegeben von Nothnagel. 1897.
93. Gerlier, Troubles oculaires dans une épidémie de vertige paralysant. Revue médic. de la Suisse romande. Referat in Nagels Jahresber. 1887, S. 296.
94. Haltenhoff, Du vertige paralysant. Recueil d'ophthalm. 1887, S. 408, und Progrès médic. 1887, S. 215.
95. Éperon, Note sur le vertige paralysant ou maladie de Gerlier. Revue médic. de la Suisse romande 1889, Nr. 1.

96. Oppenheim und Siemerling, Beiträge zur Pathologie der Tabes dorsalis und der peripherischen Nervenerkrankung. Archiv f. Psychiatrie und Nervenkrankheiten, Bd. 18, S. 98 u. 487, und Charitéannalen 1887.
97. Londe, Paralysie bulbaire progressive infantile et familiale. Revue de médec Déc. 1893, Mars 1894. Zitiert von Marina.
98. Hoppe, Ein Beitrag zur Kenntnis der Bulbärparalyse. Berliner klin. Wochenschr. 1892, Nr. 14.
99. Goldflam, Über einen scheinbaren bulbär-paralytischen Symptomenkomplex. Deutsche Zeitschr. f. Nervenheilkunde 1893, Heft 3—4.
100. v. Grósz, Pathogenese und Bedeutung der im Gefolge von Hirntumoren auftretenden Papillitis. Centralbl. f. prakt. Augenheilkunde 1897, S. 152.
101. Donath, Ein Fall von hysterischer Pupillen- und Akkommodationslähmung geheilt durch Suggestion. Zeitschr. f. Nervenheilkunde 1892, Bd. 2, Heft 2 u. 3.
102. Dreschfeld, On two cases of acute myelitis associated with optic neuritis. The Lancet 1882, Jan. 7.
103. Rumpf, Mitteilungen aus dem Gebiete der Neuropathologie und Elektrotherapie. Deutsche mediz. Wochenschr. 1881, Nr. 32.
104. Noyes, Akute Myelitis mit doppelseitiger Neuritis optica. Archiv f. Augenheilkunde, Bd. 10, S. 331. 1881.
105. Rieger und v. Forster, Auge und Rückenmark. Archiv f. Ophthalmologie, Bd. 27, Abt. 3, S. 109. 1881.
106. Steffan, Beiträge zur Lehre des Zusammenhanges der Erkrankungen des Sehnerven mit denen des Rückenmarks. Bericht der Ophthalmolog. Gesellschaft zu Heidelberg. 1879, S. 90.
107. Bernhardt, Zur Pathologie der Tabes. Virchows Archiv, Bd. 84, 1, S. 1. 1881. — Über das Vorkommen der Neuritis optica bei Tabes. Berliner klin. Wochenschrift 1895, S. 60.
108. Gowers, Axial neuritis in spinal disease. Brit. medic. Journ., Bd. 2, S. 932. 1881. — Memoranda on eye-symptoms in the spinal disease. Medical Times and Gazette, Bd. 1, S. 295. 1883.
109. Dillmann, Über tabische Augensymptome und ihre diagnostische Bedeutung unter gleichzeitiger Berücksichtigung der Tabes-Syphilis-Frage, nach dem Material der Schoelerschen Augenklinik in Berlin. Dissertation 1889.
110. Galezowski, Akkommodationslähmung und Anästhesie der Haut in der Umgebung des Auges als Initialstadium der Tabes. Referat in Centralbl. f. prakt. Augenheilkunde 1888, S. 60.
111. Berger, Die Sehstörungen bei Tabes dorsalis und Versuch einer einheitlichen Erklärung des Symptomenkomplexes der Tabes. Archiv f. Augenheilkunde, Bd. 19, S. 305 u. 391. 1888.
112. v. Grósz, Die Symptome der Tabes dorsalis am Auge. Orvosi Hetilap Szemészet 1896, Nr. 2. Referat in Centralbl. f. prakt. Augenheilkunde 1896, S. 181.
113. Watteville, Über die Lähmung der Konvergenzbewegung der Augen im Beginn der Tabes dorsalis. Neurolog. Centralbl. 1887, Nr. 10.
114. Gerhardt, Syphilis und Rückenmark. Berliner klin. Wochenschr. 1893, Nr. 50.
115. Charcot, Les symptômes de paralysie labio-glosso-laryngée progressive dans le tabes. Progrès médic. 1893, Nr. 24.
116. Déjérine, Soc. de biologie. 18. Okt. 1884. Zitiert von Berger.
117. Schmeichler, Die Augenstörungen bei Tabes dorsalis. Archiv f. Augenheilkunde, Bd. 12, S. 451. 1883.

118. Gowers, Memoranda on eye-symptoms in diseases of the spinal disease. Medic. Times and Gazette, Bd. 1, S. 295, und The Lancet, Bd. 1, S. 869 u. 1031. 1883.
119. Schmidt-Rimpler, Progressive Sehnervenatrophie und Fehlen des Kniephänomens. Klin. Monatsbl. f. Augenheilkunde 1878, Juni-Heft.
120. Erb, Über die Thomsensche Krankheit. Archiv f. klin. Medizin, Bd. 45, S. 529. 1889.
121. Buzzard, Brain 1878, Nr. 2, S. 198.
122. Benedict, Über die Prognose und Therapie der Tabes. Wiener mediz. Presse 1887, Nr. 33.
123. Uhthoff, Untersuchungen über die bei der multiplen Herdsklerose vorkommenden Augenstörungen. Archiv f. Psychiatrie u. Nervenkrankheiten, Bd. 21, Heft 1 u. 2. 1889.
— Über die bei der multiplen Sklerose vorkommende Amblyopie. Berliner klin. Wochenschr. 1889, Nr. 23.
— Über die Bewegungsanomalien bei der disseminierenden Herdsklerose. Bericht der ophthalmolog. Gesellsch. zu Heidelberg 1889, S. 12.
124. Peltesohn, Ursachen und Verlauf der Sehnervenatrophie. Centralbl. f. prakt. Augenheilkunde 1887, S. 45, 75 u. 106.
125. Zacher, Ein Fall von doppelseitiger Ophthalmoplegie mit amyotrophischer Lateralsklerose. Neurolog. Centralbl. 1886, Nr. 23.
126. Hellich, Contribution à l'étiologie de la syringomyélie. Arch. Bohême de méd., Bd. 3, Nr. 4. 1890.
127. Achard et Guinon, Sur un cas de myélite aigue diffuse avec double néurite optique. Arch. de méd. expér. 1889, S. 696.
128. Raicheline (Paris 1892). Referat im Neurolog. Centralbl. 1892, S. 709.
129. Schlesinger, Zur Diagnose der chronischen nuklearen Ophthalmoplegie. Dissertation. Berlin 1893.
130. Kretz, Über einen Fall von Syringomyelie. Wiener klin. Wochenschr. 1890, Nr. 25 u. 26.
131. Hirt, Ein Fall von Zystizerkus im Rückenmark. Berliner klin. Wochenschr. 1887, Nr. 3.
132. Klein, Augenspiegelstudien bei Geisteskranken. Wiener mediz. Presse 1887, Nr. 3.
133. Uhthoff, Über ophthalmoskopische Untersuchungen bei Geisteskranken. Bericht der ophthalmolog. Gesellsch. zu Heidelberg 1883, S. 139.
134. Manz, Über Veränderungen am Sehnerven bei akuter Entzündung des Gehirns. Bericht der ophthalmolog. Gesellsch. zu Heidelberg 1874, S. 447. Im Anschluß daran Diskussion (Schmidt-Rimpler, Horner, Horstmann).
135. Albutt, On the use of the ophthalmoscope etc., S. 364.
136. Tebaldi, L'ottalmoscopia nella alienazione mentale, nella epilepsia, nella pellagra. Riv. clinica 1870, S. 201 ff. Referat in Nagels Jahresber. 1870, S. 374.
137. Fürstner, Über eine eigentümliche Sehstörung bei Paralytikern. Archiv f. Psychiatrie u. Nervenkrankheiten, Bd. 8, Abt. 1, S. 182. 1877, u. Bd. 9, Abt. 3, S. 90. 1878.
— Zur Genese und Symptomatologie der Pachymeningitis haemorrhagica. Eod. loco, Bd. 8, Abt. 1, S. 1. 1877.
138. Knies, Veränderungen der Akkommodation während eines epileptischen Anfalles. Sitzungsber. der ophthalmolog. Gesellsch. zu Heidelberg 1877, S. 61. (Diskussion: Raehlmann.)
— Augenbefunde bei Epilepsie. Archiv f. Psychiatrie u. Nervenkrankheiten, Bd. 20, Abt. 2, S. 569. 1888.

139. Schmidt-Rimpler, Optikus. Eulenburgs Realenzyklopädie der ges. Heilkunde, 2. Aufl., u. Augenheilkunde und Ophthalmoskopie, 6. Aufl., S. 235. 1894.
140. Jastrowitz, Beiträge zur Lokalisation im Großhirn und deren praktische Verwertung. Deutsche mediz. Wochenschr. 1888, Nr. 8.
141. Sichel, Sur une espèce particulière de délire sénile qui survient quelquefois après l'extraction de la cataracte. Annales d'Oculist., Bd. 49, S. 154. 1863.
142. Schmidt-Rimpler, Delirien nach Verschluß der Augen und in Dunkelzimmern. Archiv f. Psychiatrie u. Nervenkrankheiten, Bd. 9, S. 233. 1878.
143. v. Frankl-Hochwart, Über Psychosen nach Augenoperationen. Jahresber. f. Psychiatrie, Bd. 9, Abt. 1 u. 2. 1889.
144. Hirschberg, Über Sehstörungen bei progressiver Paralyse. Neurolog. Centralbl. 1883, 15. Jan.
145. Zacher, Beiträge zur Pathologie und pathologischen Anatomie der progressiven Paralyse. Archiv f. Psychiatrie u. Nervenkrankheiten, Bd. 14, S. 463. 1883.
146. Witkowski, Über einige Bewegungserscheinungen an den Augen. Eod. loco, Bd. 9, S. 443. 1878.
147. Nieden, Über Platzangst (Agarophobie) und Gesichtsfeldbeschränkung. Deutsche mediz. Wochenschr. 1891, Nr. 13.
148. Siemerling, Pupillenreaktion und ophthalm. Befunde bei geisteskranken Frauen. Charité-Annalen, Bd. 9, S. 339. 1886.
149. Schleich, Die Augen der Epileptiker in der Heilanstalt Schloß Stetten in Württemberg. Klin. Monatsbl. f. Augenheilkunde 1886, S. 469.
150. Finkelstein, Über Sehstörungen und Störungen anderer spezieller Sinne bei einigen Erkrankungen des Nervensystems. Russisch. Referat in Nagels Jahresbericht 1886, S. 291.
151. Hilbert, Zur Kenntnis der Xanthopsie. Archiv f. Augenheilkunde, Bd. 15, Heft 4. 1885.
152. Schmidt-Rimpler, Die Westien-Zehendersche binokulare Lupe. Sitzung des ärztl. Vereins zu Marburg, 9. Januar 1889. Berliner klin. Wochenschr. 1890, Nr. 3.
153. Guillery, Über latente Augenmuskelstörungen bei Tabes dorsalis. Archiv f. Augenheilkunde, Bd. 29, S. 361. 1894, u. Bericht der ophthalmolog. Gesellsch. zu Heidelberg 1893, S. 174.
— Über die typische Diagnostik der Pupillarerscheinungen bei der Tabes dorsalis. Deutsche mediz. Wochenschr. 1892, Nr. 52.
154. Edinger, Eine neue Theorie über die Ursachen einiger Nervenkrankheiten, insbesondere der Neuritis und Tabes. Volkmanns Sammlung klin. Vorträge, Neue Folge, 1894, Nr. 106.
155. Galezowski, Des troubles visuels dans la maladie de Parkinson. Recueil d'Ophthalmologie 1891, S. 72. Société de biologie 1891, 7 Février (Déjérine).
156. Debove, Note sur un cas de latéropulsion oculaire dans la paralysie agitante. Progrès médical, Février 1878.
157. Suckling, Lateral-spinal sclerosis with optic neuritis. Brit. medic. Journal 1882, S. 464.
158. Schultze, Über die anatomische Grundlage des Tetanus. Neurolog. Centralbl. 1882, Nr. 6.
159. Ramiro-Guedes, Tetanus, entstanden nach einer Wunde des Auges. Archiv. ophthalmotherap. des Lisboa. Referat in Nagels Jahresber. 1886, S. 565.
160. Kunn, Ein Fall von Mydriasis spastica und Neuroretinitis mit Ausgang in Atrophia nervi optici bei Tetanie. Wiener klin. Wochenschr. 1889, Nr. 12.

161. Bouchut, Ophthalmoscopie médicale. Revue cérébroscopique pendant l'année 1872. Gaz. des hôpitaux 1873, S. 202, 209.
162. Flechsig, Die Lokalisation der geistigen Vorgänge der Sinnesempfindungen des Menschen. 1896.
163. Gould, Three remarkable cases of reflex neuroses due to eye-strain. Medic. and surg. Reporter 1889, Febr.
164. Stevens, Chorea, its cause and treatment. Transactions of the New-York academie of med. 15. Juni 1876.
— Some remarks upon the relations between anomalous refraction of the eyes and certain functional nervous diseases. New-York med. Record 1876, S. 567.
— Epilepsy, Chorea and the eye-muscles. The medic. Record 1889. 21. December.
165. Karger, Die Initialsymptome der Tabes dorsalis. Dissertation. Berlin 1887 (unter 117 Tabetikern der Mendelschen Klinik 35% Sehstörungen.)
166. Swanzy, On the value of eye-symptoms in the localisation of cerebral disease. Ophthalm. Review 1888, S. 363.
— The Royal Ophthalm. Report, Bd. 8, S. 181.
167. Mendel, Sehnervenatrophie mit Chorea. Archiv f. Psychiatrie u. Nervenkrankheiten, Bd. 20, S. 602. 1888.
168. Gairdner, A case of Hammond's „athetosis". The Lancet. June 1878.
169. Goldstein, Über Athetose. Dissertation. Berlin. Referat in Nagels Jahresber. 1878, S. 252.
170. Boy, Étude clinique sur l'œil dans la paralysie générale progressive. Thèse. Paris 1879.
171. Jehn, Über ophthalmoskopische Befunde bei Geisteskranken. Allgem. Zeitschr. f. Psychiatrie, Bd. 30, S. 519. 1874.
172. Rampoldi, Amaurosi unilaterale (isterica?) reperto oftalmoscopico visibile. Guarigione dopo tre mesi di cura. Annali d' ottalmologia, Bd. 9, S. 527. 1882.
173. Galezowski, Migraine ophthalmique avec thrombose des vaisseaux rétiniens. Recueil d'ophthalm. 1882, S. 10.
174. Thorowgood, Optic neuritis, with complete loss of vision, recovery under treatment. Medic. Times and Gazette, Bd. 50, S. 160. 1875.
175. Hotz, Notes on intraocular lesions produced by sunstroke. Americ. Journ. of sciences. July 1879.
176. Kesteven, Xantopsia. Clinical Society of London. 27. Jan. 1882.
177. Berlin, Über Sehstörungen nach Verletzungen des Schädels durch stumpfe Gewalt. Bericht der Ophthalmolog. Gesellsch. zu Heidelberg 1879.
— Krankheiten der Orbita. Graefe-Saemisch' Handbuch, Bd. 6. 1880.
178. Leber-Deutschmann, Beobachtungen über Sehnervenaffektionen und Augenmuskellähmungen bei Schädelverletzungen. Archiv f. Ophthalmologie, Bd. 27, Abt. 1, S. 272. 1881.
179. Bode, Ein Fall von zerebraler Kinderlähmung mit Störungen in den Augenbewegungen. Dissertation. Marburg 1893.
180. Bohde, Ein Fall von schwerer Polyneuritis aller vier Extremitäten mit bulbären Symptomen. Zeitschr. f. klin. Medizin, Bd. 25, S. 161. 1894.
181. De Bono e Dotto, L' occhio degli epilettici. Archivo d' ottalmologia, Bd. 1, Abt. 3—9. 1894.
182. Panas, Paralysies oculaires motrices par pression latérale du crâne. Transactions of the VII. internat. ophthalm. Congress. Edinburgh 1894, S. 48.
183. Knapp, Affektion des Sehorganes bei Thrombose des Hirnsinus. Archiv f. Ophthalmologie, Bd. 14, Abt. 1, S. 220. 1868.

184. Schmidt-Rimpler, Beitrag zur Kenntnis der metastatischen Irido-Chorioiditis. Archiv f. Ophthalmologie, Bd. 18, Abt. 1, S. 18. 1872.
185. Jansen, Über Hirnsinusthrombosen nach Mittelohreiterungen. Archiv f. Ohrenheilkunde, Bd. 35, S. 55, u. Bd. 36, S. 1. 1894.
186. Jacobaeus, Über einen Fall von Poliencephalitis haemorrhagica superior. Deutsche Zeitschr. f. Nervenheilkunde, Bd. 5, S. 334. 1894.
187. Taylor, Zur pathologischen Anatomie der multiplen Sklerose. Deutsche Zeitschr. f. Nervenheilkunde 1894, Heft 1.
188. Hughlings Jackson, On the use of cocain in the investigation of certain anormal material condition of the eyes. The Lancet. 6. Jan. 1894.
189. Clarke, A case of Friedreich's disease or hereditary ataxy with necropsy. Brit. medic. Journ. 8. Dec. 1895.
190. Déjérine et Mitraillé, Contribution à l'étude des troubles trophiques et vasomoteurs dans la Syringo-myélie. Arch. de Physiol. norm. et pathol. Octobre 1895.
191. Remak, Zur Pathologie und Therapie der progressiven Bulbärparalyse. Berliner klin. Wochenschr. 1895, S. 29.
192. Kaes, Statistische Betrachtungen über die wichtigsten somatischen Anomalien bei allgemeiner Paralyse. Zeitschr. f. Psychiatrie, Bd. 51, Heft 4. 1895.
193. W. König, Transitorische Hemianopsie mit konzentrischer Gesichtsfeldeinschränkung bei einem Falle von zerebraler Kinderlähmung. Archiv f. Psychiatrie u. Nervenkrankheiten, Bd. 27, S. 337. 1895.
194. Leimbach, Statistisches zur Symptomatologie der Tabes dorsalis. Deutsche Zeitschr. f. Nervenheilkunde, Bd. 7, Abt. 5 u. 6. 1895.
195. Lévi, D'un cas de syringomyélie avec signe d'Argyll-Robertson. Gaz. des hôpitaux 1895, Nr. 60.
196. Vialet, Troubles oculo-pupillaires dans un cas de syringomyélie unilatérale. Recueil d'Ophthalmologie 1895, S. 529.
197. Schmidt-Rimpler, Zur Ätiologie der Kataraktentwicklung im mittleren Lebensalter. Klin. Monatsbl. f. Augenheilkunde, Bd. 21, S. 181 u. 246. 1883.
198. Jolly, Über Myasthenia gravis pseudoparalytica. Berliner klin. Wochenschr. 1895, Nr. 1.
199. Frost, Hysterical deviation. Brit. medic. Journ. II, S. 1248. 1884.
200. Röder, Ein Beitrag sur Kasuistik der Hysterie. Klin. Monatsbl. f. Augenheilkunde, Bd. 29, S. 361. 1891.
201. Dubois-Reymond, Zur Kenntnis der Hemikranie. Archiv f. Anatomie u. Physiologie 1860, S. 461.
202. Möllendorf, Über Hemikranie. Virchows Archiv, Bd. 41, S. 388. 1867.
203. Eugen Fränkel, Zur Pathologie des Halssympathikus. Breslau 1874.
204. O. Berger, Zur Pathogenese der Hemikranie. Virchows Archiv, Bd. 59. 1874.
205. Eulenburg, Hemikranie. Ziemssens Handbuch der spez. Pathologie. 1875.
206. Moebius, Die Migräne. Nothnagels Spezielle Pathologie u. Therapie. 1894.
207. Siegrist, Beiträge zur Kenntnis vom Wesen und Sitz der Hemicrania ophthalmica. Mitteilungen aus Kliniken u. anderen Instituten der Schweiz, 1. Reihe, Heft 10. 1894.
208. Palombi, Sull' emicrania oftalmica. Boll. d' Oculist., Bd. 16, S. 2. 1894.
209. Martin, Hémicranie. Société française d'Ophthalmologie. 31. Janv. 1884.
210. Quincke, Über Meningitis serosa und verwandte Zustände. Deutsche Zeitschr. f. Nervenheilkunde, Bd. 9, S. 165. 1896.

211. Wettendorfer, Ein Beitrag zur Ätiologie des juvenilen Totalstares. Wiener mediz. Wochenschr. 1897, Nr. 11 u. 12.
212. Chalmers da Costa, A case of ophthalmic migraine. Journ. of nerv. and ment. disease 1890, S. 217.
213. Moeli, Weitere Mitteilungen über die Pupillenreaktion. Berliner klin. Wochenschr. 1897, Nr. 18 u. 19.
214. Saxer, Die Syringomyelie. Zusammenfassendes Referat. Centralbl. f. patholog. Anatomie. 1898.
215. Mann, Zur Symptomatologie der beginnenden Tabes, unter spezieller Berücksichtigung der Augensymptome. Allg. mediz. Centralztg. 1902, Nr. 54 u. 55.
216. v. Grósz, Die Atrophie der Optikusnerven bei Tabes dorsalis. 9. internat. Ophthalmologen-Kongreß zu Utrecht 1899.
217. Coppez, Les symptomes oculaires du tabes. Journ. médic. de Bruxelles 1899, Nr. 7.
218. Elschnig, Zur Anatomie der Sehnervenatrophie bei Erkrankungen des Zentralnervensystems. Wiener klin. Wochenschr. 1898, Nr. 11.
219. Westphal, Über strangförmige Degeneration der Hinterstränge mit gleichzeitiger fleckweiser Degeneration des Rückenmarks. Archiv f. Psychiatrie u. Nervenkrankheiten, Bd. 9, S. 389, 413 u. 419.
220. Oppenheim, Lehrbuch der Nervenkrankheiten. 4. Aufl. 1904.
221. Goebel, Über Landrysche Paralyse. Münchner mediz. Wochenschr. 1898, Nr. 30 bis 32.
222. P. Marie, Ptosis bilateral chez un malade atteint de myopathie facio-scapulo-humérale. Annal. d'Oculist., T. 126, S. 57. 1901.
223. Bielschowsky, Myelitis und Sehnervenentzündung. Berlin 1901.
224. Higier, Ein Fall von Neuritis optica mit vierwöchentlicher doppelseitiger, in komplette Heilung ausgegangener Blindheit. Neurolog. Centralbl., Bd. 17, Nr. 9. 1898.
225. Dalén, Neuritis optica und Myelitis acuta. Archiv f. Ophthalmologie, Bd. 68, S. 672. 1899.
226. Wilbrand und Saenger, Neurologie des Auges, Bd. 1, S. 137. 1899.
227. Bruns und Stölting, Über Erkrankungen des Sehnerven im Frühstadium der multiplen Sklerose. Zeitschr. f. Augenheilkunde III, 1. 1900.
228. Rosenfeld, Bericht über einen Fall von multipler Sklerose. Deutsche mediz. Wochenschr. 1903, Vereinsbeilage, S. 199.
229. Jessop, On the consensual pupillary light reflex in cases exhibiting the Argyll-Robertson pupil symptom in one eye. Ophthalm. Review 1891, S. 253.
230. Baas, Über das Zentrum der reflektorischen Pupillenverengerung und über den Sitz und das Wesen der reflektorischen Pupillenstarre. Münchner mediz. Wochenschr. 1902, Nr. 10.
231. Uhthoff, Tabes. Graefe-Saemisch' Handbuch der gesamten Augenheilkunde, Bd. 11, Abt. 2, S. 183. 2. Aufl. 1904.
232. Wilbrand, Über Perineuritis und Neuritis interstitialis peripherica bei Tabes und Pseudotabes luetica. Klin. Monatsbl. f. Augenheilkunde 1901, S. 821.
233. Kampferstein, Die Augensymptome der multiplen Sklerose. Archiv f. Augenheilkunde, Bd. 49, 1. 1904.
234. Elschnig, Klinischer und anatomischer Beitrag zur Kenntnis der akuten retrobulbären Neuritis. Archiv f. Augenheilkunde, Bd. 26, S. 56. 1893.
235. Schlesinger, Die Syringomyelie. Monographie. 2. Aufl. 1902.
236. F. Schultze, Syringomyelie. Die deutsche Klinik. 1903.

237. Jolly, Über akute aufsteigende Paralyse. Berliner klin. Wochenschr., Nr. 12. 1894.
238. Bach und H. Meyer, Über Pupillenzentren. Archiv f. Ophthalmologie, Bd. 46, 2. 1903.
239. Wolff, Das Verhalten des Rückenmarks bei reflektorischer Pupillenstarre. Archiv f. Psychiatrie u. Nervenkrankheiten, Bd. 32, Heft 1, S. 57. 1899.
240. Block, Paralysie de l'accommodation et mydriase d'origine hystérique. Annal. d'Oculist., T. 119, S. 193. 1898.
241. Westphal, Über Pupillenerscheinungen bei Hysterie. Berliner klin. Wochenschr. 1897, Nr. 47.
242. Remak, Polyneuritis. Nothnagels Spezielle Pathologie u. Therapie, Bd. 11, Teil 3, S. 448.
243. Axenfeld, Über Luxation, Zerstörung und Herausreißung des Augapfels als Selbstverstümmlung bei Geisteskranken. Zeitschr. f. Augenheilkunde, Bd. 1, Heft 2. 1899.
244. Teillais, De l'hystéro-traumatisme oculaire. Archives d'Ophthalmologie, Bd. 24, S. 528. 1904.
245. Bernheimer, Ätiologie und pathologische Anatomie der Augenmuskellähmungen. Graefe-Saemisch' Handbuch der ges. Augenheilkunde, Bd. 8, Kap. 11. 1902.
246. Nicolai, Über Sehnervenatrophie bei Tabes dorsalis. Charité-Annalen, 28. Jahrg. Separatabdruck (Fall 8). 1903.
247. E. Müller, Die multiple Sklerose des Gehirns und des Rückenmarks. Jena 1904.
248. M. Reichardt, Das Verhalten des Rückenmarks bei reflektorischer Pupillenstarre. Archiv f. Psychiatrie 1904, Heft 1.
249. Axenfeld, Frische Tuberkel der Glandula lacrymalis bei allgemeiner Miliartuberkulose. IX. Congrès internat. d'Ophthalmologie d'Utrecht 1899, S. 111.
250. Peters, Weitere Beiträge zur Pathologie der Linse. Klin. Monatsbl. f. Augenheilkunde 1902, S. 351 u. 431.
— Über Veränderungen in den Ziliarepithelien bei Naphthalin- und Ergotinvergiftung. Bericht über die 30. Versamml. der ophthalmolog. Gesellsch. zu Heidelberg 1902, S. 20.
— Weitere Beiträge zur Pathologie der Linse. Klin. Monatsbl. f. Augenheilkunde, 42. Jahrg., Bd. 9, S. 37. 1904.
251. Sänger, Hysterie und Neurasthenie bei Kindern. Berlin 1902.
252. Greeff, Über das „röhrenförmige Gesichtsfeld" bei Hysterie. Berliner klin. Wochenschr. 1902, Nr. 21.
253. Adelheim, Abhängigkeit vieler funktioneller nervöser Allgemeinstörungen von den Augen. Bericht über die 31. Versamml. der ophthalmolog. Gesellsch. zu Heidelberg 1903, S. 239.
254. Coggin, Versuch eines wahnsinnigen Patienten, sich beide Augen herauszureißen. Archiv f. Augenheilkunde, Bd. 42, S. 319. 1901.
255. Geuth, Über einen Tetanusfall nach Augenverletzung. Zeitschr. f. Augenheilkunde, Bd. 9, S. 55. 1903.
256. Nacht, Die bei Erkrankungen der Meningen beobachteten Erscheinungen, mit spezieller Berücksichtigung der okularen Symptome. Zeitschr. f. Augenheilkunde, Bd. 12, S. 243. 1904.
257. Enslin, Eitrige Meningitis als Folge von Enucleatio bulbi. Archiv f. Augenheilkunde, Bd. 50, S. 285. 1904.
258. Loeser, Okuläre Symptome bei Aneurysma der Carotis interna. Archiv f. Augenheilkunde, Bd. 50, S. 183. 1904.

259. Gelpke, Über die Beziehungen des Sehorgans zum jugendlichen Schwachsinn. Samml. zwangloser Abhandl. aus dem Gebiete der Augenheilkunde, herausgeg. von Vossius, Bd. 6, Heft 1. 1904.
260. Kuhnt und Wokenius, Über Veränderungen der Netzhautmitte bei Geisteskranken. Zeitschr. f. Augenheilkunde, Bd. 9. 1903.
261. Marburg, Klinische Beiträge zur Neurologie des Auges; infantile und juvenile Tabes. Wiener klin. Wochenschr. 1903, Nr. 27.
262. Königshöfer, Konvergenzstarre, eine bisher nicht beschriebene Funktionsstörung der Neurasthenie und Hysterie. Die ophthalmolog. Klinik 1902, Nr. 4.
263. Pilcz und Wintersteiner, Über Ergebnisse von Augenspiegeluntersuchungen an Geisteskranken, mit besonderer Berücksichtigung der kongenitalen Anomalien. Zeitschr. f. Augenheilkunde, Bd. 12, S. 729. 1904.
264. v. Reuß, Über Ermüdungsgesichtsfelder. Bericht der Ophthalmolog. Gesellschaft. Heidelberg 1900. S. 145.

II.

ERKRANKUNGEN

DER

NIEREN.

1. Erkrankungen des Augengrundes (besonders Neuroretinitis albuminurica).

Die häufigsten Affektionen des Auges bei Nierenleiden zeigen sich in der Netzhaut und am Sehnerven. Es haben daher schon seit langer Zeit Schwachsichtigkeiten und Erblindungen bei Nephritis die Aufmerksamkeit der Ärzte erregt. Bright*) (1836) teilte mehrere Fälle mit und Landouzy (1849) schrieb bereits über den Zusammenhang zwischen Amaurose und Nephritis albuminurica. Türck (1850) und Virchow (1855) konstatierten anatomisch die Veränderungen in der Netzhaut, Heymann (1856) und Liebreich (1859) gaben eine Beschreibung des ophthalmoskopischen Bildes.

Die Netzhauterkrankungen können bei den verschiedensten Formen der Nierenaffektion vorkommen, am häufigsten finden sie sich bei der chronischen Nephritis, und zwar weniger oft bei der großen, weißen Niere und Amyloidniere (Traube, Alexander, Gowers u. a.) als bei der Schrumpfniere. Jedoch beobachtet man sie auch bei akuter Nephritis, so besonders nach Scharlach, nach Diphtherie, Masern (Horner[6]), Intoxikationen (Blei), schwerem Ikterus, Malaria etc.; selbst bei der einfachen Stauungsniere der Schwangeren.

Frerichs fand die Netzhauterkrankung bei Nephritis in zirka 13%, Lebert in 20%, Wagner[1] in zirka 7%. Miles Miley[24] sah unter 164 Fällen akuter und chronischer Nierenerkrankungen, die in den Jahren 1884—1886 im Londoner Hospital mit dem Augenspiegel untersucht wurden, 51 Retinitiden (31%). Eales[40] fand sie 28mal unter 100 Fällen chronischer Nierenerkrankung, Groeunouw in 22%, Elschnig[54] in 32%.

Da das Gemeinsame der Eiweißbefund im Urin ist, so wird die Netzhautaffektion als Retinitis albuminurica bezeichnet. Die Form der Erkrankung ist in einem gewissen Stadium der Entwicklung, das aber nicht bei allen Patienten zustande kommt, so charakteristisch, daß wir mit großer Wahrscheinlichkeit daraus die Nephritis diagnostizieren können. Eine große Anzahl von Nierenerkrankungen, die bis zur Augenunter-

*) Siehe die ältere Literatur bei Leber (v. Graefe-Saemisch, Handbuch der gesamten Augenheilkunde, 1. Aufl., Bd. 5, Abt. 2).

suchung symptomenlos oder fast symptomenlos verlaufen waren, wurde erst durch den Augenspiegel diagnostiziert. Jedem beschäftigten Ophthalmologen stehen hierüber zahlreiche Erfahrungen zu Gebote.

Besonders bei Schrumpfnieren kann der Befund von besonderer Bedeutung werden. So war beispielsweise bei einem 60jährigen Herrn, der über Magenbeschwerden klagte, bereits vom Hausarzte der Urin ohne Ergebnis untersucht worden, ein innerer Kliniker hatte sich darauf verlassen und eine den sonstigen Verhältnissen entsprechende Kur vorgeschlagen. Wegen Sehbeschwerden kam Patient zu mir; die Netzhautveränderungen wiesen auf ein Nierenleiden hin. Erst wiederholte Untersuchungen des Urins ergaben den Albumengehalt.

Gerade in diesen Fällen, wo das Eiweiß zeitweilig im Urin fehlt, tritt die Augenuntersuchung in ihrem vollen Werte zutage. Es ist daher nicht energisch genug auf letztere zu verweisen, wenn irgendwelche Symptome, etwa auch nur einfache Kopfschmerzen, Müdigkeit, Verdauungsstörungen, den Verdacht auf ein Nierenleiden erwecken könnten. Wie erwähnt, fehlen aber selbst diese Symptome gelegentlich und die Patienten halten sich für völlig gesund.

Bei einem im Dienste befindlichen, kräftig aussehenden Hauptmann, der mich nur wegen eines öfter auftretenden Augenflimmerns konsultierte, wurde eine Retinitis albuminurica gefunden. Der Patient wollte anfänglich gar nicht an sein Leiden glauben: nach einem Jahre war er tot.

Man muß aber beachten, daß auch Netzhautaffektionen infolge der Albuminurie auftreten, die kein direkt charakteristisches Aussehen haben. Hierher gehören besonders die Apoplexien: aber immer werden dieselben Anlaß zur Urinuntersuchung geben müssen.

Für gewöhnlich sind die Veränderungen intensiver. Die Papilla optica ist hyperämisch, die sonst sichtbare weißliche Grube, aus welcher die Zentralgefäße entspringen, bekommt eine rötliche Färbung, das Gewebe verliert seinen Glanz und erhält ein trübes, stumpferes Aussehen. Die Grenze der Papille wird verwaschen, der weiße Skleralring verdeckt; die angrenzende Netzhautpartie wird ebenfalls trüber und undurchsichtiger. Die Venen sind stärker gefüllt, öfter geschlängelt, die Arterien enger. Dabei finden sich dann meist in der Netzhaut, und zwar in der Umgebung der Papille und in der Nähe des hinteren Poles weiße rundliche oder ovale Flecke neben roten Blutflecken, die öfter eine strichförmige Gestalt zeigen.

Bisweilen bestehen die Veränderungen anfänglich allein in der Gegend der Macula lutea; dieselben können so gering sein, daß sie nur bei genauer Untersuchung erkannt werden. Da der gelbe Fleck wegen des Hornhautreflexes und der eintretenden Pupillenverengerung besonders schwer zu ophthalmoskopieren ist, so wird man gelegentlich zur Anwendung von Mydriatizis schreiten müssen. Die Makula zeigt sich alsdann kreisförmig

von ganz kleinen grauen Pünktchen und Strichen umgeben, die dem Rot des Augenhintergrundes an der Stelle das Aussehen geben, als wenn feinster Staub darauf liege, etwa dem Bilde ähnlich, das man gelegentlich bekommt, wenn das zur Untersuchung benutzte Konvexglas nicht ganz sauber abgewischt ist. Man fühlt sich unwillkürlich in solchen Fällen veranlaßt, erst das Glas noch einmal zu reinigen, ehe man an die Objektivität des Netzhautbefundes glaubt. Ist der Prozeß weiter vorgeschritten, so treten deutliche weiße kleine Striche gemischt mit kleinen weißen Punkten, die wie ein Strahlenkranz alsdann das etwas dunkler braun erscheinende Makulazentrum umrahmen, als charakteristischer Befund hervor: das Bild hat eine gewisse Ähnlichkeit mit dem, welches etwa dadurch entsteht, daß man weiße Ölfarbe mit einem Pinsel gegen eine rote Grundfläche in kleinsten Mengen ausspritzt. Schreitet die Affektion noch weiter, so hat man umgekehrt den Eindruck, als ob die Grundfläche weiß wäre und sich darauf ein schleierartiges Gewebe von dunkleren bräunlichen Fasern befände. Auch die Umgebung der Papilla pflegt später von großen weißlichen Plaques eingenommen zu werden, die sich der Papillengrenze anschließen, sie verdecken und in Sektorenform mit meist gebogenen Rändern in die Netzhaut hineinreichen. Die Papilla kann von einer derartigen „geflammten“ Figur vollständig eingeschlossen sein. Die Gefäße werden an einzelnen Stellen unterbrochen; die Venen erscheinen auf und neben der Papilla als rot-bläuliche Striche, ohne den zentralen Glanzeffekt, oft strichförmigen Blutungen, die übrigens auch dabei vorhanden sind, gleichend. Die Arterien sind ebenfalls hier und da verdeckt, meist dünn. In einzelnen Fällen erkennt man selbst die Hauptstämme der Arterien auf der Papille optica kaum, nur wenn man starke Vergrößerung (etwa durch Benutzung des aufrechten ophthalmoskopischen Bildes) anwendet, sieht man sie als weiße glänzende Stränge, ohne daß man einen rötlichen Rand, wie sonst, an ihnen wahrnimmt. In einem späteren Stadium des Prozesses können sie wieder deutlicher hervortreten, so daß die Erklärung viel für sich hat, daß es sich in diesen Fällen nur um zeitweise Veränderung der Blutzirkulation handelt, indem die weißen Blutkörperchen sich anhäufen und auch in die Gefäßwandungen eindringen.

Das zuletzt geschilderte Bild kann als charakteristisch für vorhandene Albuminurie gelten; es ist aber in seiner vollen und ausgeprägten Entwicklung selten. Noch seltener ist das Hinzutreten einer Chorioiditis, wo sich schwarze und bräunliche rundliche Pigmentierungen finden, die nach Elschnig (l. c.) eine besonders ungünstige Prognose quoad vitam bieten.

Hingegen kommen gelegentlich Blutungen und kleinere weiße Plaques, selbst in strahlenartiger Anordnung um die Makula, mit oder ohne Beteiligung der Papilla optica auch bei anderen Allgemeinaffektionen vor; es

kann oft große Schwierigkeiten haben und bedarf längerer Beobachtung, um das ätiologische Moment (siehe weiter unten) in solchen Fällen festzustellen.

Eine Verwechslung der die Papille umgrenzenden sektorenartigen Plaques mit dem ophthalmoskopischen Bilde der doppeltkontourierten Nervenfasern ist leicht zu vermeiden. Bei letzterem sieht man allerdings auch ähnliche weiße, oft in der Peripherie geflammte Sektoren, in denen die Gefäße verschwinden, sich dem Sehnerveneintritt ansetzen, ja gelegentlich kann auch ein weißer Plaque etwas entfernt von der Papilla auftreten, aber es fehlen die entzündliche Beteiligung der letzteren, die Affektion der Macula lutea und die Apoplexien.

Wenn die Papilla optica eine stärkere Schwellung zeigt, so daß sie über ihre Umgebung hervorragt, also wenn es sich um eine eigentliche Neuroretinitis handelt, so kann, wenn der Prozeß nicht in seiner Entwicklung beobachtet wurde und der Eiweißbefund zu Zeiten fehlt, gelegentlich eine Verwechslung mit der, wenn auch sehr selten in dieser Form auftretenden Neuroretinitis bei Hirntumoren stattfinden. Einen hierher gehörigen Fall habe ich[2] beschrieben; derselbe war noch dadurch ausgezeichnet, daß es sich um ein erst 15jähriges Mädchen handelte, das bis auf dann und wann auftretendes Kopfweh mit Erbrechen sich bis dahin gesund gefühlt hatte. In der Regel aber ist die Netzhautinfiltration bei der albuminurischen Neuroretinitis viel ausgeprägter.

Selten ist die doppelseitige einfache Neuritis ohne Beteiligung der Netzhaut bei Albuminurie. Die Papille ist dabei entweder einfach hyperämisch und ödematös, oder es zeigt sich ausgeprägtere Gewebstrübung. Auch perivaskulitische Gefäßveränderungen kommen vor. Öfter besteht auf einem Auge ausgeprägte Retinitis mit weißen Plaques, während das andere Auge nur Neuritis zeigt.

In einzelnen Fällen hat man sogar eine pilzkopfförmig hervorragende, ausgeprägte Stauungspapille ohne sonstige Netzhautaffektion (Schweigger[32]) beobachtet: doch bestand hier wohl meist eine Komplikation mit zerebralen Prozessen, die eine intrakranielle Druckzunahme veranlaßten. Dies zeigte auch ein von mir beobachteter Fall. Bei einem 10jährigen Mädchen mit Albuminurie, Anasarka, fand ich beiderseits die Papillen hyperämisch, stark geschwellt, pilzkopfförmig hervorragend; die Gefäße knickten beim Übergang von der Netzhaut auf die Papille, die Grenzen des Sehnerveneintritts waren verschwommen. An der Retina keine Veränderungen. Die 16 Tage nach der ersten Untersuchung erfolgte Sektion ergab ausgedehnte Pachymeningitis haemorrhagica, besonders in der linken Schläfengrube, wo Auflagerungen von 2 *mm* Dicke waren. Ein ähnlicher Belag überzog den Basalteil der Dura von der Sella turcica bis zum Foramen magnum. In den Sulzis reichliche Zerebrospinalflüssigkeit.

Keine Herderkrankung. Nephritis amyloidea. In einem zweiten Fall, der eine 42jährige Frau betraf, fanden sich weiße Stippchen in der Makulagegend und auch sonstige weiße Plaques neben Blutungen. Dabei beiderseits Stauungspapillen. Die Sektion ergab: Granularniere und Tumor des linken Stirnlappens.

Öfter hilft, wenn über die Ätiologie der Papillitis Zweifel bestehen, die Funktionsprüfung entscheiden, da bei den durch Hirntumoren bedingten Sehnervenschwellungen anfänglich gutes Sehvermögen besteht.

Weiße Plaques in der Umgebung der Macula lutea und kleine Blutungen können auch ohne Retinitis albuminurica vorkommen: sie finden sich bisweilen bei Diabetes (siehe das Kapitel), bei Gicht, Chlorose, Meningitis, Syphilis und ohne speziell nachweisbare Allgemeinerkrankung (Retinitis albescens punctata s. striata).

Hierher gehört eine Beobachtung von Laqueur[21], der bei einer 26jährigen Frau auf beiden Augen in größerem Umfange um die Papille herum eine Unzahl von weißen Flecken in der Retina und auf einem Auge einen zwölfstrahligen Stern in der Makula fand. Albumen und Zucker fehlten, wohl aber bestand Syphilis, wie auch die Heilung durch Merkurialisation bestätigte.

Auch habe ich bei Chorioiditis, besonders in Verbindung mit Staphyloma posticum, in seltenen Fällen weiße glänzende Flecke gesehen, die ähnlich wie bei Retinitis albuminurica sogar um die Makula eine Art Kranz bildeten, während sonstige Chorioidealveränderungen fehlten. Hier handelte es sich um partielle Chorioidealatrophie, bei der die glänzende Sklera stellenweise sichtbar wurde. Wenn auch die Ähnlichkeit mit den retinalen weißen Plaques sehr groß sein kann, so haben die bei Chorioiditis vorkommenden Flecke einen stärkeren sehnenartigen Glanz und man sieht hier und da normal erscheinende Netzhautgefäße darüber fortgehen.

Nur entfernt ähnlich ist die von Fuchs beschriebene Retinitis circinata, bei welcher eine graue Trübung die Makula einnimmt, welche in größerer Entfernung von einer weißen Zone umkreist wird. Ferner beachte man, daß auch bei Greisen eine eigentümliche, mit einem zentralen Skotom einhergehende Entartung der Netzhautmitte beobachtet wird: rosafarbene Flecke mit weißlichen Stellen darin, in der Nähe graublaue Flecke (Hirschberg).

In der Regel befällt die Retinitis albuminurica beide Augen, gleichzeitig oder kurz hintereinander. Allerdings bedarf es oft sehr genauer Untersuchung, um die ersten Anfangsspuren an dem zweiterkrankten Auge zu entdecken. Von länger beobachteten Fällen, die einseitig blieben, haben Cheatam[22] zwei und Bull[23] zehn mitgeteilt; ebenso ist ein Fall von Weeks[20] und ein anderer von Miles Miley[24] — durch vier Jahre verfolgt — berichtet worden.

Die Netzhautveränderungen können zurückgehen, selbst ausgeprägte weiße Plaques und die Sternfigur der Makula können verschwinden. Dasselbe gilt von der Papillenerkrankung; in manchen Fällen tritt eine umschriebene blasse Verfärbung des Sehnerven ein, selbst bei relativer Wiederherstellung des Sehens. Bei schwerem Verlauf kommt es zur Atrophie des Nervus opticus und der Netzhaut mit Verdickung der Gefäßwandungen, die dann mit weißen Scheiden umsäumt als dünne Stränge verlaufen. Doch ist dieser Ausgang nur selten.

Oft wechseln Rückgänge mit neuen Nachschüben. Auch Veränderungen in der Chorioidea oder auch im Pigmentepithel komplizieren gelegentlich das Leiden. Man findet dann gelblich-rosa und schwarze Flecke; das Pigment deckt bisweilen auch einmal ein Stück Netzhautgefäß, so daß — wenn nicht etwa Umwandlung einer Netzhautapoplexie stattgefunden hat — an ein Hineinschwemmen von der Chorioidea her zu denken ist. Diese Chorioidealveränderungen können in allen Teilen des Augenhintergrundes vorkommen; sind sie vorzugsweise peripher, so wird besondere Nachforschung auf Lues anzustellen sein. Daß eine Chorioiditis disseminata als direkte Folge von Albuminurie auftritt (Schreiber[38]), ist bei der Seltenheit des Vorkommens unwahrscheinlich.

Mit den lokalen Veränderungen wechselt auch das Sehvermögen. Dasselbe kann zwischen Fingerzählen und noch voller Sehschärfe schwanken. Im allgemeinen ist die Prognose für das Sehen nicht zu schlecht zu stellen, da oft auffallende Besserungen eintreten.

Gelegentlich besteht, wenn der Patient zum Augenarzt kommt, nur die Empfindung des Flimmerns, oder Undeutlichsehen am Abend (Hemeralopie) belästigt ihn.

So bemerkte ein 37jähriger Polizeisergeant im März 1895 abends, daß er sich auf der Straße nicht zurechtfinden konnte; bei Tage beobachtete er keine Herabsetzung des Sehvermögens. Die ophthalmoskopische Untersuchung (20. Juni 1895) ergab am rechten Auge: Farbe der sonst ziemlich normalen Papille etwas blaß, kaum sichtbare, sehr enge Arterien mit weißem Rande (Periarteritis), in der Umgebung der Makula zahlreiche weiße, feine, zum Teil sich verästelnde Striche. Die Makula selbst deutlich als braunroter Fleck mit dem zentralen Lichtreflex der Fovea erkennbar. Links: Annähernd normale, vielleicht etwas blasse Papille, enge Arterien und Periarteritis, Makula normal. Die Sehschärfe war rechts etwas kleiner als 1, links = 1. Gesichtsfeld, auch für Farben, normal. Die Allgemeinuntersuchung des gutgenährten Patienten ergab: Vergrößerung der Leber, Aszites, chronische Nephritis. Jodkali. Am 17. Juli S beiderseits fast $^6/_4$. Die perimakularen Veränderungen am rechten Auge nicht mehr deutlich zu sehen.

Besonders stark ist die Sehschärfenherabsetzung, wenn zentrale Skotome bestehen. Aber auch hier kann erhebliche Besserung erfolgen.

Ein 29jähriger, schwächlich aussehender Weißbinder, der früher viel krank war, auch Hämaturie hatte, jetzt sich aber körperlich gesund fühlt, beobachtete im Dezember 1893, daß er schlechter sähe, es erschien ihm alles „dunkel"; links war

das Sehen etwas besser. Am 31. Januar 1894 zählte er mit dem rechten Auge Finger nur in $^3/_4$ Meter, links S $< {}^3/_8$. Rechts besteht im Fixationspunkt ein absolutes Skotom, in dem die weiße Kugel verschwindet. In einem angrenzenden Bezirk (10^0 nach oben und 3^0 nach unten im vertikalen Durchmesser, 10^0 temporalwärts und 5^0 nasalwärts im horizontalen) besteht ein relatives Skotom, in welchem Weiß und Farben undeutlich waren. Außerdem ist noch im innern-untern Gesichtsfeld ein zirka 15^0 breites zweites relatives Skotom nachweisbar. Links ist das Gesichtsfeld frei. Beiderseits trübe Papillen, stark geschlängelte Venen, verwaschene Grenzen, an die sich weiße Plaques anschließen. Auch an anderen Stellen finden sich letztere, daneben zahlreiche strich- und fleckförmige Blutungen. Am rechten Auge ist besonders die Makulagegend stark ergriffen. Viel Eiweiß im Urin (spez. Gew. 1010), zahlreiche verfettete und auch hyaline Zylinder; Menge durchschnittlich 1000 cm^3. Schwitzen mit Dampfapparat. 28. August 1894. Ophthalmoskopisch Papillen beiderseits noch etwas trüb, Retinitis albuminurica. Im Urin viel Eiweiß. Aber das Sehvermögen jetzt rechts $^6/_{12}$, links $^6/_5$ — trotz der pathologischen Befunde mit dem Augenspiegel.

Die Farbenempfindung ist in der Regel nicht verändert, jedoch fehlt sie bei zentralen Skotomen meist für Grün und Rot. Auch sonst beobachtet man öfter im Gesichtsfelde umschriebene Stellen, in denen eine oder mehrere Farben gar nicht oder nur abgeschwächt erkannt werden. An diesen Stellen erscheint gewöhnlich auch Weiß etwas abgeschwächt.

Der Lichtsinn ist meist intakt; doch trifft dies nicht zu, wenn die Chorioidea stärker mitbeteiligt ist: hier kann sogar wirkliche Hemeralopie hervortreten.

Eine vollständige dauernde Erblindung ist selten. Die vorübergehenden Erblindungen sind als urämische Amaurosen aufzufassen; sie können natürlich auch auftreten, wenn daneben eine Retinitis albuminurica besteht, wie bereits A. v. Graefe[9] gesehen hat.

Es handelt sich bei den dauernden Erblindungen gewöhnlich um sekundäre Optikusatrophien. Ich habe auch einen dauernden einseitigen Verlust des Sehvermögens durch Embolie im Gebiet der Arteria centralis retinae bei einer an Schrumpfniere und Herzhypertrophie leidenden Patientin beobachtet, während zugleich hier wie auch bei dem anderen normal sehenden Auge einzelne weiße Plaques die Retinitis albuminurica anzeigten. Einige Tage vor der Erblindung des rechten Auges waren vorübergehende Verdunkelungen eingetreten. Der Augenspiegelbefund ergab die bekannte diffuse milchweiße Trübung der Netzhaut von der Papille bis über die Makula, die als blutroter Fleck erschien, hinausreichend. Unter der Makula ein Paar strichförmige Blutungen. Neben der Papille nasalwärts ein intensiv weißer sektorenförmiger Fleck, wie bei Retinitis albuminurica. Die Papille war nicht getrübt; auch war es auffallend, daß, abgesehen von den makularen, nur die nach oben hin verlaufenden Gefäße unsichtbar wurden, während die übrigen rot und gefüllt erschienen. Es wurden

nur im äußersten Gesichtsfelde Finger in 1 *m* Entfernung gezählt. Zwei Monate später war, wie schon zuvor konstatiert worden, die milchige Trübung der Makulagegend verschwunden; die Arteria macularis inferior und temporalis superior zeigten sich jetzt ganz verödet, die übrigen Gefäße stark verdünnt. Finger wurden in zirka 3 *m* im äußersten Gesichtsfeld gezählt. Wir müssen hier an einen Embolus denken, der dicht an der Teilung der Arteria centralis in ihre Äste gesessen hat und, abgesehen von der Macularis inferior, anfänglich keine vollständige Verstopfung der Netzhautgefäße herbeiführte.

Ähnliche Fälle sind von Plenk[30], Völkers[31] und Kepincki[37] beschrieben.

Aber auch sekundäre Netzhautatrophie, Chorioretinitis, Netzhautablösungen und Glaskörperblutungen können gelegentlich zur Erblindung führen. In sehr seltenen Fällen liegt die Blutung in der Gegend des hinteren Augenpols zwischen Netzhaut und Membrana hyaloidea (Dimmer[52]), ähnlich wie sie auch bei Chlorose, Gravidität und Gefäßerkrankungen beobachtet ist (Haab). Auch kann der Sehverlust durch ein hämorrhagisches Glaukom eintreten, das sich den Netzhautblutungen hinzugesellt (Weeks[20], Wehrli[47]).

Liebreich[8] hat zuerst eine Netzhautablösung bei Retinitis albuminurica abgebildet; anatomische Untersuchungen liegen von Schweigger[9], Uhthoff[54], Goldzieher[49] und Frau Gourfein-Welt[50] vor: es handelt sich um Ablösungen durch Exsudation der Chorioidea, nicht um primäre Glaskörperstränge, wie die Lebersche Theorie es für die Erklärung der Netzhautablösungen fordert. In einem von Anderson[13] berichteten Falle trat die Netzhautablösung bei einem 9jährigen Mädchen auf und führte zur Erblindung. Die Neuroretinitis albuminurica war Folge einer interstitiellen Nephritis, die sich wahrscheinlich nach Masern entwickelt hatte. Im übrigen sind Netzhautablösungen nach Elschnigs[54] Untersuchungen in den letzten Lebenswochen der an Retinitis albuminurica Leidenden nicht selten, er fand sie in 10%. Auch ohne Retinitis hat Ewetzky[14] Netzhautablösung bei Albuminurie beobachtet. Besonders oft ist die Solutio retinae bei der Retinitis albuminurica der Schwangeren gesehen und zuerst von A. v. Graefe[10] und dann von Brecht[11] u. a. beschrieben worden. Sie legt sich verhältnismäßig oft wieder an.

Die Retinitis albuminurica gravidarum bietet überhaupt nach mancherlei Richtung betreffs ihres klinischen Bildes und Verlaufes Abweichungen (Silex[7], Axenfeld[44]). Die Sehstörung kommt meist bei Erstgebärenden und in der zweiten Hälfte der Schwangerschaft langsam im Verlauf von Wochen und Monaten zur Entwicklung. Gelegentlich gesellen sich auch mit Eklampsie urämische Amaurosen hinzu. Bei der einfachen Retinitis fehlen öfter Störungen des Allgemeinbefindens, wie

Kopfschmerzen, Übelkeit und Erbrechen, während Ödeme fast immer nachweisbar sind. Der verminderte, dunkelrote Urin zeigt starken Eiweißgehalt, hyaline, selten granulierte Zylinder und mit Fett erfüllte Epithelien: es handelt sich meist um die sogenannte Schwangerschaftsniere. Doch ist gelegentlich auch eine akute Nephritis vorhanden; ebenso ist nicht ausgeschlossen, daß aus der Schwangerschaftsniere eine wirkliche Nephritis sich entwickelt. Nach Silex' Berechnung kommt auf zirka 3000 Schwangere eine Retinitis albuminurica.

Die Prognose ist, da es sich eben meist um Folgen der Schwangerschaftsniere handelt, bei den in Rede stehenden Retiniten quoad vitam verhältnismäßig günstig; auch stellt sich oft eine ausreichende Sehschärfe wieder her. Bei einer längeren Beobachtung von 21 Frauen, die während der Schwangerschaft Retinitis albuminurica hatten, fand Silex als beste Sehschärfe: S 1 (3mal), S $^2/_3$ (2mal), S $^1/_3$ (2mal), S $^1/_4$ (2mal), S $^1/_5$ (1mal), S $^1/_6$ (1mal), S $^1/_{12}$ (2mal), S $^1/_{18}$ (2mal), S $^1/_{100}$ (5mal) — die letzteren fünf Frauen sind als blind zu betrachten. Gewöhnlich war die Sehschärfe beider Augen annähernd gleich.

Ähnlich ergaben die Untersuchungen Culbertsons[34], die er auf Grund einer Statistik von 36 aus der Literatur zusammengestellten Fällen machte, 16·6% völlige, 58·3% teilweise Wiederherstellung des Sehvermögens, 24·9% Erblindungen; doch hält dieser Autor die letzte Zahl für zu hoch. Mit Herstellung des Sehvermögens gehen auch die ophthalmoskopischen Veränderungen zurück. Verhältnismäßig günstige Prognosen bieten gleichfalls die in der Schwangerschaft entstehenden Netzhautablösungen, die in der Regel sich wieder anlegen.

Bedenklich ist eine gewisse Neigung zu Rezidiven bei erneuter Schwangerschaft; es bleiben alsdann oft dauernde und schwere Sehstörungen. Nach Cohn[35] führen die Fälle, bei denen sich bereits weiße Atrophie der Papille mit Gefäßverengerungen gezeigt hat, meist bei erneuter Schwangerschaft zur Erblindung. Jedoch kommen auch Ausnahmen vor, wo die Sehschärfe unverändert bleibt (Alt[36]).

Nach der Ansicht von Silex sollte schon bei nur mäßiger Herabsetzung der Sehschärfe, vor allem aber, wenn deutliche Gefäßveränderungen ophthalmoskopisch wahrnehmbar sind, die künstliche Frühgeburt bei Retinitis albuminurica eingeleitet werden. Wenn obiger Autor hierbei Gewicht auch auf die einfache Veränderung der Gefäßreflexe legt, so möchte ich diesem Symptom doch nicht eine hervortretende Bedeutung zugestehen, zumal man es nicht eben selten später wieder verschwinden sieht.

Da der Erfolg der vorzeitigen Entbindung auf den Rückgang des Augenleidens nicht immer sicher ist, so würde meiner Ansicht nach doch nur bei stärkeren Gefäßveränderungen und zunehmender Schwachsichtigkeit der Augenarzt die Einleitung der Frühgeburt anzuraten haben. Fürst[18]

teilt einen Fall mit, in dem er im sechsten Monate wegen Retinitis albuminurica den Abortus einleitete; dennoch starb die Entbundene vier Wochen später erblindet in Urämie. Randolph[44] hält eine, in den letzten sieben Wochen der Gravidität auftretende Retinitis, wenn sie sich nicht abnorm stark entwickelt, für wenig gefährlich und läßt sie nicht als Indikation für die Einleitung der Frühgeburt gelten. Dieselbe Ansicht spricht S. Snell[46] aus; nach ihm kommt, falls die Retinitis bei jeder Schwangerschaft neu auftritt und zur Unterbrechung der Schwangerschaft Anlaß gibt, die Kastration in Frage. Von Wichtigkeit ist jedenfalls die Verhütung neuer Schwangerschaften.

Auch einige Wochen nach der Entbindung habe ich Retinitis albuminurica auftreten sehen; während der normal verlaufenden achten Schwangerschaft waren in dem betreffenden Falle noch keine Zeichen von Nephritis und keine Sehschwäche vorhanden gewesen. Ebenso hat Panas[15] nach der Geburt gleichzeitig mit Phlegmasia alba dolens doppelseitige totale Amaurose bei Retinitis albuminurica beobachtet, die aber wieder zur Heilung kam.

Pathologisch-anatomisch findet man bei Retinitis albuminurica ausgedehnte Veränderungen der Netzhaut, besonders in der Nähe der Papilla optica und diese mit ergreifend. Die Schwellung der Netzhaut ist namentlich bedingt durch Verlängerung und Verbreiterung der Radiärfasern, die zum Teil sklerosiert sind, und zwischen denen eine ödematöse, eiweiß- und fibrinhaltige Flüssigkeit liegt.

Die Nervenfasern zeigen — auch in der Papille — häufig eine gleichmäßige oder auch variziöse Hypertrophie, welche letztere die ersten Untersucher (Zenker, Virchow) für sklerosierte Ganglienzellen ansprachen.

Die fettige Degeneration trifft besonders die beiden Körnerschichten und die äußere retikuläre Schicht, in denen sich Haufen von Fettkörnchenzellen ablagern. Die eigentümlichen weißen Striche und Flecke in den peripheren Partien der Makula sind nach Dimmers[42] Untersuchungen dadurch bedingt, daß Fettkörnchenzellenhaufen sich in den radiär ausstrahlenden Fasern der äußeren Fasernschicht Henle's, welche sich in der Makula zwischen die äußere retikuläre und die äußere Körnerschicht einschiebt, in großer Menge finden. Gerade diese Stelle, welche entfernt von den Kapillaren der Retina und Chorioidea liegt, ist Degenerationsvorgängen besonders ausgesetzt.

Kleine weiße Flecke, welche die Netzhautgefäße decken, sind vorzugsweise auf fettige Veränderungen des Stützgewebes oder auf gangliöse Entartung der Nervenfasern zu beziehen, während die größeren und tiefer liegenden Plaques mehr auf Einlagerung von Fettkörnchenzellen in den äußeren Netzhautschichten zurückzuführen sind. Blutungen finden sich vorzugsweise in der Faserschicht; sie können selbst in den Glaskörper

durchbrechen. Das Retinalpigment wird durch unregelmäßige Erhebungen der Netzhaut und Verschiebung der Stäbchen und Zapfen oft atrophisch, aber es kann auch zu Hyperplasie desselben kommen (Weeks[20]).

Die Arterien und Kapillaren der Netzhaut und Chorioidea zeigen sklerotische und hyaline Veränderungen mit Verengerung oder vollständiger Thrombosierung des Gefäßrohres: die Gefäße bilden ein homogenes, gelblich-glänzendes Rohr (H. Müller, Leber, Brailey und Edmunds[39]). Das Endothelrohr bei dieser Arteriitis obliterans scheint oft erst sekundär ergriffen zu werden, wenn die Muskularis sich bereits verdickt hat. Die hyaline Degeneration ist an mancher Stelle ausschließlich auf eingewanderte Leukozythen zu schieben. Die Untersuchungen des Herzogs Karl Theodor[19], von Weeks[20] bestätigt, haben ergeben, daß diese Gefäßveränderungen sich in allen Teilen des Auges, so in der Iris, Sklera, Konjunktiva sowie im Optikus finden können; sie sind in der Netzhaut und Chorioidea nur deshalb so folgenreich, weil die Netzhautgefäße Endarterien sind und die Chorioidea ein in sich abgeschlossenes Kapillarsystem besitzt. Die Venen sind nicht wesentlich verändert. Auch im Chorioidealgewebe entstehen bisweilen Verdickungen und Pigmentveränderungen. Aber die von obigen Autoren so stark betonten arteritischen Prozesse finden sich durchaus nicht in allen Fällen und stehen nicht im Verhältnis zur Schwere des Falles (Treitel, Kunz, Yamaguchi[58], Opin[56] u. a.).

Öfter kommt es zu einer serösen Ausschwitzung zwischen Chorioidea und Netzhaut. Besonders in der Nähe der Papilla optica läßt sich dies gelegentlich auch ophthalmoskopisch nachweisen, indem die angrenzende Netzhaut etwas hervorragt, ödematös aussieht und die auf ihr verlaufenden Gefäße ihren zentralen Reflex verloren haben und den Eindruck dunklerer Fädchen machen; stärkere Exsudationen machen ausgeprägte Netzhautablösungen. Der Glaskörper ist unbeteiligt oder zeigt netzförmige Fasern und Lymphzellen. Nur in seltenen Fällen wird die Netzhaut atrophisch, oder es kommen im Optikus Atrophien der Nervenfasern vor, die zentralwärts die Lamina cribosa überschreiten.

Gänzlich vereinzelt ist ein Befund von Gurwitsch[45], welcher in einem Falle im Sehnervenkopfe und in der Körnerschicht der Netzhaut hyaline Bildungen, teils als kleine homogene Tropfen, teils größer als geschichtete Kongremente, bei der mikroskopischen Untersuchung beobachtete. Im Chiasma und angrenzenden Optikus hat dieselben Körper Treitel[12] bei Retinitis albuminurica gesehen und als Corpora amylacea beschrieben.

Nach allgemeinen Erfahrungen ist die Prognose für das Leben der an Retinitis albuminurica erkrankten Patienten, sobald eine chronische Nephritis zugrunde liegt, sehr ungünstig. Aus einer Zusammenstellung

von Bull[23] über 103 derartige Fälle ergab sich, daß von 86 Personen 57 im 1., 18 im 2., 6 im 3., 4 im 4. und 1 im 6. Beobachtungsjahre starben. Grüning bemerkte in einer sich anschließenden Diskussion, daß von seinen Patienten mit typischer Retinitis albuminurica keiner länger als zwei Jahre nach Stellung der Diagnose gelebt habe.

Diese schlechte Prognose wurde durch spätere Zusammenstellungen in höherem oder geringerem Maße bestätigt. Miles Miley[24] fand bei seinen schon oben zitierten Untersuchungen, daß in einem mehrjährigen Zeitraum von 105 an Morbus Brightii leidenden Patienten, die keine Netzhauterkrankungen hatten, 28 starben, von 51 mit Retinitis hingegen 27. Von der Aufnahme des ersten Befundes an gerechnet, lebten die meisten Patienten nur noch höchstens 12 Monate, 2 nahezu 14 und einer fast 18 Monate: die durchschnittliche Lebensdauer war nicht mehr als 6 Monate. Unter 51 seiner Retinitisfälle war bei 48 das Geschlecht und Alter notiert: es waren 38 Männer und 13 Frauen; nur 2 Personen waren unter 20 Jahre alt, die große Mehrzahl (16) zwischen 40 und 50 Jahren. Nach den Erfahrungen Frank van Fleets[43] erfolgte in 80% seiner Fälle der Tod innerhalb 1—2 Jahren nach diagnostizierter Retinitis; eine Ausnahme machten akute und Schwangerschaftsnephritis.

Etwas günstiger gestalteten sich die Beobachtungen von A. Trousseau[25]. Unter 45 Kranken mit Retinitis albuminurica lebten zur Zeit der Mitteilung noch 17: und zwar drei 4 Jahre nach Konstatierung der Augenerkrankung, vier 3 und zehn 2 Jahre; die übrigen 28 starben in weniger als 2 Jahren, acht unter ihnen innerhalb des ersten Jahres.

In einer Abhandlung von Gabriele Possanner[26], welche das Material der Züricher Augenklinik und der Privatpraxis von Haab verwertete, wird über die Lebensdauer von 72 Patienten mit Retinitis bei chronischer Nephritis berichtet. Es stellte sich dabei heraus, daß die Prognose der Privatpatienten eine beträchtlich bessere war als die der klinischen. Von 39 der ersteren sind nur 23 (59%) innerhalb zwei Jahren nach Feststellung der Diagnose gestorben; 5 Frauen und 5 Männer lebten zur Zeit der Mitteilungen noch, und zwar schwankte die Beobachtungsperiode bei den Männern zwischen $2^1/_2$ und 6 Jahren, bei den Frauen zwischen $3^1/_2$ und 11 Jahren. Hingegen starben von 33 Patienten der Universitätsklinik sämtliche Männer in weniger als 2 Jahren, bei den Frauen betrug die Mortalität 68·4%; 4 Frauen leben noch, davon eine bereits 6 Jahre nach der Diagnosenstellung. Das Alter der Kranken schwebte zwischen 6 und mehr als 70 Jahren.

Wenn hiernach auch die Aussichten für die gut situierten Stände günstiger erscheinen, so ist immerhin zu beachten, daß — abgesehen von den zweifellosen Vorteilen einer besseren Ernährung und Lebenshaltung — doch auch dadurch die Statistik zu Ungunsten der Ärmeren beeinflußt

sein wird, als diese gewöhnlich erst in einem späteren Stadium der Netzhauterkrankung dem Arzte sich vorzustellen pflegen. Bemerkenswert ist die längere Lebensdauer der Frauen. Der tödliche Ausgang erfolgt bisweilen durch Gehirnblutungen.

Der Zusammenhang der Nierenerkrankung mit dem Netzhautleiden ist in verschiedener Weise erklärt worden. Traube legte das Hauptgewicht auf die Herzhypertrophie, welche bei der chronischen Nephritis so häufig nachweisbar ist. Durch den erhöhten Blutdruck sollten die Netzhauthämorrhagien zustande kommen und daraus dann die weiteren Veränderungen folgen. Dagegen ist aber einzuwenden, daß in einzelnen Fällen die weißen Plaques schon in der Netzhaut wahrnehmbar sind, ehe Blutungen auftreten, vor allem aber, daß Retinitis albuminurica — so besonders bei Schwangeren, bei akuten Nierenerkrankungen — vorkommt, ohne daß Herzhypertrophie besteht.

Auch die neuerdings mehrseitig angenommene Erklärung (Michel[55], Greeff[56]), daß beide Erkrankungen auf einer ihnen gemeinsamen primären Affektion der Gefäße beruhen, kann nicht befriedigen. Allerdings sind, wie anatomisch erwiesen, die Netzhaut- und übrigen Gefäße des Auges sklerotisch erkrankt und ähnliche Gefäßveränderungen sind in den Nieren gefunden worden. Doch handelt es sich hier immer um chronische Prozesse. Bei akuter Nephritis und bei der Schwangerschaftsniere, wo die ganze Erkrankung wieder spurlos zurückgehen kann, hat jedenfalls die Ansicht, daß eine auf gleicher Ursache beruhende Gefäßalteration beiden Erkrankungen zugrunde liege, wenig Wahrscheinlichkeit für sich. Auch müßten dann Fälle häufig vorkommen, bei denen zuerst die Retinitis sich zeigte und erst später die Nephritis. Dies widerspricht aber aller klinischen Erfahrung, denn die wenigen Mitteilungen, nach denen trotz bestehender Retinitis albuminurica die Albuminurie gefehlt hat (Trousseau[25], Grand[27], Lemcke[28], Abadie[41]), haben meines Erachtens keine Beweiskraft. Einmal kann, wie wir gesehen, ein der Retinitis albuminurica ähnliches Bild unter sehr verschiedenen Umständen auftreten (— absolut sicher betreffs Albuminurie ist die ophthalmoskopische Diagnose überhaupt nie, nur in der oben geschilderten ausgeprägtesten Form höchst wahrscheinlich —), und andererseits fehlt eben der Eiweißgehalt trotz bestehender Schrumpfniere oft längere Zeit vollständig. Besonders ist noch zu erwägen, daß die Herzhypertrophie, die in einzelnen der angeführten, ohne Eiweißbefund verlaufenden Fälle bestand, den Anlaß zu Netzhautblutungen gegeben haben kann, und daß aus diesen sich dann die weißen Plaques entwickelten. Daß das eine oder andere Moment vorgelegen hat, erscheint mir bei der Durchsicht der obigen Mitteilungen ziemlich sicher.

Aber auch die Ansicht Weeks' halte ich nicht für zutreffend, daß man eine Teilung der Fälle machen könne: darnach soll die eine Klasse

der Retinitis albuminurica, wie erwähnt, auf einer allgemeinen (konstitutionellen) Erkrankung der Arterien, Kapillaren und, in geringerem Grade, auch der Venen beruhen, während die andere von dem pathologischen Zustande des Blutes abhängen soll, in welchen es durch eine akute Nierenerkrankung versetzt wird. Zu letzterer gehörten die Retiniten der Schwangerschaft, des Scharlachs, der Diphtherie etc. und alle Formen von akuter diffuser Nephritis, welche gewöhnlich mit allgemeinem Anasarka einhergehen. Wie Weeks meint, sollten bei der konstitutionellen Arterienerkrankung zuerst eine Hämorrhagie oder einige wenige Hämorrhagien gewöhnlich in der Nachbarschaft der Makula auftreten, während bei der andern Form die Plaques und Ödeme das Primäre wären. Es ist diese Unterscheidung des Netzhautbildes aber absolut unhaltbar: gerade bei der Schrumpfniere habe ich gelegentlich die allerersten Anfänge in Gestalt kleiner weißer Degenerationsherde beobachtet.

Mir scheint die Ansicht berechtigter, daß die Netzhautaffektion und das Nierenleiden nicht Folge ein und derselben primären Ursache ist, sondern daß die Retinitis aus dem Nierenleiden entspringt, indem gewisse Schädlichkeiten im Blute (— chronische Urämie —) auf das Gefäßsystem und Gewebe der Netzhaut wirken — ähnlich wie bei Leukämie, Gicht, Syphilis — und bei längerem Bestehen dann auch dauernde Alteration, besonders der Gefäßwandungen, hervorrufen.

Wenn nach Michel gegen diese schon von A. v. Graefe ins Auge gefaßte Erklärung vor allem sprechen soll, daß in einer großen Zahl von Fällen von Schrumpfniere die Netzhaut überhaupt nicht erkrankt oder, wenn auch ausnahmsweise, erst nach längerem Zwischenraume das zweite Auge befallen wird, so finden wir ähnliches auch bei anderen Augenleiden, welche mit konstitutionellen Erkrankungen zusammenhängen. Niemand zweifelt an einer durch das syphilitische Gift bedingten Iritis und doch bekommen viele Syphilitische nie eine Regenbogenhautentzündung. Es ist sehr annehmbar, daß auch noch eine lokale Disposition eine Rolle dabei spielt. Dies tritt recht auffallend bei den Augenerkrankungen hervor, die wir bei Diabetes finden. Wie selten sieht man beispielsweise eine Retinitis diabetica gleichzeitig mit diabetischer Katarakt: trotz der konstitutionellen Noxe wird also sogar in ein und demselben Organ bald der, bald jener Teil befallen. In einer neueren Arbeit sprechen sich auch Opin[56] und Rochon-Duvigneaud[57] auf Grund eigener mikroskopischer und klinischer Erfahrungen dagegen aus, daß die Sklerose der Gefäße als gemeinsame Ursache der Nephritis und der Retinitis albuminurica anzusehen sei, zumal man diese Sklerose im Gehirn und anderen Organen vermißt.

Die Behandlung hat die Grundursache zu berücksichtigen. In der Regel werden bei akuten Fällen Schwitzkuren angezeigt sein oder Ableitungen auf den Darmkanal; bei chronischen Fällen erscheint oft lang

fortgesetzter Gebrauch von mäßigen Dosen Jodkali (Kali jodatum 10·0 auf 40·0 Aqua destillata, zweimal täglich 15 bis 20 Tropfen in Milch zu nehmen) oder Sirup. ferri jodati von Nutzen. Mit warmen Bädern sei man vorsichtig, da sie leicht Kopfkongestionen und vermehrte Blutungen in der Netzhaut veranlassen.

Örtlich ist, ähnlich wie bei Retinitis diabetica, Ung. Kali jodat. als Stirnsalbe anzuwenden. In einzelnen Fällen, besonders bei kongestionierten und kräftigen Individuen, ist auch die Anwendung der künstlichen Blutegel angezeigt. Nach derselben hat sich der Patient einen Tag über im Dunkeln oder Halbdunkeln zu halten und jede Augenarbeit zu vermeiden. Nach weiteren zwei Tagen prüfe man dann das Sehvermögen: zeigt sich Besserung, so kann die Heurteloup-Applikation noch einige Male in Zwischenräumen von einer halben bis ganzen Woche wiederholt werden. Bei ausgedehnten Degenerationsvorgängen und herabgekommenen Individuen sind diese Blutentziehungen jedoch zu vermeiden.

Eversbusch empfiehlt auch kleine, eventuell in kürzeren oder größeren Zwischenräumen wiederholte Venaesektionen. Er hat darnach „in einzelnen Fällen, die bis dahin aller und jeglicher Behandlung trotzten und unter anderem schon weit vorgeschrittene Veränderungen in der Netzhaut mit Glaskörperblutungen darboten, einen geradezu überraschenden und ungewöhnlichen Erfolg erzielt".

Um durch Herabsetzung des intraokularen Druckes die Blutzirkulation in den verengten Arterien zu befördern, hat man auch Physostigmininstillationen (0·05 ad 10·00 zweimal täglich) oder solche von Pilocarpinum muriaticum (0·1 ad 10·0) empfohlen. Da aber hiermit eine starke Akkommodationsspannung verknüpft ist, so wird man jedenfalls bei höheren Graden der Kurzsichtigkeit darauf verzichten. Auch ist Vorsicht nötig, wenn ausgedehnte Blutungen bestehen, da die Herabsetzung des intraokularen Druckes zu neuen Ergüssen Anlaß geben könnte.

Bei der Retinitis albuminurica der Schwangeren kann, wie oben bereits ausgeführt, die Einleitung der Frühgeburt angezeigt sein.

Die Netzhautablösungen werden, wenn möglich, mit längerer Rückenlage, jedenfalls mit einem gut sitzenden Druckverbande auf das Auge zu behandeln sein. Auch ist die Anwendung der diaphoretischen Mittel von Nutzen; ebenso gelegentlich die Punktion der Sklera.

Stets wird eine gewisse Augendiät anzuordnen sein (Tragen von Schutzbrillen, Vermeiden heller Beleuchtung und überheizter Räume, möglichstes Meiden der Nahearbeit). Ebenso ist das Tabakrauchen einzuschränken oder ganz zu verbieten. Bezüglich der Alkoholika gilt dasselbe. —

Sehr selten sind die ohne hervorragende Veränderungen an der Papilla einherlaufenden retrobulbären Neuritiden, die teils zu zentralen Skotomen, teils zu peripheren Gesichtsfelddefekten und Erblindung

führen. Knies*) berichtet kurz von einem Falle, wo seiner Ansicht nach „durch retrobulbäre Neuritis (d. h. Sehnervenblutung)“ ein Auge erblindete, während das andere ein Jahr später an rein hämorrhagischer Retinitis erkrankte. Übrigens erscheint bei den sparsamen Beobachtungen — zumal auch öfter Tabakmißbrauch mitspielt — der Kausalnexus mit der Albuminurie nicht sicher erwiesen.

Literatur.

1. Wagner, Über Amblyopie und Amaurose bei Brightscher Nierenerkrankung. Virchows Archiv, Bd. 12, S. 218. 1857.
2. H. Schmidt-Rimpler und Wegner, Ähnlichkeit der Neuroretinitis bei Hirntumor und Morbus Brightii. Archiv f. Ophthalmologie, Bd. 15, Abt. 3, S. 253. 1869.
3. Beckmann, Über amyloide Degeneration. Virchows Archiv, Bd. 13, S. 94. 1858.
4. Traube, Zur Lehre von der speckigen Entartung der Nieren. Deutsche Klinik 1859, Nr. 1, 7, 8.
5. Alexander, Retinitis ex morbo Brightii. Monatsbl. f. klin. Augenheilkunde 1867, S. 221.
6. Horner, Zur Retinalerkrankung bei Morbus Brightii. Monatsbl. f. klin. Augenheilkunde 1863, S. 11.
7. Silex, Über Retinitis albuminurica gravidarum. Berliner klin. Wochenschr. 1895, S. 385.
8. Liebreich, Ophthalmoskopischer Befund bei Morbus Brightii. Archiv f. Ophthalmologie, Bd. 5, Abt. 2, S. 265. 1859.
9. v. Graefe und Schweigger, Netzhautdegeneration infolge diffuser Nephritis. Archiv f. Ophthalmologie, Bd. 6, Abt. 2, S. 287. 1860.
10. v. Graefe, Fall von Wiederanlegung der abgelösten Netzhaut bei Retinitis albuminurica. Archiv f. Ophthalmologie, Bd. 2, Abt. 1, S. 222. 1853.
11. Brecht, Ein Fall von Retinitis albuminurica mit hochgradiger Netzhautablösung, während der Schwangerschaft entstanden. Archiv f. Ophthalmologie, Bd. 18, Abt. 2, S. 102. 1872.
12. Treitel, Ein seltener Fall von Morbus Brightii nebst Bemerkungen über die Struktur an der Corpora amylacea. Archiv f. Ophthalmologie, Bd. 22, Abt. 2, S. 204. 1876.
13. Anderson, A case of subretinal effusion in chronic nephritis. Brit. med. Journ. 1888, Febr. 4.
14. Ewetzky, L'albuminurie et la cataracte. Congrès des médecins russes. 1887. Archiv d'ophthalmologie 1887, Juillet—Août.
15. Panas, Traité des maladies des yeux. Bd. 1, S. 639.
16. Magnus, Die Albuminurie in ihren ophthalmoskopischen Erscheinungen. 1872.
17. Förster, Scharlach. Nachfolgend Nierenerkrankung. Transitorische Erblindung. Heilung. Jahrb. f. Kinderheilkunde, Jahrg. 5, S. 325. 1872.
18. Fürst, Beitrag zu den Beziehungen zwischen Nieren- und Augenkrankheiten. Berliner klin. Wochenschr. 1887, Nr. 18.
19. Herzog Karl Theodor in Bayern, Ein Beitrag zur pathologischen Anatomie des Auges bei Nierenleiden. Wiesbaden 1887.
20. Weeks, Beitrag zur Pathologie der Retinitis albuminurica. Archiv f. Augenheilkunde, Bd. 21, Heft 1. 1889.

*) Die Beziehungen des Sehorgans etc., S. 311.

21. Laqueur, Über Retinitis albuminurica. Therapeut. Wochenschr. 1896, Nr. 49.
22. Cheatam, Neuro-Retinitis albuminurica. Journ. Amer. med. Assoc., Bd. 5, S. 150. 1885.
23. Bull, Stedmann, Analysis of hundred and three cases of exsudative neuroretinitis, associated with Bright's disease. Transactions of the American ophthalmol. Society. 22. annual meeting 1886, S. 184.
24. Miles Miley, On the prognosis of neuro-retinitis in Bright's disease. Ophthalmological Society of the United Kingdom. 28. Jan. 1888. (Brit. med. Journ. 1888. Febr. 4.)
25a. Trousseau, La survie après l'apparition de la rétinite albuminurique. Annales d'oculistique. Juin 1896, p. 424.
b. — Les rétinites urémiques. Gaz. hebdomadaire de médecine et de chirurgie 1887, Nr. 5.
26. Gabriele Possanner, Über die Lebensdauer nach dem Auftreten von Retinitis albuminurica. Deutschmanns Beiträge zur Augenheilkunde, Bd. 15, S. 22. 1894.
27. Gand, De la rétinite brightique sans albuminurie. Thèse de Paris.
28. Lemcke, Deutsches Archiv f. klin. Medizin, Bd. 35.
29. Randolph, The significance of albuminuric retinitis in pregnancy. Bullet. of the John Hopkins' Hospital. June—July 1894.
30. F. Plenck, Ein Fall von Retinitis albuminurica. Bericht über die k. k. Augenklinik der Universität zu Innsbruck. Nagels Jahresbericht 1876, S. 400.
31. Völckers in Bartels, Krankheiten des Harnapparates. Ziemssens spezielle Pathologie, Bd. 9, 1875.
32. Schweigger, Vorlesungen über den Gebrauch des Augenspiegels. Berlin 1864. S. 102.
33. Axenfeld, Retinitis albuminurica gravidarum. Monatsschr. f. Geburtshilfe und Gynäkologie, Bd. 2, Heft 6, S. 516. 1896.
34. Culbertson, Albuminuric neuroretinitis in pregnancy and its treatment. The American. Journ. of Ophthalmol. 1894, May and July.
35. Cohn, Uterus und Auge. Wiesbaden 1890.
36. Alt, A case of puerperal albuminuric neuroretinitis with enormous amount of exsudation. Subsequent pregnancy at term without uraemic symptoms. The Americ. Journ. of Ophthalmol. 1894, April.
37. M. Kepincki, Über seltenere Augenerkrankungen nach chronischen Nierenleiden. Medycyna 1887. Nr. 48 u. 49.
38. Schreiber, Über Veränderungen des Augenhintergrundes bei internen Erkrankungen. Deutsches Archiv f. klin. Medizin, Bd. 21, Abt. 1, S. 1. 1878.
39. Brailey und Edmunds, Transaction of the Ophthalmol. Society, Bd. 1, S. 44.
40. Eales, The state of the retina in one hundred cases of granular Kidney. Birmingham Medical Review. Jan. 1880, S. 34.
41. Abadie, Considérations nouvelles sur la rétinite dite albuminurique. L'Union medical 1882, p. 627.
42. Dimmer, Über Retinitis albuminurica. Transactions of the VII. Internat. medic. Congress 1894, p. 63.
43. Frank van Fleet, The significance of eye-symptoms in Bright's disease. Medical Record 1895, June 29.
44. Rob. L. Randolph, The significance of albuminuric retinitis in pregnancy. Bullet. of the John Hopkins' Hospital, Bd. 5, S. 41. Referat in Hirschbergs Centralbl. f. Augenheilkunde 1895, S. 554.

45. Gurwitsch, Über hyaline Bildungen im Sehnervenkopfe und in der Netzhaut bei Morbus Brightii. Centralbl. f. prakt. Augenheilkunde, Bd. 15, S. 225. 1891.
46. S. Snell, On the relation of retinitis albuminurica to the induction of premature labour. Brit. med. Journ. 1895, Jan. 22.
47. Wehrli, Glaukom nach Neuroretinitis albuminurica. Archiv f. Augenheilkunde, Bd. 37, S. 173. 1898.
48. Axenfeld, Über Retinitis albuminurica gravidarum. Münchner mediz. Wochenschr. 1898, Nr. 42.
49. Goldzieher, Über die Anatomie der bei Morbus Basedowii vorkommenden Netzhautablösung. Ophthalmolog. Klinik Nr. 4 u. Wiener mediz. Wochenschr. Nr. 39. 1900.
50. Madame Gourféin-Welt (Genève), De la pathologie du décollement rétinien dans la rétinitie albuminurique. X. Congrès international d'Ophthalmologie 1904. Recueil des Travaux, Section B, p. 33.
51. Elschnig, Die diagnostische und prognostische Bedeutung der Netzhauterkrankungen bei Nephritis. Wiener mediz. Wochenschr. 1904, Nr. 11.
52. Dimmer, Ein Fall von Blutung zwischen Netzhaut und Glaskörper. Deutschmanns Beiträge zur Augenheilkunde, Heft 13, S. 97. 1894.
53. Haab, Die Blutung zwischen Netzhaut und Glaskörper. Deutschmanns Beiträge zur Augenheilkunde, Heft 5, S. 37. 1892.
54. Uhthoff, Zur Wiederanlegung der Netzhautablösung. Bericht über die 31. Versammlung der Ophthalmologischen Gesellschaft zu Heidelberg 1903, S. 4. Diskussion: Elschnig.
55. Michel, Über Erkrankungen des Gefäßsystems der Arteria und Vena centralis retinae, mit besonderer Berücksichtigung der pathologisch-anatomischen Veränderungen. Zeitschrift f. Augenheilkunde 1899, S. 1.
56. Greeff, Pathologische Anatomie des Auges. 1903.
57. Opin et Rochon-Duvigneaud, Lésions comparées de la rétine et des autres organes chez les maladies atteints de rétinite Brightique. Arch. d'Ophthalmol., T. 24, p. 155. 1904.
58. Yamaguchi, Ein Beitrag zur pathologischen Anatomie der [Retino-Chorioiditis albuminurica. Zeitschrift f. Augenheilkunde, Bd. 11, S. 418. 1904.

2. Plötzliche Erblindungen. Urämische Amaurosen.

Die urämischen Amaurosen ohne objektiven Befund am Auge sind im Verhältnis zu den albuminurischen Netzhautaffektionen selten. Da sie öfter mit starker Benommenheit einhergehen, so ist ein gelegentliches Übersehen derselben wohl möglich. Hauptsächlich sind es die akuten Nierenerkrankungen, wie sie in der Schwangerschaft oder nach Scharlach (auch nach Pocken[5]) auftreten, bei denen diese Erblindung beobachtet wurde. Bereits 1812 hat Wells[8] darauf aufmerksam gemacht, daß eine vorübergehende Amaurose bei Hydrops nach Scharlach vorkommt. Sie entsteht aber auch bei chronischen Nierenleiden.

In der Regel begleiten die Herabsetzung des Sehens gewisse, wenn auch bisweilen nur unbedeutende Symptome der Urämie: so Kopf-

schmerz, Übelkeit und Erbrechen. Oft bestehen, wie erwähnt, auch Benommenheit des Sensoriums, Koma und Konvulsionen. Das Koma kann selbst mehrere Tage andauern; beim Erwachen sind die Patienten erblindet. Selten sind anderweitige Symptome lokaler Hirnaffektionen vorhanden: so Hemiplegie, Aphasie, halbseitige Epilepsie, Krämpfe der äußeren oder inneren Augenmuskeln etc. Ödeme werden meist beobachtet, doch können sie auch fehlen. Die Harnsekretion ist aufgehoben oder verringert, der Urin von hohem spezifischen Gewicht und meist reich an Eiweiß. Allerdings kommen Ausnahmen vor; so war in einzelnen Fällen von Scharlach der im Anfall gelassene Urin fast oder ganz eiweißfrei, während vor und nachher sich starker Albumengehalt fand (Ebert[3]).

Die Erblindung ist gewöhnlich nicht sogleich vollständig, sondern es geht ihr ein kurzes Stadium (etwa 1—2 Tage während) von schneller Abnahme der Sehkraft voran; in anderen Fällen hingegen erblinden die Patienten ohne Übergang sofort. Diese Erblindung ist fast stets eine absolute; bei den frühzeitig genug beobachteten Fällen fehlte die quantitative Lichtempfindung; selbst Tageslicht wird bisweilen nicht mehr wahrgenommen. Jedoch ist dieses Stadium nur sehr kurz. In einem von mir genauer verfolgten Falle wurden schon am Nachmittage des Tages, an dem die Kranke erblindet aus ihrer Bewußtlosigkeit erwacht war, Bewegungen der Hand wieder gesehen. Auch größere Gesichtsfelddefekte können in dieser Periode vorhanden sein. Meist geht dann die Zunahme der Sehkraft — nicht immer ganz gleichmäßig auf beiden Augen — sehr schnell von statten, so daß nach 10—18 Stunden kleinere Schrift gelesen werden kann. In meinen[4] Fällen waren Anomalien in der Wahrnehmung der Farben nicht zu konstatieren. Bis zur Herstellung der vollen Sehschärfe verstrichen jedoch noch 1—2 Tage. Der ganze Prozeß (von voller Sehschärfe durch absolute Erblindung wiederum zu normaler Sehschärfe führend) spielte sich demnach durchschnittlich in etwa 3 bis 5 Tagen ab. Das Auge selbst erscheint äußerlich normal. Ödeme der Lider oder Konjunktiva finden sich gelegentlich, besonders bei Schwangeren. Die Pupillenreaktion auf Licht ist in der Mehrzahl der Fälle erhalten, selbst bei voller Amaurose. Der Augenspiegel zeigt für gewöhnlich keine Abnormitäten, weder an der Papille noch an der Netzhaut. Zuweilen ist eine etwas stärkere Füllung der Gefäße notiert: doch ist hier bekanntlich die physiologische Breite ziemlich groß. In selteneren Fällen wird Hyperämie, Trübung und Ödem der Papilla optica gesehen. Heymann[15] fand bei einem urämisch Erblindeten, der im Anfalle starb, beiderseits ausgeprägte seröse Stauungspapillen. Es ist aber fraglich, ob diese Erscheinungen immer der urämischen Amaurose zuzurechnen sind; sie könnten auch schon vorher aufgetreten sein, da neben der Retina bei Albuminurie auch die Papille beteiligt ist. Nur wenn sie nach dem

Anfall verschwinden, wie es Dobrowolsky[10] beschreibt und auch ich gesehen habe, sind sie als direkte Begleiterscheinung des urämischen Anfalles aufzufassen.

In einzelnen Fällen bestand übrigens ausgeprägte Retinitis albuminurica, zu der sich dann die urämische Amaurose gesellte. Diese Komplikation dürfte wohl oft vorliegen, wenn die Sehschärfe wochenlang sich nicht hebt.

Es sind auch Beobachtungen mitgeteilt, wo man eine Optikusaffektion als Ursache der bleibenden Sehschwäche beschuldigen muß. So berichtet Leber (Die Krankheiten der Netzhaut etc., S. 358) von einem 23jährigen Manne, bei welchem das linke Auge plötzlich erblindete. Es bestand seit drei Jahren Morbus Brightii. Der ophthalmoskopische Befund war ganz normal, später leichte streifige Trübung an der Papillengrenze und umgebenden Netzhaut. Das rechte Auge wurde einige Tage später amblyopisch. Heftige Kopfschmerzen und wiederholtes Nasenbluten. Allmähliche Besserung, dabei deutliche zentrale Skotome und leichte Störungen des Farbensinnes; ophthalmoskopischer Befund wenig verändert. Zwei Monate später unter heftigen Kopfschmerzen plötzliche Erblindung des rechten Auges, während das linke sich nur wenig verschlimmerte. Trübung der Papillengrenze wieder etwas stärker. Nach einigen Tagen Nachlaß der Kopfschmerzen und Besserung des Sehvermögens, aber nicht bis zur vollen Wiederherstellung. Unter Verschwinden der Trübung entstand eine atrophische Verfärbung der Papillen.

In einem Falle von Förster*) trat bei einer Schwangeren, die allerdings schon früher an Retinitis albuminurica gelitten, die aber zurückgegangen war, nach $1^1/_2$ Jahren unter Eklampsie absolute Amaurose auf. Drei Wochen später war beiderseits Sehnervenatrophie mit dünnen Gefäßen zu konstatieren. Erst nach weiteren drei Wochen hatte das linke Auge um den Fixationspunkt herum eine kleine, ziemlich gut empfindende Stelle bekommen, mit der sogar kleinste Schrift erkannt wurde. Das rechte Auge war blind geblieben.

Nicht immer sind die Einwirkungen der Urämie so intensiv, um wirkliche Erblindung herbeizuführen. Gelegentlich klagen die Kranken nur über Flimmern, Farbensehen u. dgl. oder verlieren das Sehvermögen nur für Augenblicke. Diese Symptome können in Verbindung mit heftigen Kopfschmerzen und Erbrechen den eklamptischen Anfällen, wie sie vor, während und nach der Geburt auftreten, vorangehen. Knies (Die Beziehungen des Sehorgans etc., S. 320) faßt auch eine Beobachtung Försters (l. c., S. 232), wo ein Mann mit Albuminurie hemeralopisch wurde, als rudimentäre urämische Sehstörung auf.

---

*) Beziehungen der Allgemeinleiden etc., S. 83.

Zu den urämischen Amaurosen dürften auch manche Fälle plötzlicher Erblindung gehören, die von den Autoren anderen Ursachen zugeschrieben worden sind. So soll infolge schwerer Geburten, bei denen Konvulsionen fehlten, Erblindung eingetreten sein: der Urin ist aber nicht untersucht worden. Dies trifft z. B. für den Fall von Ringlard zu, den Stellwag v. Carion*) erwähnt: Eine Erstgebärende erblindete unter Erscheinungen von Hirnkongestion, heftigem Kopfweh, Mydriasis schon in den ersten Zeiten des „übrigens leichten" Geburtsaktes — ohne Konvulsionen. Die Heilung erfolgte in 5—6 Tagen.

Wenn man bedenkt, wie häufig Albuminurie bei Schwangeren ist, so dürfte obiger Fall wohl zu den urämischen Amaurosen zu rechnen sein. Bournan**) sah bei einer Frau am Ende der Schwangerschaft sogar ohne sonstige urämische Symptome plötzliche Erblindung auftreten: es bestand aber hochgradige Albuminurie. Litzmann**) fand unter 13 Fällen von Eklampsie bei Nephritis gravidarum 3 Fälle von urämischer Amaurose, die zurückgingen. Simpson beobachtete bei einer Frau zwei Tage nach der Geburt ihres fünften Kindes vollständige Erblindung, die sich nach einigen Tagen wieder plötzlich verlor. Bald nach der Geburt des sechsten Kindes trat aber die Erblindung unter Erscheinungen von Stupor und Pulsverlangsamung, später auch mit Gedächtnisstörung und aphasischen Symptomen wieder auf und ging nur sehr unvollständig zurück.

Auch einzelne Fälle von Bleiamaurosen dürften in das Gebiet der urämischen Amaurosen fallen. Hirschler***) beschreibt einen solchen. Ein 35jähriger Mann, der allerdings vor 10 Jahren einige Male an Bleikolik gelitten hatte, beschäftigte sich seitdem „nicht mehr regelmäßig als Anstreicher", sondern tat als Hausmeister etc. allerhand kleine Dienstleistungen. Während dieser ganzen Zeit war er gesund geblieben. Sieben Tage vor der Konsultation bekommt er plötzlich Delirien, heftiges Kopfweh, Übelkeit, Leibschmerzen. Nach Manna breiige Stuhlentleerungen. Kopfweh dauert fort. Nach 4 Tagen Abnahme des Sehvermögens; bei der Konsultation totale Erblindung. Papillen von mattgrauer Färbung. Am Abend Konvulsionen. Aderlaß. In 3 Tagen volle Wiederherstellung des Sehvermögens. Eine Prüfung des Urins war, wie der Berichterstatter selbst bedauert, nicht vorgenommen worden. Demnach könnte es sich hier ebenfalls um eine urämische Erblindung gehandelt haben.

Die Prognose ist im allgemeinen günstig; die Fälle, bei welchen keine Wiederherstellung des Sehvermögens eintritt, sind im ganzen sehr

*) Die Ophthalmologie vom naturwissenschaftlichen Standpunkt. 1855. 2. Bd., S. 695.

**) Zitiert nach Leber, l. c., S. 955 u. 956.

***) Amaurosis saturnina. Wiener mediz. Wochenschr. 1866, Nr. 6 u. 7.

selten. Von besonderer Bedeutung bezüglich der Vorhersage wird die erhaltene oder aufgehobene Pupillenrektion auf Lichteinfall angesehen. Fehlt dieselbe, so erscheint die Aussicht auf Heilung zweifelhaft, da man alsdann eine ausgedehntere Affektion mit lokaler Leitungsunterbrechung zwischen Auge und Vierhügel, beziehentlich dem Reflexzentrum der Pupillenreaktion annehmen muß. Jedoch kommen auch in solchen Fällen noch Heilungen vor. Es ist naheliegend, den Sitz der Reflexstörung in der Hirnsubstanz selbst zu suchen, da für gewöhnlich vorübergehende Sehnervenleiden nicht die Pupillenreaktion aufheben.

Überhaupt müssen als Ursache der urämischen Erblindung, wie bereits A. v. Graefe ausgeführt hat, zerebrale Hemmungen, seien sie Folge vorübergehender Ödeme oder anderweitiger durch Intoxikation bedingter Störungen, angenommen werden. Auch die gelegentlich konstatierte Hemianopsie (Köppen[7], Pick[11], Putzel [siehe Hemianopsie]) spricht für den Sitz im Sehzentrum. In dem Falle von Pick bestand erst eintägige Amaurose, dann Hemianopsie. Bei der Sektion, die kurze Zeit darauf gemacht werden konnte, fand sich in der zweiten rechten Okzipitalwindung ein auf die Rinde beschränkter enzephalitischer Herd; bei Putzel war eine Erweichung im Kuneus.

Dabei kann allerdings auch ein Ödem des Sehnerven oder seiner Scheiden nebenher laufen, welches ausnahmsweise später bei längerem Bestehen zu schweren materiellen Störungen des Optikus führt. Litten[9] sah in einem Falle mit jedem urämischen Anfall eine starke Schwellung der Papille auftreten, die später zurückging; außerdem bestand Retinitis albuminurica.

Daß aber das vorübergehende Optikusödem nicht Ursache der Amaurose ist, dafür sprechen auch sonstige klinische Erfahrungen. So sehen wir oft ausgeprägtes Papillenödem, selbst Stauungspapille ohne jegliche Sehstörungen. Weiter habe ich einen Fall urämischer Amaurose beobachtet, bei dem im linken Auge Hyperämie, Gewebstrübung und Schwellung des Sehnerveneintrittes bestand, während das andere Auge normal war oder nur geringe Hyperämie zeigte. Das Sehvermögen war beiderseits soweit herabgesetzt, daß die Finger nicht mehr in nächster Nähe gezählt wurden. Zwei Tage später war beiderseits S fast 1. Dabei war die Trübung und Hyperämie des linken Optikus erheblich zurückgegangen; eine gewisse Schwellung aber blieb noch längere Zeit. Hier hatten also die ophthalmoskopisch erkennbaren Veränderungen im Sehnerv, welche auf beiden Augen verschieden waren, keinerlei Einfluß auf den Ablauf der urämischen Amaurose. Im übrigen pflegen auch sonst Sehnervenaffektionen nicht den charakteristischen Verlauf zu zeigen, der in so kurzer Zeit durch volle Erblindung zu normalem Sehen führt. Wohl aber sind wir berechtigt, ähnliche Vorgänge, wie wir sie am Optikus be-

obachten, im Gehirn anzunehmen und die Sehnervenveränderungen als Ausstrahlungen der zerebralen Prozesse zu betrachten.

Die Therapie muß sich gegen die Urämie richten. Mir schienen Blutentziehungen hinter den Ohren (je zwei Blutegel) öfter von Nutzen zu sein. Sollte sich ein lokales Sehnervenleiden herausbilden, so wäre eine entsprechende Behandlung (eventuell Merkurialisation) einzuleiten. —

Dreimal habe ich einseitige Erblindung durch Verstopfung (Thrombose oder Embolie) der Arteria centralis retinae beobachtet. In allen Fällen handelte es sich um Frauen: die erste 52jährige Patientin litt an Schrumpfniere und Herzhypertrophie. Der dauernden Erblindung — es werden nur in einer kleinen Partie des äußeren oberen Gesichtsfeldes Finger gezählt — gingen einige Tage vorher periodische Verdunkelungen voran. Die zweite Patientin, 62 Jahre alt, die an Nierenschrumpfung und Dilatation und Hypertrophie des Herzens litt, bekam am 11. Dezember 1893 eine rechtsseitige Verstopfung der Arteria centralis, so daß sie nicht mehr das Licht einer großen Lampe erkennen konnte. Am linken Auge bestand Retinitis albuminurica (S $^1/_3$). Später stellte sich im äußeren Gesichtsfelde des rechten Auges etwas Sehvermögen ein. Bei einer Prüfung am 8. November 1894 zählte sie Finger in 20 *cm* im äußeren Gesichtsfelde, die innere Hälfte blieb defekt. Die Papille war atrophisch, die Gefäße verengt. In einer Arterie ein weißer Pfropf. Das linke Auge war ophthalmoskopisch normal; die weißen Plaques und Striche in der Gegend der Makula waren verschwunden. Im März 1895 starb sie plötzlich. In dem dritten Falle handelte es sich um ein 15jähriges Mädchen, bei dem ebenfalls chronische Nephritis nachgewiesen wurde; das Herz war normal. Sie befand sich anscheinend in voller Gesundheit, als das linke Auge am Morgen des 14. September 1892 erblindete. Als ich sie am 18. September sah, war die Papille blaß, die Gefäße erschienen verengt, die Netzhaut nach der Makula hin grau getrübt; in der Makula ein braunroter Blutfleck, daneben einige kleinere Blutflecke. Durch Druck auf den Bulbus konnte man konstatieren, daß noch eine gewisse Menge Blut in die Gefäße der Papille strömte, da dieselben hierbei erblaßten. Es war das Bild der Embolie. Die Patientin sah im äußeren Gesichtsfelde peripher Bewegungen der Hand; das rechte Auge hatte volle Sehschärfe. Am 4. November fanden sich auch kleine weiße Flecke neben der Makula; die Netzhautgefäße waren sehr verdünnt, in der Peripherie kaum erkennbar, einzelne zeigten sich als weiße Stränge (Perivaskulitis). Das Sehvermögen war ungefähr dasselbe; nach innen bestand ebenso wie etwas nach oben ein Gesichtsfelddefekt. Hier, wie auch sonst bei Embolien öfter, zeigte sich demnach, daß gerade die dem äußeren Gesichtsfeld entsprechende Netzhautpartie sich einer vorzugsweise guten Blutversorgung erfreuen muß.

Literatur.

1. Litzmann, Die Brightsche Krankheit und die Eklampsie der Schwangeren etc. Deutsche Klinik 1852, Nr. 20 u. 23.
2. v. Graefe, Netzhautdegeneration infolge diffuser Nephritis. v. Graefes Archiv f. Ophthalmologie, Bd. 2, Abt. 2, S. 277. 1860.
3. Ebert, Über transitorische Erblindungen bei Typhus und Scharlachfieber. Berliner klin. Wochenschr. 1868, Nr. 2.
4. H. Schmidt-Rimpler, Über urämische Amaurosen. Berliner klin. Wochenschr. 1870, Nr. 48 u. 49.
5. Adler, Die während und nach der Variola auftretenden Augenkrankheiten. Wien 1874, S. 74.
6. Hirschberg, Transitorische Erblindung bei einem Erwachsenen. Klin. Monatsbl. f. Augenheilkunde 1870, S. 263.
7. Köppen, Charité-Annalen, 18. Jahrg.
8. Wells, Transactions of the society for the improvement of medical and chirurgical knowledge, Bd. 3. 1812.
9. Litten, Charité-Annalen 1879, S. 169.
10. Dobrowolsky, Amaurosis uraemica infolge von Sehnervenödem. Klin. Monatsbl. f. Augenheilkunde 1881, S. 120.
11. Pick, Über Hemianopsie bei Urämie. Deutsches Archiv f. klin. Medizin, Bd. 56, S. 69, 1895, und Prager mediz. Wochenschr. 1895, Nr. 45.
12. Weber, Über Amaurose im Wochenbett. Berliner klin. Wochenschr. 1873, Nr. 23 u. 24.
13. Eliasberg, Ein Fall urämischer Amaurose, während der Entbindung entstanden. Centralbl. f. prakt. Augenheilkunde, Bd. 17, S. 70. 1893.
14. Rothmann, Über die transitorische Erblindung bei Urämie. Berliner klin. Wochenschrift 1894, Nr. 30.
15. Heymann, Über Amaurose bei Brightscher Krankheit und fettige Degeneration der Netzhaut. Archiv f. Ophthalmologie, Bd. 2, Abt. 2, S. 137. 1856.

3. Augenmuskellähmungen. — Starbildung und andere Augenaffektionen.

Augenmuskellähmungen kommen in Begleitung nephritischer Prozesse nur gelegentlich zur Beobachtung. Sie pflegen wieder rückgängig zu werden, aber auch leicht zu rezidivieren. Es dürfte dies dafür sprechen, daß es sich meist um Blutungen handelt, welche die Nebenkerne oder auch gelegentlich die Nerven selbst treffen. Leber hat allerdings einmal eine Sklerose des Abduzens gefunden. Letzterer Nerv pflegt vorzugsweise ergriffen zu werden. Knies führt in seinem Buche drei eigene Fälle an: 1. Eine Abduzenslähmung als einzigen Augenbefund bei 15jähriger Albuminurie, die nach Typhus zurückgeblieben war; sie rezidivierte zweimal in einigen Monaten, dann starb der Kranke. 2. Eine linksseitige Trochlearislähmung — rechts Blutungen in den Sehnerv —; Tod nach einem halben Jahre. 3. Ophthalmoplegia externa mit tagelang währenden Anfällen von Ptosis. Die Lähmungen heilten. Auch Dunn[5] berichtet über einige Fälle.

Sonstige Augenerkrankungen fehlen hierbei in der Regel. Die Behandlung wird lokal öfter, wie auch sonst bei Augenmuskellähmungen, den Verschluß eines Auges durch ein undurchsichtiges Brillenglas erfordern, um die störenden Doppelbilder zu nehmen. —

Iritis und Irido-Chorioiditis sind sehr selten, trotzdem anatomisch auch in der Uvea die Gefäßerkrankungen nachgewiesen sind. Auch diffuse, parenchymatöse Hornhauttrübungen, von denen Eversbusch zwei Fälle beschreibt, bilden einen ganz ausnahmsweisen Befund. Es ist überhaupt bei derartig ungewöhnlichen Erkrankungen immerhin zweifelhaft, ob sie wirklich auf Albuminurie zurückzuführen sind.

Dies gilt ebenso von den Starbildungen, die natürlich auch bei Personen, die an Nephritis erkrankt sind, vorkommen können. Deutschmann[1] hat versucht, die Nephritis als besonderes ätiologisches Moment der Katarakte hinzustellen. Seine Urinuntersuchungen haben ihm bei 226 Patienten mit unkomplizierter Katarakt dreimal Diabetes und 26 mal Albuminurie ergeben; in 12 Fällen von letzterer wurden Harnzylinder aufgefunden, während in 14 Fällen ohne mikroskopische Befunde Albuminurie bestand. Diese letzteren Fälle erscheinen aber nicht durchaus sicher auf Nephritis zurückführbar, da Deutschmann seinen Eiweißnachweis auch so machte und es ganz besonders zur Erklärung seiner Befunde hervorhebt, daß er reichlich konzentrierte Salpetersäure zu dem ungekochten Urin zusetzte, „wo sich bei Anwesenheit von Eiweiß ein feiner Trübungsring an der Grenze der beiden Flüssigkeiten herstellt". Diese Probe ist gewiß sehr gut, um auf kleine Mengen von Eiweiß aufmerksam zu machen; es muß aber doch immer erst durch gelindes Erwärmen erwiesen werden, daß die Trübung bleibt, da sie andernfalls durch harnsaure Salze, harzige Bestandteile etc. hervorgerufen sein kann. Von dieser Kontrolle wird aber nichts berichtet. Läßt man demnach die Fälle ohne mikroskopischen Befund fort, so ergeben sich etwa nur 5%, sonst 11% Starkranker mit Albuminurie.

Becker[2], der diesem ätiologischen Moment mit Entschiedenheit entgegentritt, fand in seiner letzten Statistik aus dem Jahre 1888 bei 550 Starkranken in 6% Eiweiß. Acht von diesen Kranken (1·5%) befanden sich in einem Alter unter 45 Jahren; „bei ihnen könnte die Albuminurie mit einigem Grund als Ursache der frühzeitigen Kataraktbildung angesehen werden".

Eine sehr eingehende und ausgedehnte Untersuchung bezüglich des Einflusses der Albuminurie auf Starbildung hat Ewetzky[3] angestellt. Unter 200 Starkranken, die zur Operation kamen, wurde in 19% Eiweiß — meist minimal und vorübergehend — konstatiert, Zylinder fanden sich in 7%. Unter 90 Nephritikern der innern Klinik, von denen 67 noch nicht das 50. Lebensjahr erreicht hatten, waren 7 mit beginnender Linsen-

trübung; es hatten aber 6 von diesen das 50. Lebensjahr überschritten (Retinitis wurde 14mal beobachtet). Andererseits wurden unter 584 im Alter von 50—90 Jahren stehenden Pfleglingen eines Pfründenhauses sogar in 45·2 % Startrübungen konstatiert, die mit zunehmendem Alter prozentarisch stiegen. Unter ihnen zeigte der Harn bei den Starkranken in 10·5 % Albumengehalt, bei denjenigen ohne Linsentrübungen in 9·8 %. An wirklicher Nephritis (Zylinder im Harn) Erkrankte hatten nur in 0·8 % Linsentrübungen, während Gesunde sie in 2·1 % zeigten. Der Verfasser zieht hieraus mit Recht den Schluß, daß bei alten Leuten, die an Nephritis leiden, Kataraktbildung nicht öfter als sonst gefunden wird.

Auch aus meinen Beobachtungen an Altersstaren — in meiner Klinik findet selbstverständlich bei allen Kataraktösen die Urinuntersuchung statt — kann ich keinen kausalen Zusammenhang der Albuminurie mit der Katarakt ersehen. Unter 300 Kranken, die mit unkomplizierter Katarakt in den letzten Jahren zur Operation kamen, waren 13 Albuminuriker, also 4·3 %; bei zwei weiteren war Diabetes mit Albuminurie verknüpft. Gelegentlich kann allerdings bei jugendlichen Individuen — auch der von Deutschmann mitgeteilte Fall einer 19jährigen Starkranken, wo die Trübung am hinteren Linsenpol saß und mit Glaskörpertrübungen verbunden war, spricht dafür — die Nierenerkrankung einen Einfluß auf die Entstehung eines Stares haben, aber wohl kaum in anderer Weise, als wie wir es sonst bei tieferen Ernährungsstörungen und Schwächezuständen beobachten.

Was die Erfolge der Extraktionen betrifft, so finde ich keinen Unterschied gegenüber denen, wo keine Albuminurie vorhanden ist. Von einigen Seiten wurde eine Verzögerung des Wundschlusses bemerkt. Prognostisch ist jedoch die Möglichkeit zu beachten, daß eine Netzhautaffektion, welche bei bestehender Katarakt nicht mehr zu diagnostizieren war, später schädigend auf die Sehschärfe einwirken könnte. —

Ödeme der Lider finden sich öfter bei Albuminurischen, teils wenn an anderen Stellen wässerige Ergüsse bestehen, teils als Vorläufer derselben. Besonders ist das untere Lid wegen seines lockeren Bindegewebes und der wenig straff aufsitzenden Haut betroffen. Die Schwellung zeigt sich des Morgens und verschwindet meist im Laufe des Tages. Seltener erstreckt sie sich auf die Conjunctiva bulbi.

Auch eine Verringerung der Akkommodationskraft, ähnlich wie bei Diabetes und anderen die Muskelkraft mindernden Affektionen, tritt oft hervor und gibt Anlaß, je nach dem Refraktionszustande eine dauernde Beschäftigung in der Nähe zu erschweren. Hier müßten dann Konvexgläser nötigenfalls die fehlende Kraft des Ziliarmuskels ersetzen.

Nur sehr selten werden Erscheinungen der Nachtblindheit (Hemeralopie) beobachtet, ohne daß lokal sichtbare Affektionen im Augenhinter-

grund (Veränderungen der Netzhaut und des Chorioidealepithels) die Erklärung dafür geben. Die Vermutung Litzmanns[4], daß die Hemeralopie, welche gelegentlich bei Schwangeren in letzter Zeit vor der Geburt beobachtet wird, einem Nierenleiden ihren Ursprung verdankt, erscheint wenigstens für die Mehrzahl der Fälle unzutreffend.

Auch Amblyopien, bei denen ein abnormer ophthalmoskopischer Befund fehlt, kommen bei Nierenleiden zur Beobachtung, jedoch nur ganz ausnahmsweise. In einem Falle von Leber war auf einem Auge S auf $^1/_{10}$ reduziert bei freiem Gesichtsfeld; bei Gebrauch von Eisen wurde in kurzer Zeit das Sehen wieder normal.

Literatur.

1. Deutschmann, Über nephritische Katarakt. Archiv f. Ophthalmologie, Bd. 29, Abt. 3, S. 191, 1883 und Untersuchungen zur Pathogenese der Katarakt, eod. loco, Bd. 23, Abt. 3, S. 112, 1877 und Bd. 25, Abt. 2, S. 212, 1879; Bd. 26, Abt. 1, S. 135, 1880.
2. Becker, Die Universitätsklinik in Heidelberg. 1888.
3. Ewetzky, L'albuminurie et la cataracte. Archive d'Ophthalmologie, Bd. 7, S. 308. 1887.
4. Litzmann, Die Brightsche Krankheit und die Eklampsie der Schwangeren. Deutsche Klinik 1852, Nr. 20 u. 23.
5. Dunn, Augenmuskellähmungen im Verlauf von Nephritis. Archiv f. Augenheilkunde, Bd. 38, S. 188. 1900.

III.

KONSTITUTIONS-ANOMALIEN.

I. Diabetes mellitus und insipidus.

Das Vorkommen von Sehstörungen bei Diabetes mellitus ist schon lange bekannt. Sie finden sich sowohl bei den leichten Formen, wo der Zucker bei Fleischdiät schwindet, als bei den schwereren. Auffallenderweise wurde zuerst nur Schwachsichtigkeit und Erblindung (Renauldin, 1814) mit der Zuckerruhr in Verbindung gebracht, erst später die Starbildung (Berndt, 1834), trotzdem gerade diese die Hauptrolle in den diabetischen Augenaffektionen spielt. In der Blüteperiode der ophthalmologischen Entwicklung wurde man wieder zweifelhaft, ob überhaupt zwischen Amblyopien und Zuckerruhr ein Zusammenhang bestände (v. Graefe[2], 1859), bis schließlich durch Lebers[1] Arbeit (1875) das Vorkommen derselben und speziell das Auftreten zentraler Farbenskotome (in zwei Fällen) sicher erwiesen wurde. Diabetische Netzhauterkrankungen sind bald nach der Entdeckung des Augenspiegels von E. Jäger (1856) und von Desmarres (1858) gesehen und als den bei Albuminurie vorkommenden ähnlich beschrieben worden. Auf die Paresen der Akkommodation hat v. Graefe (1859) aufmerksam gemacht.

Naturgemäß hat sich die Beobachtung diabetischer Augenaffektionen in erheblicher Weise gemehrt, seitdem die Ophthalmologen sich daran gewöhnt haben, in allen einigermaßen verdächtigen Fällen den Urin zu untersuchen und seitdem auch seitens der inneren Ärzte diese Untersuchung als zur Diagnose absolut nötig aufgefaßt wird. Damit ist die Zahl der Zuckerruhrkranken ins Ungeahnte gewachsen. Hirschberg[4b und c] fand beispielsweise in einer Reihe von 150 Privatpatienten, die ihn wegen Augenleiden aufsuchten und deren Urin untersucht wurde, bei sechs von ihnen Zucker. Im ganzen hatte er unter zirka 7000 Privatpatienten $1^1/_2\,\%$, hingegen in der Poliklinik (unter zirka 40.000 Kranken) nur $1—2\,‰$ Diabetiker. —

Immerhin läßt sich über die Häufigkeit der Augenaffektionen bei Diabetikern schwer etwas wirklich Sicheres sagen. Die Schätzung von Seegen[5], daß bei nahezu zwei Drittel aller Diabetiker im Beginne oder im vorgerückteren Stadium der Erkrankung Abnahme der Sehkraft und zuweilen auch gänzliches Erblinden auftritt, stimmt, wie Leber gezeigt, mit seinen mitgeteilten Krankengeschichten, in denen sich etwa

nur 21% Erkrankungen finden, nicht überein. Allerdings ist ja nicht ausgeschlossen, daß die Betreffenden später Sehstörungen bekommen haben! Möglicherweise rechnet Seegen auch die Beschwerden, wie sie beim Lesen einfach durch Presbyopie entstehen, hinzu. Es würde jedenfalls eine genauere ophthalmologische Untersuchung nötig gewesen sein.

Einen gewissen Anhalt gibt vielleicht die Zusammenstellung der Befunde an 75 Diabetikern, die mir — ohne daß besondere Klagen betreffs einer Sehaffektion vorlagen — von anderen Ärzten, besonders von den Herren Kollegen Külz und Ebstein, zugeschickt wurden, um zur Vervollständigung der Diagnose auch die Augen zu untersuchen. Es hatten von diesen Patienten 7 leichte Linsentrübungen (davon einer noch Netzhautblutungen, ein anderer Glaskörpertrübungen), 4 Retinitis, 2 Lähmungserscheinungen an den Augenmuskeln: also zirka 18% Augenkranke. Einfache Akkommodationsschwäche, die öfter konstatiert wurde, aber nichts für Diabetes Spezifisches hat, ist hierbei nicht mitgerechnet.

König[25] (Paris) untersuchte in Vichy 500 Diabetiker und fand 56mal, d. h. in 11%, Augenleiden, darunter 10 Katarakte und 20mal Akkommodationsherabsetzung.

Erwägt man, wie schon hervorgehoben, daß die zur Zeit der Untersuchung gesunden Diabetiker doch in einer gewissen Periode ihrer Krankheit auch Augenaffektionen bekommen werden, so ist der Einfluß dieses Leidens auf das Sehorgan immerhin als ein recht erheblicher zu betrachten, — eine Ansicht, die allerdings Mauthner[3] nach seinen Beobachtungen in Karlsbad nicht zu teilen scheint. Doch halte ich es beispielsweise für falsch, wenn dieser Autor meint, daß die Streifentrübungen der Linse, die er bei Diabetikern, die das 50. Lebensjahr überschritten, gefunden hat, stets einfach als Altersveränderungen aufzufassen seien. Meiner Erfahrung nach sind bei gesunden Individuen diese Alterstrübungen erst in erheblich höherem Lebensalter, etwa in den Siebzigerjahren, häufig.

Natürlich ist andererseits auch nicht erwiesen, daß die pathologische Linsentrübung wirklich immer eine direkte Folge des Diabetes als solchen sei. So wissen wir, daß Schwächezustände aller Art die Kataraktbildung begünstigen: besonders spielen auch psychische Erregungen, deprimierende Gemütsaffekte, wie Kummer und Sorge, hierbei eine Rolle. Eben dieselben Momente sind aber auch an dem Zustandekommen des Diabetes beteiligt: nach Seegen kann man dies bei 100 Kranken 90mal beobachten. In dem einen Falle werden nur allgemeine Ernährungsstörungen auftreten, die zu Starbildung, Akkommodationsschwäche, Störungen in den nervösen optischen Leitungsapparaten führen, in dem andern erfolgt, ähnlich wie bei der Wirkung mancher Gifte (Strychnin, Chloralamid, Kurare, Phloridzin etc.) und bei gewissen experimentellen Nerven-

verletzungen, gleichzeitig eine Hemmung der Zuckerumsetzung und damit Zuckerruhr. Es ist demnach bei gewissen Augenaffektionen schwer zu sagen, ob sie als unmittelbare Folge der einen oder andern Ursache zu betrachten sind. Mit einiger Sicherheit aber werden wir den Diabetes direkt beschuldigen müssen, wenn es sich um Erkrankungen handelt, die wir sonst bei einfachen Ernährungsstörungen nicht beobachten und die daher auf eine besondere Toxinwirkung zu schieben sind. Es wären vor allem Netzhauterkrankungen und ungewöhnlich schnell auftretende Starbildungen hierher zu rechnen; ferner Paralysen, Sehnervenleiden und Amblyopien, wenngleich bei letzteren Affektionen, die wir auch bei sonstigen nervösen Leiden, ebenso wie bei anderweitigen Intoxikationen (Tabak, Alkohol) auftreten sehen, es schwierig sein kann, in dem Einzelfalle mit einiger Sicherheit die Ätiologie festzustellen. Es kommt noch hinzu, daß sehr kleine Mengen von Zucker oft symptomatisch bei übermäßig Fettleibigen, im hohen Alter und bei einer großen Reihe von nervösen Leiden, insbesondere bei Neurasthenie, sich finden. Im allgemeinen hat, wie Seegen ausführt, bei im Alter sehr vorgeschrittenen, sonst gesunden Menschen das Auftreten von kleinen Zuckermengen, selbst von 0·1—0·2%, keine Bedeutung; ähnlich steht es mit den geringen Zuckerausscheidungen bei vielen Nervenleiden, die nur als symptomischer Diabetes zu bezeichnen sind. Hiermit wächst aber für uns die Schwierigkeit einer ätiologischen Begründung besonders betreffs der Sehnervenleiden. Auf der andern Seite eröffnen sich therapeutische Gesichtspunkte, die nach meiner Erfahrung oft sehr zum Nutzen der Kranken fordern, daß die einfache Diabetesbehandlung nicht in den Vordergrund unserer therapeutischen Maßnahmen gestellt werde.

Um über die Häufigkeit der einzelnen Augenaffektionen bei Diabetikern eine Anschauung zu bekommen, stelle ich dieselben, wie sie mir bei 150 augenkranken Diabetikern (— an einfacher Akkommodationsschwäche leidende sind nicht mitgerechnet —) entgegentraten, hier zusammen. Fanden sich bei demselben Kranken mehrere Augenleiden, so sind dieselben besonders gezählt.

Katarakt (vom ersten Beginn an gerechnet)	68mal,
Sehnervenerkrankungen (überwiegend zentrale Skotome) . . .	37mal,
Retinalerkrankungen	34mal,
Amblyopien ohne ophthalmoskopisch abnormen Befund . . .	15mal,
Paresen der äußeren Augenmuskeln	10mal,
Refraktions- beziehungsweise Akkommodationsstörungen (wirkliche Akkommodationslähmungen und Auftreten von Myopie) . .	8mal,
Iritis und Chorioiditis	7mal,
Glaskörpertrübungen	5mal.

Außerdem wurden Konjunktiviten, Lidödeme, Flimmerskotome, klonische Lidkrämpfe usf. gelegentlich beobachtet. —

Unter obigen Patienten waren 118 Männer und 32 Frauen. Seegen hatte unter 140 Kranken, von denen er die Krankengeschichte in seinem Buche mitteilt, 99 Männer.

Es wäre noch die Frage zu erörtern, ob das Auftreten von Augenaffektionen eine besonders schlechte Prognose für den Verlauf des Diabetes biete — ähnlich etwa wie nach allgemeiner Erfahrung die albuminurische Retinitis als ungünstiges Zeichen gilt. Über eine Reihe von Kranken, die in der Göttinger Klinik zur Beobachtung kamen, habe ich durch Papanikoláu[31], der in seiner Dissertation darüber Mitteilung macht, Nachforschungen betreffs des weiteren Verlaufes anstellen lassen. Von 41 Diabetikern, über die Nachrichten einliefen, waren 19 gestorben, und zwar 10 davon innerhalb zweier Jahre nach Auftreten der Augenaffektion; einer (66jähriger Mann mit Katarakt) hatte noch sieben Jahre gelebt. Unter den noch lebenden Diabetikern ist der längst beobachtete Fall ein jetzt 29jähriges Mädchen, das bereits im 10. Lebensjahre Verschlechterung des Sehens am rechten Auge beobachtete. Im 15. Lebensjahre war sie auch links blind; im 19. Jahre wurde die Katarakt rechts operiert mit folgender eiteriger Entzündung. 1891 wurde die linke Katarakt mit gutem Erfolge extrahiert. Der Urin enthielt abwechselnd geringere und größere Mengen Zucker, ohne daß jedoch sonstige hervortretende diabetische Symptome vorhanden waren. 1895 teilte die Patientin mit, daß sie alle Arbeiten vollführe und gut sehen könne. Da es annehmbar ist, daß schon früh aufgetretener Diabetes die Kataraktbildung verschuldete, so wären jetzt über 19 Jahre seit seiner Entstehung verflossen. In einem weiteren Falle (63jährige Frau) sind 7 Jahre seit der Entwicklung der Katarakt vergangen, bei einer Chorioretinitis centralis mindestens 4 Jahre, bei einer Neuritis 5 Jahre, der längste Fall von Retinitis $3^1/_4$ Jahre. Auch nach meinen sonstigen Beobachtungen sind die entzündlichen, beziehentlich degenerativen Erkrankungen der Netzhaut — weniger die Blutungen — von ungünstigerer Prognose quoad vitam als Kataraktbildungen oder Sehnervenaffektionen, ohne daß jedoch dieselbe ähnlich schlecht wären wie die der Retinitis albuminurica.

Andererseits kann langjähriger Diabetes bestehen, ohne daß irgendwelche Augensymptome auftreten: bei einem 43jährigen Amtsrichter war bereits 10 Jahre zuvor Zucker im Harn konstatiert, der auch jetzt noch vorhanden ist, und doch hatten beide Augen volle Sehschärfe und zeigten keinerlei pathologischen Befund. Ebenso bekam ein 74jähriger Forstmeister, der vor 10 Jahren schon wegen Diabetes nach Karlsbad geschickt war und seine Augen viel gebrauchte und genau beobachtete, erst in letzter Zeit Sehstörungen (links M. 8·0, S $^1/_6$, rechts M. 6·0, S $^5/_{24}$;

rechts Retinitis punctata centralis, links Retinitis haemorrhagica) und beginnende Katarakt. Er hatte zeitweise 3% Zucker, bei strenger diabetischer Diät war er sehr heruntergekommen; jetzt ißt er schon lange — außer Zucker — alles und befindet sich wohl dabei. Bei einem andern 72jährigen Herrn war bereits vor 15 Jahren Diabetes konstatiert. In den letzten Jahren hatte sich links die Sehkraft verloren, neuerdings sah auch das rechte Auge schlechter. Links Cataracta matura; Finger $1^1/_4$ *m*. Rechts Retinitis punctata centralis, nach außen an der Papille auch einzelne weiße Plaques. M 1·5, S $^4/_9$. Kein zentrales Farbenskotom.

Auch bei Diabetes insipidus sind gelegentlich Augenaffektionen beobachtet worden; so habe ich einmal bei einer 62jährigen Frau Kataraktbildung gesehen, Verneuil[37] sah sie in drei Fällen. Ebenso hat man Neuritis optica, Hemianopsie (Schön, Dreschfeld u. a.*) und Augenmuskellähmungen dabei getroffen — Affektionen, die wohl von den auch das Allgemeinleiden veranlassenden Hirnkrankheiten herrühren. Im ganzen ist die Zahl der Beobachtungen zu gering, um einen direkten Einfluß des Diabetes insipidus auf das Auge feststellen zu können.

Katarakt.

Die diabetische Katarakt bietet bezüglich ihres Aussehens im allgemeinen keine durchschlagenden Differenzen gegenüber anderen Staren; sie zeigt eben die verschiedenartige Gestaltung, wie wir sie auch sonst dem Alter der Befallenen entsprechend beobachten.

Bei älteren Individuen finden wir im Beginn kleine Punkte, Bläschen, Tropfen, Striche, Sektoren und spinnengewebige kleine Platten in der Kortikalis. Zur frühzeitigen Diagnosenstellung empfiehlt sich neben der allgemein üblichen schiefen Beleuchtung besonders die Untersuchung mit dem Augenspiegel bei durchfallendem Lichte und unter Lupenvergrößerung, indem man ein starkes Konvexglas hinter die Spiegel legt: diese Methode gewährt uns für die Entwicklung und ersten Stadien der Katarakt Einblicke, von denen man ohne sie keine Ahnung hat.

Die Starentwicklung bei jugendlichen Individuen beschreibt sehr zutreffend Becker in folgender Weise: „Zuerst trübt sich die äquatorielle Zone, dann tritt in den meisten Fällen erst eine Trübung der hinteren Rindensubstanz und, wenn diese ausgebildet ist, eine solche der vorderen Rindensubstanz hinzu. Diese betrifft im Gegensatz zu der bei der senilen Katarakt zur Kernsklerose hinzutretenden Rindentrübung, aber in Übereinstimmung mit den meist sich rasch entwickelnden weichen Staren,

*) Cf. Mauthner, Vorträge aus dem Gesamtgebiet der Augenheilkunde 1881, Bd. 1, S. 544.

zunächst die peripher unmittelbar unter der Kapsel liegenden Schichten.“ Man sieht breite weiße, opaleszierende Sektoren auftreten, denen sich eine starke Blähung der Linse anschließt, wodurch die Iris nach vorn gedrängt und die Kammer verengt wird. Abweichend hiervon hat Förster (l. c., S. 220) in einzelnen Fällen bei jugendlichen Diabetikern eine andersartige Entwicklung beobachtet. Es trübt sich hier zunächst die dicht unter der Kapsel liegende vordere Kortikalschicht; ein dünner, bläulichgrauer Hauch erstreckt sich über die ganze vordere Linsenfläche. Schon frühzeitig zeigt sich eine sektorenförmige Facettierung der Linsenoberfläche, während Kern und tiefere Schichten des Kortex noch ganz klar sind. In wenigen Wochen pflanzt sich die Trübung dann in die tieferen Schichten der Linsensubstanz fort und es entsteht schließlich ein bläulicher, weicher, kernloser Star, wie wir ihn auch sonst in der Jugend sehen.

Stets tritt die Kataraktbildung bei jungen Diabetikern ziemlich gleichzeitig an beiden Augen auf. Frey*) sah beiderseitigen diabetischen Star bei einem erst 9jährigen Mädchen, ein Jahr nach Beginn der Erkrankung. In der Regel sind die betreffenden Kranken schon in ihrer Ernährung sehr heruntergekommen.

Die Kataraktreifung verläuft bei jugendlichen Personen immer sehr schnell, etwa innerhalb eines halben Jahres; Litten[34] erzählt von einigen Fällen, bei welchen Katarakt in wenigen Stunden entstanden sein soll. Es dürften hier aber wohl zweifellos schon früher Trübungen der Linse vorhanden gewesen sein, die der makroskopischen Besichtigung, beziehentlich der Untersuchung ohne Anwendung des Augenspiegels mit Lupenvergrößerung entgangen waren. So fand in dem einen Falle, wo Litten bei einem 17jährigen Mädchen den Star in 11 Tagen am rechten Auge zur Entwicklung kommen sah, Hirschberg in dem scheinbar gesunden linken Auge mit dem Lupenspiegel bereits ausgedehnte zarte, grauliche Trübungen (Neuburger[35]). Bei älteren Individuen beobachtet man eine sich über ein und mehrere Jahre hinziehende, langsamere Entwicklung.

Bisweilen ist die Katarakt kompliziert mit Iritis, Glaskörpertrübungen, Retinitis oder Sehnervenaffektionen. Besonders schwierig ist es gelegentlich, das Vorhandensein eines zentralen Skotoms auszuschließen, da eine das Zentrum der Linse einnehmende Trübung bisweilen einen Dunkelfleck hervorruft, in welchem selbst die Farben undeutlich erscheinen. Als differentiell-diagnostisches Moment kann man hervorheben, daß bei nicht zu weit vorgeschrittenem Skotom nur Grün und Rot undeutlicher wird, während Blau erhalten bleibt. Eine optische (Star-) Trübung läßt auch Blau undeutlich erscheinen.

*) Lond. med. rec. 1887 Mai. Von Knies zitiert.

Das Verhältnis des Vorkommens von Diabetes bei Starkranken wird sehr verschieden angegeben: v. Graefe schätzte es nach seinen Beobachtungen in Hospitälern auf zirka 25%, Becker[16] fand unter zirka 1100 Staroperierten nur bei 11 Personen Zucker, während Hirschberg allein unter 55 Altersstarextrahierten, wie er in seinem Referat (1888) über Beckers Arbeit anführt, 7 Diabetiker hatte. König[25] sah bei 500 von ihm untersuchten Diabetikern nur in 10 Fällen Star. Die großen Unterschiede in diesen Zahlen erklären sich zum Teil daraus, ob die Diabetiker sämtlich oder nur die augenkranken Diabetiker gezählt wurden, und auch wohl durch örtliche Verhältnisse.

In den extrahierten Staren ist häufig Zucker nachgewiesen worden (Leber[1], Knapp[17], Berlin[88] u. a.); ich habe ihn zweimal (von Oskar Liebreich und von Tollens) konstatieren sehen. Becker[16] fand ihn bei fünf unter 45 Jahre alten Diabetikern; bei fünf über 45 Jahre alten hingegen nicht. Auch beobachtete er, daß bei demselben Individuum in dem Star des einen Auges Zucker enthalten war, während er in dem des andern fehlte. Ebenso vermißten Nagel[1], Fischer[1] und Michel[21] in ihren Fällen den Zucker. Andererseits wurde derselbe auch im Glaskörper (zuerst durch Lohmeyer[1], weiter in meinem zweiten Fall) und im Humor aqueus (Leber, Knapp, Deutschmann[8]) nachgewiesen. Letzterer reagierte im Gegensatz zu Lohmeyers Angaben nicht sauer, sondern alkalisch (Leber). Damit fällt auch die Ansicht des ersteren, daß die aus dem Zucker entstandene Milchsäure die Trübung der Linse veranlasse.

Die Brüder Cavazzani[22], welche bei Hunden durch Pankreasexstirpation Diabetes erzeugten, fanden in einem Falle, wo der Urin 10% Zucker enthielt, im Humor aqueus 0·38%. Die Linse zeigte nur in ihren peripheren Schichten Zuckerspuren, jedoch war sie vollkommen klar. Trotz erhaltenen Epithels muß hier Zucker in die Linse diffundiert sein. Bemerkenswert ist übrigens die Angabe von Pautz[23], daß im ganz frisch untersuchten Glaskörper und Humor aqueus des Ochsen Traubenzucker nachweisbar sei. Gleiches fanden Truc und Hédon[39] bezüglich des menschlichen Auges: deutliche Zuckerreaktion (durch Reduktion und Phenylhydrazinprobe, aber nicht durch die Gärungsprobe) geben das Kammerwasser und der Glaskörper, hingegen keine die Linse. Auch bei durch Piqure diabetisch gemachten Kaninchen zeigte sich letztere nicht zuckerhaltig, während der Zuckergehalt im Kammerwasser und Glaskörper zunahm.

Die anatomischen Befunde an diabetischen Katarakten (Knapp, Becker, Deutschmann) weichen nicht wesentlich von denen an anderen ab: das Kapselepithel ist erhalten; in der geblähten Linse sieht man Ansammlungen einer in der Erhärtungsmasse geronnenen Flüssigkeit innerhalb des Kapselsackes, Auseinanderdrängung der Linsenfasern durch

unregelmäßig gestaltete Eiweißklumpen, feinstkörnige Trübung und Vakuolenbildung in den peripheren Faserlagen. Eigenartig ist bei den diabetischen Katarakten jedoch das Verhalten der Kernfärbung: im vorderen Kapselepithel ungleichmäßige Färbung mit Hämatoxylin; die dem Äquator zunächst gelegenen Blasengebilde zeigen teilweise schlechte Kernfärbung und molekularen Zerfall, endlich in den peripheren Linsenfasern gleichfalls ungleiche, teilweise sehr mangelhafte Kernfärbung (Deutschmann[8]). Ähnliche Beobachtungen hat Becker[15] gemacht. Später zerfallen die Linsenfasern zu unregelmäßigen Massen, vom Äquator her überziehen wuchernde Epithelien die innere Fläche der hinteren Kapsel. Görlitz[38] fand, daß in seinen zwei Fällen diabetischen Stares, die er anatomisch untersuchte, die Starbildung nicht wie gewöhnlich beim Altersstar vom Äquator, sondern von den Polen der Linse ausging.

Besonders auffallend aber sind die ödematösen Veränderungen am Pigmentbelag der hinteren Irisfläche, wo die einzelnen Zellen eine ganz enorme Auflockerung und Quellung zeigen, so daß man in jeder Zelle den schön gefärbten Kern sieht (Becker[15]). Bei weiterer Ausbildung kommt es zur Entstehung steiler Falten des hinteren Pigmentbelages, indem sich die Einzelzelle in ein langes zylindrisches Gebilde umwandelt, in welchem das Pigment unregelmäßig zerfurcht liegt. Diese Wucherung kann sich bis über die Ziliarfortsätze hin erstrecken (Kamocki[18], Deutschmann); Vossius[19] hat allerdings diese Veränderungen auch bei Augen ohne Katarakt und bei Nichtdiabetikern gefunden. In der vorderen und hinteren Augenkammer liegen zahlreiche Pigmentkörnchen, die von den entarteten Pigmentzellen stammen. Deutschmann sah weiter auch atrophische Veränderungen im Irisgewebe, die er auf schleichende entzündliche Prozesse zurückführt.

Die Therapie der diabetischen Katarakte unterscheidet sich nicht von derjenigen andersartiger Stare. Man wird versuchen müssen, durch Diät und entsprechende Medikation zuvor den Zuckergehalt möglichst herabzusetzen oder verschwinden zu machen. Jedoch hüte man sich dabei vor einer zu strengen Fleischdiät, die in der Klinik wenigstens oft zur Vermehrung der Körperschwäche und selbst zum Coma diabeticum Anlaß gibt. Ich habe einige Male gesehen, daß jugendliche Patienten, die mit einem leidlichen Allgemeinbefinden und sich fast gesund wähnend in die Anstalt kamen, nachdem ihr Diabetes diagnostiziert und die früher übliche strenge Diät angewandt wurde, schnell zugrunde gingen.

Wenn die Starentwicklung Myopie herbeiführte, so wird man durch entsprechende Konkavgläser erheblichen Nutzen schaffen; ebenso ist bei Presbyopen das Sehen für die Nähe durch Brillen zu erleichtern. Schließlich bleibt die Extraktion. Im allgemeinen kann man nicht sagen, daß die zur Staroperation erforderlichen kleinen Wunden bei Diabetikern, wenn

eben entsprechend antiseptisch verfahren wird, weniger gut heilten als bei anderen; auch sonst ist man oft überrascht, wie glatt und ohne jede Reaktion bei ganz elenden und herabgekommenen Individuen die Extraktionsheilung erfolgte, während robustere und gesündere Leute allerhand Komplikationen zeigen. Eine allzulange Vorbereitungskur halte ich daher nicht für nötig. Die weichen, breiigen Stare der jugendlichen Individuen kann man in der Regel durch eine mit dem Lanzenmesser gemachte Linearwunde — mit oder ohne Iridektomie — entleeren. Betreffs der älteren Individuen möchte ich noch betonen, daß man bei ungewöhnlich langsam sich entwickelndem Stare, der aber bereits starke Sehstörungen macht, die den Erkrankten in seiner Tätigkeit und in seinem Lebensgenuß erheblich hindern, nicht die volle Reife abwarten, sondern auch ohne diese oder nach vorhergegangener künstlicher Reifung die Extraktion vornehmen sollte. Gelegentlich zeigt bei der Extraktion das herausfließende Kammerwasser eine schwärzliche Färbung, welche von der Lockerung der Pigmentzellen der Iris herrührt. Auf den vorangegangenen Irisveränderungen beruht es auch, daß sich nach den Extraktionen bei Diabetikern öfter Iritis einstellt.

Es wird angegeben, daß diabetische Linsentrübungen durch entsprechende Behandlung rückgängig wurden, wenn der Diabetes aber zugenommen habe, sich von neuem entwickelten. Seegen[5*]) berichtet über zwei Fälle. Der erste betrifft einen 39jährigen abgemagerten Diabetiker (über 7% Zucker im Urin). „Linsen beider Augen kataraktös getrübt.“ Während des Kurgebrauches in Karlsbad sank der Zuckergehalt auf die Hälfte; alle Symptome besserten sich, ebenso das Sehen. „Die Untersuchung weist nach, daß die Trübung der Linsen allmählich schwindet.“ „Bei seiner Abreise sah er ganz klar und war nur am rechten Auge eine schwache Trübung der Linse wahrnehmbar. Zu Hause traten bald wieder Störungen des Sehvermögens auf, Patient erblindete nach einem Jahre infolge von Linsentrübung vollständig.“

Im zweiten Falle waren im Herbst 1867 bei einer bisher gesunden 56jährigen Frau Erscheinungen der Zuckerruhr aufgetreten. Starke Ermattung und Erschöpfung folgten; Weihnachten Verschlechterung des Sehens: „Patientin sah die Gegenstände wie durch einen Nebel, später wurde die Abnahme der Sehkraft so bedeutend, daß Patientin nicht mehr lesen konnte.“ „Prof. Gerhardt, welcher den Diabetes zuerst erkannte, fand eine beträchtliche Linsentrübung an beiden Augen. Unter strenger Fleischdiät besserten sich alle Symptome und Gerhardt konstatierte, daß die Linsentrübung zurückging.“ Als Seegen im Mai 1868 die

*) S. 173.

Patientin sah, „war die Trübung sehr gering. Patientin konnte Zeitungsschrift ganz geläufig lesen."

Die Beweiskraft dieser Fälle wird von den meisten ophthalmologischen Autoren bestritten, die Besserung im Sehen sei durch Rückgang einer Akkommodationsschwäche oder Amblyopie zu erklären. Es wird aber in den Krankengeschichten ausdrücklich von einem Schwinden der nachgewiesenen Linsentrübung gesprochen. Wenn man an das gelegentliche Zurückgehen von kataraktösen Trübungen, die nach Trauma entstanden sind, denkt, weiter an die experimentellen Versuche mit Einspritzungen konzentrierter Salzlösung, bei denen später auch eine Wiederaufhellung der entstandenen Trübung zustande kommt, so erscheint mir dieser Vorgang bei diabetischen Katarakten nicht als unglaublich. Wir nahmen geradeso früher an, daß bei Altersstaren eine spontane Resorption unmöglich sei, und doch hat die Neuzeit dafür verschiedene Beweisfälle geliefert; ich selbst habe einen solchen Fall beobachtet und den fast leeren Kapselsack extrahiert.

Zur Erklärung der Ursache der Starentwicklung bei Diabetikern sind eine große Reihe von Untersuchungen angestellt worden. Die ersten Versuche, durch Einbringung von Kochsalz, Zucker etc. in die Blutzirkulation lebender Tiere Katarakt zu erzeugen, hat Kunde[9] gemacht. Es gelang ihm dies bei Fröschen; betreffs der Säugetiere hatte er nur bei jungen Katzen Erfolg. Magnus[6] erreichte die Bildung von Linsentrübungen auch bei älteren Tieren; bei einer einjährigen Katze und einem viermonatlichen Hunde konnte er durch Verfütterung von 200 *g*, beziehentlich 100 *g* Traubenzucker in zwei bis drei Tagen Linsentrübungen erhalten. Deutschmann[8] sah nach Injektion von 10% Chlornatriumlösung in die vordere Augenkammer lebender Kaninchen momentan Trübungen der obersten Schichten der vorderen Kortikalis innerhalb des Pupillargebietes auftreten, ebenso erzielte Heubel[10] kataraktöse Trübungen durch Einreiben von Kochsalz in den Konjunktivalsack.

Wie Magnus genauer ausführt, zeigt die Starentwicklung bei Einführung von Salz, Zucker und Naphthalin — welch letztere Substanz nach Bouchards Vorgang (1886) vielfältig zum Studium künstlicher Kataraktbildung diente — in die Säftemischung eine große Übereinstimmung: dieselbe geht von einer dicht hinter dem Linsenäquator gelegenen Trübungszone aus, überzieht schnell die ganze hintere Kortikalis, indem nur ein dreistrahliger Stern am hinteren Linsenpol frei bleibt. Die Trübung rückt stets von dem Äquator nach dem Pole zu, so daß man anfänglich nur einen Trübungsgürtel längs des Äquators sieht. Die vordere Kortikalis wird schwächer und später ergriffen. Anatomisch findet man Vakuolenbildung in den Linsenfasern und in den Kapselepithelien.

Die Zone, in der die Trübung bei diesen Verfütterungsexperimenten zuerst auftritt, entspricht dem Eintritt des Nährstromes in die Linse:

derselbe geht nicht direkt in den Linsenäquator hinein, sondern vor und hinter demselben, und zwar ist der hinten einmündende erheblich stärker wie der vordere (Magnus). Auch nach Schloesser's[13] etwas abweichenden Ergebnissen an experimentellen Wundstaren strömt die Ernährungsflüssigkeit, die im Äquator eintreten soll, von hier aus nach dem Zentrum der hinteren Rinde. Wir sind demnach wohl berechtigt, die Entstehung der diabetischen Katarakt mit einer Störung in der Linsenernährung in Verbindung zu bringen. Diese dürfte ihren nächsten Grund in einer nachgewiesenen Hyperämie des Ziliarkörpers oder, wie Peters[40] annimmt, einer Erkrankung oder abnormen Funktion der Epithelien des Ziliarkörpers, ihren weiteren in einer Alteration der Blutmischung, etwa durch Aufnahme von Oxybuttersäure (Stadelmann), oder anderen unbekannten Schädlichkeiten haben. Eine direkte Zuckeraufnahme kann nicht als Ursache gelten, indem, wie oben gezeigt, in den Katarakten oft Zucker vermißt wurde. Auch spricht für den direkten Einfluß des vom Corpus ciliare stammenden Nahrungsstromes ein Fall von Nettleship[20], bei dem die Startrübung in einer subluxierten Linse viel langsamer als in der normal liegenden des andern Auges verlief. Derartige lokale Verhältnisse werden allerdings nur selten eine Rolle spielen, da eine dauernde Beschränkung der Kataraktbildung auf ein Auge — an und für sich ein verhältnismäßig seltenes Vorkommen — bei Diabetikern nur ganz ausnahmsweise (ein Fall von Förster und Gayet) beobachtet wird.

Daß, wie früher auf Grund der älteren Experimente behauptet, die Wasserentziehung aus der Linse durch starke Konzentration des Kammerwassers und des Glaskörpers Anlaß zur diabetischen Starbildung beim Menschen geben könne, ist durchschnittlich nicht annehmbar, da, abgesehen von der verschiedenen Form der Starentwicklung, auch der Prozentsatz des Zuckergehaltes als zu gering erscheint.

In einem von Deutschmann mitgeteilten Fall eines 11jährigen Mädchens (Zuckergehalt im Urin mehr als 8%) — ohne Katarakt — enthielt der Humor aqueus 0·5% und das Corpus vitreum 0·366% Zucker; nach den Tierversuchen kam selbst bei 2% Zuckergehalt des Humor aqueus keine Linsentrübung zustande. Auch spricht gegen diese Erklärung weiter, daß weder von den Kapselepithelien der Linse, noch von dem Endothel der Membrana Descemetii der diabetischen Augen die auffallende Vakuolenbildung und Zerstörung beobachtet wird, welche sich bei experimenteller Starerzeugung durch Einspritzen konzentrierter Zuckerlösung in die vordere Kammer stets zeigt (Deutschmann). Vielleicht aber kommt dieser Entstehungsmodus bei den überaus seltenen, oben beschriebenen Kataraktentwicklungen jugendlicher Individuen (Förster) in Betracht, wo die Trübung in den Schichten dicht unter der vorderen Kapsel zuerst beginnt.

Literatur.

1. Th. Leber, Über die Erkrankungen des Auges bei Diabetes mellitus. v. Graefes Archiv f. Ophthalmologie, Bd. 21, Abt. 3, S. 206. 1875.
2. v. Graefe, Über die mit Diabetes mellitus vorkommenden Sehstörungen. v. Graefes Archiv f. Ophthalmologie, Bd. 4, Abt. 2, S. 230. 1858.

2a. — Deutsche Klinik. 1859, Nr. 10.

3. Mauthner, Amblyopia diabetica. Internat. klin. Rundschau, Nr. 6, 7, 9, 11, 16, 24 u. 25. 1893.
4. Hirschberg, Sehstörungen durch Zuckerharnruhr. Deutsche mediz. Wochenschr. 1887, Nr. 17, 19.

4a. — Diabetes in der Privatpraxis. Centralbl. f. Augenheilkunde 1886, S. 192.

4b. — Über Staroperation und diabetischen Altersstar. Deutsche mediz. Wochenschr. 1886, Nr. 18, u. 1889, Nr. 37; Centralbl. f. Augenheilkunde 1889, S. 264 u. f.

4c. — Über diabetische Erkrankungen des Sehorgans. Deutsche mediz. Wochenschr. 1891, Nr. 13, u. Centralbl. f. Augenheilkunde 1891, S. 174.

5. Seegen, Der Diabetes mellitus. 3. Aufl. 1893.
6. H. Magnus, Experimentelle Studien über die Ernährung der Kristallinse und über Kataraktbildung. v. Graefes Archiv f. Ophthalmologie, Bd. 36, Abt. 4, S. 150. 1890.
7. C. Heß, Über Linsentrübungen in ihren Beziehungen zu Allgemeinerkrankungen. Sammlung zwangloser Abhandlungen aus dem Gebiete der Augenheilkunde. Bd. 1, Heft 2. Halle 1896.
8. Deutschmann, Untersuchungen zur Pathogenese der Katarakte. v. Graefes Archiv f. Ophthalmologie, Bd. 23, Abt. 3, S. 112. 1877.

8a. — Pathologisch-anatomische Untersuchungen einiger Augen von Diabetikern etc. Eod. loco, Bd. 33, Abt. 2, S. 229. 1887.

9. Kunde, Zeitschr. f. wissenschaftl. Zoologie, Bd. 8. 1857.
10. Heubel, Über die Wirkung wasserentziehender Stoffe insbesondere auf die Linse. Archiv f. die ges. Physiologie, Bd. 40, S. 24. 1879.
11. P. Guttmann, Experimentelle Untersuchungen über die Wirkung der Kali- und Natronsalze. Berlin 1866.
12. Bouchard, Production artificielle de la cataracte. Revue clinique d'oculistique 1886, Nr. 6.
13. Schloesser, Experimentelle Studien über traumatische Katarakte. München 1887.
14. Becker, Pathologie und Therapie des Linsensystems. Graefe-Saemisch' Handbuch der ges. Ophthalmologie, Bd. 5.
15. — Zur Anatomie der gesunden und kranken Linse. Wiesbaden 1883. (7 diabetische Stare auf 700 Extraktionen.)
16. — Die Universitäts-Augenklinik in Heidelberg. 1888.
17. Knapp, Beiderseitige Linearextraktion eines diabetischen Stares. Klin. Monatsbl. f. Augenheilkunde 1863, S. 168.
18. Kamocki, Pathologisch-anatomische Untersuchungen von Augen diabetischer Individuen. Archiv f. Augenheilkunde, Bd. 17, Heft 3, S. 247. 1887, u. Bd. 25, S. 209. 1892.
19. Vossius, Lehrbuch der Augenheilkunde, 2. Aufl., S. 455.
20. Nettleship, Cataracts diabetic. Ophthalmol. Society. January 1882.
21. Michel und Wagner, Physiologisch-chemische Untersuchungen des Auges. Archiv f. Ophthalmologie, Bd. 32, Abt. 2, S. 189. 1886.

21a. Michel, Über natürliche und künstliche Linsentrübung. Festschrift zur Feier des 300jährigen Bestehens der Julius Maximilian-Universität. 1882.
22. Cavazzani Fratelli, Sulla presenza del glucosio nei mezzi diottrici durante il diabete sperimentale. Annali d'ottalmologia, Bd. 21, Heft 4—5. 1892.
23. Pautz, Beiträge zum Chemismus des Glaskörpers und Humor aqueus. Zeitschr. f. Biologie, Bd. 31, Neue Folge 13, S. 212.
24. Panas, L'action thérapeutique de l'antipyrine dans la glycosurie. Arch. d'ophthalmol., Bd. 9, Heft 3, S. 18. (Rasches Sinken des Zuckers durch 3·0 Antipyrin pro die in zwei Fällen diabetischer Katarakt.)
25. König (Paris), Sur les complications oculaires du diabète. Annales d'oculistique, Bd. 113, S. 365. 1895.
26. Lagrange, Contribution à l'étude clinique des affections oculaires dans le diabète sucré. Archive d'ophthalmol. 1887. (Unter 20.000 Patienten der Badalschen Augenklinik 50 Diabetiker.)
27. Galezowski, Le diabète en pathologie oculaire. Journal de thérapie, S. 201 u. 241. Referat in Nagels Jahresber. f. Ophthalmologie 1883.
28. G. Bono, Zur Wirkung wasserentziehender, in den Organismus eingeführter Substanzen auf die Hornhaut. Referat in Centralbl. f. prakt. Augenheilkunde 1883, S. 446.
29. Seggel, Die Erkrankungen des Auges bei Diabetes mellitus. Münchner mediz. Wochenschr. 1891, S. 754.
30. David, Über Komplikationen von Diabetes insipidus und temporaler Hemianopsie. Dissertation. Bonn 1889. (Ein Fall. Kopfschmerz; Schwachsichtigkeit. Keine Sektion.)
31. Papanikoláu, Beitrag zur Kenntnis der Augenaffektionen bei Diabetes mellitus. Dissertation. Göttingen 1895.
32. Perls, Pigmentstar bei Diabetes. Centralbl. f. prakt. Augenheilkunde 1892, S. 170.
33. Saundby, Retinal affections of chronic Bright's disease and diabetes. Brit. medic. Journal. 17. Dezember 1892.
34. Litten, Plötzliche Erblindung bei Diabetes im jugendlichen Alter. Deutsche mediz. Wochenschr. 1893, Nr. 47.
35. Neuburger, Beitrag zur Entwicklung der Katarakt. Centralbl. f. prakt. Augenheilkunde 1893, S. 165.
36. H. Friedenwald, The eye-affections of diabetes. Maryland medic. Journal. May 5. 1894.
37. Verneuil, Note sur l'opération de la cataracte chez les diabétiques. Revue mens. de médecine et chirurgie 1887, Nr. 6.
38. M. Görlitz, Beiträge zur pathologischen Anatomie der Cataracta diabetica. Dissertation. Freiburg i. B. 1894.
39. Truc et Hédon, Sur la présence du sucre dans les milieux de l'œil à l'état normal ou pathologique. Annales d'oculistique, Bd. 111, S. 454. 1894.
40. Peters, Weitere Beiträge zur Pathologie der Linse. Klin. Monatsbl. f. Augenheilkunde 1902, S. 351 u. 431.

Netzhauterkrankungen.

Wir finden bei Diabetikern Blutungen in der Netzhaut teils allein, teils mit weißen Plaques gemischt. In der Regel handelt es sich um ältere Individuen, nur ganz ausnahmsweise wird die Affektion, wie

in dem Fall von Haltenhoff[2] (29jähriges Mädchen) bei einfachem Diabetes in jüngerem Lebensalter beobachtet. Bei dem 22jährigen Patienten, dessen Beschreibung E. Jäger gibt, scheint es sich nach dem Augenspiegelbefunde um eine Komplikation mit Albuminurie gehandelt zu haben.

Die Fälle, bei denen der Diabetes auf Grund des Augenspiegelbefundes erkannt wird, sind nicht allzu selten: in der Regel deuten aber auch hier gewisse Symptome darauf, daß die Krankheit schon längere Zeit bestanden hat. Daß aber die Netzhauterkrankung nur dann auftrete, wenn der Organismus bereits sehr reduziert sei, wie Förster meint, kann ich nicht für zutreffend halten. Dadurch, daß man früher die Harnuntersuchung auf Zucker selten ausführte, erklärt es sich auch, daß Leber in seiner großen und zusammenfassenden Arbeit (1875) nur einen einzigen selbst beobachteten Fall und aus der Literatur nur 18 hierhergehörige Beobachtungen zusammenstellen konnte.

Netzhautblutungen allein haben nichts Charakteristisches: wir finden sie bei den verschiedensten konstitutionellen Leiden; sie werden aber immerhin Anlaß zur Urinuntersuchung geben müssen. Sind sie vereinzelt und treffen nicht die Makula, so machen sie meist gar keine Störung. Daher kommt es, daß wir bei diabetischen Patienten, die wegen der Sehschwäche des einen Auges zu uns kommen, bei einer genauen, auch die Peripherie des Augenhintergrundes — eventuell nach Pupillenerweiterung durch Kokain oder Skopolamin — umfassenden Untersuchung verhältnismäßig oft auch an dem zweiten Auge Blutungen finden. Ob sie überhaupt je auf die Dauer einseitig auftreten, wenn man eine Reihe von Jahren lang beobachtet, ist zweifelhaft; einzelne wenige Fälle kenne ich allerdings, wo während längerer Zeit das zweite Auge frei blieb. So kam im Januar 1894 ein 57jähriger, sich im übrigen ganz gesund fühlender und kräftiger Oberförster zu mir mit der Klage, daß ihm schon vor längerer Zeit Wolken vor dem linken Auge aufgetaucht seien, die aber bald verschwanden. In der Woche vorher hatte er eines Morgens eine auffällige Verschlechterung im Sehen bemerkt. Links: E, S zirka $^1/_{10}$. Retinitis haemorrhagica. Papilla optica stark gerötet, Arterien eng, kaum zu sehen, Venen verbreitert. In der Gegend der Makula eine größere Blutung. Es besteht in zirka 8° horizontaler Ausdehnung ein querovales zentrales Skotom, in welchem sämtliche Farben und auch Weiß zwar erkannt, aber trüber und verschleiert gesehen werden. Urin enthält viel Zucker, Spuren von Eiweiß. 1032 spezifisches Gewicht. Das rechte Auge hat Myopie 1·0 bei Sehschärfe fast $\frac{4^1/_2}{6}$, ophthalmoskopisch normal. Nach achttägiger, nicht absoluter Zuckerdiät (Aleuronatbrot und Jodkali) gibt die Trommersche Probe keine Reduktion mehr; aber Spuren von Eiweiß bleiben. Am 5. September 1894 werden links nur noch Finger in 2 *m*

gesehen. In der Mitte, wo früher das relative Skotom war, ist jetzt ein absolutes: die weiße Kugel verschwindet dort vollständig; subjektiv hat Patient die Empfindung, daß dort ein schwarzer Fleck alles verdecke. Die Papilla optica ist rötlich, trüb, die Arterien und Venen sind schwer von einander zu unterscheiden, da der helle zentrale Reflexstreifen bei den Arterien nicht deutlich ist. In der Makula stecknadelkopfgroße (umgekehrtes Bild mit + 13·0) Blutflecke, oberhalb der Makula und auch in der Peripherie Blutungen und weiße Plaques. Am rechten Auge erscheint die Papilla optica vielleicht etwas gerötet und trüb, aber noch physiologisch; keine Blutungen gesehen. S = 1. 15. November 1895. Rechts S $\frac{4^1/_2}{6}$; kein pathologischer Befund; keine Blutungen gesehen. Links S $^1/_{30}$; positives Skotom, queroval zirka 15° horizontal, 10° vertikal. Die Papille ist leicht atrophisch, jedenfalls blasser als rechts; in der Makula einzelne größere graurosa Punkte. Beiderseits in der Linsenkortikalis einzelne Trübungsstreifen. Patient befindet sich körperlich sehr wohl und tut seinen Dienst. Während er im Beginn des Jahres bei der durch einen Apotheker angestellten Harnuntersuchung trotz gemischter Kost (nur Zucker ausgeschlossen) mehrere Monate lang keinen Zucker mehr im Urin hatte, aber noch Spuren (0·025%) von Eiweiß, hat sich in letzter Zeit wieder etwas Zucker und Eiweiß gezeigt. —

Die Form der Blutung ist sehr verschieden, bald sind es strichförmige, bald mehr punktförmige, rundliche und fleckige, ebenso wechselt die Größe; auch auf der Papilla optica sieht man sie gelegentlich. Größere Blutungen brechen selbst in den Glaskörper durch; sie erscheinen dort als rötlichschwarze, bewegliche Massen, die bisweilen noch durch einen Strang mit der Netzhaut in Verbindung stehen. In sehr seltenen Fällen kommt es zu zahlreichen Blutlachen mit Venenverbreiterung, die auf eine Thrombose der Zentralvene zurückzuführen sind.

Während die frischen Blutungen eine kirschrote Farbe haben, nehmen sie später einen dunkleren, braunroten Ton an; schließlich findet man an der Stelle, wo sie gesessen, oft weiße Plaques und schwarze Pigmentflecke. Die Glaskörperblutungen können sich mit der Zeit in graublaue, selbst intensiv weiße Massen und membranartige Gebilde (selten kommt es zur Vaskularisation derselben) umwandeln.

Den Netzhautblutungen kann sich, wie auch ich beobachtete, ein hämorrhagisches Glaukom anschließen (Galezowski[4], Koenig l. c.[25], Leber[11] u. a.). In Hirchbergs[1] drei Fällen trat es zu großen zentralen Blutungen hinzu, indem sich nach einigen Tagen oder Wochen Drucksteigerung mit den übrigen glaukomatösen Symptomen (Hornhauttrübung, Pupillenerweiterung, Rötung des Augapfels) einstellte; trotz Eserin, beziehentlich Iridektomie kam es zu dauernder Erblindung. —

Die parenchymatöse Netzhauterkrankung der Diabetiker zeichnet sich durch Auftreten kleiner, weißer, glänzender Fleckchen von unregelmäßiger Form und oft zackigem Rande aus, die in der Gegend des Netzhautzentrums und nach der Papille hin sitzen; daneben meist kleine Blutungen. Werden die Herde größer, so entstehen oft gezähnelte breite Flecke oder gewundene Streifen und Halbringe; jedoch kommt es nicht zu der bekannten Sternfigur der Retinitis albuminurica. Diese Affektion hat Hirschberg als Retinitis centralis punctata diabetica bezeichnet und, wie schon früher Nettleship[6], Samelsohn[9], Galezowski[4a] u. a., als charakteristisch für Diabetes hingestellt. Als besonders unterscheidendes Moment gegen die Retinitis albuminurica führt Hirschberg an, daß selbst in den Fällen, wo letztere sich nicht durch die großen, der Papille sich anschließenden, weißen, sektorenförmigen Plaques kennzeichnet, immer eine Trübung und Schwellung des Papillengewebes vorhanden ist, die bei der Retinitis diabetica fehlt. Weiter ist zu betonen, daß die Gefäße selten Veränderungen zeigen, während bei der Retinitis albuminurica die Wand- und Lumenveränderungen die Regel bilden. Auch finden sich schon bei ziemlich frischen albuminurischen Netzhauterkrankungen größere helle, bläulichweiße Herde. Gegenüber anderen punkt- oder strichförmigen zentralen Netzhautaffektionen hebt Hirschberg folgende differentiell-diagnostische Momente hervor: 1. bei syphilitischer Retinitis handelt es sich um rundliche, rosafarbene, später gelbliche und schließlich weiße, bei längerem Bestande selten ganz pigmentfreie Flecke; 2. die senile Veränderung der Netzhautmitte zeigt eine mehr narbenähnliche Beschaffenheit der Herderkrankung mit Kristallbildung und Sklerose der Netzhautarterien (abgesehen von dem hohen Alter der Kranken und dem ganz chronischen Verlauf); 3. die gewöhnliche zentrale Netzhautentzündung setzt zarte, wolkenähnliche Herde; 4. die gichtische (Retinitis punctata albescens, Mooren) ist allerdings ähnlich; abweichend aber ist die mehr strahlige und netzförmige Anordnung der Herde und ihr spurloses Verschwinden. Meiner Erfahrung nach ist es nicht immer möglich, letztere Form von der diabetischen zu unterscheiden. Dagegen muß ich Hirchberg im Gegensatz zu manchen Autoren, die dieser Netzhauterkrankung gar nichts Charakteristisches für Diabetes zugestehen, darin beipflichten, daß in der Tat sich gerade bei Diabetes die Netzhautaffektion in der von ihm geschilderten Form öfter findet und gegen die albuminurische vorzugsweise durch die Nichtbeteiligung der Papilla optica und der ihr dicht angrenzenden Netzhautpartien auszeichnet. Aber es kommen, wie bei allen Netzhauterkrankungen, auch hier vom Schema abweichende ophthalmoskopische Bilder vor. So sieht man beispielsweise in seltenen Ausnahmefällen auch Hyperämien, Trübungen und Ödeme des Sehnerveneintrittes und Gefäßveränderungen, wie auch Dodd[5] ge-

funden, ohne daß Albuminurie dabei vorhanden wäre, etwas häufiger allerdings dann, wenn diese sich mit Diabetes kompliziert, wie es in späteren Krankheitsstadien öfter geschieht. Ferner zeigt der Verlauf der Erkrankung veränderliche Formen: während in einer bestimmten Epoche der ophthalmoskopische Befund der geschilderten Retinitis diabetica punctata durchaus entspricht, weicht er in einer anderen erheblich ab.

Nachstehender Fall, der in verschiedenen Stadien beobachtet wurde, möge zur Illustration dienen:

Friedrich M., ein damals 62jähriger Mann, findet sich Ende 1889 zum ersten Mal in der Poliklinik wegen eines rechtsseitigen Hordeolums ein. Rechts Myopie 3·5, links M. 3·5; Sehschärfe beiderseits normal. Ophthalmoskopisch: Staphyloma posticum. Ende 1893 wird ungefähr derselbe Zustand notiert. Der Urin wurde nicht untersucht. 3. Dezember 1894 kommt Patient mit der Klage, daß er seit einem Vierteljahr schlechter sehe. Beiderseits M. 3·5, S $^1/_3$. Während das periphere Gesichtsfeld beiderseits frei ist, besteht ein zentrales Farbenskotom, das als ein Queroval den Fixierpunkt umgibt, und zwar am linken Auge etwa 3^0 temporalwärts und 8^0 nasalwärts sich ausdehnend. Bei der Prüfung mit grünen und roten Farbenquadraten von 1 *cm* Seitenfläche wird Grün als Grau bezeichnet, ebenso wird Rot undeutlich und verschwommen gesehen. Die ophthalmoskopische Untersuchung ergibt rechts Retinitis haemorrhagica, links Retinitis centralis punctata. Am rechten Auge befindet sich neben der normalen Papille nasalwärts ein größerer stecknadelkopfgroßer (Untersuchung im umgekehrten Bilde mit + 13·0), rotbrauner Fleck, daneben in der Makulagegend mehrere kleine Blutungen, etwas nach oben neben einer Blutung ein grauweißer, glänzender Fleck; die Peripherie des Augenhintergrundes ist frei. Am linken Auge finden sich in der Gegend der Makula weißgraue kleine Plaques, sie sind zum Teil strichförmig mit gezackten Rändern, daneben kleine Punkte. Die Peripherie ist hier ebenfalls frei. Die Untersuchung des Urins ergibt reichlichen Zuckergehalt bei 1030 spezifischem Gewicht. Patient, der sich sonst ganz wohl fühlt, gibt auf Nachfrage an, daß er stets viel Durst gehabt habe; seit 10 Jahren etwa habe er auch viel Urin gelassen. Zwei Tage später sind am linken Auge in der Makulagegend zwei kleine Blutungen neu hinzugekommen, am rechten ebendort einige kleine silbergraue Fleckchen. 19. Dezember. Rechts: neue Blutungen nahe der nasalen und temporalen Papillenseite; links: neben dem etwas größer gewordenen weißen Fleckchen in der Makulagegend weitere kleine Blutungen. Urin zuckerfrei, spezifisches Gewicht 1023. 5. Januar 1895. Rechts: S fast $^1/_6$; links: S $^1/_2$; Urin enthält Zucker. 26. Juni 1895. Rechts: S $< ^1/_2$, links: S $^1/_2$. Beiderseits noch zentrales Farbenskotom; Weiß wird etwas weniger hell gesehen. Rechts findet man jetzt auch in den oberen und unteren peripheren Netzhautpartien Blutungen, ebenso in der Makulagegend, wo zahlreiche weißliche Flecke und Striche, in derselben Form wie ursprünglich nur am linken Auge, hervortreten. Im linken Auge sind neben den weißen Plaques nur in der Makulagegend stecknadelkopfgroße und kleinere Hämorrhagien zu sehen. 21. August 1895. Rechts: S $^1/_2$, links S $< ^2/_3$. Fortbestehendes zentrales Farbenskotom, auch Blau wird unklar und als Grau bezeichnet. 26. März 1896. Patient klagt über Metamorphopsie. Rechts S $^1/_3$, links S $< ^1/_3$. Ophthalmoskopisch sieht man rechts die Papille hyperämisch, weniger scharf abgegrenzt, ihre Umgebung etwas geschwellt und trüb. Nasalwärts neben der Papille ist ein weißer Herd (früher hier ein Bluterguß), über den ein feines Netzhautgefäß

zieht; makularwärts bogenförmig angeordnete weiße Flecke. Um die Makulagegend, besonders oberhalb und unterhalb derselben, neben den Abzweigungen der temporalen Hauptgefäße und ebenso nach der Papilla zu einzelne weiße, silberglänzende, in Haufen angeordnete Flecke von ovaler oder eckiger Form, mit zum Teil zackigen Rändern. In einem dieser weißen Flecke ein schwarzes Pigmentpünktchen. Die Makula selbst ist weniger beteiligt, zeigt aber nicht ihr normales Aussehen mit peripherem Lichtreflex. Links sind die intensiv weißen Plaques ganz ähnlich oberhalb und unterhalb der Makula angeordnet. Neben der Papille finden sich kleinere Flecke und ebenso weiter unterhalb der Makula zwischen den Gefäßen. Die Umgegend der Papille zeigt auch sparsame kleine Blutungen. Die Peripherie erscheint beiderseits frei, nur rechts sieht man beim Blick nach außen in der Netzhaut eine schwarze Pigmentansammlung, die aus einem horizontalen und vertikalen Strich besteht. Das Allgemeinbefinden des Patienten, der ein mäßiges antidiabetisches Regime befolgt hat, ist gut und gibt zu keinen Klagen Anlaß. Im Urin Zucker, kein Eiweiß.

In diesem Falle kam es neben anderweitigen Umwandlungen auch zur Bildung einzelner schwarzer Pigmentflecke und zur Rötung der linken Papilla optica und Trübung ihrer Umgebung. Also auch die Beschaffenheit der letzteren gibt nicht durchgehends ein differentielles Moment gegenüber der Retinitis albuminurica!

Immerhin aber ist eine Mitbeteiligung des Sehnerveneintrittes, wie erwähnt, sehr selten. Hingegen können wir sie in den Fällen, wo neben dem Diabetes auch Albuminurie besteht, öfter nachweisen und dann meist gleichzeitig mit Veränderungen an den Gefäßen. Bei Syphilitischen, die später Diabetes bekommen, werden ebenfalls Mischbilder beobachtet, besonders durch Mitbeteiligung der Chorioidea veranlaßt.

Als Kuriosum sei ein Fall von Dimmer[11] erwähnt, wo ein Farbenskotom neben weißen Retinalflecken bestand. Es handelte sich aber nicht um Traubenzucker, sondern um Maltose im Harn.

Auch Netzhautablösungen hat man bisweilen bei Diabetikern gesehen.

Die Sehstörungen, welche durch Blutungen in der Retina bedingt sind, können, falls letztere peripher sitzen, gleich Null sein. Befallen sie das Zentrum, so kommt es zu auffälligen Verdunkelungen, Herabsetzung der Sehschärfe und zum Auftreten zentraler Skotome. Dasselbe gilt von der Retinitis centralis. Die Skotome sind oft negativ (nach Förster, — ich ziehe den Ausdruck relativ vor), d. h. sie werden erst deutlich, wenn man mit grünen und roten Farbenquadraten (0·5 *mm* bis 1 *cm* Seitenlänge) prüft. Die Farben werden im Zentrum etwas verschwommener und unklarer, oder sie werden auch gar nicht erkannt. Bei fortgeschritteneren Prozessen erscheint auch das Weiß weniger intensiv.

In anderen Fällen entsteht gleich oder später ein positives Skotom, in welchem die Gegenstände vollständig verschwinden. Die Kranken haben die Empfindung, als ob ein schwarzer Fleck oder undurchsichtiger Nebel den Fixationspunkt decke, während sie bei weniger ausgeprägten

Skotomen von durchscheinenden Wolken sprechen. Auch eine Herabsetzung des Lichtsinnes (mit Försters Photometer gemessen) habe ich gelegentlich konstatiert.

Die zentralen, beziehentlich parazentralen Skotome haben meist eine querovale Gestalt und eine horizontale Ausdehnung von 8° bis 20° (d. h. von der nasalen zur temporalen Grenze gemessen). Nicht selten geht der wirklichen dauernden Verdunkelung eine vorübergehende, stundenlang und länger anhaltende vorauf; in einem Falle wurde mir sogar eine vorübergehende vollkommene Erblindung angegeben. Auch wird öfter über Flimmern geklagt. In anderen Fällen treten Ausfallserscheinungen auf, indem beim Lesen ein oder mehrere Buchstaben nicht gesehen werden, oder auch Verschiebungen im Fixationspunkt (Metamorphopsie). Die Sehschärfe kann fast normal sein und andererseits bis zu $^1/_{10}$ und mehr sinken. Da die Patienten jedoch bald lernen, exzentrisch zu fixieren, so wird bei den Fernprüfungen in den Sehproben meist noch ein verhältnismäßig besseres Sehvermögen angegeben, als es bei exakter zentraler Fixation der Fall sein würde. Auch erklären sich hieraus mancherlei Schwankungen in den Ergebnissen.

Vollständige Heilung ist sehr selten; aber Besserungen sind häufig, die allerdings auch wieder mit Verschlechterungen abwechseln können. Am ehesten ist noch dauernde Besserung bei umschriebenen Blutungen zu erwarten. In anderen Fällen kommt es zu dauernden, positiven, zentralen Skotomen; da aber die Peripherie des Gesichtsfeldes frei bleibt, so behält der Patient seine freie Orientierung, wenn ihm vielleicht auch die Möglichkeit zum Lesen genommen wird. Dies gilt besonders für Retinitis centralis punctata. Bei der ausgebreiteten Retinitis haemorrhagica liegt aber auch die Gefahr der Erblindung vor. Ein 62jähriger Mann, der 1885 rechts noch S $^1/_{15}$, links S $^1/_4$ hatte, erkannte zwei Jahre später nicht mehr die Bewegungen der Hand.

Es ist naheliegend, die in der Netzhaut auftretenden Blutungen mit einer direkten Veränderung der Gefäße in Verbindung zu bringen, zumal Sklerose derselben sich häufig bei Diabetes findet (Frerichs). Ich möchte aber Zweifel hegen, daß diese Ursache hier von Bedeutung ist, da wir ophthalmoskopisch fast regelmäßig bei einfachen, d. h. ohne Albuminurie verlaufenden Diabetes keine Veränderungen an den Gefäßen in der Retina wahrnehmen. Aber auch die sparsamen Obduktionsbefunde sprechen nicht dafür. So hat Deutschmann[8a] l. c. in den vier von ihm untersuchten Augen keine Veränderung an den Gefäßen des Auges gefunden. Es handelte sich hier allerdings nicht um Netzhautblutungen. Ähnlich negativ sind die Befunde von Kamocki[8] l. c. Aber auch in einem Falle von Retinitis haemorrhagica, den ich Herrn Papanikoláu[31] l. c. zur Untersuchung übergeben und bei dem ich auch die Präparate

eingesehen habe, konnte trotz darauf gewandter Aufmerksamkeit keine pathologische Gefäßveränderung konstatiert werden. Es hatten sich bei einem 57jährigen Manne, der 11 Jahre zuvor eine schwere Kopfverletzung erlitten hatte und bei dem vor 3 Jahren zuerst durch Professor Ebstein Diabetes diagnostiziert war, einzelne strich- und punktförmige Hämorrhagien in der Retina gezeigt. Rechts S $^2/_3$, links S $< {}^1/_2$. Zwei Jahre später fand ich ebenfalls noch Blutungen und leichte Trübungen (keine weißen Plaques) im Netzhautgewebe. Die bald darauf erfolgte Sektion (Prof. Orth) ergab multiple Erweichungsherde im Großhirn, in den großen Ganglien und im Pons und atheromatöse Gehirngefäße. Optikus makroskopisch und mikroskopisch intakt. Die Blutungen in der Netzhaut liegen meist in der Umgebung von Gefäßdurchschnitten; sie verdrängen und verwischen die Retinalschichten und verbreitern sich nach der Glaskörper- und Chorioidealseite hin. Die Chorioidea zeigt eine stellenweise sehr starke Hyperämie; ihre Gefäße sind zum Teil stark erweitert. Eine Arteriosklerose war nirgends zu konstatieren.

Andererseits hat zwar Nettleship[6] bei einem Falle von diabetischer Retinitis mit Glaskörperblutungen in der Arteria centralis retinae und ihren Verzweigungen eine Verdickung der äußersten Schichte des Endothels gefunden, bei fortgeschrittener Erkrankung zeigte sich eine hyaline Degeneration der Intima. In den Retinalkapillaren waren kleine Aneurysmen. Die Nervenfasern der Netzhaut hatten zahlreiche varizöse Anschwellungen, in der Zwischenkörner- und Molekularschicht kleine Zysten. Daneben Blutungen. Die Pupille war angeschwollen und hatte ebenfalls Varikositäten der Nervenfasern. Dieses letztere Verhalten läßt aber den Verdacht aufsteigen, daß hier eine Komplikation des Diabetes mit Albuminurie vorliegt.

Die wenigen Fälle (cf. Dodd[5]), welche als Embolie der Arteria centralis retinae bei Diabetes beschrieben wurden, lassen sich, falls nicht Herzaffektionen dabei eine Rolle spielten, vielleicht auch auf Blutungen im Optikus zurückführen. Ich selbst habe einen Diabetiker gesehen, bei dem 5 Jahre vorher die rechtsseitige Erblindung plötzlich eingetreten war: die Papilla optica war atrophisch, die Gefäße sehr eng, S $= {}^1/_{50}$.

Die Therapie wird sich zunächst gegen den Diabetes richten. Jedoch gestaltet sich die Augenaffektion durchaus nicht gleichartig dem Schwinden des Zuckergehaltes im Urin: trotz desselben kann sie zunehmen. Bezüglich der Behandlung der Netzhautaffektion wäre folgendes zu beachten. Vor allem sind Kongestionen nach dem Kopfe zu meiden; ich weise besonders auf die Schädlichkeiten hin, welche durch schnelles Gehen, Aufenthalt in überheizten Zimmern, zu warme Bäder, Bücken (beim Stiefelanziehen beispielsweise), Tragen enger Halsbinden oder Kragen, über-

mäßigen Spirituosengenuß, zu starkes Rauchen etc. bedingt sind. Eine Überanstrengung der Augen durch langes Lesen oder Schreiben ist ebenfalls zu hindern; durch entsprechende Brillen ist eventuell die Akkommodationsarbeit möglichst zu verringern. Grelles Licht ist zu vermeiden, beziehentlich durch Tragen von Smoke-Gläsern (Nuance II oder III) zu verringern. Da der Prozeß chronisch ist, erscheint ein volles Aufgeben der Augenarbeit nicht möglich; wird man aber im Beginn des Leidens zu Rate gezogen, besonders bei frischen Blutungen, so halte ich eine mehrwöchentliche vollkommene Ruhe mit Beschränkung des Lichtreizes für durchaus angezeigt. Hier kann man auch mehrmals am Tage eine halbe Stunde lang auf die Augen kalte Umschläge machen lassen. Bei späteren Stadien empfehle ich den Gebrauch von Jodkali in kleinen Dosen (0·5 *gr* pro die), aber viele Wochen lang, eventuell mit gelegentlicher Unterbrechung fortgesetzt. Auch Jodsalbe (Ung. kal. jodati, Adip. suill. $\widetilde{aa}$ 5·0 oder Kali jodati 1·0 ad Lanolin. 10·0), morgens und abends erbsengroß in die Stirne gerieben, benütze ich oft; jedenfalls sieht der Kranke bei ihrer Anwendung, daß auch für seine Augen etwas geschieht: eine psychische Beruhigung, welche die Heilungsvorgänge unterstützt.

Findet man Blutungen im Augenhintergrunde, oder vermutet man sie, so sei man sehr vorsichtig mit der Anwendung mydriatischer Mittel, um etwa die Augenspiegeluntersuchung zu erleichtern. Besonders in Fällen, wo größere Blutlachen in der Netzhaut sind, liegt die Gefahr vor, daß ein hämorrhagisches Glaukom dadurch veranlaßt werde. Ist, wie in den von Hirschberg oben mitgeteilten Fällen, bereits hämorrhagisches Glaukom vorhanden, so gibt weder die medikamentöse Behandlung (Physostigm. salicylicum 1prozentig, mehrmals täglich eingeträufelt), noch die Operation (die Sklerotomie ziehe ich hier der Iridektomie vor) besondere Aussicht auf Wiederherstellung des Sehvermögens; wohl aber werden die entzündlichen Erscheinungen und die Schmerzen meist gehoben. Mir hat bei abgelaufenen glaukomatösen Prozessen gegen die dauernde Schmerzhaftigkeit gelegentlich das von Raehlmann empfohlene Scopolamin. hydrobromic. ($^1/_2$prozentig) noch gute Dienste geleistet, wenn die Miotika versagten. —

Literatur.

1. Hirschberg, Über diabetische Netzhautentzündung. Deutsche med. Wochenschr. 1890, Nr. 51 u. 52, und Centralbl. f. prakt. Augenheilkunde 1891.
2. Haltenhoff, Retinitis haemorrhagica bei Diabetes mellitus. Klin. Monatsbl. f. Augenheilkunde 1873, S. 291.
3. E. Jäger. Beiträge zur Pathologie des Auges, S. 33. 1856.
4. Galezowski, De la rétinite glycosurique en général et du glaucôme hémorrhagique consécutif. Rec. d'Ophthalmologie 1893, S. 90.

4a. — Traité des maladies des yeux. Paris. 2. Aufl. 1875.

5. Dodd, Über Retinitis diabetica. Arch. f. Augenheilkunde, Bd. 31, S. 291 (Referat aus Archives of Ophthalmology, Bd. 24). 1895.
6. Nettleship-Mackenzie, A case of glycosuric retinitis. Ophthalm. Hosp. Reports, Bd. 9, 2, S. 150. 1877.
7. Michel, Über die anatomischen Ursachen von Veränderungen des Augenhintergrundes bei einigen Allgemeinerkrankungen. Deutsches Archiv f. klin. Medizin, Bd. 22, S. 439. 1881.
8. Nettleship, Diabetic retinitis. Med. Times and Gazette 1885, II, S. 855.
9. Samelsohn, Über diabetische Augenerkrankungen. Deutsche med. Wochenschr. 1885, Nr. 50.
10. Dahrenstädt, Ein Fall von Mischform albuminurischer und diabetischer Netzhautentzündung. Zentralbl. f. prakt. Augenheilk. 1892, S. 132.
11. Leber, Erkrankungen der Netzhaut in Graefe-Saemisch' Handbuch der gesamten Augenheilkunde, Bd. 5. 1877.
— Über das Vorkommen von Iritis und Iridochorioiditis bei Diabetes mellitus etc. Archiv f. Ophthalmologie, Bd. 31, Abt. 4, S. 203. 1885.
12. Dimmer, Ein Fall von Sehnerven- und Netzhauterkrankung bei Maltosurie. Klinische Monatsbl. f. Augenheilk., 39. Jahrg., Bd. 2, S. 570. 1901.

Sehnervenerkrankungen. Zentrale Skotome. Amblyopien. Hemianopsie.

Die zentralen Skotome (Amblyopia centrica s. macularis), welche ohne auffälligen Augenspiegelbefund besonders als Farbenskotome verhältnismäßig oft beobachtet und mit dem Namen der Intoxikationsamblyopien (vorzugsweise durch Tabak und Alkohol bedingt) bezeichnet werden, sind fast ausnahmslos die Folge einer Erkrankung der makularen Nervenfasern im Verlaufe des Nervus opticus. Samelsohn[1] hat dies durch einen anatomischen Befund zuerst erwiesen und gleichzeitig, indem er die entstandene partielle Atrophie verfolgte, uns über die Lagerung des betreffenden Nerven aufgeklärt. Seine Befunde sind nachträglich vielfältig bestätigt worden (Vossius, Uhthoff, Bunge, Schmidt-Rimpler u. a.).

Während man früher annahm, daß die makularen Fasern im Zentrum des Optikus verlaufen, und demnach von einer Neuritis axialis sprach, ist nunmehr zweifellos festgestellt, daß das Zentrum der Nerven nur in der Gegend des Foramen opticum von ihnen eingenommen wird, daß sie später aber sich der Peripherie zuwenden und dicht am Augapfel einen peripheren, der temporalen Seite zugewandten Sektor bilden.

Eine anatomische Untersuchung über die Erkrankung der Makularfasern auch bei Diabetes gibt Edmunds[6]: er fand in seinem Fall eine sich durch den ganzen Optikus erstreckende, zirkumskripte Verdickung des Bindegewebes mit Degeneration der Nervenfasern. Ich werde über einen eigenen ähnlichen Befund unten Mitteilung machen.

Die zentralen Farbenskotome auf Grund einer retrobulbären Neuritis, ohne daß Netzhautaffektionen anzuschuldigen wären, sind bei Diabetes

verhältnismäßig häufig. Ihr Erkennen ist im Beginn oft schwer, da die Kranken, welche über Schlechter- und Nebelsehen klagen, keine Empfindung von der zentralen Veränderung ihres Sehens haben (negatives Skotom) und erst durch die Prüfung am Perimeter mit grünen und roten kleinen Quadraten, wie oben bei den durch Netzhautaffektionen bedingten Skotomen ausgeführt, darauf geführt werden. Anfänglich erscheint ihnen nur bei genauem Aufpassen die Farbe ganz im Zentrum etwas verschleiert; manchmal wird sie auch zuerst dicht neben dem Zentrum unkenntlich. Im Beginn des Leidens kommt der Defekt den Patienten oft besser zum Bewußtsein, wenn man statt der Farben feinste schwarze Punkte auf weißem Grunde oder umgekehrt weiße Punkte auf schwarzem Grunde — diese werden dann für gewöhnlich undeutlicher — ähnlich wie die Farbenquadrate dem Fixationspunkt nähert. Zuerst pflegt Grün, dann Rot unklar zu werden, dann wird es gar nicht mehr als Farbe erkannt; Blau hält sich am längsten. Aber auch Weiß erscheint öfter, wenn die Kranken achtgeben, schon frühzeitig etwas grauer oder matter im Zentrum als in der Peripherie.

In schweren Fällen kommt es zu einem vollen Ausfall und Verschwinden des Gegenstandes im Zentrum (positives Skotom). Die Form des Skotoms entspricht meist einem Queroval mit stärkerer Ausdehnung nach der temporalen Seite. Dabei sind die peripheren Grenzen des Gesichtsfeldes normal, nur ganz ausnahmsweise zeigen sich Einengungen. Wir haben demnach ähnliche Sehstörungen, wie sie oben bei der Retinitis centralis beschrieben sind.

Der ophthalmoskopische Befund bei dieser Neuritis retrobulbaris ist gewöhnlich negativ. Selten zeigen sich die Papillen etwas hyperämisch oder das Gewebe leicht trüb, weniger glänzend: Zustände, die meist nur vorübergehend zu konstatieren sind. Bei längerem Bestehen oder auch nach Heilung der Erkrankung findet man in der Regel eine kleine, der Makula zugekehrte Stelle in dem Sehnervenquerschnitt, welche etwas abgeblaßt ist. Da aber nach derselben Seite hin die etwas hellere und weißliche Fovea oder physiologische Exkavation der Papilla sich erstreckt, so ist es bisweilen schwer, obige partielle Atrophie von ihr abzugrenzen.

Das Skotom befällt immer beide Augen: im Beginn allerdings kann es einseitig sein. Aber lange pflegt dies nicht standzuhalten, wie man besonders erkennt, wenn man recht genau untersucht.

Ein Diabetiker in den Fünfzigerjahren hatte seit zirka drei Vierteljahren am linken Auge eine Abnahme des Sehvermögens beobachtet. Jetzt (Februar 1879) war S $^1/_{10}$; zentrales Farbenskotom auch für Spektralfarben erwiesen, Grün wird bei zentraler Fixation nicht erkannt), Gesichtsfeld frei. Papilla optica normal, nach der makularen Seite etwas blass. Das rechte Auge soll erst seit zirka drei Wochen schlechter geworden sein, und zwar trete beim Lesen eine gewisse Unbequemlichkeit hervor,

indem die dem fixierten Buchstaben nachfolgenden nicht immer klar gesehen werden. Dabei besteht Sehschärfe 1. Farbenquadrate werden auch zentral ohne Veränderung der Nuance erkannt. Prüft man aber mit feinen schwarzen Punkten auf weißem Grunde, so gibt Patient an, daß er die Punkte temporalwärts von dem fixierten in einer Ausdehnung von zirka 8° nicht so scharf und genau sehe; Grün erscheint dort vielleicht etwas abgeschwächt. Ophthalmoskopisch normaler Befund. Ende März wird an der Stelle das Grün schon deutlich schlechter gesehen, S $^5/_6$. Mitte Juni hat sich beim Gebrauche von Karlsbader Salz und Karbolsäure das Allgemeinbefinden (leichte Form von Diabetes, wie Prof. Külz feststellte) gebessert. Rechts ist das Sehvermögen dasselbe geblieben, links etwas vermehrt, S $^5/_{12}$; auch scheint die früher blasse Partie der Papilla wieder mehr gerötet. Bis Mitte August hat sich rechts das Skotom noch weiter ausgebildet, trotz Herabgehen des Zuckergehaltes (0·8 %) und guten Allgemeinbefindens; Patient sieht jetzt Grün und Rot nicht mehr im Zentrum und in einem zirka 10° temporalwärts reichenden Sektor. Rechts S $^5/_{18}$, links $^5/_{60}$. Allerdings hat er wieder mehr geraucht und Wein getrunken, wenn auch nicht in übermäßiger Weise. Im April 1880 ungefähr Status idem.

Ähnlich sorgfältiger Untersuchung bedurfte der Nachweis des Skotoms bei einem 45jährigen Arzte, der bereits einige Male vergeblich daraufhin geprüft war. Bereits vor 8 Jahren will er bemerkt haben, daß er etwas verschwommen mit dem linken Auge sähe (?). In letzter Zeit ist ihm dies mehr aufgefallen, auch klagt er über Blendung. Vor 3 Wochen untersuchte er wegen Durstgefühles seinen Urin und fand Zucker (0·8 bis 6 %). Auf beiden Augen besteht myopischer Astigmatismus, rechts S $^5/_{24}$ bis $^5/_{18}$, links S fast $^5/_{18}$. Am linken Auge zentrales Farbenskotom, das sich im horizontalen Meridian nasalwärts zirka 2° und temporalwärts zirka 5° erstreckt: Rot und Grün werden in demselben nicht erkannt. Hingegen wird erst durch genaue Aufmerksamkeit am rechten Auge eine leichte Nuanceveränderung des Grün im Zentrum (zirka 2° horizontal) entdeckt. Ophthalmoskopisch nichts besonders Abnormes: Konus; die Farbe der Pupilla auf der makularen Seite etwas grauer. Zwei Jahre später, bei ungefähr gleichem Sehvermögen und sonstigem Befunde, wird rechts in einer Ausdehnung von zirka 10° im horizontalen Meridian Grün nicht erkannt; links wird außer Grün und Rot auch Blau nicht in dem zentralen Farbenskotom wahrgenommen.

Auffallend ist oft, wie in schweren Fällen während unserer Prüfungen die Sehschärfe durch die Anstrengung schlechter wird: im Beginn behaupten die Patienten, besser sehen zu können.

Im allgemeinen ist die Prognose der zentralen Skotome, die nicht zu weit vorgeschritten sind, bei entsprechender Behandlung nicht ganz

aussichtslos. Es kann sogar in kürzerer oder längerer Zeit zur Heilung kommen. Meist hebt sich die Sehschärfe durch die Behandlung wenigstens etwas, wenn auch in der Regel eine gewisse Verringerung in der zentralen Farbenwahrnehmung zurückbleibt. Eigentliche Erblindung pflegt nicht einzutreten, selbst wenn die Wiederherstellung des zentralen Sehens ausbleibt, da das exzentrische Gesichtsfeld nicht angegriffen wird.

Ein 46jähriger Richter hatte im Anfange 1892 bemerkt, daß er schlechter sähe. Bei der Untersuchung der Augen (im Mai) wurde auch gleichzeitig der Harn untersucht und dabei Zucker konstatiert. Zu bemerken ist, daß Patient bis dahin täglich drei leichte Zigarren und drei Pfeifen leichten Tabak geraucht hatte. Sein Allgemeinbefinden war übrigens absolut gut; keine spezifische Symptome von Diabetes. Im November rechts S $^1/_{30}$, zentrales Farbenskotom für Rot und Grün (die gar nicht erkannt werden), im horizontalen Meridian temporalwärts bis 10°, nasalwärts bis 5° gehend; links S $^1/_8$, Skotom temporalwärts 20°, nasalwärts 15°. Schwarze Punkte auf weißem Grunde werden auch in dem Farbenskotom besser (!) als peripher davon gesehen. Peripheres Gesichtsfeld frei. Ophthalmoskopisch normaler Befund. Unter Jodkaligebrauch und Galvanisieren neben Aufgeben des Rauchens und bei mäßiger Zuckerdiät tritt allmählich Besserung ein. März 1893: Rechts S $^1/_{12}$; links S $^1/_9$. Die Papillen erscheinen jetzt etwas trüber, aber nicht blaß. Gefäße normal. Leichte Neuritis. Mit der Therapie, speziell dem Galvanisieren, wird dauernd fortgefahren; Jodkali auch immer wieder von Zeit zu Zeit genommen. Der Urin ist zeitweise zuckerfrei. Juli 1894: Rechts S $>$ $^3/_8$; links S $>$ $^3/_5$; binokular S $^3/_4$. Liest Schweigger 0·4 in 30 *cm*. Rot, Gelb und Blau wird im Zentrum gut erkannt, ohne Nuanceveränderung, ebenso Grün, letzteres wird jedoch rechts an einer kleinen Stelle nasalwärts vom Fixationspunkt, links an einer Stelle zirka 8° nach oben etwas blasser. Papilla optica im ganzen normal; beiderseits neben der zentralen Fovea jedoch makularwärts an einer kleinen Partie etwas blasser, besonders rechts. Patient läßt alle sechs Wochen seinen Urin untersuchen, zuletzt ist im Januar etwas Zucker gefunden worden; seitdem nicht mehr. Allgemeinbefinden sehr gut.

Mauthner[3] l. c. ist der Meinung, daß die bei Diabetikern vorkommenden Skotome dieser Art immer auf Tabak- oder Alkoholmißbrauch zurückzuführen seien. Dem kann ich nicht beistimmen. Allerdings ist es selten, einen älteren Patienten zu finden, der nicht 1—2 Zigarren raucht und gelegentlich ein Glas Bier oder Wein trinkt. Vielleicht wird später die Frage sich sicherer erledigen lassen, da bei unserer Jugend das Tabakrauchen erheblich abnimmt; mit dem Alkoholgebrauch scheint dies allerdings etwas langsamer zu gehen. Auffallend bleibt immer, daß diabetische Frauen so ungemein selten von zentralen Skotomen befallen werden; ich habe keine gesehen, die daran litt; hingegen ist aus Hirschbergs Klinik (Samuel[5]) ein gut untersuchter Fall beschrieben. Aber auch bei Nichtdiabetikern treten Sehnervenleiden (Skotome, Neuritis, Atrophie) beim weiblichen Geschlecht erheblich seltener auf. In meinen Notizen finde ich öfter ausdrücklich betont, daß die betreffenden, an Skotom leidenden Diabetiker keinen Abusus in Tabak oder Alkohol

geübt haben. Hingegen scheint das sicher, daß, wenn dieser Mißbrauch bei Diabetikern vorhanden ist, es sehr viel leichter zur Sehnervenerkrankung kommt, beziehentlich eine schon bestehende sich verschlechtert. Das lehrt auch der oben mitgeteilte Fall. —

Amblyopie ohne zentrale Skotome und ohne Gesichtsfeldeinengung bei fehlendem ophthalmoskopischen Befunde kommt seltener vor (Cohn[3]). Ich habe einen 41jährigen Diabetiker beobachtet, der über Abnahme seines Sehens klagte, das auf zirka $^1/_2$ beiderseits gesunken war, ohne zentrales Farbenskotom und bei freiem Gesichtsfeld. Augenspiegelbefund negativ. Ebenso einen 35jährigen Mann mit S $^1/_6$ rechts und S $^1/_{15}$ links ohne weiteren Befund. Bei den aus früher Zeit mitgeteilten Fällen ist man nicht sicher, ob wirklich genau mit Farben etc. auf zentrale Skotome geprüft worden ist. Auch sind Schwachsichtigkeiten mit Einengung des peripheren Gesichtsfeldes ohne pathologischen Befund vereinzelt beschrieben (Leber l. c). In gleicher Weise sparsam kommen ausgeprägtere Neuritiden, die mit weißer Verfärbung des ganzen Sehnerveneintrittes enden können, bei Diabetes vor. Sicher erscheint ein Fall von v. Graefe[2] l. c., wo ein jüngeres diabetisches Individuum mit dem besseren Auge nicht mehr gewöhnliche Druckschrift, mit dem schlechteren nicht einmal Nr. 16 Jäger lesen konnte. Beiderseits war das Gesichtsfeld konzentrisch eingeengt. Der Sehnerv auf dem schwächeren Auge weißer, Arterien verdünnt; auf dem besseren Auge war dies weniger ausgeprägt.

Ich fand bei einer 34jährigen Frau, bei der Albuminurie gleichzeitig neben Diabetes bestand, beiderseits eine infolge von Neuritis entstandene Atrophie: rechts S $^1/_4$, links Finger in zirka $^1/_4$ *m*. Gesichtsfelddefekt nach außen.

Ebenso kann zu Netzhautaffektionen sekundäre Atrophie hinzutreten. Für gewöhnlich handelt es sich in diesen Fällen um Komplikationen mit Albuminurie oder Syphilis, oder es sind gleichzeitig Hirnerscheinungen vorhanden. Fast nur unter diesen Umständen sieht man die ausgeprägteren Neuriten mit Rötung, deutlicher Trübung und leichter Schwellung des Gewebes oder auch die Stauungspapille bei Zunahme des Hirndruckes.

In der Leberschen Arbeit im Handbuch von Graefe-Saemisch werden auch einige Fälle von genuiner Sehnervenatrophie mitgeteilt, meist handelt es sich jedoch um solche, bei denen gleichzeitig zerebrale Erscheinungen vorhanden waren. Leber[10] selbst hat später zwei derartige Patienten gesehen.

Letzthin ist von ihm und Hummelstein[153] ein Fall fortschreitender chronischer Neuritis optica und Retinitis mit Blutungen, die zu einer weitgehenden Atrophie geführt haben, auch anatomisch untersucht worden:

es fanden sich ausgedehnte endarteritische Prozesse an der Art. central. ret. und ihren Verästelungen, die von den Autoren mit dem Diabetes in Zusammenhang gebracht werden.

Auch ich habe bei einer 36jährigen Frau, die bereits seit 10 Jahren eine Abnahme ihres Sehens bemerkt hatte und im Urin trotz guten Ernährungszustandes reichlichen Zuckergehalt hatte, beiderseits Sehnervenatrophie gefunden: am linken Auge war S $^1/_9$, am rechten wurden nur Finger in nächster Nähe gezählt; beiderseits war das Gesichtsfeld eingeengt. Symptome einer Hirnerkrankung fehlten.

Bemerkenswert, aber recht selten vorkommend sind Fälle einseitiger plötzlicher Erblindung, wie Förster einen berichtet. Bei einer 62jährigen sonst gesunden Frau entstand am rechten Auge ein zentraler Gesichtsfelddefekt. Zwei Tage später war das Auge amaurotisch. Augenspiegelbefund anfänglich negativ, später entwickelte sich Atrophie. Das linke Auge blieb normal. Starker Zuckergehalt des Urins.

Auch homonyme Hemianopsien wurden bei Diabetes vereinzelt beobachtet. So ein Fall von A. v. Graefe[2] l. c., wo bei einem jüngeren Individuum die rechte Gesichtsfeldhälfte beiderseits fehlte bei gut erhaltenem zentralen Sehen; sonstige zerebrale Störungen, die hier meist eine Rolle spielen, wurden nicht angegeben. Ferner sind Fälle von Leber, Galezowski und Wilbrand[14c] (mit Sektion) veröffentlicht. Ich selbst habe bei einem 56jährigen Diabetiker, der durch Linsentrübung eine zentrale Sehschärfenherabsetzung auf $^1/_{10}$ hatte, einmal eine ganz eigenartige linksseitige homonyme Hemianopsie festgestellt, die nur bei herabgesetzter Beleuchtung hervortrat, hingegen bei guter Beleuchtung verschwand. Am Augenhintergrunde, der noch erkennbar war, wurde nichts Pathologisches gesehen. Bei einem andern Patienten trat unter heftigem Kopfweh eine rechtsseitige Hemianopsie ein, einen Tag später folgte eine rechtsseitige Hemiparese.

Anatomisch handelt es sich bei den zentralen Skotomen und Optikusaffektionen entweder um Blutungen oder Neuritis retrobulbaris mit exsudativen oder atrophischen Zuständen. Bei den häufigen Blutaustritten, die wir in den verschiedenen Organen (besonders Gehirn und Auge) bei Zuckerkranken beobachten, ist es naheliegend, auch diese hier zu vermuten. In der Tat fanden sich in der gleich zu berichtenden Sektion eine makroskopisch sichtbare Blutung im Optikus, ebenso in demselben mikroskopisch mehrere Extravasate unter Hyperämie des interfibrillaren Bindegewebes. Die Blutungen können resorbiert werden oder zu weiteren Gewebsveränderungen Anlaß geben. Eine Atrophie der Nervenfasern wird oft die Folge der entzündlichen retrobulbären Prozesse sein; so können wir ja schließlich ophthalmoskopisch ziemlich regelmäßig eine partielle Atrophie an der Papilla optica bei zentralen Farbenskotomen nachweisen.

Mit diesem Befunde ist aber nicht unbedingt verknüpft, daß erhebliche Funktionsstörungen bleiben müssen. Während wir bisweilen bei den schwersten Amblyopien noch eine intakte Papille sehen, so tritt die Verblassung in einzelnen Fällen oft gerade mit der Zunahme des Sehvermögens hervor. Wir müssen demnach annehmen, daß der ursprüngliche retrobulbäre Prozeß in seinem akuten Stadium den Ausfall der Leitung in größerer Ausdehnung durch Kompression der Nervenfasern bedingt; ist er rückgängig, wenn auch mit Zugrundegehen einer Reihe von Fasern, so übernehmen die wieder frei gewordenen und erhaltenen von neuem in annähernd normaler Weise die Leitung; vielleicht treten sie auch für die verloren gegangenen vikariierend ein. Man ist auch sonst öfter überrascht, wie trotz ganz weißer Papillen die Sehschärfe sich hebt und eine Höhe erreicht, die man mit der scheinbar vollkommen atrophischen Papille nicht recht in Einklang bringen kann.

Daß auch bei den diabetischen Sehnervenprozessen die Blutgefäße oder vielleicht mehr ihr veränderter Inhalt eine Rolle spielt, geht auch aus dem nachstehenden, zur Sektion gekommenen Falle hervor.

Ein 29jähriger Tischler bemerkte vor etwa drei Vierteljahren die ersten Krankheitserscheinungen (Mattigkeit, Durst). Auch stellte sich eine Abnahme des Sehvermögens heraus; jedoch ging Patient bis vor kurzem noch seiner Arbeit nach. Kopfverletzung hatte er nicht erlitten. Ebenso ist kein Abusus von Tabak oder Alkohol vorhanden: so hat er beispielsweise wochenlang nicht geraucht. Ebenso trank er nicht regelmäßig Bier, hingegen zum Frühstück und Abend einen kleinen Schnaps. Im ganzen war er sehr solid, wie seine Frau ausdrücklich auch später bestätigte. Ende März 1892 wurde er in die Augenklinik aufgenommen. Er war sehr abgemagert; starker Azetonhalitus. Hunger- und Durstgefühl. Diarrhöen nach früherer Verstopfung. Mittelohreiterung. Urin zwischen 3000—6000 cm^3; spezifisches Gewicht 1029—1015; viel Zucker (zirka 5 %), kein Eiweiß. Beiderseits bestand ein zentrales Farbenskotom: die Farben werden hier überhaupt nicht erkannt, Weiß wird als Grau gesehen. Die Peripherie ist für Weiß und Farben innerhalb der physiologischen Grenzen frei. Links S $^1/_4$, rechts S $> ^1/_6$. Die Papillen normal gerötet, scharf begrenzt; sonstiger Augenhintergrund normal. 2. April Tod im Koma. Die Sektion (Prof. Orth) ergab: Anämie der Haut und Schleimhaut, Hyperämie der inneren Organe, Leptomeningitis chronica, Ödem des Gehirnes, Hyperämie und Abplattung der Nervi optici, kleine Blutung in dem einen. Verfettung der geraden Kanäle in den Rinden mit Vergrößerung der Nieren. Punktförmige Blutungen im Kelch der rechten Niere. Diphtheritisch-hämorrhagische Veränderungen im Dickdarm. Kleinheit des Pankreas. Beiderseits adhäsive Pleuritis mit Lungenödem.

Bei der später angestellten Untersuchung der Nervi optici — der rechte war bis zum Chiasma abgeschnitten — fand ich[8], besonders unter Benutzung der Weigertschen und Pikrokarminfärbung, Intaktheit derselben vom Chiasma bis noch jenseits des Foramen opticum. Etwa $^3/_4$ *cm* (rechter Optikus) von letzterem entfernt, tritt eine partielle Atrophie der Nervenbündel hervor. Die Bindegewebssepta sind an einzelnen Stellen verbreitert, kernreich und stärker mit Gefäßen durchsetzt, die oft zahlreiche Blutkörperchen enthalten. Auch wird im linken

Optikus in dieser Gegend eine kleine Blutung im Gewebe bemerkt. Der Beginn der atrophischen Veränderungen trifft im linken Optikus noch eine ziemlich zentral sitzende Partie, während am rechten Optikus — noch vor dem Eintritt der Arteria und Vena centralis — die atrophische Partie etwas vom Zentrum temporalwärts verschoben ist; aber auch hier ist sie von der Peripherie noch durch normale Nervenbündel getrennt. Die Nervenbündel sind in ihrem Umfange verkleinert. Die atrophische Partie läßt sich bis zum Bulbus hin verfolgen, wo sie einen nach der temporalen Seite gelegenen, ziemlich großen Sektor einnimmt, dessen Spitze dem Zentrum zugekehrt ist und dessen breite Seite die Nervenperipherie erreicht. Die Dural- und Pialscheide sowie der Zwischenscheidenraum zeigen keine Veränderungen.

Wir haben demnach auch hier wie bei den Intoxikationsamblyopien (Uhthoff, Heidelberger ophthalmolog. Versammlung 1884) eine neuritische Atrophie. Die geometrische Lage der makularen Fasern im Sehnerv steht mit den oben erwähnten Angaben in voller Übereinstimmung. —

Auch die plötzlichen einseitigen Erblindungen werden durch Blutungen im Sehnerv, welche die Gefäße komprimieren oder die Leitung ganz unterbrechen, zu erklären sein. Ebenso dürfte dies in Betracht kommen, wo der eigentlichen Sehschwäche vorübergehende Verdunkelungen vorangingen. In anderen Fällen wäre auch an Geschwulstbildungen (so beispielsweise Gummata bei gleichzeitiger Lues) zu denken.

Bei der homonymen Hemianopsie ist der Sitz des Leidens, beziehentlich der Blutung, mit Wahrscheinlichkeit in die Rinde des Okzipitallappens zu verlegen. Ebenso könnte der Tractus opticus vor der Semidekussation im Chiasma getroffen sein; dies erscheint besonders annehmbar, wenn der Defekt nicht die ganze Gesichtsfeldhälfte betrifft, sondern in unregelmäßiger Form auf den homonymen Seiten auftritt.

Die Behandlung der zentralen Skotome und Neuritiden wird die Grundkrankheit ins Auge fassen müssen. So sind auch entsprechende Arzneimittel (besonders nach Ebstein Karbolsäure) von einzelnen mit verschiedenem Erfolge benutzt worden. Meiner Erfahrung nach sind aber neben einer entsprechenden nicht zu strengen antidiabetischen Diät vor allem die sonstigen Konstitutionsverhältnisse zu berücksichtigen, zumal wir wissen, daß auch symptomatischer und wenig schädlicher Diabetes nicht allzu selten ist. Deshalb lasse ich beispielweise bei Fällen von Hyperämie der Papilla optica und bei sonst kräftigen Individuen mit Karlsbader Wasser für etwas vermehrten Stuhlgang sorgen und in der Schläfe Heurteloupsche Blutentziehung machen. Bei zentralen Skotomen ohne pathologischen Befund ist, wenn sonstige Allgemeinindikationen fehlen, erfahrungsgemäß Jodkali ein vortreffliches Mittel: ich gebe durchschnittlich 0·5—1·0 pro die und lasse dies etwa 6—8 Wochen lang durchführen, dann mache ich 14 Tage Pause und lasse wieder mit dem Gebrauch beginnen. Daneben wird der Optikus mit dem konstanten Strom

(1—2 Milliampère; Durchströmen vom Nacken zum Auge und umgekehrt, 2—5 Minuten lang) galvanisiert. Durch Anschaffen kleiner galvanischer Batterien sind die Patienten imstande, diese Kur auch zu Hause monatelang fortzusetzen. Ich habe bei dieser galvanischen Behandlung so gute Erfolge gesehen und beim Aussetzen derselben gelegentlich, auch durch Selbstbeobachtung der Patienten konstatiert, auffälligen Stillstand oder selbst Rückschritt, daß ich trotz aller erhobenen Einwendungen großes Gewicht darauf lege. Örtlich lasse ich in die Stirn aus dem oben angegebenen Grunde eine schwache Jodsalbe erbsengroß morgens und abends einreiben, besonders wenn man die örtliche Galvanisierung nicht anwenden kann.

Außer Jodkali sind, wenn atrophische Zustände stärker ausgeprägt erscheinen, geeignetenfalls auch Strychnineinspritzungen (0·001 in die Schläfe) zu versuchen.

Durch eine graue Schutzbrille ist übermäßiger Lichteinfall zu verhüten; ebenso Augenarbeit zu vermeiden, wenigstens so lange der Prozeß noch im Fortschreiten ist. Das Rauchen oder Kauen von Tabak verbiete ich gänzlich; es unterliegt keinem Zweifel, daß der Tabak selbst in kleineren Dosen bei Diabetes sehr nachteilig auf den Optikus wirken kann. Auch betreffs alkoholischer Getränke ist möglichste Abstinenz zu empfehlen. Besteht gleichzeitig Syphilis, so ist Quecksilber zuweilen von großem Nutzen. Ein mir von Herrn Kollegen Ebstein zugesandter 28jähriger Patient, vor 5 Jahren syphilitisch geworden, der jetzt starken Zuckergehalt im Urin zeigte, hatte beiderseits nur noch S $^1/_{12}$ bei zentralem Skotom für Grün; Weiß wurde dunkler gesehen. Peripheres Gesichtsfeld frei. Neuritis retrobulbaris; Papillen etwas hyperämisch; periphere Chorioidites. Nach Inunktion von 200 *gr* Unguentum cinereum war rechts S $< {}^5/_6$, links S $^5/_{18}$; das Farbenskotom beiderseits verkleinert.

Man muß bei der ganzen Behandlung stets im Auge behalten, daß man es mit einem, wenn auch ursprünglich durch Diabetes bedingten, jetzt aber selbständigen Krankheitsprozeß zu tun hat, der in seinem Verlauf nicht mehr in direktem Verhältnis zur Besserung des Diabetes steht, wenngleich jede Verschlechterung der Allgemeinerkrankung auch neue Schädlichkeiten setzen kann.

Literatur.

1. Samelsohn, Zur Anatomie und Nosologie der retrobulbären Neuritis (Amblyopia centralis). v. Graefes Archiv f. Ophthalmologie, Bd. 28, Abt. 1, S. 1. 1882.
2. Lécorché, L'amblyopie diabétique. Gaz. hebdomadaire 1861.
3. H. Cohn, Amblyopie und Augenmuskellähmungen bei Diabetes. Archiv f. Augen- u. Ohrenheilkunde, Bd. 7, S. 33. 1878.

4. Bresgen, Zur Amblyopia diabetica. Centralbl. f. prakt. Augenheilkunde 1881, S. 33 (Fall von zentralem Skotom, 7 Jahre beobachtet, sich verschlechternd).
5. Samuel, Über die diabetische Amblyopie. Centralbl. f. prakt. Augenheilkunde 1882, S. 202.
6. Edmunds and Nettleship, Central Amblyopia in diabetes. Med. Times and Gazette Bd. 2, S. 764. 1882, u. Transactions of the ophthalm. Society 1882—1883. London 1884. (An letzterer Stelle auch ein anatomisch untersuchter Fall von Edmunds und Lawford.)
7. Großmann, Doppelseitige Neuritis descendens mit konsekutiv eingetretener Amaurose bei Diabetes mellitus. Berliner klin. Wochenschr. 1879, Nr. 10. (Beginnende Optikusatrophie; Netzhautaffektion. Tumor an der Hirnbasis.)
8. Schmidt-Rimpler, Über zentrale Skotome. Therapeut. Wochenschr. 1896, Nr. 28. — Über retrobulbäre Neuritis bei Diabetes. Verhandlungen der Heidelberger ophthalmolog. Gesellschaft 1896, S. 99. (Diskussion: Leber, Hirschberg, Uhthoff.)
9. Leber, Über das Vorkommen von Iritis und Iridochorioiditis bei Diabetes mellitus und bei Nephritis etc. Archiv f. Ophthalmologie, Bd. 31, Abt. 4, S. 203. 1885.

Augenmuskellähmungen. Akkommodationslähmung. Akkommodationsschwäche.

Augenmuskellähmungen infolge von Diabetes sind selten; in der Regel dürfte es sich hier ursächlich um zerebrale Prozesse handeln, die als Folge des Diabetes auftreten, seltener um solche, die wie Traumen oder Geschwulstbildungen gleichzeitig Diabetes und Lähmungen bewirkten; noch seltener vielleicht um periphere Blutungen oder Neuritis. Von Lähmungen der äußeren Augenmuskeln sind in der Leberschen Arbeit aus der Literatur zwölf Fälle zusammengestellt, von denen jedoch ein Teil nicht exakt beobachtet, beziehentlich beschrieben ist.

Später sind von Gutmann[1], Landesberg[2], Cohn[3] l. c. u. a. weitere Fälle von Abduzenslähmung, von Kwiatowski[3] von Trochlearislähmung, von Galezowski[4] von Okulomotoriuslähmung mitgeteilt worden.

Ohne sonstige Augenaffektion oder anderweitige Zeichen von zerebraler Erkrankung habe ich selbst bei zwei Diabetikern eine rechtsseitige und bei einem eine linksseitige Abduzenslähmung beobachtet, bei einem vierten, wo gleichzeitig Albuminurie bestand, war links der Obliquus inferior und rechts der R. inferior paralytisch. Neben anderweitigen gleichzeitigen nervösen Störungen sah ich Paresen des Abduzens, ferner des Orbikularis und Okulomotorius. Ebenso fand ich hier gelegentlich Nystagmus und klonische Zuckungen in den Lidern.

Außer Lähmungen kommen auch einfache Schwächezustände vor, welche bereits vorhandene Insuffizienzen (z. B. der Recti interni) durch Schielen und selbst zeitweilige Doppelbilder offen zutage treten lassen; über letztere hört man verhältnismäßig oft klagen.

Gleiches gilt von der Akkommodation. Auch hier muß man von der eigentlichen Lähmung die Akkommodationsschwäche trennen, die wir so oft bei schwereren Allgemeinerkrankungen finden. Es handelt sich eben nur um eine Muskelschwäche; ebensowenig wie ein von schwerer Krankheit Befallener oder ein Rekonvaleszent dieselbe Muskelkraft seiner Extremitäten besitzt, ebensowenig funktioniert auch sein Akkommodationsmuskel in voller Kraft. Da aber gerade die Akkommodation besonders häufig in Anspruch genommen wird und es sich ferner bei Diabetikern vorzugsweise um ältere Personen mit schon an und für sich herabgesetzter Akkommodationsbreite handelt, so werden die aus der Akkommodationsschwäche hervorgehenden Beschwerden die Kranken meist stark belästigen. Hieraus erklärt es sich auch, daß wir selbst von verhältnismäßig noch in gutem Ernährungs- und Gesundheitszustande befindlichen Diabetikern darüber Klage führen hören, daß sie nicht mehr lesen oder schreiben könnten, wenigstens nicht für die Dauer. Im letzteren Falle kann die absolute Akkommodationsbreite ($a = p - r$, wo p die Brechkraft einer Linse ausdrückt, deren Brennweite der Entfernung des Nahepunktes vom Auge entspricht, und r die derjenigen Linse, deren Brennweite gleich der Entfernung des Augenfernpunktes ist) normal und nur die Energie des Akkommodationsmuskels, wie sie zu dauernder Anstrengung erforderlich, herabgesetzt sein; in anderen Fällen bedingen aber die Schwächezustände auch eine wirkliche Herabsetzung der Kraft, also eine reelle Verringerung der absoluten Akkommodationsbreite. Es wird oft schwer, gelegentlich ganz unmöglich sein, letztere von der durch Paresen bedingten zu unterscheiden. Leitend ist hier einmal der Grad der Akkommodationsverringerung, der in einer gewissen Übereinstimmung mit der sonstigen Kraftverringerung stehen muß, andererseits die Art des Auftretens (plötzliches Auftreten spricht mehr für Lähmungen, wenngleich man ausnahmsweise auch nach Überanstrengung der Augen ein Versagen der Akkommodation von einem Tage zum andern beobachten kann) und die Gleichzeitigkeit mit der Lähmung anderer Muskeln (beispielsweise des Sphincter iridis oder der Recti oculi). Wenn man dieses beachtet, so wird man vollständigen Lähmungen (Paralysen) der Akkommodation bei Diabetikern außerordentlich selten begegnen, falls nicht sonstige zentrale, etwa durch Tumoren bedingte Gehirnaffektionen bestehen: Hirschberg[4c] l. c. beobachtete eine vollständige Akkommodationsparalyse bei einem 22jährigen Mädchen. Hingegen sind Paresen häufiger, besonders bei jugendlichen Individuen, zu konstatieren, wenngleich Leber in seiner oben erwähnten Arbeit sagt, daß ihm noch keine völlig sichergestellten Fälle von diabetischer Akkommodationsbeschränkung vorgekommen seien.

Ich habe 80 Diabetiker aus meinem Krankenmaterial zusammengestellt, deren Akkommodationsbreite größtenteils von mir selbst geprüft

worden ist. Die Akkommodationsbreite wurde mit derjenigen, welche Donders für die einzelnen Altersstufen als normal angibt, verglichen. Wenn man kleinere Differenzen nach oben oder nach unten nicht berücksichtigt (im ganzen findet sich eine gute Übereinstimmung mit Donders' Messungen), so waren unter diesen 80 Diabetikern 11, welche eine Akkommodationsverringerung von 2·0 Dioptrien und mehr zeigten: also etwa 14%. Fünf von diesen (darunter drei Hyperopen; bei zwei von ihnen war auch die ophthalmoskopische Refraktionsbestimmung gemacht) hatten eine Akkommodationsbeschränkung von 4·0 Dioptrien und mehr; darunter ein Sechzehnjähriger sogar von 9·0. Es handelte sich bei diesen höhergradigen Verringerungen der Akkommodation stets um jugendliche Diabetiker: der älteste von ihnen war 36 Jahre alt. Von den zwölf Personen, die unter den 80 geprüften jünger als 36 Jahre waren, waren außerdem noch vier mit einer Akkommodationsbeschränkung von 2·0 bis 3·5 Dioptrien. Unter den 68 höheralterigen Individuen trat nur bei zwei eine größere Akkommodationsbeschränkung zutage. Natürlich können unter diesen selbst bei einer relativ starken Herabsetzung ihrer Akkommodationsbreite nicht so hohe Differenzen gegen die physiologische Norm vorkommen wie bei den jüngeren, da im 40. Lebensjahre die Akkommodationsbreite überhaupt nur noch 4·5 Dioptrien beträgt und im 60. gleich 1·0 ist. Man wird demnach, da die physiologische Breite der Akkommodation doch schwankt, hier schwerer beurteilen können, ob eine pathologische Verringerung vorliegt. Wenn allerdings, wie in einem von obigen Fällen, bei einem 50jährigen Manne (rechts M 9·0, links M 6·0, S beiderseits $^5/_{12}$; unregelmäßiger Astygmatismus, sonst, außer Konus, Augen normal), der physiologisch noch eine Akkommodationsbreite von 2·5 haben sollte, dieselbe gleich 0 ist, so wird man an Paralyse derselben denken müssen.

Die Beschwerden sind nicht immer maßgebend: hochgradig Kurzsichtige werden gar keine Störung bei ihrer Nahebeschäftigung erfahren. Andererseits macht bei Leuten, die ohne oder mit Konvexglas eben noch notdürftig haben lesen können, schon eine geringe Verminderung der Akkommodationskraft (selbst um nur 0·5) die früher geübte Beschäftigung ganz oder wenigstens auf die Dauer unmöglich. Daher können nur Befunde an jugendlichen Individuen erweisen, daß wirklich Akkommodationsparesen — und von unseren Fällen würde ich die über 4·0 betragenden Beschränkungen sicher hierzu rechnen — bei Diabetes vorkommen.

Besonders lästig wird die Akkommodationsschwäche den Hyperopen werden, da sie gelegentlich auch das Sehen in der Ferne undeutlich machen kann, wenn eben die Akkommodation zur Überwindung der Hyperopie nicht mehr ausreicht und nunmehr die früher latente Hyperopie manifest wird. So klagte eine 49jährige Frau, daß sie vor zirka acht

Wochen angefangen habe, schlechter zu sehen; seit zehn Tagen hat sie antidiabetische Diät und kann ihrer Angabe nach seit sechs Tagen wieder besser sehen. Die Untersuchung ergab bei sonstigem normalen Befunde H 1·0 und S $^3/_4$; die Akkommodationsbreite (2·5) war dem Alter entsprechend. Hier hatte die Verringerung der Akkommodationskraft auch das Fernsehen gestört. Auf ähnliche Verhältnisse werden sich eine Reihe von sogenannten Amblyopien zurückführen lassen.

Aber auch die Zahl der diabetischen Akkommodationsverringerungen wird sich etwas ermäßigen, wenn wir bei Hyperopen durch die ophthalmoskopische Refraktionsbestimmung oder durch Einträufeln von Atropin uns über eine etwa bestehende latente Hyperopie, die durch eine abnorme Akkommodationsspannung beim Sehen verdeckt wurde, unterrichten. Ist letztere vorhanden, so wird sich die Akkommodationsbreite, welche bei der subjektiven Bestimmung mit Brillengläsern zu klein erschien, vielleicht als vollkommen normal erweisen.

Besondere Veränderungen im Auge mit Verkürzung der Bulbuslänge anzunehmen, wie sie Horner in seiner auch von Leber als „höchst interessant" mitgeteilten Beobachtung sich konstruiert, scheint mir nicht erforderlich. Jedenfalls gibt der von Horner mitgeteilte Fall hierzu keine Nötigung.

Eine 55jährige Dame, die an Diabetes mellitus mit enormem Wasserverlust leidet, findet, daß ihre Brille zum Lesen nicht mehr ausreicht. Beiderseits H $^1/_{14}$, Presbyopie $^1/_{24}$, rechts S 1, links S $^5/_6$; Augen im übrigen normal. Zwei Monate später unter Besserung des Allgemeinzustandes H nur noch $^1/_{48}$; Presbyopie $^1/_{24}$. Horner schließt daran die Bemerkung, daß wir wohl an keine andere Erklärung für die Entstehung der Hyperopie denken können als „an die Abnahme des Bulbusinhaltes in toto, dem sich die elastische Sklera anschloß — also Achsenverkürzung — infolge des starken Wasserverlustes, da „der Akkommodationszustand immer der gleiche" blieb. Letzterer Ausspruch läßt sich nur verstehen, wenn Horner mit Presbyopie $^1/_{24}$ sagen will, daß konvex $^1/_{24}$ nötig war, um auf 8 Zoll zu akkommodieren, nachdem zuvor die vorhandene Hyperopie ausgeglichen wurde — eine Auffassungsweise, die allerdings total von der üblichen, durch Donders*) eingeführten abweicht. Alsdann würde die Dame auch für die Ferne bei H $^1/_{14}$ erheblich schlechter haben sehen müssen; hierüber wird aber nichts gemeldet. Es scheint mir, als wenn sich hier doch irgendwo Messungs- oder Beobachtungsfehler eingeschlichen haben; jedenfalls kann ein so alleinstehender und so wenig mit sonstigen Beobachtungen übereinstimmender Fall uns nicht zur Annahme einer allen übrigen Erfahrungen widersprechenden Hypothese veranlassen. Ein Fall, den Cohn (l. c., Fall 5) als gleichartig hinstellt, zeigt nur das Manifestwerden früher latenter Hyperopie (von H 1·5 auf H 3·5), wie daraus hervorgeht, daß für die Nähe statt konvex 4·0 jetzt konvex 6·0 gebraucht wurde.

Die Akkommodationslähmungen und Akkommodationsveränderungen, wie sie bei Diabetes auftreten, pflegen mit Besserung des Allgemeinzustandes sich oft zu heben. So lange sie Beschwerden verursachen,

*) Cf. Donders, Die Anomalien der Refraktion und Akkommodation, 1866, S. 179.

wird man durch entsprechende Konvexgläser, die dem Patienten gestatten, kleinste Schriftproben auf zirka 25 *cm* Entfernung zu lesen, ihnen Abhilfe schaffen. Es ist dabei zu beachten, daß man bei normaler Sehschärfe nicht gleich zu starke Gläser nimmt, sondern nötigenfalls allmählich steigt, um die Augen daran zu gewöhnen. Da durch das Konvexglas auch der Fernpunkt näher herangerückt wird, so wird den Patienten die Schrift leicht schon in der Entfernung undeutlich, in welcher sie bisher dieselbe bei ihrer Akkommodationsschwäche hielten. Das stört anfänglich. Auf der andern Seite erfordert eine Herabsetzung der Sehschärfe wiederum oft ein stärkeres Konvexglas, da kleine Objekte wegen derselben zum Erkennen ungewöhnlich nahe herangenommen werden müssen. Man wird gut tun, sich bei der Brillenfrage einigermaßen von dem Behagen der Kranken leiten zu lassen. Wenn natürlich trotz des Glases nach einiger Zeit des Lesens Undeutlichkeit im Sehen und sonstige Beschwerden eintreten, so wird man ein stärkeres Konvexglas nehmen müssen. Bisweilen ist es vorteilhaft, verschiedene Gläser zu benutzen: schwächere beim Schreiben oder Lesen gewöhnlichen Druckes und bei Tage, stärkere bei Lampenlicht und bei Beschäftigung mit kleinem Druck.

Von der Anwendung von Miotizis (Physostigmin. salicyl.) ist nichts Besonderes betreffs Abkürzung des Schwächezustandes zu erwarten. Gegen Lähmung der äußeren Augenmuskeln sind die sonst üblichen Mittel anzuwenden.

Literatur.

1. Gutmann, Beiträge zur diabetischen Erkrankung des Sehorgans. Centralbl. f. prakt. Augenheilkunde 1883, S. 299 (Abduzenslähmung).
2. Landesberg, Geheilter Fall von Abduzenslähmung mit Diabetes mellitus. Archiv f. Psychiatrie u. Nervenkrankheiten, Bd. 15, S. 601. 1881.
3. Kwiatowski, Étude générale sur les affections oculaires diabétiques. Thèse de Paris. 1879. (Referat in Jahresber. f. Augenheilkunde.)
4. Galezowski, Recueil d'Ophthalmologie 1878, S. 83.
5. Haltenhoff, Retinitis haemorrhagica bei Diabetes mellitus. Klin. Monatsbl. f. Augenheilkunde 1873, S. 298.
6. Horner, Refraktionsänderungen. Klin. Monatsbl. f. Augenheilkunde 1873, S. 890.
7. Barth, Des accidents nerveux du diabète sucré. Union méd. 1883, Nr. 12.
8. Rumpf, Über Diabetes mellitus. Berliner klin. Wochenschr. 1895, Nr. 31. (17jähriger Diabetiker, beiderseits leichte Linsentrübungen. Pupille rechts doppelt so weit als links, beide gut reagierend. Refraktion und Sehschärfe nicht angegeben.)

Kurzsichtigkeit. Augenentzündungen.

Ohne daß eine Starentwicklung zu erkennen ist, kann man gelegentlich bei Diabetikern, die sich schon in höherem, sonst einer Refraktionszunahme wenig ausgesetztem Lebensalter befinden, die Entstehung von Kurzsichtigkeit beobachten (Hirschberg[1]). Bei einer 51jährigen Frau

beispielsweise hatte ich 1890 links Emmetropie, S = 1, rechts Myopie 4·0, S $^1/_6$ konstatiert ohne objektiven Befund. Im März 1892 bemerkte sie eine ziemlich plötzlich eintretende Verschlechterung im Sehen. Dabei nahm ihre Körperkraft ab und sie bekam viel Durst. Im Juli desselben Jahres wurde links M 4·0, S $^5/_{18}$, rechts M 4·0, S $^1/_{24}$ bei freiem Gesichtsfeld ohne Farbenskotom gefunden. Der Augenspiegel ergab nichts Abnormes, speziell keine Linsentrübungen. Im Urin 0·4 Zucker, Spuren von Albumen. Ende November links M 6·0 (ophthalmoskopisch und nach Homatropin M 5·5), S fast $^4/_9$, rechts M 9·0 (beziehentlich M 8·5), S < $^4/_{12}$. Gesichtsfeld frei, kein Farbenskotom. Im Urin kein Zucker. Im Augenhintergrunde nichts Abnormes, aber beginnende Katarakt beiderseits. Es war hier also eine M 4·0 in dem früher emmetropischen linken Auge entstanden, ohne daß kataraktöse Trübungen nachweisbar waren. Dabei Amblyopie. Als später deutliche periphere Linsentrübungen sich zeigten, stieg die Myopie noch höher; die Amblyopie aber wurde geringer. Die Entstehung der Kurzsichtigkeit dürfte demnach hier durch Brechungsveränderungen in der Kristallinse, die der ausgesprochenen Kataraktbildung vorangehen, zu erklären sein. In Fällen, wo es nicht zu einer Starentwicklung kommt, könnte man an eine etwa infolge von chorioiditischen Prozessen eintretende Achsenverlängerung denken. Da man aber diese Veränderungen ophthalmoskopisch nicht sieht, so schwebt eine solche Annahme etwas in der Luft und es wäre erst abzuwarten, ob wirklich Fälle von diabetischer Kurzsichtigkeit viele Jahre lang beobachtet werden, ohne daß es zur Katarakt kommt. Jedenfalls muß darauf geachtet werden, ob nicht etwa eine abnorme Akkommodationsspannung vorliegt, d. h. ob die subjektiv angegebene Refraktion mit der ophthalmoskopischen übereinstimmt. Nach dieser Richtung hin habe ich neuerdings eine interessante Beobachtung gemacht.

Ein Bureaubeamter, 59 Jahre alt, bemerkt, nachdem er zuvor die Augen sehr angestrengt hatte und ungewöhnlich nervös gewesen, eines Tages früh, daß alle ferner gelegenen Gegenstände ihm undeutlich erscheinen; für gewisse Arbeiten, die er in etwa $^1/_2$ *m* Entfernung verrichten muß, ist ihm seine bis dahin gebrauchte Konvexbrille zu scharf und er muß sie fortlegen. Vierzehn Tage später (10. Oktober) kommt er zu mir; es wird M 1·0 beiderseits bei normaler Sehschärfe (ohne Glas S = $^5/_{36}$) konstatiert, ophthalmoskopisch hingegen zirka H 0·5; der Augenhintergrund bietet nichts Abnormes; nur in der Peripherie der Linse einzelne strichförmige Trübungen. Patient hatte vor zirka zwei Monaten seinen Urin untersuchen lassen, es war nichts von Zucker oder Eiweiß gefunden worden. Jetzt wird der Urin von neuem untersucht; er enthält 4% Zucker. Atropinisierung und Diät. Am 13. Oktober noch M 1·0; zwei Tage später unter fortgesetzter Atropinisierung, wo Patient sich wieder

vorstellt, hatte er bereits selbst besseres Sehen für die Ferne konstatiert: M 0·5, Zucker im Urin geringer. 18. Oktober: E. Aussetzen des Atropins. Zuckergehalt 0·5%. Die Angaben des Patienten waren absolut exakt; bei eingehendster Nachfrage auch bezüglich des plötzlichen Auftretens der Myopie. Von einem eigentlichen Krampf des Akkommodationsmuskels kann man nicht sprechen, wie ich immer betone, da der Augenspiegel emmetropischen Bau gezeigt hat und man nicht füglich das Ophthalmoskop als ein Krampfheilmittel betrachten kann. Nachdem bei normaler Pupille E einige Tage bestanden, trat am 24. Oktober plötzlich wieder Schlechtersehen ein: beiderseits H 1·5 (— ophthalmoskopisch H 1·0 —), ohne Glas S $^4/_{36}$, Pupillen mittelweit, wenig reagierend, Akkommodationsparese. 28. Oktober: H 2·0; Akkommodationsparalyse. Zucker 0·4%, schlechtes Allgemeinbefinden. 4. November: H 1·5; Zucker 0·7%. Von jetzt an Besserung. 11. November: H 0·5; Akkommodationsbreite normal (fast 2·0). Kein Zucker. Dieser Zustand blieb stationär. Es handelte sich also um plötzlich eingetretene abnorme Akkommodationsspannung, folgende Lähmung der Akkommodation und schließliche Rückkehr zur Norm; auffallend ist, daß bei der Akkommodationslähmung die H 2·0 betrug, während bei normalem Muskeltonus H 0·5 bestand; doch dürfte das immer noch in die physiologischen Breitengrade des Muskeltonus fallen.

Einen ähnlichen Fall, aber ohne den Nachweis, daß die primäre Myopie durch abnorme Akkommodationsspannung bedingt war, hat Alexander[8] kürzlich veröffentlicht. Die später eintretende Hyperopie betrachtet er als das Manifestwerden bisher latenter.

Unzutreffend ist die von Appenzeller[6] gegebene Deutung für die Entstehung der Kurzsichtigkeit, daß die Erhöhung des Brechungsindex des Humor aqueus bei Glykosurie die Ursache der Myopie sei. Wie Heß[7] erwiesen, müßte das Kammerwasser 20% Traubenzucker enthalten, um die Brechung um 1·5 Dioptrie zu erhöhen. Aber vielleicht hat es sich auch hier — es bestand M 1·0 — um abnorme Akkommodationsspannung gehandelt. Jedenfalls wird man bei einer Kurzsichtigkeit, die sich erst in höherem Alter entwickelt, abgesehen von den erwähnten Ausnahmefällen, in der Regel an beginnende Katarakt denken müssen und damit auch an eine Untersuchung des Urins auf Zucker. —

Von Entzündungsprozessen des Auges, die mit äußerlich sichtbaren Erscheinungen einhergehen, ist vorzugsweise die Iritis als im Zusammenhange mit Diabetes stehend zu nennen. Allzu häufig ist ihr Auftreten allerdings auch nicht, jedoch haben schon Demarquay*) (1863) und Noyes (1869) sie beschrieben. Leber[3] beobachtete unter 39 augenkranken Diabetikern — Kataraktöse nicht eingerechnet — neunmal Iritis.

*) Siehe die Literaturangaben bei Wiesinger[2].

Er fand, daß es verhältnismäßig häufig zum Absetzen kleiner Hypopya und von fibrinösen Membranen kommt, die das Pupillargebiet decken und somit hochgradige Sehstörungen hervorrufen. Trotzdem es sich meist um veraltete und schwere Fälle von Diabetes handelte, verlief die Regenbogenhautentzündung bezüglich der Klärung des Pupillargebietes und der Resorption doch günstig. Die Affektion ist, wie überhaupt die diabetischen Augenleiden, abgesehen von den Augenmuskellähmungen, in der Regel doppelseitig; in einem von Schirmer[4] beschriebenen Falle blieb sie indessen einseitig. Ebenso in einem Falle von eiteriger Iritis, dem sechs Monate später akutes Glaukom folgte, den Goldzieher beschreibt.

Ich habe unter einer großen Zahl von diabetischen Augenkrankheiten nur selten Iritis gesehen; Kako[8] fand sie in Uhthoffs Material in 1·07%. Sie kommt aber auch ohne Hypopya in der Form der Iritis serosa mit Beschlägen der Membrana Descemetii und als einfache plastische Iritis vor. Das Leiden kann sich mit Chorioiditis, Zyklitis, Glaskörpertrübungen, vor allem mit Katarakt komplizieren. Die Behandlung ist die übliche mit Atropin, bei Drucksteigerung unter gleichzeitiger Anwendung von Kokain (ein- bis zweimal täglich). Von innerlichen Mitteln empfiehlt sich sehr der Gebrauch von Natrium salicylicum (bez. Aspirin) und Jodkali.

Chorioidealaffektionen ohne Iritis sind meist verbunden mit Retinalaffektionen; öfter handelt es sich hier um Komplikationen von Diabetes und Lues. Die Glaskörpertrübungen sind oft Folge von Netzhautblutungen.

Ob es sich bei den akuten Glaukomausbrüchen, die man vereinzelt bei Diabetikern beobachtet, stets um ein Sekundärglaukom nach vorangegangenen Blutungen (hämorrhagisches Glaukom) handelt, erscheint zweifelhaft, da man der Trübungen wegen den Augenhintergrund nicht immer sehen kann. In einem von mir beobachteten Fall zeigte das rechte Auge wenigstens keine Blutungen oder Abnormitäten, während das linke ein akutes Glaukom hatte. Hingegen hat Kako[8] einen Fall mitgeteilt, wo vorher zahlreiche Blutungen auf der Papille und Retina bestanden.

Noch seltener sind Hornhautentzündungen, auf die v. Graefe, Panas und Galezowski besonders aufmerksam gemacht haben; es waren meist eiterige Keratitiden mit Geschwürsbildung, selten parenchymatöse (Galezowski[27] l. c.) oder neuroparalytische. Auch rezidivierende Episkleritis wird erwähnt (Hirschberg). Ferner sind beobachtet Furunkelbildungen und sonstige Entzündungen der Lider: Hordeola, Ödeme, selbst Gangrän (Koenig l. c.). Auch Blutungen unter die Konjunktiva kommen vor.

Als einzig dastehend sei noch die Beobachtung Heine's[10] angeführt, der in einem Falle von diabetischem Koma hochgradigste Hypotonie beider Augen fand.

Literatur.

1. Hirschberg, Diabetische Kurzsichtigkeit. Centralbl. f. prakt. Augenheilkunde, Bd. 14, S. 7. 1890.
2. Wiesinger, Über das Vorkommen der Entzündung der Iris und Kornea bei Diabetes mellitus. v. Graefes Archiv f. Ophthalmologie, Bd. 31, Abt. 4, S. 203. 1885.
3. Leber, Über das Vorkommen von Iritis und Iridochorioiditis bei Diabetes mellitus und bei Nephritis etc. Eod. loco, S. 183. 1885.
4. Schirmer, Iritis bei Diabetes. Klin. Monatsbl. f. Augenheilkunde 1887, S. 172.
5. Decker, Zur Kasuistik des Diabetes mellitus syphiliticus. Deutsche mediz. Wochenschrift 1889, Nr. 46. (Fall mit Chorioretinitis, Glaskörpertrübungen. Heilung durch Schmierkur.)
6. Appenzeller, Vorübergehende Myopie bei Diabetes mellitus. Centralbl. f. prakt. Augenheilkunde, Bd. 20, S. 139. 1896.
7. Heß, Über den Einfluß, den der Brechungsindex des Kammerwassers auf die Gesamtbrechung des Auges hat. Klin. Monatsbl. f. Augenheilkunde 1898, S. 274.
8. Kako, Momoji, Beiträge zur Kenntnis der Augenaffektionen bei Diabetes mellitus. Klin. Monatsbl. f. Augenheilkunde, Jahrg. 41, Bd. 1, S. 253 u. 357. 1903.
9. Alexander, Über Veränderungen des Brechungszustandes der Augen bei Diabetes mellitus. Klin. Monatsbl. f. Augenheilkunde, Jahrg. 41, Bd. 2, S. 108. 1903.
10. Heine, Über Augenstörungen im Coma diabeticum. Bericht über die 31. Versamml. der Ophthalmolog. Gesellsch. zu Heidelberg 1903, S. 273. Wiesbaden 1904.

2. Morbus Basedowii (Gravessche Krankheit. Goître exophthalmique).

Die Hauptsymptome der Basedowschen Krankheit bilden Struma, Exophthalmus, Tachykardie. Hierzu kommen noch eine Reihe anderer Affektionen, die besonders nervöser Natur sind. So das Zittern, auf das P. Marie die Aufmerksamkeit gelenkt hat; wenn es auf die Extremitäten beschränkt ist, so besteht eine gewisse Ähnlichkeit mit dem Tremor der Alkoholiker, aber es befällt auch die Rumpfmuskulatur. Bei psychischer Erregung tritt eine Steigerung ein, ausnahmsweise können selbst choreaähnliche Zuckungen entstehen.

Ferner zeigen sich vasomotorische, trophische und sekretorische Störungen: Verfärbungen der Haut (auch an den Augenlidern [Jellinek][173]; Pigmentierungen, die der Addisonschen Krankheit gleichen), Urtikaria, Ödeme, umschriebene Rötung, Hyperhidrosis.

Die vermehrte Schweißsekretion und Feuchtigkeit der Haut ist auch als Ursache dafür anzusehen, daß sich der Leitungswiderstand gegen den elektrischen Strom verringert (Vigouroux' Zeichen). Läßt man einen Strom von einer bestimmten Anzahl von Elementen, beispielsweise eine Elektrode im Nacken, die andere vorne in der Halsgegend, durch den Körper gehen und beobachtet den Nadelausschlag am Galvanometer, so ist bei den an

Morbus Basedowii Erkrankten die Zahl der angegebenen Milliampères oft auffallend größer als bei Gesunden; doch nicht in allen Fällen.

Meist begleiten Zeichen erhöhter Nervosität die Krankheit: so Stimmungswechsel, leichte Erregbarkeit, Schlaflosigkeit, Kopfschmerzen etc. Eigentliche Psychosen sind selten.

Eine sehr häufige Komplikation bilden schmerzlose Durchfälle. Gewöhnlich sinkt die Ernährung und die Kranken werden magerer; ich habe aber auch solche gesehen, deren Gewicht während der Krankheit zunahm.

Seltener sind Störungen der Atmungsorgane, wie Husten und Atemnot; zum Teil sind sie direkt auf die Entwicklung des Kropfes zu schieben. Die Ausdehnung des Brustkorbes beim Einatmen soll nach Bryson durchschnittlich erheblich verringert sein.

Frauen werden häufiger befallen wie Männer. Nach einer Zusammenstellung von Buschan[25] über 980 Fälle aus der Literatur ist das Verhältnis wie 46 : 1. Meiner Erfahrung nach dürfte der Prozentsatz der erkrankten Frauen ein noch größerer sein. Im allgemeinen pflegt bei Männern die Affektion schwerer zu verlaufen. Ich beobachtete zwei Geschwister, die in ziemlich gleichem Alter erkrankten: während die Schwester wenig litt, ging der Bruder, ein Student, in kurzer Zeit zugrunde.

Was die Augensymptome betrifft, so ist das hervorstechendste der Exophthalmus.

Nicht immer ist es leicht, denselben zu diagnostizieren, da das Hervortreten und die Größe der Augäpfel bei den einzelnen Individuen außerordentlich verschieden ist. Besonders höhergradig Kurzsichtige haben bekanntlich nicht selten „Glotzaugen“, die denen bei Basedowscher Krankheit vollkommen gleichkommen. Zum Messen der Prominenz sind eine Reihe von Instrumenten (Exophthalmometer) angegeben. Das erste ist von H. Cohn beschrieben worden, der auch gleichzeitig eine Anzahl von Messungen veröffentlichte.

Am einfachsten erscheint es mir, ein mit Teilstrichen versehenes Metallineal auf den äußeren knöchernen Orbitalwinkel aufzusetzen und auf diesem ein verschiebbares Stäbchen anzubringen, das man so weit heranschiebt, bis es den Hornhautgipfel annähernd oder ganz berührt: letzteres ist leicht zu ermöglichen, wenn man die Kornea durch Kokain (Eukain oder Holokain) empfindungslos macht. Trotzdem beobachtet man öfter ein deutliches Zurückziehen des Bulbus in die Orbita, da der Untersuchte das Stäbchen herankommen sieht und die Berührung fürchtet. Eine Schwierigkeit besteht darin, daß es einer sehr genauen Beobachtung bedarf, um das Lineal immer in der Sagittalebene, also senkrecht zur Querachse der Orbita zu halten: jedes Abweichen davon gibt, da hierbei auch das verschiebbare Stäbchen schräggestellt wird, ein um Millimeter

abweichendes Resultat. Um dies zu vermeiden und die Richtung besser zu beobachten, stelle man sich vor den Patienten.

Komplizierter ist der Apparat von Zehender, bei welchem sich noch an der Nasenseite des horizontalen Stäbchens ein Spiegel befindet, in welchem sich Hornhautscheitel und Maßteilung spiegelt. Cohn hat zur Vermeidung der Abweichung von der Sagittalebene dem vergrößerten Apparat durch drei Schraubgewinde am Kopfe größeren Halt gegeben. Hasner, Emmert, Snellen, Hering, Hertel u. a. haben sich ähnlicher, mehr oder weniger komplizierter Apparate bedient.

Schon Cohn[3] beobachtete, daß eine asymmetrische Lage der äußeren Orbitalwinkel bei diesen Messungen störend einwirken und so das deutlich prominente Auge sich bei der Ablesung nicht als besonders hervorragend zeigen könne. Zur Vermeidung dessen nahm er als Ausgangspunkt der Messung den oberen Orbitalrand, und zwar an der Stelle, welche senkrecht über der Mitte der Pupille des in die Ferne blickenden Auges steht. Da ein Teil der Augen diese Stelle nicht überragt, sondern hinter ihr mit dem Kornealgipfel zurückbleibt, so unterschied er eine negative und eine positive Protrusion.

Aber auch dieser Punkt kann auf beiden Kopfseiten asymmetrisch liegen. Ich halte es daher für einfacher, bei dem äußeren Orbitalwinkel zu bleiben, zumal derselbe immer leicht zu fühlen ist. Es handelt sich überhaupt meist um relative Angaben: ob die Prominenz gegen früher zu- oder abnimmt oder ob sie ungleich ist — wobei natürlich auf die etwaige Asymmetrie zu achten ist. Wie große Schwankungen in der physiologischen Lage des Auges bestehen, zeigen die Resultate Cohns aus einigen hundert Messungen an gesunden Augen: die Prominenz vor dem äußeren Orbitalwinkel betrug durchschnittlich 10—18 *mm*, stark myopische Augen zeigten sogar eine solche von 24 *mm*. Auch bei Morbus Basedowii wird die Protrusion selten höher als 24 *mm*.

Man ist daher bei der Frage, ob sich ein Basedowscher Exophthalmus entwickle, oft auf die Angaben der Patienten oder ihrer Angehörigen angewiesen, insofern sie selbst ein Heraustreten des Augapfels beobachtet haben. Bisweilen hilft auch der Vergleich mit früher aufgenommenen Photographien.

In der Regel entsteht die Prominenz ziemlich gleichzeitig an beiden Augen und allmählich. Aber es kommen auch Fälle vor, in denen die Prominenz über Nacht hervorgetreten sein soll. Periodische Steigerung derselben werden ebenfalls beobachtet. Sehr selten ist es, daß dauernd nur ein Auge hervortritt (Mauthner[4], Becker[5], Barella[33], Hitschmann[37], Fridenberg[38] u. a.); häufiger daß der Exophthalmus an einem Auge stärker ist. Letzteres sah ich bei einem 20jährigen Mädchen in auffälliger Weise am rechten Auge; das Struma war auf der rechten Seite doppelt so groß als auf der linken.

Mit leichtem Druck kann man besonders im Beginne die Bulbi in die Orbita etwas zurückdrängen.

Snellen fand bisweilen beim Auskultieren ein lautes Gefäßgeräusch, das sich mit der Systole mehrte, ähnlich dem Sausen über der Schilddrüse. Über letzterer hört man nach P. Guttmann nicht nur ein systolisches oder mit der Systole sich steigerndes arterielles Sausen, sondern auch ein Venengeräusch, welches beim genuinen Kropf fehlt.

Der Grad des Exophthalmus ist sehr verschieden; bei höchster Entwicklung können die Lider über dem Augapfel nicht mehr geschlossen werden. Dies sind die Fälle, bei denen sich alsdann leicht maligne Hornhautprozesse (Keratitis xerotica) entwickeln: es zeigen sich trockene, gelbliche Epithelanhäufungen, die sich abstoßen und ulzerieren. Aber auch einfache Hornhautinfiltrate kommen vor; ebenso Bindehauterkrankungen. Die ungenügende Bedeckung und Befeuchtung gibt den Hauptanlaß; ferner kommt die verringerte Sensibilität, die meist vorhanden ist, in Betracht. Auffallenderweise sieht man gelegentlich aber bei stärkstem Exophthalmus, wo die Augen fast unbeweglich sind und die Lider sie nicht bedecken können, keine Hornhautaffektion.

Jessop[35] hat neuerdings über zwei Fälle von Morbus Basedowii berichtet (eine 40jährige und eine 35jährige Frau betreffend), bei denen infolge von Hornhautzerstörung doppelseitige Erblindung eintrat; dasselbe beobachtete Craig[34] bei einem 24jährigen Dienstmädchen. Doch bilden derartige Fälle immerhin, wenn man die große Zahl der an Basedowscher Krankheit Leidenden beachtet, Ausnahmen. Ob besonders Männer von deletären Affektionen befallen werden und das höhere Alter dazu disponiert, wie v. Graefe meint, ließe sich nur durch Zusammenstellung großer Reihen erweisen. Von 25 Fällen von Hornhautzerstörung, die Jessop sammelte, betrafen 7 Männer zwischen 38 und 56 Jahren und 18 Frauen zwischen 18 und 52 Jahren.

Der Exophthalmus kann nach Heilung der Krankheit ganz zurückgehen; bisweilen bleibt dauernd eine gewisse Protrusion bestehen, während alle sonstigen Symptome geschwunden sind.

Auf ein eigenartiges Verhalten des oberen Augenlides hat v. Graefe[6b] (1864) zuerst aufmerksam gemacht. Wenn Gesunde den Blick senken, macht das Lid eine entsprechende Mitbewegung. Dieselbe ist bei den an Morbus Basedowii leidenden Patienten erheblich verringert. Neuerdings hat Bruns[7] (1892) darauf hingewiesen, daß es sich nicht um eine mangelhafte Koordination der Bulbus- und Lidbewegung im allgemeinen handle, sondern daß nur beim Senken des Auges das obere Lid nicht folge, hingegen beim Heben des Auges das Lid meist sogar in etwas übermäßiger Weise in die Höhe gehe und so die Lidspalte klaffend mache. Läßt man den Blick von unten nach oben richten, so könne in

der horizontalen Ebene allerdings ein Moment kommen, wo das obere Lid sich fast nicht mithebt; bei weiterer Höherrichtung der Blicklinie tritt aber die Mitbewegung ein. Diese Beobachtung ist aber bereits von v. Graefe gemacht worden: wenn er sich auch in seiner ersten Mitteilung über dieses Lidheben beim Blick nach oben nicht klar ausspricht und zu der von Bruns bekämpften Anschauung Anlaß geben konnte, so steht bereits in seiner zweiten Veröffentlichung[6a] (1867) ausdrücklich: „Bei gesenkter Visierebene entfaltet sich die Palpebra superior nicht wie gewöhnlich zur Deckung der oberen Skleralpartien und des oberen Hornhautabschnittes, während bei gehobenem Blick die Palpebra superior sich exzessiv hebt und dabei die Palpebra inferior ihren ausgeschweiften Rand nicht genügend streckt."

Daß dieses Symptom nicht allein von der Prominenz des Augapfels abhängig ist, ergibt sich einmal daraus, daß es öfter auftritt, wo von Exophthalmus noch nicht viel zu sehen ist, und andererseits während des Bestehens des Exophthalmus zeitweise verschwinden kann (v. Graefe beobachtete dies auch nach einer Morphiuminjektion) oder überhaupt fehlt.

In einzelnen Fällen, bei denen man unsicher ist, ob ein pathologischer Exophthalmus besteht, kann dieses Graefesche Zeichen von diagnostischer Bedeutung werden. Allerdings fehlt es, wie erwähnt, bisweilen; andererseits kann es sich auch bei Personen zeigen, die nicht an der Krankheit leiden. Es gibt nicht wenige, welche besonders in Erregungszuständen ihr oberes Lid ungewöhnlich stark heben können, so daß ein großer Saum der Sklera über der Hornhaut sichtbar wird: wenn man hier denselben Versuch macht und den Blick senken läßt, so bleibt auch bei ihnen das obere Lid öfter zurück. Es handelt sich eben hier wie dort um eine ungewöhnlich starke Innervation der Lidheber.

Bei Morbus Basedowii wird als Ursache der Lidhebung eine durch Reizung des Sympathikus veranlaßte Kontraktur des Müllerschen Lidmuskels angenommen (v. Graefe, Remak). Ferri[32] suchte eine neue Erklärung, indem er meint, daß die vermehrte Blutfülle des Levator palpebrae superioris die Verkürzung desselben mechanisch herbeiführe: die vasomotorische Lähmung bilde demnach für das Graefesche Symptom ebenso wie für den Exophthalmus die Grundlage. Es läßt sich jedoch dagegen einwenden, daß in gleicher Weise wie bei dem Levator auch bei den übrigen Augenmuskeln die vermehrte Blutfülle eine Retraktion und erhöhte Wirkung herbeiführen müßte; hiervon ist jedoch nichts zu beobachten.

In gewissem Zusammenhange mit der abnormalen Lidhebung steht das weite Klaffen der Lidspalte, das nicht selten schon vor dem Auftreten des Exophthalmus vorhanden ist und andererseits während desselben sich verringern kann. Bereits Dalrymple hat dasselbe beobachtet. Später

lenkte Stellwag v. Carion (1869) darauf wieder die Aufmerksamkeit und fügte ein anderes Symptom hinzu: nämlich die Seltenheit und Unvollkommenheit des unwillkürlichen Lidschlages. Es kann gelegentlich eine Minute verstreichen, ehe derselbe erfolgt: dabei ist der willkürliche Lidschluß vollständig exakt. Der seltener eintretende Lidschlag gibt trotz der öfter bei Morbus Basedowii zu beobachtenden Vermehrung der Tränensekretion Anlaß, daß die Hornhaut weniger befeuchtet wird und so austrocknet. Die Verringerung des Lidschlages beruht auf einer Verminderung des Reflexes, wie sie, vom Trigeminus und Optikus ausgehend, auf den Musculus orbicularis geübt werden: sei es, daß eine Hyperästhesie der Hornhaut und Konjunktiva dabei eine Rolle spielt oder auch die Reflexzentren geschädigt sind. Ausnahmsweise habe ich übrigens auch übermäßig häufigen Lidschlag beobachtet.

Auch das Zittern des oberen Lides, welches bei Nervösen (Rosenbachsches Phänomen), bei Alkoholikern, aber auch bei ganz Gesunden gefunden wird, wenn man sie auffordert, die Augen sanft wie zum Schlafen zu schließen, läßt sich bei Morbus Basedowii gelegentlich konstatieren.

Vermehrtes Tränen besteht im Beginn des Leidens meist und kann, wenn man entgegen der von Berger[29] vertretenen Anschauung von einem Einfluß des Sympathikus auf die Tränenabsonderung absehen will, durch die mechanische Reizung erklärt werden, welche die in größerer Ausdehnung freigelegte Conjunctiva bulbi und Kornea durch die Luft erfährt. Da weiter der Lidschlag seltener ist und die Tränenpunkte bei Exophthalmus vom Tränensee öfter etwas abgedrängt sind, so werden die Tränen nicht ausreichend abgeleitet und es kommt zu dem belästigenden Tränenträufeln.

Später ist das Auge jedoch meist weniger befeuchtet, indem, wie man oft konstatieren kann, die Sensibilität der Kornea und Konjunktiva sinkt und so die reflektorische Absonderung der Tränen verringert wird. Die ausgedehntere Verdunstung auf der größeren bloßliegenden Augenfläche steigert unter diesen Verhältnissen dann noch die Trockenheit. Die Empfindung derselben, verknüpft mit Stechen im Konjunktivalsack, das Auftreten wirklicher Konjunktiviten und Beschwerden der Asthenopie, die teils hiervon, teils von der durch die Krankheit verminderten Kraft des Akkommodationsmuskels abhängen, führen die Kranken häufig zu augenärztlicher Behandlung.

Das Sehvermögen als solches leidet nicht durch die Affektion; auch Veränderungen der Refraktion — man könnte an eine Verkürzung der Augenachse denken, die durch das Hervordrängen des Bulbus entstünde und Hyperopie veranlaßte — werden nicht beobachtet. Ebensowenig kann einer konzentrischen Einengung des Gesichtsfeldes, die von Kast

und Wilbrand beschrieben ist, irgendwelche pathognomische Bedeutung beigelegt werden: in allen von mir daraufhin untersuchten Fällen fehlte sie; wenn sie einmal vorhanden ist, wird sie ebenso wie die bei anderen nervösen Zuständen beschriebene sich in der Regel auf einen Mangel an Aufmerksamkeit, beziehentlich frühzeitige Erschlaffung derselben zurückführen lassen. Gelegentlich kann auch Hysterie mitspielen und zur Anaesthesia retinae (cf. S. 279) führen.

Erkrankungen des Sehnerven gehören nicht zu den Symptomen des Morbus Basedowii: auffallend und den sonstigen Erfahrungen widersprechend ist es, daß Emmert[8] schon unter 20 Fällen von Morbus Basedowii zweimal Atrophia nervi optici, teils beginnend, teils vorgeschritten, auf beiden Augen sah. Rieger und Forster[9] erwähnen eine Beobachtung bei einer Patientin, bei der bereits 12 Jahre die Krankheit bestand: hier hatte sich eine Schwellung beider Papillen mit leichter Trübung an der temporalen Seite herausgebildet, ohne daß zerebrale Symptome bestanden. Auch Story[10] sah bei einer 35jährigen Frau Neuroretinitis beiderseits. Doch dürften diese Affektionen als zufällige Komplikationen aufzufassen sein.

Häufig findet man bei der ophthalmoskopischen Untersuchung die Venen stärker gefüllt und geschlängelt. Becker[11] hat auf den spontanen Netzhautarterienpuls hingewiesen. Unter 13 Fällen von Morbus Basedowii, die er bis 1880 darauf untersuchte, hat er ihn nur dreimal vermißt; in einem weiteren Falle von einseitigem Exophthalmus bestand das Arterienphänomen nur an dem betreffenden Auge. Die Pulsation erstreckt sich zuweilen in die Netzhaut hinein; jedoch ist der Wechsel zwischen Blaß- und Rotwerden der Arterien, wie wir ihn sonst bei der auf Druckerhöhung beruhenden Pulsation (z. B. im Glaukom oder bei Fingerdruck auf den Bulbus) sehen, nicht besonders ausgeprägt: es handelt sich vielmehr um eine seitliche Lokomotion und S-förmige Schlängelung, vorzugsweise an den Abzweigungen der Gefäße. Das Symptom schwindet, wenn die Herzpalpitationen aufhören und die Pulsfrequenz sinkt. Im übrigen kommt es meiner Erfahrung nach bei Morbus Basedowii nur sehr selten zur Beobachtung. Becker erklärt das Zustandekommen durch Lähmung der Gefäßnerven.

Die Pupillen zeigen in der Regel keine besonderen Veränderungen: v. Graefe und Eulenburg[12] haben sie bei echtem Morbus Basedowii nie gesehen, und ich kann mich ihnen anschließen. Hingegen kommt Mydriasis vor bei einseitigem Exophthalmus infolge von Struma, wo eine Kompression des Sympathikus als Ursache anzunehmen ist.

Durch die Protrusion des Augapfels leidet auch die Beweglichkeit desselben. Sie ist gewöhnlich nach allen Richtungen hin, natürlich dem Grade des Exophthalmus entsprechend, etwas beschränkt. Da die

Patienten aber selten exzessive Blickrichtungen ausführen und die Beweglichkeitsverringerung ziemlich gleichmäßig die assoziierten Muskeln trifft, so pflegt kein Doppeltsehen aufzutreten.

Moebius hat besonders auf die „Insuffizienz der Konvergenz" aufmerksam gemacht (Moebiussches Symptom). Er beschreibt das Symptom in folgender Weise: Nähert man den Finger allmählich, so konvergieren zunächst die Augen, bei einem bestimmten Nahepunkt aber hört die Konvergenz auf und nur das nach innen gedrehte Auge fixiert noch, während das andere nach außen geht, ohne daß die Kranken über Doppelbilder klagen. Wie man sieht, ist das Symptom dasselbe, das wir bei der besonders bei Myopen so häufigen und bekannten Insuffizienz der Recti interni finden. Ich habe dasselbe auch oft bei Morbus Basedowii gesehen, ohne ihm eine besondere pathognomische Bedeutung beilegen zu können. Durch den Exophthalmus wird die Muskelwirkung noch mehr verringert und so meist eine mäßige Insuffizienz, die früher bestanden, offenkundig werden. Moebius gibt selbst an, daß die Insuffizienz der Konvergenz außer bei Morbus Basedowii bei progressiver Bulbärparalyse und bei verschiedenen Schwächezuständen beobachtet wird.

Es sei hier bemerkt, daß auch bei der gewöhnlichen Insuffizienz der Recti interni sonst gesunder Individuen es auffällig ist, daß bei der Konvergenz auf sich nähernde Gegenstände ein Auge bereits bei einem Kontraktionsgrade des Muskels nach außen abweicht, den es, wenn es sich um assoziierte Seitwärtsbewegungen handelt, noch spielend ausführt. Die Konvergenzinnervation bewirkt eben in der Regel (abgesehen von hyperopischem Strabismus convergens) nicht den maximalen Kontraktionsgrad der Recti interni, den wir bei Innervation zu assoziierten Seitwärtsbewegungen finden: für jedermann ist es beschwerlich, und es tritt ein Gefühl der Spannung ein, wenn beide Augen in der Mittellinie auf das Punctum proximum der Konvergenz gerichtet werden sollen, während der einzelne Rectus internus beim Blick nach rechts oder links das Auge viel weiter und ohne Druckempfindung der Mittellinie nähert.

Übrigens ist es nicht ausgeschlossen, daß hier und da eine wirkliche Konvergenzlähmung (cf. S. 190) vorkommt. Ich selbst habe auch einen solchen Fall gesehen. Ebenso beschreibt Vossius[36] das Symptom bei einem Fall von „Forme fruste" des Morbus Basedowii, wo Palpitationen und Struma fehlten und nur die charakteristischen Veränderungen an einem Auge (Exophthalmus, Graefesches Symptom, Venen und zeitweise Arterienpuls) bestanden. Hier war die assoziierte Konvergenz beider Augen fast ganz unmöglich, ohne daß eine Lähmung der Recti interni bestanden hätte.

Auf der andern Seite habe ich wieder sehr gute Konvergenzen nachgewiesen: bis auf 10 oder 15 *cm* Nähe trotz eines Exophthalmus von 22 *mm* und mehr.

Wirkliche Augenmuskellähmungen sind sehr viel seltener. So hat Stellwag doppelseitige Abduzenslähmung beobachtet; ferner sind Muskellähmungen von Eulenburg, Roth[13], Wagner[14], Bristome[15], Liebrecht[16], Finlayson[17], Schlesinger[31] und anderen veröffentlicht worden. Sie trafen teils einen Muskel, teils eine Reihe derselben; jedoch pflegen Akkommodationsmuskel und der Sphincter iridis frei zu bleiben. In zwei Fällen (Ballet und Jendrassek; in dem schon oft zitierten Werke von Marina angeführt), die allerdings vielfältige anderweitige nervöse Komplikationen zeigten, traten trotz beiderseitiger Lähmung aller äußeren Augenmuskel gelegentlich automatische Bewegungen des Bulbus ein.

Auch Nystagmus wurde ausnahmsweise bei einzelnen Kranken gesehen (Mannheim[18], Bruns). Freund[19] behandelte einen Soldaten, der nach einer Felddienstübung horizontalen Nystagmus mit Blepharospasmus bekam: da gleichzeitig leichte Struma und Herzklopfen vorhanden waren, faßt er den Fall als „forme fruste" des Morbus Basedowii auf. Selten ist, wie oben erwähnt, das Zittern der Augenlider: bei einem Patienten Liebrecht's hörte es bei festem Druck auf verschiedene Gesichtsnerven (Supraorbitalis, Fazialis etc.) minutenlang auf. Die eben erwähnten Erscheinungen dürften kaum in direkter Abhängigkeit von der Hauptkrankheit stehen. —

Die Sektionsergebnisse bei Morbus Basedowii sind wenig übereinstimmend. Selbst für den Exophthalmus findet man — abgesehen von einer Vermehrung des orbitalen Fettzellgewebes bei längerem Bestehen der Krankheit — nicht immer sichere anatomische Grundlagen: öfter war eine vermehrte Füllung und Erweiterung der Blutgefäße vorhanden. In diesen Gefäßdilatationen, vielleicht verbunden mit serösen Ausschwitzungen, werden wir wohl den Grund des Auftretens des Exophthalmus zu suchen haben. Von einer Wirkung des Müllerschen Augenhöhlenmuskels, der bei Tieren das Hervortreten des Auges bewirkt, ist vollkommen abzusehen, da er beim Menschen nur rudimentär vorkommt. Die Propulsion war übrigens nach dem Tode meist viel geringer, ja selbst ganz geschwunden.

Die Schilddrüse zeigt in den meisten Fällen Erweiterung und Vermehrung der Blutgefäße. Gelegentlich sind auch Veränderungen am Halssympathikus konstatiert worden (Virchow, Knight und andere). In dem unten erwähnten Falle von Mendel[23] wurden pathologische Alterationen in der Medulla oblongata gefunden; ebenso von Fr. Müller[30] Blutungen im vierten Ventrikel und in der Gegend des Vaguskernes bei Intaktheit des Sympathikus. Oft besteht Dilatation des Herzens mit oder ohne Hypertrophie.

Bei dem Mangel ständiger anatomischer Befunde ist es erklärlich, daß eine Reihe von Theorien über die Ursache der Basedowschen Krankheit aufgestellt sind.

Koeben (1855) war der Erste, welcher das Leiden mit einer Affektion des Halssympathikus infolge der Schilddrüsenvergrößerung in Verbindung brachte. Daß es sich hier aber nicht allein um eine Druckwirkung handeln könne, ist bereits in der Arbeit von Eulenburg und Guttmann (Pathologie des Sympathikus 1873) betont worden.

Die Hauptsymptome des Leidens lassen sich in der Tat durch Sympathikusaffektion einigermaßen deuten: so die Struma, der Exophthalmus, Hautröte und vermehrte Schweißsekretion durch die Gefäßerweiterung, wie sie bei Lähmung des Sympathikus vorkommt, Herzpalpitationen und das Graefesche Symptom durch Reizung des Sympathikus. Daß Lähmung und Irritation bestimmter Fasern derselben Nerven zu gleicher Zeit bestehen können, sehen wir auch bei anderen Erkrankungen des Nervensystems. Auch ist die dauernde Reizung, wie sie z. B. bei der Hebung des oberen Augenlides hervortritt, nicht ohne Analogie, wie einzelne meinen. Ich erinnere nur an die beständige abnorme Akkommodationsspannung, welche bei der latenten Hyperopie vorhanden ist.

Auffallend bleibt der Umstand, daß die Pupille bei dieser Art der Sympathikusaffektion stets unbeteiligt bleibt. Aber nach den Untersuchungen Cl. Bernards ist der Ursprung der okulopupillären Fasern getrennt von dem der vasomotorischen. Geigel[20] vermutete deshalb den Sitz des Leidens in der Gegend zwischen Pons, Medulla oblongata bis zu den ersten Halswirbeln. Hier würde dann auch ein Einfluß auf den Vagus (Tachykardie infolge seiner Lähmung) möglich sein.

Die Annahme, daß es sich um eine Affektion der Medulla oblongata handle, wurde besonders durch die Tierexperimente von Filehne[21] gestützt, dem die Erzeugung von Exophthalmus und Pulsbeschleunigung von den Corpora restiformia aus gelang. Bienfait[22] hat durch ähnliche Versuche mit Zerstörung der Corpora restiformia auch eine Schwellung der Schilddrüse hervorrufen können. Weiter lassen die Lähmung des Abduzens oder anderer Augennerven ebenso wie die öfter beobachtete Polyurie sowie der Diabetes und Respirationsstörungen auf eine Affektion der Medulla oblongata oder ihrer Nachbarschaft schließen.

Ein Sektionsbefund von Mendel[23] wird zur Stütze der Annahme, daß es sich um eine Bulbärerkrankung handle, herangezogen: bei einem 48jährigen Kranken mit Morbus Basedowii war das linke Corpus restiforme und das rechte solitäre Bündel atrophisch, während Großhirn, Sympathikus, Vagus usf. normal waren.

Mehr Anhänger (Martius[39]) hat jetzt die Moebiussche[2] Schilddrüsentheorie (1887) gefunden, welche sich auf Beobachtungen bezüglich des Auftretens des Myxödems nach Kropfexstirpationen gründet. Die krankhaft gesteigerte Tätigkeit der Schilddrüse bei Morbus Basedowii soll zu

einer Vergiftung des Organismus führen (cf. Boinet und Gilbert[121]), welche die anderweitigen nervösen Erscheinungen hervorruft.

Auch bei dieser chemisch-toxischen Theorie muß man, wie bei der neurotischen (Sympathikus-, beziehentlich Bulbär-) Theorie, teils Reizungen, teils Lähmungen des Sympathikussystems annehmen. Immerhin bleiben die ganz sicheren und nicht allzu seltenen Fälle, wo die Struma fehlt oder ganz gering ist, unerklärt und ebenso entbehrt die Frage, warum ganz gleichartig erscheinende Kröpfe dennoch keinen Morbus Basedowii hervorrufen, einer befriedigenden Beantwortung.

Eulenburg[12a] sucht im Anschluß an die Hürthleschen Experimente, nach denen Nervenreizung bei Tieren keine Änderung der Schilddrüsensekretion hervorruft, für diese veränderte Sekretion als Grundursache eine auch durch mancherlei andere Symptome wahrscheinlich gemachte, primäre Änderung der Blutmischung heranzuziehen. —

Am einfachsten natürlich kommt man über alle Zweifel fort, wenn man die Basedowsche Krankheit als Neurose betrachtet und in ihr eine funktionelle Störung des gesamten Nervensystems sieht. Buschan[121] und Gautier[122] nahmen eine genuine und eine symptomatische Erkrankung dieser Art an: letztere bedingt durch periphere Abnormitäten (pathologische Veränderungen in der Nase, Nasenrachenraum, partielle Darmatonie etc.).

Die Prognose der Krankheit ist nicht ungünstig; nach einer Statistik von v. Graefe und von v. Dusch trat Genesung in 20, respektive 25%, erhebliche Besserung in 30, respektive 46% ein; ein tödlicher Ausgang erfolgte in 12, respektive 12·5%. Nach dem, was ich gesehen, ist Heilung, oder fast vollständige Heilung, wenigstens bei Frauen, noch häufiger. Allerdings bleibt öfter Exophthalmus zurück. Höheres Alter, Schwächezustände und Komplikationen verschlechtern die Aussichten.

Die Therapie hat vor allem für möglichste körperliche und geistige Ruhe zu sorgen. Von Arzneien scheint Jod oft direkt schädlich zu wirken; bei bestehender Anämie oder Chlorose habe ich von Eisen gute Erfolge gesehen. Bromkali und Bromwässer bekämpfen öfter mit Erfolg die Schlaflosigkeit und Aufregung. Ähnliches gilt von phosphorsaurem Natron (2—10 *gr* pro die in Wasser), von dem Kocher, Moebius und andere Gutes berichten.

Die Galvanisation des Halssympathikus (Kathode am Kieferwinkel, Anode am Halse in der Nähe des Brustbeines, 2—3 Milliampères, 5 Minuten lang täglich) habe ich in Übereinstimmung mit vielen öfter erfolgreich angewandt. Vigouroux benutzt den indizierten Strom: die zirka 7—8 *cm* breite positive Elektrode wird an den Nacken gesetzt, während mit der kleineren Kathode die Karotiden, die Augen und die Schilddrüse etwa je eine Minute lang elektrisiert werden; die 10—12 Minuten

langen Sitzungen finden Tag um Tag statt. Die von ihm gerühmten Heilungen, die allerdings bis zum Verschwinden aller Symptome durchschnittlich sechs Monate Behandlung erforderten, wurden von anderen nicht immer erreicht.

Neuerdings ist auch, wie bei Myxödem, die Schilddrüsenbehandlung angewandt worden: so die Tabletten komprimierter Thyreoidea (z. B. von Borrough, Wellcome & Comp.). Es werden $^1/_4$—5 Tabloids gegeben. In den meisten Fällen, die bekannt geworden, ist kein sichtbarer Erfolg darnach eingetreten, nur in wenigen Besserung, in anderen auffällige Verschlechterung. In zwei Fällen, wo ich die Behandlung versuchte, schien eine gewisse subjektive, aber durchaus nicht für den Wert der Präparate überzeugend sprechende Besserung eingetreten zu sein: in einem war der Exophthalmus im Laufe mehrerer Monate etwas zurückgegangen. Bemerkenswert erscheint mir, daß eine Patientin, die ich sah, bei dem monatelangen Gebrauch der Tabloids an Gewicht um mehrere Pfunde zugenommen hatte; bekanntlich wird das Präparat jetzt auch zu Entfettungskuren benutzt.

Bettmann[130] verwirft übrigens die Schilddrüsenbehandlung bei Morbus Basedowii gänzlich, da letztere Affektion entschiedene Ähnlichkeit mit den Erscheinungen des Thyreoidismus bietet. Auch die oft beobachtete alimentäre Glykosurie, die auf Störungen des Kohlenhydratstoffwechsels zurückzuführen ist, dürfte nach ihm Folge der Schilddrüsenwirkung sein, da der Genuß der Drüsenpräparate auch bei Gesunden in einer Reihe von Fällen die alimentäre Glykosurie herbeiführte. Auffallend ist, daß Mikulisz auch mit feingehacktem Thymus des Hammels (10 bis 25 *gr*, dreimal wöchentlich) bei Morbus Basedowii Erfolge erzielt haben will.

Vielfältig ist durch partielle Exzision des Kropfes eine Heilung oder Besserung der Krankheit erreicht worden; in der Mehrzahl handelte es sich jedoch um sekundären Morbus Basedowii, der sich zu einem Kropf hinzugesellte, wenngleich auch bei der primären Basedowschen Krankheit Heilung erzielt wurde (Rehn[24], Krönlein, Lemke[43]). Da aber die Zahl der Todesfälle nach der Operation verhältnismäßig groß ist — Buschan[25] fand unter 80 Operationen sechsmal Exitus letalis —, so wird man nur unter besonderen Indikationen zu diesem Eingriff schreiten dürfen. In noch viel stärkerem Grade dürfte dies betreffs der von Jonnesco[127] neuerdings ausgeführten doppelseitigen Totalresektion des Halssympathikus gelten. In zwei Fällen sah er darnach Verringerung des Exophthalmus und der Struma; die Tachykardie schien weniger beeinflußt. Bei Epileptikern, die Jonnesco in derselben Weise behandelte, trat sogar eine Vermehrung des Pulses ein.

In einzelnen Fällen, wo eine Hypertrophie der Nasenschleimhaut bestand, hat der erforderliche chirurgische Eingriff Besserung gebracht (Muschold[44]).

Die Behandlung etwaiger Hornhautprozesse erfolgt nach den auch sonst geltenden Regeln. So weit die Bloßlegung des Bulbus dabei eine Rolle spielt, ist für besseren Lidschluß durch nächtlichen Verband oder operative Verengerung der Lidspalte (Tarsoraphie) zu sorgen (cf. S. 222). v. Graefe[6a] hat auch die partielle Trennung des Levator palpebrae superioris ausgeführt. Zum Schutze der Augen empfiehlt sich das Tragen einer Schutzbrille. —

Es sei hier angefügt, daß Vossius[77] mit einfachem Struma das Auftreten von Katarakten in Verbindung bringt, die sich durch eine besondere Härte auszeichnen. Er hat bisher 14 derartige Starformen bei jugendlichen Frauen mit Struma beobachtet.

3. Myxödem.

Als Myxödem (nach Charcot Cachexia pachydermica) wurde von William Ord (1877) eine Krankheit beschrieben, bei der die äußeren Hautdecken eine eigentümliche ödematös-schleimige Beschaffenheit zeigten. Es handelt sich aber nicht um ein Hautödem, wie es beim ersten Anblick scheinen könnte, sondern um eine Infiltration mit Muzin. Die Schwellung der Haut schreitet langsam fort und beginnt meist zuerst im Gesicht. Die Augenlider schwellen an und verengern die Lidspalte; das Gesicht bekommt einen stupiden Ausdruck. Die Zunge wird dick. Dann folgen die Extremitäten, die plump und geschwollen aussehen. Die Haut ist blaß wie Alabaster, trocken und fühlt sich speckig an; Kopfschmerzen, Gedächtnisschwäche, Verringerung der Intelligenz, Schwere in den Gliedern sind frühzeitig vorhanden. Der Puls ist klein, aber sonst regelmäßig. Besonders oft wurde diese Affektion nach Totalexstirpation der Schilddrüse beobachtet. Tritt sie spontan auf, so ist die Glandula thyreoidea atrophisch oder fehlt ganz; nur in einzelnen Fällen war Kropf vorhanden.

Betreffs des Sehorgans ist von Wadsworth[27] eine beiderseitige Sehnervenatrophie mit Amblyopie und Gesichtsfeldbeschränkung beobachtet worden, auch Ödeme der Netzhaut werden gelegentlich angeführt. Bei einer mir von Dr. Betke zugesandten Patientin, wo später Myxödem konstatiert wurde, bestand beiderseits ein zentrales Farbenskotom ohne sichtbare Papillenveränderung, ganz wie wir es bei retrobulbärer Neuritis im Beginn finden. Unter Thyreoidinbehandlung trat Besserung ein.

Callan[94] bringt auch eine Kataraktentwicklung mit der Affektion in Verbindung, Wagner[154] eine doppelseitige Neuroretinitis.

Die Schwellung der Lidhaut bildet ein sehr frühzeitiges Krankheitssymptom: so sah Nixon[28] zuerst Schwellung der rechten Wange und des rechten oberen Augenlides eintreten. Auch Verminderung der Tränensekretion soll öfter vorhanden sein.

Als Ursache des Leidens ist der Ausfall der Schilddrüsentätigkeit anzusehen. Letztere scheint ein Sekret abzusondern, welches sich aus dem Blute bildet und im Blute den toxischen Prozessen des Stoffwechsels gegenüber antitoxisch wirkt (Ewald[26]). Beim Fehlen dieser Tätigkeit treten alsdann die Wirkungen der erwähnten Toxine in dem Bilde des Myxödems und der Cachexia strumipriva hervor. Nachdem Bircher (1889) zuerst durch Implantation einer eben exstirpierten Struma in die Bauchhöhle eines an schwerer Cachexia strumipriva leidenden Mädchens auffallende Besserung erzielt hatte, kam man dazu, die Schilddrüsen von Tieren (Schaf, Kalb, Schwein) innerlich zu geben, teils in Extrakten, teils getrocknet (Thyreoidtabletten). Der Erfolg war in vielen Fällen glänzend. Neuerdings hat man ebenso ein aus der Schilddrüse hergestelltes Jodpräparat (Baumann), wie es scheint, mit Nutzen verwendet, das Thyreo-Jodin.

In einzelnen Fällen aber und bei sehr starker Zufuhr von Thyreoidin entstehen bedrohliche Erscheinungen (Thyreoidismus): starke Pulsfrequenz, Herzpalpitationen, Temperatursteigerung, vermehrte Diurese, Mattigkeit etc. —

In einem gewissen Zusammenhang mit der Funktion der Thyreoidea scheint die der Hypophysis zu stehen. Experimentell fand sich nach der Thyreoidektomie fast regelmäßig eine Vergrößerung der Hypophysis (Rogowitsch[40], Hoffmeister[41]), jedoch haben die anatomischen Untersuchungen an Menschen mit Schilddrüsenentartung, welche Schönemann[50] in 112 Fällen anstellte, keine dementsprechende Ergebnisse geliefert.

Neuerdings hat Uhthoff[42] wieder eine Beobachtung mitgeteilt, die er durch eine auf Grund des Fehlens der Thyreoidea entstandene Hypertrophie der Hypophysis und dadurch bewirkten Druck auf das Chiasma zu erklären sucht. Es handelte sich um einen Fall von Zwergwachstum. Das seit ihrem 9. Lebensjahre im Wachstum außerordentlich zurückgebliebene 14jährige Mädchen litt an temporaler Hemianopsie und atrophischer Verfärbung der Sehnervenpapille.

Betreffs der Akromegalie haben wir bereits oben über Fälle berichtet, bei denen die bei diesem Leiden oft beobachtete temporale Hemianopsie mit Sehnervenatrophie als Folge eines Hypophysentumors auftrat (S. 101). Uhthoff führt (an der eben zitierten Stelle) weitere Fälle an, ebenso Denti[128]. Auch Augenmuskellähmungen, Nystagmus, Exophthalmus und Verdickung der Augenbrauen sind gesehen worden (Mével[145]).

4. Anämie und Chlorose. — Perniziöse Anämie.

Die Erscheinungen am Sehorgane sind bei Anämischen und Chlorotischen meist übereinstimmend; ebenso ihre Beschwerden. So klagen sie oft darüber, daß es ihnen gelb, grün oder schwarz vor den Augen werde; gelegentlich geht dies Ohnmachtsanfällen voran oder folgt ihnen. Meist dauert der Zustand nur wenige Minuten, selten länger.

v. Noorden[47] berichtet über einen ungewöhnlichen Fall, wo ein 18jähriges, schwer chlorotisches Mädchen nach dem Pressen bei hartem Stuhlgang öfter einen Anfall totaler Erblindung bekam, der bisweilen selbst 4—6 Stunden anhielt, während er für gewöhnlich durch Rückenlage mit leichter Senkung des Kopfes in kurzer Zeit vorüberging. Die mehrfach vorgenommene ophthalmoskopische Untersuchung der Augen ergab: hochgradige Blässe der Retina, Pulsation der Arterien und Venen, Transparenz der Gefäße.

Recht häufig handelt es sich um Beschwerden der Asthenopie, die bisweilen mit Stirnschmerz verknüpft sind. Hier liegt der Grund oft in der Muskelschwäche, welche eine andauernde Akkommodation oder Konvergenz verhindert. Am meisten wird dieser Kraftmangel natürlich hervortreten, wenn die Recti interni an und für sich insuffizient sind, oder wenn etwa Hyperopie besteht, bei der dann die für die Nähe geforderte Akkommodation nicht mehr wie in gesunden Tagen geleistet werden kann.

Während verhältnismäßig oft eine auffällige Blässe des Augenhintergrundes, speziell der Papilla optica, bei der Augenspiegeluntersuchung hervortritt und selbst die Farbe des Blutes in den Gefäßen heller wird, sieht man in anderen eine abnorme Rötung: die Papilla optica zeigt eine ziemlich gleichmäßige Rosafärbung und die Venen auf ihr und auf der Netzhaut sind stärker gefüllt. Bisweilen spielen hier dauernde abnorme Akkommodationsanstrengungen mit, die auch sonst zu Hintergrundshyperämie führen.

Bei Chlorose ebenso wie in anämischen Zuständen kann man bisweilen auch Arterienpuls beobachten. Derselbe zeigt nur ausnahmsweise den Charakter der deutlich wahrnehmbaren „Druckpulsation", wie wir sie bei Glaukom sehen; meist handelt es sich um sehr geringe und schwer erkennbare Schwankungen des Gefäßlumens, das sich systolisch etwas erweitert, und um kleinere Lokomotionen, die besonders an Gefäßschlängelungen oder Gefäßverästelungen hervortreten — ähnlich wie sie bei Morbus Basedowii vorkommen (cf. auch Erkrankungen der Kreislauforgane).

Raehlmann[46] glaubt die Fälle von Anämie, bei denen sich hochgradiger Arterienpuls zeigt, von den anderen, wo dieser sowie eine ab-

solute oder doch relative Hyperämie der Netzhautgefaße fehlt, trennen zu können: in ersteren bestehe eine stark hydrämische Blutbeschaffenheit, die durch Verminderung der Anzahl der Blutkörperchen, Abnahme ihres Volumens und Hämoglobingehaltes bedingt sei. Zumft[95] fand bei seinen chemischen Analysen weiter eine Verminderung des Trockenrückstandes, an der vornehmlich die korpuskulären Elemente des Blutes partizipieren. Bei dieser Form der Chlorose handelte es sich meist um wohlgenährte Individuen, aber von wachsbleicher Hautfarbe. Bei den anderen Chlorotischen, wo die Blässe der Haut weniger hervorstechend, das Fettpolster aber mehr geschwunden war, zeigten sich die Netzhautgefäße eng. Das Sichtbarwerden der Pulsation erklärt Raehlmann dadurch, daß bei der leichten Beweglichkeit der verkleinerten und hämoglobinarmen Blutkörperchen (Friedrichson[49]), die auch an Zahl abgenommen haben, und bei der Dünnflüssigkeit des Blutes die Blutsäule durch die Herzsystole leichter und kräftiger verschoben und so auch in den kleinen Arterien der Puls wahrnehmbar wird. Dazu kommt ferner, daß durch die veränderte Blutmischung eine Dehnung und Schwächung der Arterienwandung (Thoma) eintritt: ein Moment, das betreffs des Sichtbarwerdens der systolischen Druckschwankung ebenfalls von Bedeutung ist. Die Arterien sind alsdann stark geschlängelt, die Farbe ist hell-gelbrot, die der Venen matt-schellackfarben und durchsichtig.

Schmall[48], welcher 94 Fälle von chronischer Anämie, darunter 55 Fälle von Chlorose, daraufhin ophthalmoskopisch untersuchte, konnte sich der Ansicht Raehlmann's, daß der Augenspiegelbefund an sich die Teilung der Chlorotischen in die erwähnten zwei Klassen gestatte, nicht anschließen: allerdings hat er, wie Friedrichson[49] hervorhebt, keine Zählung der Blutkörperchen vorgenommen.

Eine ausgeprägte Hyperämie, speziell Kaliberzunahme der Arterien hat er nur in Fällen gesehen, wo lokale Reizzustände (Konjunktivitis, Akkommodationsspasmus) bestanden. Hingegen zeigen die Netzhautgefäße oft eine normale Füllung, die der sonst an Haut und Schleimhaut der Chlorotischen zu beobachtenden Anämie widerspricht. Eine stärkere Schlängelung der Netzhautarterien, die aber nicht gleichzusetzen ist einer Kalibererweiterung, da sie auch bei verengten Arterien vorkommt, ist häufiger bei Chlorotischen und Anämischen als bei Gesunden. Eine Kaliberabnahme der Arterien und Venen zeigt sich fast immer bei Anämie infolge maligner Neubildungen. Öfter sind die Venen erweitert, wodurch sich die dunklere Färbung der venösen Blutsäule erklärt.

Den Netzhautarterienpuls hat auch Schmall häufig beobachtet (unter 55 Chlorotischen 20mal): er fehlt bei demselben Individuum zeitweise. Im übrigen stimmt er der Erklärung, daß die hydrämische Beschaffenheit des Blutes die Ursache des Pulses sei, nicht zu, da die Herz-

schwäche anämischer Individuen den Gewinn, der durch die größere Verschiebbarkeit der Blutsäule entsteht, wieder ausgleiche. v. Noorden fand unter 46 Chlorotischen den Augenhintergrund 22 mal normal; 17 mal ungewöhnlich blasse Retina und durchscheinende Gefäße; Arterienpuls außerhalb der Papille 5 mal; Venenpulsation 3 mal.

Bei den ophthalmoskopischen Untersuchungen Chlorotischer treten in der Tat relativ häufig kleine Arterienpulsationen hervor und ebenso eine mit der sonstigen sichtbaren Anämie kontrastierende Hyperämie; in anderen Fällen Anämie. Ob aber diese, doch oft noch innerhalb der physiologischen Breite fallenden Befunde sich in dem Sinne Raehlmann's streng der Blutbeschaffenheit entsprechend sondern lassen, erscheint mir ziemlich zweifelhaft.

Von Erkrankungen des Augenhintergrundes ist besonders die Neuritis optica zu nennen. Dieselbe verknüpft sich bisweilen mit einer stärkeren ödematösen Schwellung und kann so den Anschein einer Stauungspapille gewinnen. Jedoch wird man bei Chlorotischen und Anämischen immer eher an die Möglichkeit einer von der Blutmischung abhängigen, wässerigen Durchtränkung des Gewebes, die sich zu der einfachen Neuritis optica hinzugesellte, denken müssen, als an eine von intrakranieller Druckzunahme abhängige „Stauungspapille". Ich habe derartige Fälle lange beobachtet, bei denen volle Sehschärfe bestand. Man kann hier annehmen, daß es sich um eine einfache, etwa, wie oben erwähnt, infolge von Akkommodationsüberanstrengung etc. entstandene Papillenhyperämie handelte, welche zu sekundären Ausschwitzungen Anlaß gab. Es entspricht dies auch den Angaben von Gowers und Williams, die häufig Hyperopie bei diesen neuritischen Affektionen fanden. Allerdings liegt auch die Möglichkeit vor, daß gelegentlich eine Blutung in der Sehnervenscheide (wie beispielsweise bei Pachymeningitis Fälle oben zitiert sind) die Stauungspapille veranlasse. Vielleicht gehört der Fall von Litten und Hirschberg[52] hierher. Diese fanden bei einem 15jährigen Mädchen mit den Erscheinungen einer leichten Anämie eine doppelseitige Stauungspapille und Amaurose. Die quantitative Lichtempfindung kehrte nach 8 Tagen zurück; nach 5 Wochen war das ophthalmoskopische Bild normal; außer täglich sich verringernden zentralen Skotomen keine Sehstörungen. Die während der Erblindung weite und starre Pupille reagierte wieder. Engelhardt[45] berichtet über einen Fall, wo eine doppelseitige Stauungspapille mit folgender Atrophie und starken Gehirnerscheinungen (Krämpfe, Hemiplegie etc.) die Diagnose auf Hirntumor stellen ließen: die Sektion erwies davon aber nichts, es handelte sich um Folgen der Chlorose.

Seltener sind bei diesen Patienten retrobulbäre Neuriten, welche im Beginn eine verhältnismäßig intakte Papilla optica zeigen, die sich erst

später partiell verfärbt. Besonders in anämischen Schwächezuständen, wie sie nach zu lang fortgesetzter Laktation oder auch ohne speziell nachweisbare Ursache vorkommen, habe ich sie beobachtet. Folgender Fall diene als Beispiel:

Eine 24jährige Frau bemerkte vor 14 Tagen plötzlich, daß sie mit dem linken Auge schlechter sah. Sie hatte ihr Kind, das sie ein Jahr und zwei Wochen genährt, vor einigen Monaten entwöhnt, da sie stark abmagerte (sie hatte in einem halben Jahre 35 Pfund an Gewicht verloren) und blaß geworden war. Dabei wurde der Appetit sehr schlecht. Urin war frei von Eiweiß und Zucker. Organische Fehler ließen sich nicht nachweisen. Mit dem linken Auge konnte sie nur Finger in $^1/_3$ *m* Entfernung zählen. Es bestand ein großes zentrales Skotom (zirka 15° nach allen Richtungen hin); neben dem Fixationspunkt verschwand das Prüfungsobjekt vollkommen, während es im übrigen Teil des Skotoms nur verschleiert war. Die Papilla optica schien etwas blasser als normal, Grenzen leicht verschwommen. Bei Bettlage, Eisen- und Sublimatgebrauch besserte sich das Sehen schnell; schon nach 10 Tagen las sie mittleren Druck. Nach zirka 6 Wochen hatte sie Sehschärfe fast 1; das Skotom war noch vorhanden, aber sehr klein und nur durch eine leichte Verschleierung, welche das sonst gut erkennbare Rot und Grün erhielt, erkennbar. Die Papille zeigte hingegen eine ausgesprochene partielle Abblassung an der Makulaseite.

Es war hier also derselbe Prozeß, den wir oft bei Intoxikationsamblyopien (Tabak, Alkohol) beobachten.

Aber auch volle Erblindung mit gleichem Verlauf wie nach Blutverlusten kann eintreten. Ich habe dies bei einem auffallend blutarmen 12jährigen Knaben gesehen, der in kurzer Zeit beiderseits erblindet war. Auf einem Auge kam es wieder zum Fingerzählen. Die Papillen waren beiderseits weiß, Arterien eng, Venen stärker gefüllt. Keinerlei sonstige ätiologische Momente waren nachweisbar.

Auch die Netzhaut erkrankt bisweilen bei Chlorose und Anämie, indem Blutungen und weißliche Plaques entstehen: bisweilen ähnelt das Bild dem bei Retinitis albuminurica vorkommenden.

Nach einer von L. Pick[147] systematisch in der Lichtheimschen Klinik durchgeführten ophthalmoskopischen Untersuchung aller an chronischen sekundären Anämien (als Folge von Karzinomen, Ulcus ventriculi, Intestinalaffektionen etc.) leidender Patienten, sind retinale Veränderungen in Gestalt kleiner graulicher bis weißer Plaques oder von Blutungen nicht allzu selten: sehr häufig finden sie sich bei malignen Tumoren des Magens (Retinitis cachecticorum, nach Pick); auch vorübergehende Albuminurie kann sie hervorbringen. Elschnig[168] macht auf die sichtbare körnige Strömung in den Blutgefäßen infolge der Verminderung der Zir-

kulation aufmerksam, die am schnellsten bei der Leukämie eintrete und mit der Agglutinationsfähigkeit der roten Blutkörperchen in Zusammenhang stehe.

Verhältnismäßig häufig finden sich bei anämischen schlecht genährten jugendlichen Individuen Glaskörperblutungen. Diese Blutungen befallen gewöhnlich erst ein Auge, dann meist auch das zweite. Die Affektion ist sehr langwierig und kann, wenn, wie oft, die Blutungen rezidivieren, zur Erblindung führen. Sie trifft vorwiegend junge Männer, kommt aber auch bei Mädchen vor; Nieden[53] möchte sie mit einer gestörten oder retardierten Geschlechtsentwicklung in Verbindung bringen, was aber durchaus nicht immer zutrifft.

Weiter ist bemerkenswert, daß man bei Chlorotischen eine bereits bestehende Myopie oft schnell zunehmen und ausgeprägtere Erscheinungen der Sclerotico-Chorioiditis posterior auftreten sieht. Es kann dann auch zu Glaskörpertrübungen kommen.

Iritis serosa ist ebenfalls bei chlorotischen und anämischen Mädchen nicht selten. Feine graue oder bräunliche Beschläge auf der Membrana Descemetii neben zarter perikornealer Rötung sind oft die ersten Zeichen der außerordentlich langwierigen Krankheit. Da der ganze Uvealtraktus dabei beteiligt ist, wie die Glaskörpertrübungen und Chorioidealveränderungen erweisen — auch die Papilla optica ist meist gerötet —, so ist die Bezeichnung Uveitis geeigneter. Seltener werden männliche Individuen befallen. Aber auch bei diesen findet sich das Leiden, besonders im Nachstadium erschöpfender Krankheiten. Ob man andersartige Chorioiditen, Iriten, Skleriten auf Chlorose zurückführen kann, erscheint zweifelhaft, da sie nur außerordentlich selten bei den betreffenden Leiden beobachtet werden.

Öfter werden ohne sonstige Befunde konzentrische Gesichtsfeldeinengungen als Folge der Chlorose angegeben: hier dürfte aber, wie oben ausgeführt (cf. Traumatische Neurose), die Art der Prüfung und die Aufmerksamkeit der Untersuchten eine Rolle mitspielen. Hingegen besteht oft Überempfindlichkeit, Miodesopsie, Reizbarkeit der Augen, Lichtscheu, bisweilen auch Hemeralopie. Die ersteren Beschwerden sind sehr oft von Konjunktivitis und Blepharitis, die häufig vorhanden sind, abhängig. Auch einfache Lidschwellungen, besonders des Morgens, finden sich bei Anämischen.

Bei der perniziösen Anämie (Biermer) sah Horner[64], der zuerst etwa 30 Fälle in Zürich untersuchte, fast ausnahmslos massenhafte Blutungen in der Retina neben sehr bedeutender Ausdehnung und Schlängelung der Venen. Der Optikus war vollkommen weiß. Bisweilen ist auch die angrenzende Netzhaut getrübt; sehr selten finden sich weiße Plaques wie bei Retinitis albuminurica um die Makula (Quincke[65]). Die

Blutungen haben hingegen oft ein weißes Zentrum. Letzteres soll sich nach Manz[66] aus kleinen, rundlichen Zellen mit deutlicher Hülle zusammensetzen. Uhthoff[67], der sechs Fälle anatomisch zu untersuchen Gelegenheit hatte, konnte diesen Befund nicht bestätigen: nach ihm bestehen die Veränderungen aus Hämorrhagien in den verschiedenen Netzhautschichten, aus variköser Hypertrophie der Fasern in der Nervenfaserschicht der Retina und aus Einlagerungen glänzender, kolloider, zum Teil auch feinkörniger Massen von verschiedener Größe und Gestalt in der Zwischenkörnerschicht. Es handelt sich demnach in den schwereren Fällen um eine wirkliche Netzhautentzündung.

In einem von Sargent[96] beobachteten Falle bekam ein 14jähriges Mädchen zu ihren Netzhautblutungen auch noch eine doppelseitige Netzhautablösung. Die anatomische Untersuchung ergab auch Blutungen im Sklerokornealrande und in der vorderen Augenkammer; die Ablösung war aber durch ein seröses Exsudat bedingt.

In neuerer Zeit ist der Augenbefund von mehreren Fällen von Anaemia perniciosa, die durch Botriocephalus latus hervorgerufen wurden, veröffentlicht worden. Natanson[73] fand bei drei Patienten Netzhautblutungen und Tschemolosow[74] bei vier Kranken ebensolche, die besonders um den gelben Fleck und um die Papilla gruppiert waren. Letzterer Autor sah auch zuweilen ampullenartige Erkrankung der Netzhautgefäße. Natanson konnte ein Auge mikroskopisch untersuchen: die meisten Extravasate lagen in der Nähe der Gefäße; die Netzhaut zeigte ein ganz leichtes Ödem, während sonstige Entzündungserscheinungen fehlten.

In ähnlicher Weise wird durch Ankylostoma duodenale eine gefährliche Anämie hervorgerufen. Schon Griesinger führte die ägyptische Chlorose auf diese Helminthe zurück (1851); am Rhein leiden besonders die Ziegelarbeiter und Bergleute unter ihr, wie zuerst die Untersuchungen von Leichtenstern gezeigt haben. Auch durch Bacterium termo im Darm wurden schwere Anämien bewirkt (Jürgensen), ebenso durch Peitschenwürmer, Trichocephalus dispar (Moosbrugger). In all diesen Fällen finden sich oft ophthalmoskopisch Blässe der Papilla- und Netzhautgefäße, Arterienpulsationen und blasse Sehnerven. Auch Netzhautblutungen sind öfter bei diesen Anämien beobachtet worden (Fischer[125], Nieden).

5. Leukämie. Pseudoleukämie.

Die Veränderungen des Augenhintergrundes bei Leukämie sind zuerst von Liebreich[61] beschrieben. Allerdings ist das Bild, welches er in seinem Atlas der Ophthalmoskopie gibt, nur selten. Der Augenhintergrund hat eine helle, orangegelbe Färbung, die durch die leukämische

Beschaffenheit des Blutes in den hell orangefarbig erscheinenden Arterien und den blaßroten Venen, die ausgedehnt und geschlängelt sind, bedingt ist. Auch die Chorioidealgefäße zeigen, so weit sie sichtbar, diese Farbenveränderung. Die Netzhaut sieht ödematös-trüb aus, die Papilla blaß, verwaschen, selten stark prominent (Öller[166]). Oft werden die erweiterten Venen von weißen Streifen begrenzt. Dazu kommen Blutungen und weiße und weißgelbliche Flecken in der Netzhaut; bisweilen bilden letztere runde hervorragende Herde, die von Blut umsäumt sind.

Häufiger findet man geringere Veränderungen: so Blutungen, kleinere weiße oder gelbliche Flecke mit oder ohne Netzhaut- und Papillartrübungen. Dabei fehlt auch die helle Verfärbung des Augenhintergrundes; kurz es sind Bilder, wie wir sie auch gelegentlich bei Chlorose und Anämie sehen. Auch einfache Hyperaemia retinae bei stärkerer Venenfüllung mit etwas verschwommenen Grenzen der sonst normalen Papilla habe ich beobachtet.

Grunert[149] sah in einem Falle in den verdickten und geschlängelten Netzhautvenen das Blut wie körnigen Sand rinnen.

Die Sehstörungen hängen von dem Sitze der Erkrankungen ab und treten gewöhnlich nur auf, wenn die Makula getroffen ist. Es kann aber auch durch massenhafte Blutungen Erblindung herbeigeführt werden. So in einem Falle von Saemisch[62], wo gleichzeitig Blutungen in der Chorioidea, im Glaskörper und Unterhautbindegewebe entstanden. Hier gesellte sich dann später noch Sekundärglaukom hinzu. Auch starke, flottierende Glaskörperblutungen habe ich gesehen, die die Sehschärfe auf Erkennen von Handbewegungen in der Nähe herabsetzten.

Einen Fall von Blutungen aus Iris und Corpus ciliare in die vordere Kammer hat Sorger[146] beschrieben, Scholtz[167] eine Netzhautablösung durch Bluterguß.

Die pathologisch-anatomischen Untersuchungen ergeben, daß die weißen Herde der Netzhaut zum Teil aus gangliös hypertrophierten Nervenfasern (Recklinghausen), Fettkörnchenzellen in der äußeren Netzhautschicht (Perrin) und Extravasaten leukämischen Blutes mit Überwiegen der weißen Blutkörperchen (Leber[63]) oder auch aus Gefäßektasien, die mit Leukozythen ausgestopft waren (Deutschmann[97], Murakomi[150]), bestehen. Daneben Blutungen, die bisweilen auch in der Chorioidea gefunden wurden, Hypertrophierung des Stützgewebes und Papillenschwellung (Öller[117], ich). Gelegentlich ist mir aufgefallen, wie umschriebene Netzhautblutungen bisweilen vorzugsweise aus roten Blutkörperchen bestanden — daher auch die rote Färbung im ophthalmoskopischen Bilde —, während daneben die durchschnittenen Gefäßlumina mit weißen Blutkörperchen vollgestopft waren.

Übrigens zeigen die verschiedenen Untersuchungen nicht immer gleiche Ergebnisse, indem bald die eine oder die andere pathologische Veränderung fehlt oder vorwiegt.

Selbst ohne objektiven Augenspiegelbefund habe ich bei einem leukämischen 66jährigen Manne hochgradige Schwachsichtigkeit beobachtet. Letztere war etwa sechs Wochen vor der Untersuchung ziemlich schnell entstanden und hatte in ihrer Höhe etwas geschwankt. Bei der Vorstellung des Kranken konnte er mit dem linken Auge nur noch Handbewegungen in 20 *cm* wahrnehmen, mit dem rechten in zirka 6 *m*. Beiderseits war das Gesichtsfeld nach allen Richtungen hin stark eingeengt, besonders nasal- und temporalwärts. Ophthalmoskopisch fand sich keine Erklärung für die Sehschwäche; der Augenhintergrund war normal, nur die Papille erschien etwas blaß, entsprechend der hochgradigen Hautblässe, aber keinesfalls atrophisch. Die Blutuntersuchung zeigte starke Zunahme der Leukozythen. Urin war frei von Albumen und Zucker. Vor etwa drei Jahren waren dem Kranken Nasenpolypen entfernt worden, wobei starke Blutungen stattgefunden hatten. Es dürfte sich in diesem Falle um eine retrobulbäre Neuritis gehandelt haben.

Von spezifischer Regenbogenhautentzündung bei Leukämischen ist wenig bekannt. Michel[107] beschreibt allerdings eine leukämische Iritis, wo die Exzision der Iris das Vorhandensein von unregelmäßigen Knoten ergab, welche aus großkernigen, lymphoiden Elementen und epitheloiden, zu Zellsträngen angeordneten Zellen bestand. Jedoch ist der Fall nicht ganz sicher, da die anfänglich vorhandene „geringe Vermehrung der weißen Blutkörperchen“ später normalem Blutbefunde wich. Auch in fünf von Horner[139] beobachteten Fällen, wo eine Iritis serosa mit kleinen, graurötlichen, runden Geschwülsten (Lymphomen) im Gewebe einherging, deutete zwar die Schwellung der Hals- und anderer Drüsen sowie die Atembeschwerden bei intakter Lunge auf leukämische Zustände, aber die mehrmals unternommene Blutuntersuchung gab keine entscheidenden Anhaltspunkte.

Bisweilen kommen bei Leukämie Lymphome in der Orbita vor. Dieselben scheinen gern die Tränendrüsen zu befallen; eine derartige Beobachtung ist von Gallasch (1875) mitgeteilt worden. Es handelte sich um ein $4^1/_2$jähriges leukämisches Kind. Rosa Kerschbaumer[57] hat einen doppelseitigen Exophthalmus infolge eines leukämischen Tumors, der hinter dem Bulbus begann und sich auf der Sklera bis nahe dem Hornhautrande vorschob, genauer beschrieben. Sie stellt acht bisher veröffentlichte Fälle zusammen; es fehlen aber einzelne, so beispielsweise der von Dunn. In der Regel sind mehrere, ziemlich scharf abgegrenzte Geschwülste vorhanden, die in den Lidern und der Orbita ihren Sitz haben. In dem Falle von Rosa Kerschbaumer waren auch die Chorioidea und

Retina von zahlreichen Rundzellen infiltriert, die das normale Gewebe zum Teil zerstört hatten. Auch der Subvaginalraum war ebenso wie der Supravaginalraum von Rundzellen dicht gefüllt.

Ganz vereinzelt stand bis vor kurzem der von Axenfeld[76] genau untersuchte Fall von Lymphombildungen bei Pseudoleukämie (malignes Lymphom). Es handelte sich um einen 62jährigen Ökonom, der sich mir zuerst wegen Anschwellung der Lider vorgestellt hatte. Es fanden sich in letzteren unter der Konjunktiva kleine erbsengroße Knötchen, die eine gewisse Ähnlichkeit mit alten Chalazien hatten. Später schwollen die Lider im ganzen prall an; nur hier und da ließen sich noch die Grenzen einzelner Tumoren fühlen. Die Geschwulst ging auch in die Orbita und es entstand doppelseitiger Exophthalmus. Innerer Gebrauch von Arsenik bewirkte deutlichen Rückgang. Axenfeld führt noch aus der chirurgischen Literatur bemerkenswerte Fälle an, wo bei Pseudoleukämie aus dem Cavum cranii Geschwulstmassen in die Orbita hineinwuchsen.

Einen dem Axenfeldschen ähnlichen Fall habe ich neuerdings bei einem 21jährigen Mädchen beobachtet. Es war beiderseits hochgradiger Exophthalmus vorhanden, die Lidhaut war durch die Geschwülste blaurot gespannt. Die Konjunktiva war am rechten Auge unten stark hervorgebuckelt, am linken Auge fühlte man in ihr einzelne harte Knoten. Dabei bestand rechts Neuritis optica, S $^1/_{10}$; links S = 1. Es wurde Arsenik verordnet. Vier Jahre später war der Exophthalmus noch gleich hochgradig. Die Papille des rechten Auges war atrophisch, die Gefäße zeigten weiße Ränder (Perivaskulitis). In der Netzhaut einzelne schwarze Pigmentflecke als Reste von Blutungen. Amaurosis. Links: Papilla optica gerötet, verwachen; S $^1/_2$.

Auch von Bronner[79], Boërma[80], Panas[82] und neuerdings Hochheim[151] sind ähnliche Fälle veröffentlicht worden. Der des ersteren betraf einen 52jährigen Mann, der durch Arsenikgebrauch „vollkommen geheilt“ wurde. Vorher war zu konstatieren, daß, sobald die Arznei ausgesetzt wurde, auch die Geschwülste, die die unteren Lider befallen hatten, wieder wuchsen. Die Untersuchung eines herausgenommenen Knotens zeigte, daß es sich um Lymphombildung handelte. —

Aber es kommen auch symmetrische Orbitallymphome vor, bei denen weder ausgeprägte Erscheinungen der Leukämie (Vermehrung und Veränderungen der weißen Blutkörperchen) noch der Pseudoleukämie (Hodgkin-Krankheit, Kachexie und Lymphdrüsenschwellung) vorhanden sind (cf. Hochheim). Vor kurzem beobachtete ich bei einem sonst gesunden Mädchen unter der Übergangsfalte des oberen Lides des linken und der des unteren Lides des rechten Auges ein bohnengroßes Lymphom (durch Exstirpation eines Stückes mikroskopisch erwiesen). Bei Arsenikgebrauch trat eine deutliche Abnahme ein.

Von Goldzieher[81] wurden als Lymphome der Konjunktiva Fälle beschrieben, welche eine gewisse Ähnlichkeit mit Trachomfollikelentwicklung hatten und sich durch kolossale Follikelwucherungen (bis Bohnengröße) mit gleichzeitiger hochgradiger Konjunktivitis und Papillenschwellung auszeichneten: es gesellte sich eine große Lymphombildung am Halse hinzu. Der Prozeß war immer einseitig und wurde durch ausgedehnte Exstirpationen zur Heilung gebracht. Auch den von Greeff[83] veröffentlichten Fall (pseudo-trachomatöse Augenentzündung) rechnet Goldzieher hierher. —

Eine ganz ungewöhnliche Affektion, die ich ebenfalls mit der durch Blutuntersuchung nachgewiesenen Leukämie in Verbindung bringen mußte, beobachtete ich bei einem fetten, früher gesunden Mann im mittleren Lebensalter. Nach einer heftigen Angina bekam derselbe einen eiterigen Mittelohrkatarrh, fühlte sich dauernd matt, magerte auch ab. Einige Wochen später entstand ohne nachweisbare Ursache eine Phlegmone der linken Orbita: der Bulbus trat stark hervor, wurde unbeweglich und erblindete infolge der Einwirkung auf den Sehnerven. Die Papilla war gerötet, etwas geschwellt, die Venen stark gefüllt, geschlängelt. Nach einem Einstich in die Augenhöhle entleerte sich bald massenhafter Eiter. Während der Prozeß zurückging, entstand am Halse eine starkte Drüsengeschwulst, die ebenfalls in Eiterung überging. Nach Monaten war die Papille links atrophisch. Auf der Netzhaut des rechten Auges bestanden vereinzelte Apoplexien.

6. Blutungen.

Nach akuten Blutverlusten sind in einer Reihe von Fällen Schwachsichtigkeiten oder sogar vollständige Erblindungen beobachtet worden. A. v. Graefe[51] hat bereits 1860 zwei Fälle von Amaurose nach Blutbrechen veröffentlicht; während er hier zur Erklärung auf die Möglichkeit von Blutergüssen in die Sehnervenscheiden hinweist, kommt er in einer späteren Arbeit[51a] zu der Ansicht, daß „irritative Vorgänge im Sehnerv hinter dem Bulbus mit symmetrischem Anstoß die Schuld tragen", also eine doppelseitige retrobulbäre Neuritis, die überhaupt zur Deutung vieler fulminanter Erblindungen (so ein von ihm mitgeteilter Fall nach einem durch ein Emetikum veranlaßten Brechakt, l. c., S. 141) herangezogen werden müsse.

Die Erblindungen nach Blutverlusten haben das Eigentümliche, daß sie nicht zur Zeit der infolge der akuten Blutungen veranlaßten höchsten Anämie hervortreten, sondern erst mehrere Tage, selbst bis zu zwei Wochen später, wenn bereits eine gewisse Restitution stattgefunden hat. Meist legt es sich nach den Schilderungen der Kranken zuerst wie ein

Schleier über die Gegenstände, der teils das ganze Gesichtsfeld, teils eine Partie desselben einnimmt; in wenigen Stunden verdichtet sich derselbe und es kommt dann in den schweren Fällen zu vollständiger Erblindung; in anderen kann ein Teil des Gesichtsfeldes frei bleiben, oder es tritt nur Amblyopie ein. In der Regel sind beide Augen befallen.

Der Ausgang ist verschieden: bald bleibt dauernde Erblindung, bald kommt es zu voller oder teilweiser Restitution des Sehvermögens. In einem von Horstmann[54] mitgeteilten Falle stellt sich, trotzdem acht Tage nicht Hell und Dunkel unterschieden werden konnte, auf einem Auge schließlich S $^{5}/_{18}$ wieder her, auf dem andern konnten Finger gezählt werden; in einem Falle von Sellheim[59] wurde selbst nach 14tägiger absoluter Amaurose ein befriedigendes Sehvermögen erreicht. In einem von Groenouw (l. c., S. 304) mitgeteilten Fall aus der Praxis von Uhthoff trat zweimal nach einem Abort volle Erblindung ein, die sich jedesmal wieder, allerdings mit Hinterlassung starker Sehschwäche und Papillenverfärbung, verlor.

Bei frisch untersuchten Fällen findet sich regelmäßig das Bild der Neuritis, bisweilen auch Neuroretinitis mit vereinzelten Hämorrhagien in der Netzhaut. Auch kleine, glänzende weiße Flecke in der Retina wurden gesehen. Die Papille ist trüb, blaßgrau, leicht geschwollen. Doch treffen diese Veränderungen nicht immer den ganzen Sehnerveneintritt. In leichteren Fällen ist die Papille einfach blaß, ohne Gewebstrübung (Ulrich[58]); die Arterien sind auf der Papille meist eng, werden aber auf der Netzhaut etwas breiter; dasselbe gilt von den Venen, die außerhalb der Papille geschlängelt, dunkel und stärker gefüllt erscheinen. Bei Druck auf den Bulbus tritt Arterienpulsation ein: also ein Beweis, daß keine vollkommene Verstopfung des Gefäßrohres besteht. Wenn die Sehstörung dauernd bleibt, so folgt weiße Atrophie mit Enge der Gefäße. Die Tension des Bulbus ist meist verringert.

Die häufigste Ursache der Erkrankung geben, wie die Zusammenstellungen von Fries[56] und Singer[165] zeigen, Blutungen aus dem Intestinaltraktus, speziell dem Magen, dann Metrorrhagien (Westhoff[135], Chevallereau[170]); künstliche Blutentziehungen, Nasenbluten, Hämoptoe, Harnröhrenblutungen bilden seltener die Veranlassung.

Der folgende Fall, wo eine Erblindung ohne Erbrechen, aber nach Blutverlust durch den Stuhlgang — wahrscheinlich von tuberkulösen Geschwüren herrührend — stattfand, sei beispielsweise angeführt. Eine 58jährige Frau, die öfter an Lungenentzündungen und ebenso häufig an andauerndem, oft wochenlangem Nasenbluten gelitten, erkrankte Mitte Juni wieder mit starkem Schwindelgefühl, Appetitlosigkeit und Magenschmerzen, ohne daß jedoch Erbrechen eintrat. Am 20. Juni war Blut im Stuhlgang; dies wurde zwei Tage lang beobachtet und wiederholte sich noch später. Dabei fühlte sich die Kranke sehr schwach. Am 24. Juni erblindete innerhalb von drei Stunden in der Mittagszeit das linke Auge; mit dem

rechten Auge sah sie noch leidlich, einige Stunden später war es ebenfalls blind: sie erkannte jetzt das Lampenlicht nicht mehr. Derselbe Befund wurde am 25. Juni vom Arzt konstatiert. In den folgenden 8—14 Tagen trat von Zeit zu Zeit ein schwacher Lichtschein auf. Als ich die Kranke am 23. Juli sah, war sie beiderseits amaurotisch; die Pupillen waren weit und reaktionslos. Der Sehnerveneintritt war blaß, das Gewebe etwas trüb, scharfe Umgrenzung. Die Gefäße erschienen mäßig verengt, die Arterien mehr als die Venen. Bei Druck auf den Puls entstand deutliche Arterienpulsation. Auf der Netzhaut fanden sich vereinzelte Blutungen. Die Erblindung blieb, so lange die Kranke beobachtet wurde, bestehen. Die Körperuntersuchung ergab große Anämie, blasse Schleimhäute; beide Lungenspitzen infiltriert, Rasselgeräusche; Herz und Urin normal. Im Blut keine Vermehrung der weißen Blutkörper.

Auch ohne stärkere oder bleibende Sehstörungen können nach Magenblutungen blasse Verfärbungen der Papille mit Gefäßverengerungen und Netzhautblutungen entstehen, wie einzelne Beobachtungen an jungen Mädchen, die Ulrich[58] gemacht hat, zeigen. Ich habe dasselbe bei einem Manne gesehen, der an Ulcus ventriculi litt. Nach zweiwöchentlichen heftigen Darmblutungen trat acht Tage später Nebelsehen auf dem linken Auge ein. Bei der Untersuchung war aber beiderseits volle Sehschärfe vorhanden, links eine kleine Netzhautblutung bei etwas trüber Papille.

Von Fries sind Fälle gesammelt, bei welchen infolge von traumatischen Blutverlusten, auch durch Aderlaß und Schröpfköpfe, Sehstörungen eintraten; meist folgten dieselben hier sofort dem Blutverlust (so auch Fall 2 von Ulrich nach einer Magenblutung) und besserten sich in der Regel mit Zunahme der Kräfte.

Zur Zeit der Erblindung oder vorher bestehen gewöhnlich Symptome der Anämie, wie Ohnmachten, Ohrensausen, Angstanfälle, Kopfschmerzen.

Von Ziegler[57] liegt ein Sektionsbefund vor, bei welchem die Optici 23 Tage nach einer durch Blutung aus einem Duodenalgeschwür entstandenen Amaurose untersucht werden konnten.

Die betreffende Patientin war drei Tage nach der Blutung erblindet. Eine nach weiteren sechs Tagen vorgenommene ophthalmoskopische Untersuchung ergab beiderseits verwaschenen Kontur der Papille, Umgebung trüb, weißlich. Arterien dünn, Venen geschlängelt. Mikroskopisch zeigte sich im Optikus und dessen Ausbreitung in der Netzhaut im wesentlichen eine fettige Entartung, welche ihren höchsten Grad in der Lamina cribrosa und am Foramen opticum erreichte; am schwächsten war sie im mittleren Teile des Optikus. Das Fett lag teils frei, teils in rundlichen oder langgestreckten großen Zellen eingeschlossen. In der Nervenscheide waren weder Blutungen noch zellige Infiltrationen nachweisbar.

Ziegler faßt diese Veränderungen als Folge einer lokalen ischämischen Degeneration auf; bei schwachem Blutverlust dürfte nach ihm noch eine vasomotorische lokale Gefäßkontraktion hinzukommen.

Dieser anatomische Befund gibt den Beweis, daß jedenfalls für eine Reihe der Fälle ein lokaler Prozeß im Optikus — ganz der Annahme A. v. Graefes entsprechend — die Ursache der Erblindung ist. Ob derselbe aber immer in der beschriebenen Form verläuft, ist zweifelhaft. So erinnert speziell das Auftreten eines zentralen Skotoms, wie im nachfolgenden Falle, wo es sogar nur einseitig bestand, doch zu sehr an die gewöhnlichen retrobulbären Prozesse, die nicht mit fettigen Degenerationen, sondern mit Bindegewebswucherung und Nervenatrophie einhergehen.

Ein 58jähriger Bahnbeamter fühlt sich plötzlich unwohl und bekommt heftiges Blutbrechen; auch mit dem Stuhle geht Blut ab. 14 Tage später beobachtet er, daß er die fixierten Gegenstände mit dem rechten Auge wie durch einen Nebel sieht. Es kam ihm dies besonders zur Erscheinung, da sein linkes Auge immer sehschwächer (S $^1/_3$) gewesen war. Nach weiteren zwei Wochen konstatierte ich rechts ein relatives zentrales Skotom für Weiß und Farben, S $>$ $^6/_{24}$; die Papilla optica ist temporal etwas an ihrer Grenze verwaschen, jedoch noch innerhalb der physiologischen Breite. Das linke Auge hat Amblyopia congenita bei freiem Gesichtsfeld und ohne pathologischen Befund. Nach vier Monaten ist S $>$ $^6/_{20}$, das Skotom verkleinert; im Zentrum erfahren Rot und Grün noch eine gewisse Abdämpfung. Die Papilla optica ist jetzt temporal entschiedener grau verfärbt, ohne Gefäßalterationen.

Es dürften in diese Kategorie auch die Fälle (z. B. Somya[134]) gehören, welche nach vorübergehender höhergradiger Schwachsichtigkeit sich bessern, wo aber Gesichtsfelddefekte mit blasser Verfärbung der Papille zurückbleiben. Der erwähnte retrobulbäre neuritische Prozeß würde auch erklären, daß meist erst eine gewisse Zeit vergeht, ehe die Sehschwäche eintritt. Immerhin müssen wir die Ursache in der Veränderung der Blutbeschaffenheit suchen. Daß gelegentlich geringe Blutverluste den Anlaß geben, ließe sich durch eine bereits bestehende Blutentmischung erklären, bei der ein kleines Plus das schädigende Moment frei werden läßt. Ob man hierbei von Toxinen sprechen will oder nicht, scheint mir ziemlich bedeutungslos, da wir sie doch in ihrer Zusammensetzung nicht kennen.

Samelsohn[59] hat an ein Ödem der Sehnervenscheide gedacht durch Transmigration der zerebralen Lymphe veranlaßt. Bei einem größeren Blutverlust wird die Blutmenge im Schädel verringert; das entstehende Vakuum wird durch die Lymphe der Gefäßscheide und des Arachnoidealraumes ausgefüllt. Mehrt sich nach einigen Tagen die Blutmenge und füllt wieder die Blutgefäße, so wird die Lymphe in die Sehnervenscheide getrieben. Es müßte hier aber zu einer Stauungspapille kommen, wie wir sie bei Hirntumoren entstehen sehen, — ein Befund, der bei den

Amaurosen nach Blutverlusten durchgehends nicht vorhanden ist. Eher dürfte die Erklärung einer Lymphstauung in der Sehnervenscheide eine Berechtigung für die oben erwähnten Neuriten bei Chlorose und chronischer Anämie haben. Gleiches gilt betreffs der Annahme von Blutungen in die Sehnervenscheide als Ursache der Amaurose.

Bei plötzlicher Erblindung, besonders wenn sie schnell vorübergeht und die Pupillenreaktion erhalten bleibt, muß man an ein Ödem der Sehzentren denken.

So berichtete mir eine Patientin, daß sie eine Stunde nach einer schweren Entbindung, bei der sie viel Blut verloren hatte, plötzlich das im Zimmer brennende Licht nicht mehr sah und ganz blind wurde. Zugleich verlor sie das Gehör. Dabei blieb ihr Bewußtsein ungetrübt. Nach einer Stunde sah und hörte sie wieder.

Die Mehrzahl der Erblindungen nach akuten Blutverlusten ist aber jedenfalls auf retrobulbäre Optikusveränderungen zurückzuführen. Sehr wenig wahrscheinlich ist mir die Ansicht Holdens[148], daß es sich um eine Degeneration der Ganglienzellen infolge eines Ödems handle, wie er aus Versuchen an Tieren schließt, denen er größere Blutmengen entzogen hat. Später fand er auch im Optikus Verfettung.

Bisweilen treten mit heftigeren Blutverlusten auch Blutungen in den Glaskörper oder in die vordere Kammer auf. So erblindete ein Patient Beaumonts[98] in dieser Weise auf einem Auge nach heftigem Nasenbluten. Auch ich habe Glaskörperblutungen nach voraufgegangener Epistaxis gesehen. Ähnlich können sich Netzhautblutungen neu einstellen oder vermehren. Ein 59jähriger, sonst gesunder Mann bemerkte vor zirka drei Wochen, daß sich vor das rechte Auge eine Art Vorhang legte, der aber bald verschwand; jedoch blieb das Sehen etwas herabgesetzt. Zwei Tage vor der Vorstellung trat lang anhaltendes Nasenbluten ein; am nächsten Tage war das Auge fast blind, er sah nur Bewegungen der Hand. Ophthalmoskopisch: Retinitis apoplectica mit älteren und frischeren Blutungen neben einzelnen weißen Plaques, keine Venenthrombose nachweisbar.

7. Hämorrhagische Diathese.

Bei Skorbut ist im Beginn die Sklera bisweilen kupferrot; daneben dunkelrote, fast braune Blutungen in der Konjunktiva (Waskressensky[105]). Auch schnell sich verbreitende Hornhautgeschwüre mit Hypopyonbildung, die selbst zur Panophthalmitis führten, wurden in einer Skorbutepidemie von 12.000 Kranken (Ewmeniow[106]) beobachtet, dabei fand sich sehr häufig Hemeralopie, ebenso Xerosis conjunctivae. Ferner treten Blutungen in der Netzhaut in der Nähe des hinteren Poles

auf. So sah Denig[60] streifenförmige Hämorrhagien der Retina neben einzelnen Plaques; auch war beiderseits die Papille ödematös, die Arterien zeigten sich eng, die Venen erweitert. Mit Heilung des Skorbuts gingen diese Erscheinungen zurück. Wegscheider[141] konstatierte zahlreiche kleine Blutungen, die zum Teil den Venen dicht ansaßen. Seggel[152] beobachtete bei einem skorbutkranken Soldaten eine Stauungspapille, die er auf eine Blutung in die Sehnervenscheide schiebt.

Der Skorbut der Kinder, von der Mitte des ersten bis Ende des zweiten Jahres (Barlowsche Krankheit), bei dem subperiostale und interosseale Blutungen in den langen Röhrenknochen mit starker und schmerzhafter Infiltration der überliegenden Weichteile eintreten, sich auch oft skorbutähnliche Erkrankungen des Zahnfleisches zeigen, führt ebenfalls bisweilen eine Mitbeteiligung der Augen herbei. Durch subperiostale Blutungen in der Orbita kann eine Protrusion der Bulbi und Bluterguß in die oberen Augenlider veranlaßt werden. Nicolai[169] sah bei einem neunmonatlichen Kinde dem Exophthalmus eine traumatische Hypopyonkeratitis folgen.

Auch bei Morbus maculosus Werlhofii (Purpura) kommen Netzhautblutungen (Mackenzie[140], Goodhart[142]) vor, die bisweilen weiße Zentren zeigen; ebenso werden in der Chorioidea und Sklera Hämorrhagien beobachtet (Ruc[70]). Die Tränenflüssigkeit kann eine rötliche Färbung bekommen. Nettleship[104] sah doppelseitige Neuritis nach Purpura.

Zirm[93] beschreibt einen Fall von Keratomalacie bei einem mit Lues congenita haemorrhagica behafteten Säugling. —

Einzelne Todesfälle durch Verblutung aus der Konjunktiva bei jungen Kindern, die mit kongenitaler Hämophilie zusammenhing, sind berichtet. So habe ich[92] ein $^3/_4$ Jahre altes, bis dahin gesundes Kind behandelt, bei dem plötzlich aus der Schleimhaut des linken oberen Augenlides eine Blutung eingetreten war, zu der sich bald weitere Blutaustritte aus der Nase gesellten. Die Blutung, welche einer kleinen Wundstelle an der Tarsalbindehaut des oberen Lides entstammte, war trotz Aufwendung aller Mittel nicht zu stillen. Es traten noch Blutergüsse unter der Haut hinzu und das Kind starb an Erschöpfung.

Neuerdings hat O. Müller[91] bei einem Neugeborenen, dem nach der Geburt in jedes Auge $^1/_2$prozentige Höllensteinlösung geträufelt war, ebenfalls eine aus dem Bindehautgewebe kommende Blutung beobachtet, die unter Druckverband nicht stand; an vierten Tage starb das Kind an Anämie.

Sehr selten sind die Fälle, wo starke Blutungen in die Orbita und Lidhaut bei Hämophilie eintreten. Die betreffenden Beobachtungen sind von Panas zusammengestellt; einen neuen Fall mit rezidivierenden Blutungen bei einem 34jährigen Mädchen beschreibt Valude[124]. —

Wagenmann[153] und Uhthoff (cf. Groenouw l. c., S. 327) sahen Glaskörperblutungen bei Hämophilie, ebenso Hess-Römer[164], wo zu der intraokularen Blutung sich Glaukom gesellte. —

Anhangsweise sei erwähnt, daß auch in seltenen Fällen ohne nachweisbare Hämophilie außerordentlich schwer stillbare Blutungen aus der Lidbindehaut beobachtet sind. Jessop und Sydney Stephenson[129] haben derartige Mitteilungen gemacht.

8. Morbus Addisonii.

Pathologisch-anatomisch findet man bei der von Addison (1855) beschriebenen bronzeartigen Verfärbung der Haut (bronzed skin), welche meist mit großer Muskelschwäche, Verdauungsstörungen und nervösen Erscheinungen, besonders im Gebiete des Sympathikus einhergeht, eine Degeneration der Nebennieren. Während auch die Schleimhaut der Lippen und Mundhöhle von der Verfärbung ergriffen wird, pflegt in der Regel die Konjunktiva frei zu bleiben. Nur ausnahmsweise zeigt sie (Feuerstein[108]) oder die Sklera dunkelbraune umschriebene Flecke. Von v. Kahlden[116] sind gefärbte Schleimhautpartien der Zunge untersucht worden: die unteren Lagen des geschichteten Epithels enthielten nur wenig oder oft auch gar kein Pigment, während in den darunter liegenden Papillen eine ziemliche Anzahl pigmentführender Zellen vorhanden war.

9. Allgemeine Schwächezustände.

Nach vielen schweren, teils chronischen, teils akuten Allgemeinerkrankungen treten ausgeprägte Schwächezustände ein, unter deren Einfluß verschiedene Augenaffektionen zustande kommen. Besonders handelt es sich um Netzhautapoplexien und nekrotische Hornhautprozesse (Keratitis xerotica, Keratitis neuroparalytica und Keratomalazie). Letztere finden wir vorzugsweise nach akuten Exanthemen (Masern, Scharlach, Pocken), schweren Typhen, Meningiten und langwierigen Eiterungen. Schöler[119] hat auch nach vorausgegangener Entziehungsdiät bei Fettsucht xerotische Hornhautleiden entstehen sehen. Ähnliche Erkrankungen sind von Gama Lobo[120] in Brasilien vielfach bei durch kopiöse Diarrhöe, chronische Bronchitis und andere Leiden kachektisch gewordenen Sklavenkindern im Alter von 2—7 Jahren beobachtet worden; er hat sie als Ophthalmia brasiliana bezeichnet. Dieselbe Affektion ist von v. Graefe als Keratitis ex encephalitide infantilis kachektischer Kinder beschrieben worden. Sie kommt besonders in den ersten Lebensmonaten vor; in manchen Fällen, wo man das Zugrundegehen der Hornhäute als Folge einer Blennorrhœa neonatorum ansieht, handelt es sich in Wahrheit um

Keratomalazie. Die Kinder sterben meist. Neuerdings hat Baer[168] vier Fälle beschrieben, bei denen Kinder im Säuglingsalter nach Verdauungsstörungen mit Keratomalazie und Xerosis corneae erkrankten; die Besserung trat ein, als zur Ernährung ausschließlich Kuhmilch mit Kalkwasser angewandt wurde. Die Kinder blieben am Leben; die Hornhautulzerationen heilten zum Teil mit Flecken aus. Mikroskopisch werden auch bei dieser Xerose kachektischer Kinder, wie zwei Fälle von Fr. Schanz[123] und meine eigenen mehrfachen Untersuchungen zeigen, die sogenannten Xerosebazillen gefunden; da letztere aber bekanntlich auch in den Bindehautsäcken anders erkrankter Individuen vorkommen, so ist ihnen keine pathognomische Bedeutung beizulegen. Außerdem finden sich meist Staphylokokken, selbst Streptokokken (Dötsch[162]). Auch Zirm[93], der die vordere Bulbushälfte eines an Keratomalazie erkrankten Säuglings mikroskopisch untersuchte, sah zahlreiche Kokkenmassen in der Kornea.

Im Stadium algidum der Cholera treten ähnliche Hornhautnekrosen ein. Ebenso bei Schwächezuständen infolge großen Blutverlustes nach Entbindungen oder nach lange fortgesetzter Laktation.

Netzhautblutungen werden bei Krebskachexie öfter gesehen (Mackenzie[118]). Ebenso kommen Metastasen im Auge dabei vor, verhältnismäßig häufig gehen sie von Brustdrüsenkarzinomen aus (Krukenberg[172]).

Wenn auch die eiterigen Chorioiditen nach oder in schweren Allgemeinleiden in der Regel auf septische Thrombosen zurückzuführen sind, so erscheint doch in Einzelfällen die Annahme einer durch die Schwäche bedingten einfach maranthischen Thrombose nicht ausgeschlossen. Ich[133] habe dies bereits früher hervorgehoben. Neuerdings ist von Axenfeld[131] ein interessanter Fall veröffentlicht, wo sich in den Venen der Chorioidea beider Augen eines an hämorrhagischer Sepsis Verstorbenen Thromben fanden, die keine Infektion zeigten. Axenfeld weist mit Recht darauf hin, daß diese maranthischen Thromben in den bezüglichen Krankheiten einen besonders günstigen Boden für die Infektion bieten werden.

Auch Netzhauthämorrhagien können, wie Michel betont, gelegentlich als Folge maranthischer Venenthrombose bei großer Herzschwäche auftreten. Aber selbst ohne diese kommen sie bei Schwächezuständen (Anämie, Tuberkulose etc.) vor.

Auch Paresen und Paralysen sowohl der extra- wie der intraokularen Muskeln entstehen nach langwieriger Erkrankung öfter. Jacobson beobachtete nach einer sehr eingreifenden Bandwurmkur Akkommodationsparese. Einfache Abnahme der Akkommodationskraft mit folgenden asthenopischen Beschwerden ist nicht selten.

Bekannt ist das Auftreten oder schnelle Fortschreiten von Staren in Schwächezuständen, seien sie durch körperliches oder durch psychisches

Leiden, wie Sorge und Kummer, bedingt; auch nach Blutungen habe ich auffallend rasche Reifung des Stares gesehen. Ähnlich können sehr angreifende Abführ- oder Badekuren wirken.

Epidemien von Hemeralopie nach ungeeigneter Nahrung sind, wie bereits oben angeführt, in Gefängnissen, auf Schiffen usf. oft beobachtet worden. Besonders häufig treten sie in Rußland zur Fastenzeit auf; ferner findet sich vereinzelt die Hemeralopie bei geschwächten Leberkranken, in den letzten Monaten der Schwangerschaft und bei Alkoholikern; auch bei Tuberkulose habe ich sie gesehen. Bei akuten Fällen pflegt bei stärkerer Helligkeit meist volle Sehschärfe und ein freies Gesichtsfeld vorhanden zu sein; doch finden sich nach beiden Richtungen hin Ausnahmen (Krienes[71], Schmidt-Rimpler[72]). Auch Erythropsie und Xanthopsie wird bisweilen beobachtet. Unter Besserung der Nahrung und Schutz der Augen gegen Licht heilen die akuten Fälle meist gut. Lebertran wird als Spezifikum empfohlen.

Wenn in Schwächezuständen das Fettgewebe sich verringert, so sinkt der Augapfel zurück; es kann ein ausgeprägter Enophthalmus entstehen. Auch die Lider, welche eine meist bläuliche Farbe zeigen, folgen dem in die Orbita zurückgesunkenen Bulbus.

10. Gicht. — Chronischer Rheumatismus. — Oxalurie.

Die älteren Autoren haben besonders das Auftreten des Glaukoms auf Gicht zurückgeführt und daher auch die Bezeichnung Ophthalmia arthritica auf diese Krankheit angewandt. Es ist hier sehr viel übertrieben worden (Schmidt-Rimpler[88]), was bei der Häufigkeit gichtischer Gelenkaffektionen recht nahe lag. Bisweilen sieht man Glaukom nach vorausgegangenen Retinalblutungen bei gichtischen Personen sich entwickeln.

Besonders Hutchinson betont das Auftreten einseitiger Retinitis haemorrhagica bei Gicht. Ebenso das Vorkommen einer akuten und subakuten retrobulbären Neuritis, die, von einem Optikus auf den andern übergehend, ohne bemerkenswerten objektiven Befund große zentrale und periphere Sehstörungen setzt und häufig mit starken Schmerzen verknüpft ist. Da das Leiden besonders bei jüngeren Individuen beobachtet wird, wo außer Gicht kein ätiologisches Moment vorliegt, so nimmt Gowers in Übereinstimmung mit Hutchinson einen Zusammenhang mit hereditärer Gicht an. Auch Retinitis punctata albescens findet sich bei Arthritikern (Mooren).

Häufiger noch dürften Iritis, Skleritis und Episkleritis in einzelnen Fällen auf diese Diathese zurückzuführen sein. Wagenmann[89] beschreibt ausführlich einen Fall, wo sich eine Skleritis, zu der sich später ein

harter Skleraltumor gesellte, mit einer Netzhautablösung und folgender Iridozyklitis verknüpfte.

Besonders wird eine rezidivierende Form von umschriebener Entzündung auf der Conjunctiva bulbi, die mit den phlyktänulären Injektionen Ähnlichkeit hat, sich gelegentlich mit randständigen Hornhautinfiltraten verbindet und oft Jahre hindurch den Kranken belästigt, zur Gicht in Beziehung gebracht. v. Graefe hat diese Affektion als Subkonjunktivitis bezeichnet und hinzugefügt, daß der Name Tenonitis anterior partialis passender sei. Fuchs[86] beschreibt sie als Episcleritis periodica fugax.

Neuerdings hat Wagenmann einen Fall berichtet, wo gleichzeitig mit den Gichtanfällen auch die Episkleritis auftrat oder auch gelegentlich an Stelle derselben einsetzte. Auch Hutchinson[85] und Nettleship bringen Episkleritis mit Gicht in Verbindung. Fuchs[86] jedoch, welcher bei 22 Patienten mit Episcleritis periodica fugax nach diesem ätiologischen Moment forschte, fand bei keinem derselben unzweifelhafte gichtische Symptome.

Die gichtischen Anfälle werden gelegentlich von Konjunktiviten ziemlich heftiger Art mit gleichzeitiger Lidschwellung begleitet. Auch als Prodromalsymptom können letztere erscheinen. Trousseau[126] beschreibt als „Fluxion de la conjonctive“ eine bei mit Gicht und Arteriensklerose behafteten Individuen auftretende Hyperämie der Konjunktiva, welche nur einige Stunden anhält, aber bald wieder in einer Reihe von Schüben rezidiviert. Manche dieser Fälle von gichtischer Konjunktivitis weichen nur der Behandlung mit alkalischen Wässern, wie Valude[171] betont.

Wenn von Galezowski[90], Zychon[84], Hutchinson[85] und Hirsch[157] weiterhin auch für die Lithiasis der Augenlider, für subkonjunktivale Blutungen, Keratititen, Chorioiditen, Retiniten, Katarakten, Muskellähmungen und Migräne die Gicht als Ursache angesehen wird, so dürfte dies nicht viel mehr sagen, als daß alle diese Affektionen gelegentlich auch bei Arthritikern vorkommen können. —

Auf Rheumatismus beruhend sehen wir meist die Augenaffektionen an, die teils gleichzeitig mit anderweitigen rheumatischen Erkrankungen auftreten oder diesen vorangehen oder folgen. Ich will hier nur von den mit chronischem Rheumatismus in Zusammenhang stehenden sprechen, während die bei akutem Rheumatismus auftretenden unter den Infektionskrankheiten behandelt werden sollen.

Aber auch diejenigen Augenleiden werden als rheumatische verdächtig sein, welche bei Individuen vorkommen, die an rheumatischen Affektionen (vorübergehende Muskel- oder Gelenkschmerzen) öfter gelitten haben oder wo eine direkt nachweisbare Erkältungsursache vorangegangen ist. Daß nach letzterer Richtung hin der individuellen Auffassung ein weiter Spielraum gegeben ist, unterliegt keinem Zweifel; je weniger andere

ätiologische Momente nachweisbar sind, um so eher wird man geneigt sein, an Rheumatismus und Erkältung zu denken. Es unterliegt für mich aber keinem Zweifel, daß in der Tat für eine Reihe der nachfolgenden Affektionen diese Momente als ursächliche zu betrachten sind.

Hierher gehört in erster Linie die Iritis. In der Regel tritt dieselbe doppelseitig auf, führt zu hinteren Synechien, seltener zu Beschlägen der Membrana Descemetii. Auch Glaskörpertrübungen finden sich bisweilen. Außerordentlich groß ist die Neigung zu Rückfällen. Wenngleich die Erkrankung meist einen akuten Anfang zeigt, so pflegen doch die Nachschübe unter geringeren Entzündungserscheinungen einherzugehen. Sie erfolgen oft deutlich unter dem Einfluß schnellen Temperaturwechsels.

Seltener sind die Affektionen der Kornea. Arlt nimmt, ebenso wie Leber und Jacobson, für einzelne Fälle der Keratitis parenchymatosa eine rheumatische Ursache an. Schon Jüngken hat diese Erkrankung als rheumatische Keratitis bezeichnet. Albrand[138] führt unter 123 Fällen von parenchymatöser Keratitis 12 mit echtem Gelenkrheumatismus und 18 mit Muskelrheumatismus an. Auch v. Hippel[136] fand unter 80 Fällen von Keratitis parenchymatosa dreimal Gelenkrheumatismus und viermal allgemeine rheumatische Schmerzen. Ich selbst habe, ebenso wie neuerdings auch Greeff[137] von sich mitteilt, öfter diese Keratitis auf rheumatische Disposition zurückführen müssen. Förster ist allerdings geneigt, die Gelenkentzündungen, welche er bei Keratitis parenchymatosa beobachtete und die weniger schmerzhaft zu sein pflegen, eher auf die vorhandene hereditäre Lues zu beziehen.

Skleritis ist zuweilen ebenfalls von Rheumatismus abhängig.

Dasselbe gilt von einer besonderen Form der retrobulbären Neuritis, bei welcher als bemerkenswertes Zeichen die Augenbewegungen schmerzhaft sind und oft in der Tiefe der Orbita dumpfe Schmerzempfindungen sitzen (Nettleship, Dransart[102], Parinaud[103]). Als subjektives Symptom zeigt sich Sehschwäche, öfter mit zentralen Skotomen. Aber es kann sogar ziemlich plötzliche einseitige Erblindung erfolgen; in einem Falle sah ich sogar eine doppelseitige, die in vier Wochen wieder heilte.

Man hat die erwähnte Optikusaffektion mit einer Periostitis des Foramen opticum in Verbindung gebracht. Wenn man diese als primäre Ursache ansehen will, so müßten periphere Gesichtsfelddefekte vorhanden sein, was in der Tat bisweilen zutrifft. In anderen Fällen aber macht ein zentrales Skotom den Anfang; dann kann von einer Überleitung nicht füglich die Rede sein, da die makularen Fasern im Foramen opticum im Zentrum des Nerven liegen. Auch kann die Schmerzhaftigkeit der Bewegung einfach Folge einer rheumatischen Muskelaffektion sein, wie die

Empfindlichkeit beim Druck auf die Sehne zeigt (Wright[101]). Die Papilla optica ist meist wenig verändert; doch werden auch neben Hyperämie und Trübung gelegentlich Blutungen gesehen. Der Prozeß geht gewöhnlich unter Wiederherstellung eines befriedigenden Sehvermögens zurück, trotzdem die Papilla optica eine leichte partielle Abblassung, wie auch sonst bei retrobulbären Neuriten, erfährt.

Für manche seltene Fälle von Tenonitis (leichter Exophthalmus, Chemosis, Schmerz bei Augenbewegungen etc.) wird ebenfalls eine rheumatische Ursache anzunehmen sein. Sicher halte ich dieselbe bei einer Reihe von peripheren Augenmuskellähmungen, die in der Regel vollständig sind und verhältnismäßig oft den Abduzens befallen. Auch Supraorbitalneuralgien müssen wir bisweilen auf dieses ätiologische Moment zurückführen. Bezüglich der Behandlung habe ich neben der sonst angezeigten Therapie besonders von Natrium salicylicum mit gleichzeitigem Schwitzen und von Jodkali Nutzen gesehen. —

Bei Oxalurie sind vereinzelt Netzhaut- und Glaskörperblutungen beobachtet worden (Leber[68]); jedoch scheint mir die Abhängigkeit des Leidens von den Ausscheidungen oxalsauren Kalkes keineswegs erwiesen. Ähnlich zweifelhaft sind die Beobachtungen von Bergmeister[69], der vier Fälle von Augenerkrankungen (hintere polare Linsentrübung; außerdem in drei Fällen Glaskörpertrübungen und Retinitis) mit harnsaurer Diathese in Verbindung bringt.

11. Skrophulose.

Bei skrophulösen Individuen werden vorzugsweise die Lidhaut, die Konjunktiva und die Kornea in Mitleidenschaft gezogen. Aber auch die Knochen der Orbita sind nicht selten befallen. Allerdings kann hier die Tuberkulose mitspielen, jedoch ist eine häufigere bazilläre Infektion mit Tuberkelbazillen weder erwiesen noch wahrscheinlich. Überhaupt ist meines Erachtens klinisch das Krankheitsbild der Skrophulose von dem der Tuberkulose durchaus zu trennen: der skrophulöse Habitus und die skrophulösen Affektionen mögen einen besonders günstigen Boden für die tuberkulose Infektion bilden, aber in einer recht großen Anzahl von Fällen kommt es eben nicht zu dieser Infektion.

Die Lidhaut ist oft Sitz nässender und borkenbildender Ekzeme. Dieselben bedürfen einer besonderen und sorgfältigen Behandlung, da man gar nicht selten beobachtet, wie von ihnen aus die Lidränder und dann die Konjunktiva erkranken: bisweilen in schwerer Form, so daß sich eine kroupöse Konjunktivitis entwickelt. Letztere unterscheidet sich von der diphtheritischen klinisch durch die leichtere Abziehbarkeit der der Schleimhaut aufliegenden gelblichweißen Membranen, während bei der

eigentlichen Diphtherie die Einlagerung in das Gewebe erfolgt. Aber gelegentlich gesellen sich auch bei der kroupösen Konjunktivitis kleinere Einlagerungen in das Gewebe hinzu. Der Verlauf ist durchschnittlich günstiger, besonders wird die Hornhaut sehr selten befallen. Doch kommen Ausnahmen vor. Es ist das ätiologisch verständlich, da bei dieser Affektion ebenfalls die Löfflerschen Diphtheriebazillen (Uhthoff-Fränkel) (siehe Kapitel „Diphtheritis“) gefunden sind.

Mir haben sich bei der Behandlung Abwischen der kroupösen Membranen, Touchieren der Schleimhaut anfänglich mit 2% Lösung von Plumb. acet. perf. neutralis., dann mit Arg. nitricum unter nachfolgendem Abspülen sowie kalte Borumschläge nützlich erwiesen. Ferner suche ich durch Bepinseln oder Betupfen mit Höllenstein möglichst bald eine etwaige Verbindung am Lidrande zwischen Konjunktiva und kranker Lidhaut aufzuheben. Bei schweren Fällen der kroupös-diphtheritischen Konjunktivitis habe ich mit Erfolg Behringsches Diphtherieserum eingespritzt.

Ohne den vielen Hautmitteln der Neuzeit nahezutreten, muß ich gestehen, daß mir bei den skrophulösen Ekzemen der Lidhaut fast immer die alte Teersalbe befriedigende und ausreichende Erfolge schaffte.

Die Lidränder sind bei Skrophulösen häufig erkrankt (Blepharitis marginalis und ciliaris). Es bilden sich Schüppchen an den Haarwurzeln oder es kommt zu ausgeprägten Geschwürsbildungen an ihnen. Besteht der Prozeß lange, so fallen die Wimpern aus, die Lidkante schrumpft, selbst Ektropium entsteht. Oft erfordert es viele Geduld und lang fortgesetzte Behandlung, ehe man dauernde Heilung erreicht. Neben kühlen 2% Bor-, Sublimat- (1 auf 5000) oder Bleiwasserumschlägen (10 Tropfen Bleiessig auf $^1/_4\,l$ Wasser) ist das tägliche Bepinseln mit 2—5% Höllensteinlösung von besonderem Nutzen; die kleinen Geschwüre können nach Entfernung der Schorfe dann und wann auch mit dem Höllensteinstifte geätzt werden. Sind sie geheilt, so leisten die bekannten Salben von Hydrarg. oxydat. flavum oder Zinc. oxydat. gute Dienste. Die Salben lasse ich nicht gern abends einreiben, da sie alsdann leicht während der Nacht in den Konjunktivalsack kommen und dort reizen. Besonders ist immer darauf zu achten, daß die lockeren Wimpern entfernt werden.

Gelegentlich finden sich auch Läuse in den Wimpern. Daß aber im allgemeinen das Vorhandensein von Pediculi capitis eine besondere und direkte Veranlassung der skrophulösen Ophthalmien gibt, wie Gordon Norrie[132] vermutet, halte ich für durchaus falsch. In meiner Klinik werden selbstverständlich alle Kranken und speziell die Kinder auf Läuse untersucht; jedoch finde ich nicht, daß sie bei Skrophulösen besonders häufig sind oder daß die Tilgung derselben durch entsprechende Behandlung den Verlauf des Leidens irgendwie bemerkenswert beeinflußt.

Auch Hordeola beobachtet man häufig. Es treten bei einzelnen Skrophulösen längere Epochen auf, in denen sie immer von neuem rezidivieren; doch kommt das auch bei Nichtskrophulösen vor. Dasselbe gilt von den „roten Lidrändern", über die sich besonders Blondinen so häufig beklagen. Auch hier wende ich Höllensteinlösungen oder Lösungen von Acid. tannic. mit Acid. boric. aa 0·4 auf 10·0 Aqua destillata zum Bepinseln an; ebenso leistet die Augendouche hier oft Gutes.

Neben gewöhnlichen Konjunktiviten und der oben erwähnten Conjunctivitis crouposa sieht man bisweilen bei Skrophulösen einen starken Schwellungskatarrh, der, was die Schwellung der Übergangsfalte und die eiterig-schleimige Sekretion betrifft, sehr dem Bilde der eigentlichen Blennorrhöe sich nähert (Blennorrhoea scrophulosa). Jedoch pflegt meist die Kornea nicht so gefährdet zu sein wie bei der akuten Blennorrhöe; die Affektionen derselben behalten mehr einen umschriebenen Charakter.

Als Ophthalmia scrophulosa wurde früher auch die Konjunktivitis und Keratitis phlyctaenulosa (eczematosa) bezeichnet. In der Tat ist wohl die Mehrzahl der Individuen, welche von diesem Leiden befallen werden, skrophulös; 80% der so Erkrankten hatten nach Guttmanns[161] Statistik noch nicht das 14. Jahr erreicht. Unrichtig ist es aber, wenn man aus dieser Augenaffektion, gegen welche die gelbe Präzipitatsalbe und das Kalomel als Spezifikum gelten können, allein die Skrophulose diagnostizieren will! Pathologisch-anatomische Untersuchungen veranlassen Michel[159], der die Phlyktänen als Bläschen auffaßt, sie dem Ekzem der Haut gleichzusetzen, während Leber[160] besonders die Knotenform hervorhebt, in denen er Riesenzellen fand: hierdurch wird er auf einen gewissen Zusammenhang mit der Tuberkulose, vielleicht durch Tuberkulosetoxine, geleitet. Eine spezifische Bakterie ist für die Phlyktänen bisher nicht gefunden worden (Axenfeld[158]).

Bemerkt sei noch, daß die trachomatöse Konjunktivitis (Körnerkrankheit) bei skrophulösen Individuen besonders schwer zu verlaufen pflegt: hier sind hartnäckige pannöse Hornhauterkrankungen, auch mit umschriebener Infiltration und Ulzeration, häufig. Bisweilen treten nebenbei auch phlyktänuläre Injektionen auf, die dann neben der üblichen Trachombehandlung noch der Anwendung der gelben Quecksilbersalbe (Pagenstechersche Salbe) bedürfen.

Auch die Hornhaut hat eine Erkrankung, die direkt mit der Skrophulose früher in Verbindung gebracht wurde: das skrophulose Gefäßband, Keratitis fasciculosa. Hier schiebt sich ein etwa $1^1/_2$ *mm* breites Band parallel verlaufender Blutgefäße, die an ihrem, dem Hornhautzentrum zugewandten Ende ein halbmondförmiges graues Infiltrat zeigen, vom Rande her über die Hornhaut. Gelbe Salbe und Durchschneiden der

Gefäße am Skleralrande hemmen das Weiterschreiten, das optische Nachteile bringt, sobald das Pupillargebiet erreicht ist.

Außer diesem oberflächlichen Prozeß kommen oft multiple kleine Infiltrate in der Hornhaut (Keratitis phlyctaenulosa) vor, aus denen gelegentlich eine diffusere Trübung entsteht, in welche von den hinteren Konjunktivalgefäßen her stammende Gefäße sich verästeln (Pannus phlyctaenulosus).

Gefährlicher sind die etwas größeren durchschlagenden Eiterinfiltrate, die besonders gern am Rande sitzen und zu perforierenden Geschwüren führen. Meist erfolgt erst die Heilung, wenn das trichterförmige Geschwür durchgebrochen ist und die Iris in der Wunde liegt.

Eine ungewöhnliche Form zeigen die gelblich-eiterigen, diffusen Infiltrationen der Hornhaut, welche oft den größeren Teil dieser Membran in ihren äußeren und mittleren Schichten durchsetzen und mit starker Bulbärinjektion verknüpft sind. Sie finden sich vorzugsweise bei mit Ekzemen behafteten Kindern. Die Ausdehnung und Beschaffenheit des Prozesses läßt den mit der Affektion Unbekannten ein Zugrundegehen der Kornea befürchten und doch tritt meist eine Resorption der zelligen Infiltrate wieder ein, indem schließlich Gefäße in das Gewebe laufen: trotz der schweren und dicken Einlagerung kann es zu einer fast vollständigen Wiederaufhellung der Hornhaut kommen.

Auch die eigentliche Keratitis parenchymatosa diffusa mit grauer Trübung des Gewebes wird in einzelnen Fällen beobachtet, wo keine andere Ätiologie als Skrophulose — nicht auch Tuberkulose, die neuerdings besonders betont wird — nachweisbar ist. Vorzugsweise häufig ist allerdings, wie Hutchinson hervorgehoben, die hereditäre Lues als Ursache dieses chronischen, über viele Monate sich hinziehenden Prozesses anzusehen: sie bildet aber nicht die alleinige Ätiologie.

Innere Augenentzündungen, wie Iritis, Chorioiditis etc., kommen bei Skrophulose meist nur sekundär vor durch Übergreifen von der Kornea her. Dasselbe gilt von der Skleritis. Zwar hat Arlt als hervorragendes ätiologisches Moment der Iritis serosa (seu Uveitis) ebenfalls die Skrophulose betont, jedoch dürfte mehr die begleitende Anämie, chlorotische oder selbst leukämische Blutalteration von Bedeutung sein.

Nicht allzu selten kommen Knochenaffektionen der Orbita vor. Wenn dieselben auch öfter tuberkulöser Natur sind, so habe ich doch viele Fälle gesehen, wo weder zur Zeit noch später Symptome dieser Erkrankung nachweisbar waren und demnach die durch Lymphdrüsenschwellung, Ekzeme usf. sich kundgebende Skrophulose als Ursache angesehen werden mußte. Der Sitz der Ostitis und Periostitis, die in der Regel zu kariöser Knochenabstoßung führt, kann ein sehr verschiedener sein. Der untere Orbitalrand und seine Umgebung wird besonders oft

befallen, ebenso das Tränenbein: in letzterem Falle kommt es dann zu eiterigen Tränensackaffektionen. Sehr gefährlich können die Prozesse werden, welche an der Innenwand der Orbita, vorzugsweise oft am Orbitaldach ihren Sitz haben, da sie selbst zu Meningitis mit letalem Ausgange führen können. Ein starkes Ödem der Lider, Chemosis, leichte Protrusion des Bulbus, meist Verringerung der Beweglichkeit leiten auf die Diagnose; die Mitbeteiligung des Optikus ist besonders bei Kindern selten. Sitzt der Prozeß nicht zu tief, so fühlt man beim Eingehen mit dem Finger eine Anschwellung, die schmerzhaft ist. Eine frühzeitige Inzision ist vor allem nötig: selbst wenn es noch nicht zur Eiterung gekommen ist, oder wenn man bei tiefem Sitze der Ostitis nicht die richtige Stelle getroffen hat, so wirkt doch die Blutung entlastend und vorteilhaft. Meist pflegt sich dann bald Eiterung einzustellen; durch Drain oder Jodoformtampons ist der Kanal offenzuhalten. In der Regel zieht sich aber die Erkrankung trotz sorgfältiger örtlicher und Allgemeinbehandlung viele Monate hin; die Heilung erfolgt bei Knochenaffektionen in der Nähe der äußeren Haut mit charakteristischer Narbeneinziehung.

12. Rachitis.

Von Horner[109] ist zuerst auf einen Zusammenhang der Rachitis mit dem Schichtstar (Cataracta zonularis oder perinuclearis) aufmerksam gemacht worden. Es handelt sich nach ihm um eine Entwicklungsstörung der von den Epithelzellen der Kapsel gebildeten Linsenfasern in einer bestimmten Zeit der Entwicklung. Dadurch setzt sich eine getrübte, kataraktöse Schicht auf den durchsichtigen Kern; ist die Störung gehoben, so wird wieder durchsichtige Linsensubstanz gebildet: auf diese Weise kommt das Bild des Schichtstares (durchsichtiges Zentrum, getrübte Schicht und durchsichtige Randschicht) zustande. Allerdings haben die mikroskopischen Untersuchungen ergeben, daß auch der Kern in pathologischer Weise verändert wird, indem sich zahlreiche kleine Tröpfchen in ihm befinden (Beselin[111], Schirmer[110], Heß[112], Peters[114], ich). Zur Erklärung der letzteren kann man eine gleichzeitige, aber nur geringe Mitbeteiligung des schon gebildeten Linsenteiles an der Ernährungsstörung annehmen. Die erwähnten Störungen in der Linsenbildung treten während des embryonalen Lebens oder nach der Geburt ein. Keinesfalls jedoch sind sie immer auf Rachitis zurückzuführen, wenngleich in einer Reihe von Fällen Zeichen der Rachitis (besonders auch werden die rachitischen, horizontal gerieften oberen Schneidezähne herangezogen) vorhanden sind.

Nicht einmal in der Mehrzahl der Fälle liegt nach meinen Erfahrungen Rachitis vor und ich halte die Befunde von Arx[113] für ungewöhnlich,

indem ich annehme, daß manche Veränderung als rachitisch aufgefaßt ist, die nicht in dieses Gebiet fällt, oder daß in Zürich besonders viel Rachitis vorkommt. Dieser Autor fand nämlich bei den Schichtstarkranken der Züricher Klinik in 31·76% Schädelmißbildungen und 66·07% Zahnanomalien. Ausgesprochene Rachitis der Extremitäten war aber nur in 21·16% vorhanden; bei etwa einem Fünftel der Kranken war absolut kein Zeichen früherer Rachitis vorhanden. Konvulsionen in erster Jugend wurden in 56·6% konstatiert.

Schon Arlt hat auf die Häufigkeit von Krämpfen bei schichtstarkranken Kindern hingewiesen, indem er allerdings mehr eine mechanische Wirkung durch eine hierbei eintretende Lockerung des Linsenkernes im Auge hatte. Den Einfluß der Krämpfe auf Starbildung überhaupt habe ich schon oben erwähnt.

Für die Schichtstarbildung speziell aber halte ich von großer Bedeutung das Zahnen der Kinder, mit dem sich bekanntlich oft Krämpfe verbinden: letztere scheinen mir nebensächlich. Ich habe nachgewiesen, daß infolge von pathologischen Reizungen der Dentaläste des Nervus trigeminus mehr oder weniger bedeutende Beschränkung des Akkommodationsgebietes, besonders im jugendlichen Lebensalter, eintritt, die sich durch eine intraokulare Drucksteigerung erklären läßt, die von einer reflektorisch angelegten Reizung der vasomotorischen Nerven des Auges ausgeht. Es ist nun naheliegend, daran zu denken, daß eine bei schwerem Zahnen der Kinder eintretende, reflektorisch bewirkte Veränderung der Blutzufuhr und des intraokularen Druckes die oben erwähnte zeitweise Störung in der Linsenbildung zur Folge habe und somit Ursache der Schichtstarbildung sei (Schmidt-Rimpler[115]).

Daß die Rachitis direkt, d. h. abgesehen von einem etwaigen Einfluß auf eine erschwerte Zahnbildung, die Bildung der Cataracta zonularis herbeiführe, scheint mir unerwiesen und weniger verständlich. Damit würde dann die Rachitis überhaupt, ebenso wie die Osteomalazie, aus der Reihe der Allgemeinkrankheiten schwinden, welche zu Augenaffektionen Anlaß geben.

Natürlich können bei Schwächezuständen, die durch diese Leiden hervorgerufen werden, auch Augenentzündungen, besonders zerstörende Hornhautprozesse, vorkommen. So habe ich selbst bei einem 11 Monate alten rachitischen und marastischen Säugling auf beiden Augen Keratomalazie eintreten sehen. Ebenso können Schädelmißbildungen auf Chiasma und Sehnerven schädigend wirken.

Literatur.

1. H. Sattler, Die Basedowsche Krankheit. Graefe-Saemisch' Handbuch der gesamten Augenheilkunde, 7. Bd., 4. Teil. 1880.
2. Moebius, Die Basedowsche Krankheit. Spezielle Pathologie und Therapie, herausgegeben von Nothnagel. Wien 1896.
   — Über das Wesen der Basedowschen Krankheit. Centralbl. f. Nervenheilkunde 1887, Nr. 8.
3. H. Cohn, Messungen der Prominenz der Augen mittels eines neuen Instrumentes, des Exophthalmometers. Klin. Monatsbl. f. Augenheilkunde 1867, S. 339.
4. Mauthner, Über Exophthalmus. Wiener mediz. Presse 1878, S. 190.
5. Becker, Der spontane Netzhautarterienpuls bei Morbus Basedowii. Klin. Monatsbl. f. Augenheilkunde 1880, S. 1.
6. v. Graefe, Bemerkungen über Exophthalmus mit Struma und Herzleiden. Archiv f. Ophthalmologie, Bd. 3, Abt. 2, S. 278. 1857.

6a. — Über partielle Tenotomie des Musculus levator palpebrae superioris. Klin. Monatsbl. f. Augenheilkunde 1867, S. 272.

6b. — Über Basedowsche Krankheit. Klin. Monatsbl. f. Augenheilkunde 1864, S. 183.

7. Bruns, Über das Graefe'sche Symptom bei Morbus Basedowii. Neurolog. Centralbl. 1. Januar 1892.
8. Emmert, Historische Notiz über Morbus Basedowii, nebst Referat über 20 selbst beobachtete Fälle dieser Krankheit. Archiv f. Ophthalmologie, Bd. 17, Abt. 1, S. 203. 1871.
9. Rieger und v. Forster, Auge und Rückenmark. Archiv f. Ophthalmologie, Bd. 27, Abt. 3, S. 109. 1881.
10. Story, Drei Fälle von Struma exophthalmica. Ophthalm. Review 1883, Juni.
11. Becker, Der spontane Netzhautarterienpuls bei Morbus Basedowii. Klin. Monatsbl. f. Augenheilkunde 1880, S. 1.
12. Eulenburg, Vasomotorisch-trophische Neurosen. Die Basedowsche Krankheit. Ziemssen's Handbuch 1875.

12a. — Basedowsche Krankheit und Schilddrüse. Deutsche mediz. Wochenschr. 1894, Nr. 40 u. Die Deutsche Klinik, Bd. 6. 1904.

13. Roth, Zur Kasuistik des Morbus Basedowii. Wiener mediz. Presse 1875, Nr. 30.
14. Warner, On ophthalmoplegia externa complicating a case of Graves' disease. The Lancet, Oct. 28. 1882.
15. Bristowe, Case of ophthalmoplegia complicated with various other affections of the nervous system. Brain 1886, S. 313, und British medic. Journ. 1886. Mai 6.
16. Liebrecht, Bemerkenswerte Fälle von Basedowscher Krankheit aus Prof. Schölers Klinik. Klin. Monatsbl. f. Augenheilkunde 1890, S. 492.
17. Finlayson, On paralysis of the third nerve as a complication of Graves' disease. Brain 1890, S. 383.
18. Mannheim, Der Morbus Gravesii (sogenannter Morbus Basedowii). Berlin 1894.
19. Freund, Ein Fall einer bisher nicht beschriebenen Form von Nystagmus. Deutsche mediz. Wochenschr. 1891, S. 288.
20. Geigel, Die Basedowsche Krankheit. Würzburger mediz. Wochenschr. 1866, S. 70.
21. Filehne, Zur Pathogenese der Basedowschen Krankheit. Sitzungsberichte der Erlanger physikalisch-mediz. Sozietät. 14. Juli 1879.
22. Bienfait, Contribution à l'étude de la pathogénie du goître exophthalmique. Bulletin de l'Académie roy. de médecine Belge 1890, Nr. 8, und Extr. des Annales de la Société médic.-chir. de Liège 1895.

23. Mendel, Zur pathologischen Anatomie des Morbus Basedowii. Berliner Gesellsch. f. Psychiatrie. Sitzung vom 14. Dez. 1891, und Dissertation von Elias Cohen, Über Ätiologie und Pathogenese des Morbus Basedowii. Berlin 1892.
24. Rehn, Über Morbus Basedowii. Deutsche medizin. Wochenschr. 1894, Nr. 12.
25. Buschan, Die Basedowsche Krankheit. Wien und Leipzig 1894, und Deutsche mediz. Wochenschr. 1895, Nr. 21.
26. Ewald, Die Erkrankungen der Schilddrüse, Myxödem und Kretinismus. Nothnagels Spezielle Pathologie und Therapie. Wien 1896.
27. Wadworth, A case of myxoedema, with atrophy of the optic nerves. Transactions of the Americain ophthalmolog. Society 1884, S. 725.
28. Nixon, Myxoedema. Dublin Journal of medic. sciences. Mai 1889.
29. Berger, Du larmoiement dans le goître exophthalmique. Bull. médic. 1893, Nr. 21, und Archive d'ophthalmologie. Dezember 1893.
30. Müller, Friedrich, Beiträge zur Kenntnis der Basedowschen Krankheit. Deutsches Archiv f. klin. Medizin, Bd. 51, S. 335. 1893.
31. Schlesinger, Lähmung des Musculus rectus superior bei Morbus Basedowii. Centralbl. f. prakt. Augenheilkunde 1893, S. 54.
32. Ferri, Delle cause del sintomo di Graefe nel morbo di Basedow. Annali di Ottalmologia, Bd. 21, S. 163. 1892.
33. Barella, Über einseitigen Exophthalmus bei Morbus Basedowii. Dissertation. Berlin 1894.
34. Craig, An unusual case of Graves' disease. Dublin Journ. of medic. sciences 1894, Juni.
35. Jessop, Three cases of exophthalmic goitre with severe ocular lesions. Ophthalm. Review 1895, November.
36. Vossius, Ein Fall von forme fruste des Morbus Basedowii. Deutschmanns Beiträge zur Augenheilkunde 1895, Heft 18.
37. Hitschmann, Beitrag zur Kasuistik des Morbus Basedowii. Wiener klin. Wochenschr. 1894, Nr. 49 u. 50.
38. Fridenberg, Über einen Fall von Gravesscher Krankheit mit Exophthalmus monocularis und einseitiger Schilddrüsenanschwellung. Archiv f. Ophthalmologie, Bd. 41, Abt. 3, S. 158. 1895.
39. Martius, Was ist die Basedowsche Krankheit? Berliner Klinik 1896, Heft 95.
40. Rogowitsch, Die Veränderungen der Hypophysis nach Exstirpation der Schilddrüse. Zieglers Beiträge zur patholog. Anatomie, Bd. 4. 1886.
41. Hoffmeister, Experimentelle Untersuchungen über die Folgen des Schilddrüsenverlustes. Beiträge zur klin. Chirurgie, Bd. 9, 2. 1894.
42. Uhthoff, Ein Beitrag zu Sehstörungen bei Zwergwuchs und Riesenwuchs, resp. Akromegalie. Berliner klin. Wochenschr. 1897, 31. Mai u. f.
43. Lemke, Was wir von der chirurgischen Behandlung des Morbus Basedowii zu erwarten haben. Deutsche mediz. Wochenschr. 1894, Nr. 42.
44. Muschold, Ein Fall von Morbus Basedowii, geheilt durch eine Operation in der Nase. Deutsche mediz. Wochenschr. 1892, Nr. 5.
45. Mével, Contribution à l'étude des troubles oculaires dans l'acromégalie. Thèse de Paris 1894.
46. Raehlmann, Über einige Beziehungen der Netzhautzirkulation bei allgemeinen Störungen des Blutkreislaufes. Virchows Archiv, Bd. 102. 1885.
— Über die Netzhautzirkulation bei Anämie nach chronischen Blutungen und bei Chlorose und über ihre Abhängigkeit von der Blutbeschaffenheit. Klin. Monatsbl. f. Augenheilkunde 1889, S. 496.

47. v. Noorden, Die Bleichsucht. Spezielle Pathologie und Therapie, herausgegeben von Nothnagel. Wien 1897.
48. Schmall, Die Netzhautzirkulation, speziell der Arterienpuls in der Netzhaut bei Allgemeinleiden. Archiv f. Ophthalmologie, Bd. 34, Abt. 1, S. 37. 1888.
49. Friedrichson, Erwiderung auf die im 34. Bande des v. Graefeschen Archivs erschienene Abhandlung des Herrn Dr. B. Schmall: „Die Netzhautzirkulation, speziell der Arterienpuls der Netzhaut bei Allgemeinleiden". Archiv f. Ophthalmologie, Bd. 34, Abt. 3, S. 207. 1888.
50. Schoenemann, Hypophysis und Thyreoidea. Virchows Archiv, Bd. 129. 1892.
51. v. Graefe, Fälle von plötzlicher und inkurabler Amaurose nach Hämatemesis. Archiv f. Ophthalmologie, Bd. 7, Abt. 2, S. 142. 1860.
51a. — Über Neuroretinitis und gewisse Fälle fulminierender Erblindung. Archiv f. Ophthalmologie, Bd. 12, Abt. 2, S. 114. 1866.
52. Litten und Hirschberg, Ein Fall von doppelseitiger Amaurose im Verlauf einer leichten Anämie. Berliner klin. Wochenschr. 1885, Nr. 30.
53. Nieden, Über rezidivierende, idiopathische Glaskörperblutungen bei jungen Leuten. Bericht der Heidelberger ophthalmologischen Gesellschaft 1882, S. 8, und 1889, S. 98.
54. Horstmann, Über Sehstörungen nach Blutverlust. Klin. Monatsbl. f. Augenheilkunde 1878, S. 147.
55. Schmidt-Rimpler, Doppelseitige Amaurose nach Blutverlust infolge einer Nasenoperation. Klin. Monatsbl. f. Augenheilkunde 1887, S. 375.
56. Fries, Beitrag zur Kenntnis der Amblyopien und Amaurosen nach Blutverlust. Beilageheft zu den Klin. Monatsbl. f. Augenheilkunde 1876.
57. Ziegler, Zur Kenntnis der Entstehung der Amaurose nach Blutverlust. Beiträge zur patholog. Anatomie und Physiologie, Bd. 2, S. 59. 1887.
58. Ulrich, Über Netzhautblutungen bei Anämie sowie über das Verhalten des intraokularen Druckes bei Blutverlusten, bei Chinin- und Choleravergiftungen. Archiv f. Ophthalmologie, Bd. 33, Abt. 2, S. 1. 1887.
59. Samelsohn, Über Amaurosis nach Hämatemesis und Blutverlusten anderer Art. Archiv f. Ophthalmologie, Bd. 18, Abt. 2, S. 225. 1872, und Bd. 21, Abt. 1, S. 150. 1875.
60. Denig, Einige seltene Augenerkrankungen. Münchener mediz. Wochenschr. 1895, Nr. 34—36.
61. R. Liebreich, Über Retinitis leucaemica und über Embolie der Arteria centralis retinae. Deutsche Klinik 1861, Nr. 50.
62. Saemisch, Retinitis leucaemica. Klin. Monatsbl. f. Augenheilkunde 1869, S. 305.
63. Leber, Retinitis leucaemica. Eod. loco, S. 312, und Krankheiten der Netzhaut in Graefe-Saemisch' Handbuch der gesamten Augenheilkunde 1877.
64. Horner, Klin. Monatsbl. f. Augenheilkunde 1874, S. 458 (in der Diskussion über den Vortrag von Manz, Über Veränderungen am Sehnerven bei akuter Entzündung des Gehirns).
65. Quincke, Über perniziöse Anämie. Volkmanns Sammlung klin. Vorträge 1876, Nr. 100.
66. Manz, Veränderungen in der Retina bei Anaemia progressiva perniciosa. Mediz. Centralbl. 1875, S. 675.
67. Uhthoff, Über die pathologisch-anatomischen Retinalveränderungen bei progressiver perniziöser Anämie. Klin. Monatsbl. f. Augenheilkunde 1880, S. 513.
68. Leber, Die Netzhauterkrankungen bei Oxalurie. Graefe-Saemisch' Handbuch der gesamten Augenheilkunde, Bd. 5, S. 597. 1877.

69. Bergmeister, Über das Vorkommen von Störungen des Sehorgans bei gewissen Stickstoffanomalien, speziell bei harnsaurer Diathese. Wiener mediz. Wochenschr. 1894, Nr. 42 u. 43.
70. Ruc, Purpura haemorrhagica avec hémorrhagie retinienne. Union médical 1870, Nr. 48.
71. Krienes, Über Hemeralopie, speziell akute idiopathische Hemeralopie. Wiesbaden 1896. (Enthält auch die neuere Literatur.)
72. Schmidt-Rimpler, Hemeralopie. Eulenburgs Realenzyklopädie der medizin. Wissenschaften, 3. Aufl. 1896.
73. Natanson, Zur Symptomatologie und pathologischen Anatomie der Anaemia perniciosa helminthiaca. Eshenedelnick 1894, Nr. 6. Ref. in Nagels Jahresbericht 1894, S. 528.
74. Tschemolosow, Blutaustritte in die Netzhaut bei der Biermerschen perniziösen Anämie infolge von Bandwürmern. St. Petersburger Wochenschr. 1894, Nr. 50. Ref. in Nagels Jahresbericht 1895, S. 505.
75. Rosa Kerschbaumer, Ein Beitrag zur Kenntnis der leukämischen Erkrankung des Auges. Archiv f. Ophthalmologie, Bd. 41, Abt. 3, S. 99. 1895.
76. Axenfeld, Zur Lymphombildung in der Orbita. Archiv f. Ophthalmologie, Bd. 37, Abt. 4, S. 102. 1891.
77. Gallusch, Ein seltener Befund bei Leukämie im Kindesalter. Jahrbuch f. Kinderheilkunde 1875.
78. Dunn, Leukaemia with rare lymphoid growths of orbits and parotid glands. Transactions of the College of Physicians of Philadelphia 1893. Ref. im Centralbl. f. prakt. Augenheilkunde 1894, S. 456.
79. Bronner, Case of lymphoma of eyelids cured by the internal administration from arsenic. Transactions of the eighth international ophthalmological congress. Edinburgh 1894, S. 202.
80. Boërma, Über einen Fall von symmetrischen Lymphomen der Orbita. Archiv f. Ophthalmologie, Bd. 40, Abt. 4, S. 119. 1894.
81. Goldzieher, Das Lymphom der Konjunktiva. Wiener mediz. Wochenschr. 1893.
82. Panas, Traité des maladies des yeux. Paris 1894.
83. Greeff, Pseudotrachomatöse Augenentzündung. Archiv f. Augenheilkunde, Bd. 24, S. 60. 1892.
84. Zychon, De la goutte oculaire. Recueil d'Ophthalmologie 1885, SS. 415, 477 u. 542.
85. Hutchinson, A report on the forms of eye disease which occur in connexion with rheumatism and gout. Ophthalm. Hosp. Reports, Bd. 7, S. 287. 1872.
— On the relation of certain disease of the eye to gout. Brit. med. Journ., Bd. 2, S. 995. 1884.
86. Fuchs, Über Episcleritis partialis fugax. Archiv f. Ophthalmologie, Bd. 41, Abt. 4, S. 229. 1895.
87. Largeau, Sclérite rheumatismale. Thèse. Paris 1895.
88. Schmidt-Rimpler, Glaukom. Graefe-Saemisch' Handbuch der gesamten Augenheilkunde, Bd. 5, S. 68. 1875.
89. Wagenmann, Einiges über Augenerkrankungen bei Gicht. Archiv f. Ophthalmologie, Bd. 43, Abt. 1, S. 83. 1897.
90. Galezowski, La goutte et les affections oculaires d'origine goutteuse. Journ. de thérapie 1882, S. 348.
91. O. Müller, Haemophilia congenita. Tödliche Blutung aus den Augenbindehäuten. Archiv f. Gynäkologie, Bd. 44, S. 263. 1895.

92. Schmidt-Rimpler, Tod durch Verblutung aus der Konjunktiva. Klin. Monatsbl. f. Augenheilkunde 1887, S. 383.
93. Zirm, Keratomykose (beginnende Keratomalazie) bei einem mit Lues congenita haemorrhagica behafteten Säugling. Wiener klin. Wochenschr. 1895, Nr. 34 u. 35.
94. Gallan, Eye lesions in myxodema. Transactions of the American ophthalmolog. Society, 31st annual meeting. New-London 1895, S. 391.
95. Zumft, Klinisch-experimentelle Studien über das Verhalten des Augenspiegelbefundes bei chronischer Anämie und Chlorose und dessen Abhängigkeit von der Blutbeschaffenheit. Dissertation. Dorpat 1891.
96. Sargent, Profound affection of the eyes in a case of pernicious anaemia. Archiv of Ophthalmology, Bd. 21, S. 39. 1892.
97. Deutschmann, Über Veränderungen des Auges bei Leukämie. Deutschmanns Beiträge zur Augenheilkunde, 4. Heft, S. 42. 1892.
98. Beaumont, Haemorrhage into the vitreous, associated with epistaxis. Ophthalm. Review 1892, S. 352.
99. Sellheim, Zur Kasuistik von plötzlich eingetretener Amaurose nach Blutbrechen. Dissertation. Gießen 1885.
100. Jüngken, Die Lehre von den Augenkrankheiten. 3. Aufl. 1842, S. 166.
101. Wright, Rheumatism of the ocular muscles. The med. Record, 28. Sept. 1889.
102. Dransart, Contribution à la pathogénie de certaines amblyopies et atrophies du nerf optique d'origine rheumatismale. Bulletin de la Soc. franç. d'Ophthalmologie 1889.
103. Parinaud, Sur les affections rheumatismales de l'œil. Bulletin de la Soc. franç. d'Ophthalmologie 1883, S. 122.
104. Nettleship, Case of double neuritis following purpura. Brit. med. Journ., Bd. 1, S. 119, 1883.
105. Waskressensky, Zur Frage von den skorbutischen Affektionen des Auges. Wojemo med. Journ. 1896. Ref. im Archiv f. Augenheilkunde, Bd. 34, S. 278. 1897.
106. Ewmeniow, Über den Einfluß der Mißernten der Jahre 1891 und 1892 bei der Bevölkerung des Kreises Ostrogosetzk. Wjustu. Ophth. 13. 4.—5. Ref. Eod. loco. S. 277.
107. Michel, Über Iris und Iritis. Archiv f. Ophthalmologie, Bd. 27, Abt. 2, S. 237. 1881.
108. Feuerstein, Ein Fall von Morbus Addisonii. Wiener medizin. Blätter 1888, Nr. 35.
109. Horner in Sophus Davidsen, Zur Lehre vom Schichtstar. Dissertation. Zürich 1865.
110. Schirmer, Zur pathologischen Anatomie und Pathogenese des Schichtstares. Archiv f. Ophthalmologie, Bd. 35, Abt. 3, S. 147. 1889. Ferner eod. loco, Bd. 37, Abt. 4, S. 2. 1891, u. Bd. 39, Abt. 4, S. 202. 1893.
111. Beselin, Ein Fall von extrahiertem und mikroskopisch untersuchtem Schichtstar eines Erwachsenen. Archiv f. Augenheilkunde, Bd. 18, S. 71. 1888.
112. C. Heß, Zur Pathologie und pathologischen Anatomie verschiedener Starformen. Archiv f. Ophthalmologie, Bd. 39, Abt. 1, S. 183. 1893.
113. v. Arx, Zur Pathologie des Schichtstares. Dissertation. 1883.
114. Peters, Über die Entstehung des Schichtstares und verwandter Starformen, Archiv f. Ophthalmologie, Bd. 39, Abt. 1, S. 221. 1893, u. Bd. 40, Abt. 3, S. 283. 1894.
115. Schmidt-Rimpler, Über Akkommodationsbeschränkung bei Zahnleiden. Archiv f. Ophthalmologie, Bd. 14, Abt. 1, S. 107. 1868.

116. v. Kahlden, Über Addisonsche Krankheit. Zieglers Beiträge, Bd. 10, S. 494. 1891, u. Centralbl. f. allg. Pathologie u. patholog. Anatomie, Bd. 7, S. 464. (Zusammenfassendes Referat.)
117. Öller, Beiträge zur pathologischen Untersuchung des Auges bei Leukämie. Archiv f. Ophthalmologie, Bd. 24, Abt. 3, S. 239. 1878.
118. Mackenzie, On anaemia as a cause of retinal haemorrhage. The Lancet, Bd. 2, S. 1091. 1883.
119. Schöler, Beitrag zu den xerotischen Hornhautleiden unter Aufführung einer neuen, bisher von mir nicht beobachteten Form dieses Leidens nach vorausgegangener Entziehungsdiät. Berliner klin. Wochenschr. 1887, Nr. 52.
120. Gama Lobo, Brasilianische Augenentzündung. Mitgeteilt von Ullersperger. Klin. Monatsbl. f. Augenheilkunde 1866, S. 65.
121. Boinet und Silbert, Des Ptomaïnes urinaires dans le Goître exophthalmique. Revue de médecine 1892, Nr. 1.
122. Gauthier, Des Goîtres exophthalmiques secondaires ou symptomatiques. Lyon méd. 1893, Nr. 2—4.
123. Schanz, Bakteriologische Befunde bei zwei Fällen von infantiler Xerosis mit Keratomalazie und bei einem Falle von Xerophthalmus. Archiv f. Augenheilkunde, Bd. 25, S. 210. 1892.
124. Valude, Hématome orbito-palpébral à répétition chez une hémophile. Annales d'oculistique, Bd. 117, S. 190. 1897.
125. E. Fischer, Einiges über Biermersche essentielle Anämie und pseudoessentielle, durch Helminthen bedingte Blutarmut. Centralbl. f. prakt. Augenheilkunde 1896, S. 81.
126. Trousseau, Fluxion de la conjunctive. Recueil d'Ophthalmologie. 1896, Juli.
127. Jonnesco, La résection totale et bilatérale du sympathique cervical (Traitement du Goître exophthalmique). Annales d'oculistique, Bd. 117, S. 161. 1897.
128. Denti, L'acromegalia coi suoi rapporti coll' organo visivo. Annali d'Ottalmologia, Bd. 25, S. 619. 1896.
129. Jessop und Sydney Stephenson, Sudden severe haemorrhage from the conjunctival surface of the lid. Ophthalm. Review 1895, Mai.
130. Bettmann, Über den Einfluß der Schilddrüsenbehandlung auf den Kohlenhydrat-Stoffwechsel. Berliner klin. Wochenschr. 1897, Nr. 24.
131. Axenfeld, Über Thrombose im Gebiete der Vena centralis retinae und der Aderhautvene, besonders auf Grundlage allgemeiner Sepsis. Berliner klin. Wochenschr. 1896, Nr. 41.
132. Gordon Norrie, Zur Ätiologie der skrophulösen Ophthalmien. Centralbl. f. prakt. Augenheilkunde 1895, S. 296.
133. H. Schmidt-Rimpler, Beitrag zur Kenntnis der metastatischen Irido-Chorioiditis. Archiv f. Ophthalmologie, Bd. 18, Abt. 1, S. 18. 1872.
134. Somya, Über partielle Atrophia nervi optici nach Hämatemesis. Centralbl. f. prakt. Augenheilkunde 1892, S. 225.
135. Westhoff, Über plötzliche Erblindung nach Blutverlusten nebst Mitteilung eines Falles von Amaurosis nach Metrorrhagie. Dissertation. Greifswald 1889.
136. v. Hippel jun., Keratitis parenchymatosa. Archiv f. Ophthalmologie, Bd. 42, Abt. 2, S. 194, Januar 1896.
137. Greeff, Die Keratitis interstitialis (parenchymatosa) in ihren Beziehungen zu Allgemeinerkrankungen. Sammlung zwangloser Abhandlungen aus dem Gebiete der Augenheilkunde, Bd. 1, Heft 8. Halle 1897.

138. Albrand, Bemerkungen über einige äußere Krankheiten des Auges. Deutsche medizin. Wochenschr. 1895, Nr. 25 u. 26.
139. Horner, Krankheiten des Auges im Kindesalter. Gerhardts Handbuch der Kinderkrankheiten, S. 356. 1889.
140. Mackenzie, Purpura. Medic. Times and Gazette 1877, Nr. 292.
141. Wegscheider, H., Aus dem Augustahospital. Deutsche medizin. Wochenschr. 1877, Nr. 18.
142. Goodhart, Purpure with subretinal haemorrhage. Lancet, Bd. 1, S. 123. 1878.
143. Homén, Beiträge zur Symptomatologie des Morbus Basedowii. Neurol. Centralbl. XI, S. 427.
144. Rosenbach, Centralbl. f. Nervenheilkunde und Psychiatrie 1886, Nr. 17.
145. Engelhardt, Neuritis optica bei Chlorose. München. mediz. Wochenschr. 1900, Nr. 36.
146. Sorger, Ein Fall spontaner Blutungen aus Iris und Corpus ciliare in die Vorderkammer auf Grund einer lienalen Leukämie. Münch. med. Wochenschr. 1898, Nr. 35.
147. L. Pirk, Netzhautveränderungen bei chronischer Anämie. Klin. Monatsbl. f. Augenheilkunde, 39. Jahrg., Bd. 1, S. 177. 1901.
148. Holden, Die Pathologie der nach profusen Blutungen sowie der nach Einverleibung von Methylalkohol auftretenden Amblyopie nebst Bemerkungen über die Pathogenese der Sehnervenatrophie im allgemeinen. Archiv f. Augenheilkunde, Bd. 40, S. 351. 1899.
149. Grunert, Sichtbare Blutströmung in den Netzhautvenen bei Leukämie. Centralbl. f. Augenheilkunde 1901, S. 225.
150. Murakami, Ein Beitrag zu den Netzhautgefäßveränderungen bei Leukämie. Klin. Monatsbl. f. Augenheilkunde, 39. Jahrg., Bd. 1, S. 136. 1901.
151. Hochheim, Ein Beitrag zur Kenntnis der symmetrischen Lid- und Orbitaltumoren. Archiv f. Augenheilk., Bd. 51, S. 347. 1900.
152. Seggel, Skorbutische Erkrankung der Augen. Klin. Monatsbl. f. Augenheilkunde 1899, S. 298.
153. Wagenmann, Spontaner Hämophthalmus bei hereditärer Hämophilie. Archiv f. Ophthalmologie, Bd. 44, Abt. 1, S. 206. 1897.
154. Wagner, Augenerkrankung bei Myxödem. Klin. Monatsbl. f. Augenheilkunde 1900, S. 473.
155. Goldzieher, Iritis suppurativa diabetica mit nachfolgendem Glaukom. Centralbl. f. prakt. Augenheilkunde 1901, S. 74.
156. Hummelsheim und Leber, Ein Fall von atrophischer Degeneration der Netzhaut und des Sehnerven mit hochgradiger Endarteriitis der Arteria centralis retinae bei Diabetes mellitus. Archiv f. Ophthalmologie, Bd. 52, S. 337. 1901.
157. Hirsch, Über gichtische Augenerkrankungen. Sammlung zwangloser Abhandlungen aus dem Gebiete der Augenheilkunde, herausgegeben von Vossius, III, 2. 1899.
158. Axenfeld. Was wissen wir über die Entstehung der phlyktänulären (sogen. skrophulosen, ekzematösen) Augenentzündung? Bericht über die 26. Versammlung der Ophthalmologischen Gesellschaft zu Heidelberg 1897, S. 197.
159. v. Michel, Zur pathologischen Anatomie der Bindehautekzeme. Zeitschr. f. Augenheilkunde, Bd. 4, S. 102. 1900.
160. Leber, Über die phlyktänuläre Augenentzündung. Bericht über die 29. Versammlung der Ophthalmologischen Gesellschaft zu Heidelberg 1901, S. 66.

161. Guttmann, Die Skrophulose des Auges in ihren Beziehungen zum Geschlecht und Lebensalter. Deutsche mediz. Wochenschr. 1898, Nr. 34.
162. Dötsch, Anatomische und bakteriologische Untersuchungen über infantile Xerosis und Keratomalazie, sowie Bemerkungen über die Verhornung des Bindehaut- und Hornhautepithels. Archiv f. Ophthalmologie, Bd. 49, S. 405. 1900.
163. Baer, Über die Behandlung der Keratomalazie im Säuglingsalter. Klin. Monatsbl. f. Augenheilkunde, 39. Jahrg., Bd. 1, S. 287. 1901.
164. Roemer, Anatomische Untersuchung eines Auges mit Hämophthalmus bei hereditärer Hämophilie. Klin. Monatsbl. f. Augenheilkunde, 40. Jahrg., Bd. 1, S. 327. 1902.
165. Singer, Über Sehstörungen nach Blutverlust. Deutschmanns Beiträge zur Augenheilkunde, Heft 53. 1902.
166. Öller, Beiträge zur pathologischen Anatomie des Auges bei Leukämie. Archiv f. Ophthalmologie, Bd. 24, Abt. 3, S. 239. 1878.
167. Scholtz, Über Retinitis leucaemica. Ungarische Beiträge zur Augenheilkunde, 2. Bd., S. 161. 1900.
168. Elschnig, Augenspiegelbefunde bei Anämie. Wiener mediz. Wochenschr. 1903, Nr. 3 u. 4.
169. Nicolai, Een zeldzame vorm van Marbus Basedowii. Nederlandsch Tijdschrift voor Geneeskunde II, S. 697, 1902. Ref. in Zeitschr. f. Augenheilkunde 1903, S. 326.
170. Chevallereau, Sur un cas d'atrophie papillaire brusque consécutive à des hémorrhagies utérines. Bull. et Mém. de la Soc. Française d'Ophthalm. 1903, S. 280.
171. Valude, Rapports des affections oculaires avec les maladies constitutionnelles et infectueuses. Bull. méd. XVIII, Nr. 19 u. 23. 1904.
172. Krukenberg, Über ein metastatisches Karzinom der Chorioidea. Klin. Monatsbl. f. Augenheilkunde, Bd. 41, Beilageheft S. 145. 1903 (mit Literatur).
173. Jellinek, Ein bisher nicht beobachtetes Symptom der Basedowschen Krankheit. Bräunliche Pigmentierung der Augenlider. Wiener klin. Wochenschr. 1904, Nr. 43.

IV.

ERKRANKUNGEN

DER

ZIRKULATIONS- UND RESPIRATIONS-ORGANE.

1. Erkrankungen der Zirkulationsorgane.

Erkrankungen des Herzens.

Unter normalen Verhältnissen ist der Puls der Arterien auf der Papilla optica und in der Netzhaut trotz der Vergrößerung, welche die Augenspiegeluntersuchung erlaubt, nicht wahrnehmbar. Durch die Wirkung des im Augeninnern vorhandenen Druckes auf die Gefäßwandungen erklärt es sich, daß die mit der Herzsystole eintretende Vermehrung des zufließenden Blutes keine sichtbare Ausdehnung der Gefäße zustande bringt. Anders verhält es sich bei den Venen. Hier bemerkt man nicht selten, besonders in der Nähe der Stelle, wo sich die Vene auf der Papille in die Tiefe senkt, eine periodisch auftretende Veränderung in Färbung und Lumen. Diese Pulsationserscheinung stellt sich so dar, daß kurze Zeit vor dem Radialpuls der Hauptstamm — selten mehrere Äste — blasser und enger wird, indem das Blut nach der Peripherie der Netzhaut hin sich staut; nach kurzer Zeit, gleich nach dem Fühlbarwerden des Radialpulses, strömt von der Peripherie das Blut wieder zu, die Vene füllt sich und wird dunkelblau. Das Phänomen ähnelt dem Vorstoßen und Zurückziehen eines dunklen Spritzenstempels in einem Glaszylinder.

Wie Donders ausgeführt hat, erklärt sich die Venenpulsation folgendermaßen: Mit der Herzsystole wird das Blut in verstärkter Menge in die Arterie geworfen, es kommt mehr Blut in das Auge und die somit stärker gefüllten Arterien erhöhen die intraokulare Tension. Es lastet somit ein verstärkter Druck vom Glaskörper her auf den leichter zu komprimierenden Netzhautvenen, und zwar namentlich auf dem Hauptstamme derselben, welcher als dem Herzen verhältnismäßig am nächsten den geringsten Seitendruck hat. Es kommt hinzu, daß auch oft durch das Umbiegen aus der vertikalen Ebene der Papille in den nahezu horizontal verlaufenden Sehnerven eine Art Knickung entsteht, welche die Kompression dieser Stelle erleichtert. Die Folge des Abschlusses ist ein Zurückstauen des Blutes. Inzwischen ist die Herzsystole vorüber, es fließt kein neues Blut den Arterien zu, der intraokulare Druck sinkt; gleichzeitig ist das Blut durch das Kapillarsystem bis zu den Venen gekommen, hat den Seitendruck in ihnen erhöht, dehnt sie aus und füllt

wieder den komprimierten Hauptstamm, durch welchen es das Auge verläßt.

Die eben dargelegte Theorie hat verschiedene Anfechtungen erfahren, die sich besonders darauf beziehen, daß die Erhöhung des intraokularen Druckes durch die Herzsystole zu gering sei, um eine Kompression herbeizuführen, und daß ferner in manchen Fällen von Glaukom ein deutlicher Arterienpuls bestehe, während doch keine Venenpulsation sichtbar sei. Man hat deshalb pulsatorische Schwankungen im Sinus cavernosus, wohin die Vena centralis retinae ihr Blut zum Teil entleert, als Ursache des Augenvenenpulses angenommen (Helfreich): bei der Systole der Hirnarterien (Diastole des Herzens) trete unter gewissen Verhältnissen der retinalen Gefäßwandung durch die Herabsetzung des Druckes im Sinus eine Art Aspiration des Blutes und somit Volumensverminderung der Netzhautvenen ein. Auch wird zum Beweise für diese Abhängigkeit folgendes Experiment herangezogen: Komprimiert man die Vena jugularis externa, so schwellen die Venenenden auf der Papille meist an und der Puls verschwindet, während andererseits öfter Arterienpuls eintritt (Raehlmann[3]). Die Blutstauung, welche durch die Kompression im Sinus bedingt wird, erschwert eben den Abfluß aus den Venen des Auges und hebt die Aspiration auf.

Gegen diese Anschauung läßt sich jedoch einwenden, daß die Venae ophthalmicae nicht nur in den Sinus cavernosus ihr Blut entleeren, sondern auch mit den Fazialvenen in Kommunikation stehen: darnach erscheint es doch etwas gewagt, die Schwankungen des Druckes im Sinus allein für die Venenpulsation im Auge verantwortlich zu machen. Vielleicht dürften beide Momente (systolische Druckzunahme im Bulbus selbst und im Gehirn) zusammenwirken. Das oben erwähnte Verschwinden des Venenpulses bei Kompression der Halsvene erklärt sich einfach durch die hierdurch veranlaßte übermäßige Füllung der Venen im Auge, welche einen pulsatorischen Zusammenfall durch die intraokulare Drucksteigerung hindert.

Bei einer größeren Steigerung des intraokularen Druckes wird auch eine Pulsation der Arterien, besonders auf der Papilla optica, sichtbar. Dies geschieht häufig bei Glaukom. Künstlich kann man die Druckerhöhung hervorrufen, wenn man mit dem Finger den Bulbus komprimiert. Die hier eintretende Arterienpulsation entsteht dadurch, daß bei höherer intraokularer Spannung nur mit der Herzsystole Blut in die sonst komprimierten Arterien geworfen werden kann. Der Augendruck wird aber dort am ehesten das Lumen verschließen, wo das Gefäß, wie auf der Papille, schon an und für sich eine Biegung oder Knickung macht, um in den nach hinten ziehenden Sehnervenstamm einzudringen. Sehr selten sieht man bei Glaukom die Pulsation bis in die Netzhaut sich

fortsetzen. Sie zeigt sich in Blaß- und Wiederrotwerden der Arterien; bei dem Rotwerden dehnt sich die Arterienwand schnell aus: dadurch macht die Erscheinung den Eindruck, als ob die Gefäße etwas hervorsprängen. —

Die Arterienpulsation, welche bei Insuffizienz der Aortenklappen und, wie wir bereits oben angeführt haben, bei Morbus Basedowii (Becker[2]), Chlorotischen (Raehlmann) und in anderen Fällen gelegentlich beobachtet wird, unterscheidet sich von der geschilderten „Druckpulsation“ durch ihre in der Regel viel geringere Intensität. Nur bei starkem Klappenfehler der Aorta kommt es zu einem vollen Zusammenfallen des Arterienrohres mit entsprechendem Blaßwerden; häufiger wird nur ein Anschwellen der Arterien mit Breiterwerden des zentralen Reflexes auf der Papille oder neben ihr beobachtet.

Bei den etwas entfernteren kleineren Gefäßen, besonders an den Verästelungen, zeigen sich nur kleine, rhythmisch auftretende Schlängelungen: auch hier entspricht die stärkere Gefäßfüllung der Herzsystole; sie folgt ihr, wie der Radialpuls, kurze Zeit nach. Selten gelingt es, zeitlich exakt dieses Zusammenfallen mit der Herzkontraktion erweisen zu können, da das ophthalmoskopische Bild meist zu wenig scharf ist. Auch bedarf es oft der starken Vergrößerung, welche uns die Untersuchung im aufrechten Bilde gewährt: und selbst dann noch häufig eines gewissen guten Willens.

Die erwähnte Pulsation wurde zuerst von Quincke[1] (1868) bei der Insuffizienz der Aortenklappen gesehen; eine weitere Veröffentlichung erfolgte 1870. Mir war die Erscheinung ebenfalls bekannt, da Quincke mir die betreffenden Charitékranken gezeigt hatte. Daß aber, wie erwähnt, zu ihrem Erkennen oft guter Wille nötig ist, ersah ich auch, als wir einen Patienten, der unserer Ansicht nach das Phänomen sehr ausgeprägt zeigte, zum ersten Male dem Professor A. v. Graefe vorstellten: er wollte sich absolut nicht von dem Vorhandensein der Arterienpulsation überzeugen lassen; die nicht zu leugnenden leichten Bewegungen in der Arterie auf der Papille schob er auf Pulsation in einer von der Arterie gekreuzten, darunter liegenden Vene. Noch schwieriger ist zu erkennen, daß die Pulsation gelegentlich mit einem leichten Erröten und Erblassen der Papille — als Zeichen einer Kapillarpulsation — verknüpft ist, ähnlich wie es ebenfalls Quincke am Nagelbett beschrieben hat. Übrigens sind diese Erscheinungen auch bei denselben Kranken nicht ständig vorhanden; eine durch schnelles Gehen hervorgerufene stärkere Herzaktion pflegt sie meist leichter sichtbar zu machen. Ich möchte aber hier ausdrücklich hervorheben, daß ich keineswegs die Pulsation so regelmäßig oder häufig bei Arterieninsuffizienz und unter sonstigen Verhältnissen (Morbus Basedowii, Chlorose) gesehen habe, wie es nach den Angaben mancher Autoren der Fall sein müßte, trotzdem ich mich eifrig

bemühte und, wie oben angeführt, durch die Güte Quincke's in der Lage war, unter den Ophthalmologen vielleicht als Erster die Erscheinung zu konstatieren. Von Becker wurde dieselbe 1871 neu entdeckt und bezüglich der Arterienlokomotion genauer beschrieben. Erst später erfuhr dieser hervorragende Beobachter, daß Quincke sie bereits gekannt hatte.

Die in Rede stehende Pulsation läßt sich dadurch erklären, daß bei der Insuffizienz der Aortenklappen dem mit der Systole des meist hypertrophischen Herzens eintretenden, stark ansteigenden Wellenberge des Blutzuflusses sofort ein durch das Rückströmen in das Herz veranlaßtes ausgeprägtes Wellental folgt.

Ausnahmsweise sieht man die Pulsation auch bei Erkrankungen der Mitralklappe. Schmall[4] fand sie unter 22 Fällen zweimal. Derselbe Autor bemerkte schwache Arterienpulsation auch bei einzelnen fiebernden Kranken mit croupöser Pneumonie und bei einzelnen fiebernden Typhuskranken. Bei diesen lang dauernden, den Ernährungszustand stark beeinträchtigenden Allgemeinleiden wurde neben Verengerung der Arterien häufig eine Erweiterung der Venen beobachtet, welch letztere Schmall auf eine Verringerung des intraokularen Druckes zurückführt, die wiederum die Folge einer durch das Fieber veranlaßten Sekretionsstörung sei.

Ob die Arterienpulsation in der Netzhaut auch bei Aneurysma der Aorta vorkommt, blieb Becker, der sie in zwei Fällen sah, zweifelhaft, da die klinische Diagnose nicht durch die Sektion gesichert wurde.

In der Regel ist, wenn die Arterienpulsation vorhanden ist, auch die Venenpulsation deutlich. Sie kann sich alsdann noch weit in die Netzhaut forterstrecken, wie man es besonders bei Aorteninsuffizienz beobachtet. v. Osten-Sacken[5] fand in 12 Fällen von Aorteninsuffizienz, daß die Kaliberschwankungen der Venen neunmal in ausgesprochener Deutlichkeit bis weit in die Peripherie, zweimal wenigstens $1^1/_2$ bis 2 Papillendurchmesser von der Papille reichten und nur einmal spurenweise die Papillengrenze überschritten. Bei 13 anderen Herzfehlern, vor allem Mitralinsuffizienzen, war die Pulsation kaum noch dicht am Papillenrande wahrnehmbar, nur einmal, wo aber gleichzeitig Arteriensklerose bestand, ging sie etwas weiter. —

Die von Herzfehlern ausgehenden Embolien oder die mit Gefäßerkrankungen in Verbindung stehenden Thrombosen sind in nicht seltenen Fällen Ursache einer Mitbeteiligung des Sehorgans.

Soweit hierbei Schädigungen des Zentralnervensystems in Betracht kommen und zu Optikusaffektionen, Amblyopien, Hemianopsien, Augennervenlähmungen usf. Anlaß geben, haben diese Erkrankungen bereits im ersten Abschnitte ihre Besprechung gefunden. Unterbindung der Carotis communis oder interna bedingt eine Abblassung der Papilla optica

und mäßige Verengerung der Blutgefäße, die aber bald vorübergeht. Ausgedehnte Obliterierung, beziehungsweise Thrombosierung der Carotis communis, Carotis interna und eines Teiles der Ophthalmika hat Elschnig[13] ohne pathologische Befunde im Augeninneren beobachtet; nach seinen Injektionsversuchen gleichen die Kommunikationsäste sowohl der Carotis externa mit der Carotis interna derselben Seite wie die Kommunikationen zwischen den Blutgefäßen beider Seiten bald die Störung aus. Uhthoff[65] hingegen sah einmal, trotzdem nur die Abgangsstelle der Arteria ophthalmica thrombosiert war, Erblindung unter dem bekannten ophthalmologischen Bilde der Absperrung der arteriellen Zufuhr eintreten — ein Vorgang, der sich auf Verschiedenheit in den Anastomosen erklärt. Die Erblindungen, die Siegrist[65] nach der Carotisunterbindung beobachtete, sind auf in die Arteria centralis retinae fortgeschleppte Pfröpfe zu schieben.

Auf die Embolie, beziehungsweise Thrombose der Arteria centralis retinae wollen wir näher eingehen. Bei der Verstopfung des die Netzhaut versorgenden Arterienstammes fällt sofort die abnorme Enge der Arterien und Venen auf. Auch letztere sind kaum als schmale, dünne, blasse und blutleere Fäden erkennbar, die sich meist nur eine kleine Strecke weit vom Sehnerveneintritt aus in die Netzhaut hinein verfolgen lassen. Die Unterscheidung zwischen Arterien und Venen ist oft schwierig. In anderen Fällen — es hängt dies von dem mehr oder weniger vollständigen Verschluß des Lumens ab — sieht man noch längere oder kürzere Zeit nach dem Anfall eine gewisse Zirkulation in den Arterien, indem ein unterbrochener, in einzelnen kleinen roten Säulchen sich fortbewegender Blutstrom wahrnehmbar ist. Die Venen sind meist etwas dicker als die Arterien, erscheinen aber durch das Verschwinden des hellen, zentralen Reflexstreifens als dunkle Fädchen. Sie können bei teilweise erhaltener Blutzirkulation ebenfalls das obige Phänomen der stoßweißen Blutbewegung zeigen. Wie A. v. Graefe habe auch ich dasselbe in einem Falle nur in den Venen, nicht in den Arterien konstatieren können.

Um sich über etwa vorhandene, wenn auch geringe Blutzirkulation zu unterrichten, kann man versuchen, durch Druck auf den Bulbus eine Arterienpulsation hervorzubringen. Gar nicht selten beobachtet man alsdann, trotzdem sonst das Bild der Embolie vollständig vorhanden ist, daß ein herzsystolisches Rotwerden mit einem diastolischen Erblassen in den Arterien und in der Färbung der ganzen Papille abwechselt.

Die Papilla optica ist stark abgeblaßt. Einige Stunden oder mehrere Tage nach dem Eintritt der Verstopfung zeigt sich eine leicht graue Trübung der Netzhaut, die besonders die Umgebung der Papille und den Zwischenraum zwischen ihr und der Macula lutea sowie die Nachbarschaft der letzteren trifft. Der zentralste Teil der Makula erscheint als

ein blutroter kleiner Fleck, an Größe etwa einem Drittel oder Viertel Papillendurchmesser entsprechend. Das Bild ist durchaus demjenigen ähnlich, welches man anatomisch in der Makulagegend findet, wenn man ein frisches Auge halbiert hat und die Netzhaut eben beginnt, sich kadaverös leicht grau zu trüben: die braunrote Stelle der Makula tritt alsdann infolge des Kontrastes noch schärfer hervor (Schmidt-Rimpler[6]). Wenn in der Mehrzahl der Embolien der Arteria centralis retinae sich das ophthalmoskopische Bild der Makulagegend in dieser Weise durch den Kontrast gegen die graugetrübte Netzhaut erklärt, so ist doch nicht auszuschließen, daß in manchen Fällen auch eine zentrale Netzhautblutung vorkommt; jedenfalls habe ich einige Male an der betreffenden Stelle später dunklere Pigmentierung und auch weiße Stippchen auftreten sehen: ganz ähnlich wie man sie sonst nach Resorption von Blutergüssen beobachtet.

Das Sehvermögen schwindet plötzlich und vollkommen. Der Eintritt der Erblindung wird so geschildert, daß eine schwarze Wolke sich vor das Auge gezogen habe. Bisweilen gehen temporäre Verdunkelungen der vollkommenen Amaurose einige Tage voraus; wahrscheinlich ist dies auf einen momentan verstopfenden und später weiter geschwemmten Embolus zu schieben, seltener auf Gefäßspasmen (Wagenmann[58a]).

In einzelnen Fällen wird nach einiger Zeit die Zirkulation wieder frei und es kann zu einer Wiederherstellung des Sehvermögens kommen; doch bleibt oft hier ein zentrales Skotom (Bull[11]). Meist kommt es aber zu einer dauernden, fast vollständigen Erblindung, bei der vielleicht noch das Erkennen von Handbewegungen oder Fingerzählen in der Nähe, und zwar gewöhnlich exzentrisch nach außen hin, möglich ist. Ophthalmoskopisch entwickelt sich eine Netzhaut- und Sehnervenatrophie.

In der Regel wird glücklicherweise nur ein Auge von der Embolie befallen. Aber auch doppelseitige Verstopfungen sind beobachtet. So erblindete ein an Aortenklappenfehler leidender Patient von Olaf Page[8] erst am linken, einige Monate später am rechten Auge in dieser Weise. Vier Tage darauf starb er.

In dem von mir mitgeteilten Falle[6] hatte sich zu der Embolie der Arteria centralis retinae auch eine embolische Verstopfung der Ziliargefäße gesellt, die zu einer Irido-Chorioiditis führte.

Embolien einzelner Arterienäste mit entsprechenden Gesichtsfelddefekten werden öfter beobachtet. Der betreffende Arterienast ist alsdann verdünnt — bisweilen kann man sogar den Sitz des Embolus erkennen —; in der von ihm versorgten Netzhaut tritt eine milchweiße Trübung auf und ebenso finden sich darin öfter zahlreiche Blutungen.

Ähnliche ophthalmoskopische Bilder wie bei der Embolie der Arteria centralis retinae können natürlich auch bei Thrombosen (siehe unten)

oder sonstigen eine Unterbrechung der Blutzufuhr herbeiführenden Affektionen vorkommen: so infolge von retrobulbären Neuritiden mit Exsudationen und Gefäßerkrankungen, nach Blutungen in der Orbita oder nach Blutungen in dem Sehnerv. Magnus[7], der letztere sehr eingehend behandelt hat, glaubt, daß die der plötzlichen Erblindung folgende Netzhauttrübung immer auf eine Blutung in den Sehnerven, wodurch die Nervenfasern litten, hinwiese, und hält dies für ein differenzielles Moment gegenüber der Embolie. Dies entspricht aber nicht den durch Sektion bestätigten Befunden (Schmidt-Rimpler[6]). Jedoch dürfte in der Tat häufiger, als man gemeinhin annimmt, eine Sehnervenblutung vorliegen. Es ist besonders dann an diese zu denken, wenn Herzaffektionen fehlen und durch Druck auf den Bulbus eine noch weitere Verdünnung der mäßig engen Arterien nachweisbar ist; diesen nicht vollständigen Blutabschluß trotz eingetretener Erblindung habe ich mehrmals bei Albuminurie beobachtet.

Weiter können vasomotorische Einflüsse (Epilepsia retinae [Jackson]) auf die Sehzentren, die gelegentlich reflektorisch von den Geschlechtsorganen angeregt sind (Priestley Smith, Königstein), vorübergehende Erblindungen hervorrufen; dieselben unterscheiden sich von der Embolie durch ihr doppelseitiges Auftreten und normalen Augenspiegelbefund. Auch die als Ischaemia retinae (v. Graefe, Knapp, Alfred Graefe, Rothmund) beschriebenen Fälle gehören hierher. Es handelt sich um doppelseitige, über Nacht oder in ein paar Tagen auftretende Erblindungen, beziehentlich hochgradige Amblyopien, bei denen die Gefäße eine außerordentliche Enge bei sonst normalem Augengrunde zeigten. Die Schwäche der Herzkontraktionen spielte dabei anscheinend eine Rolle.

Ebenso sind Verengerungen der Netzhautarterien mit Sehstörungen beschrieben worden gleichzeitig oder abwechselnd mit dem Arterienkrampf in den Extremitäten, wie er sich bei der Raynaudschen Krankheit[74] (anfallsweise Blässe der Hände und Füße unter Parästhesien, der Zyanose, seltener Gangrän folgt) findet. Panas[81] konnte jedoch diesen Netzhautbefund bei seinen Kranken nicht bestätigen. —

Der anatomische Nachweis eines Embolus der Arteria centralis retinae wurde zuerst in einem von v. Graefe[9] klinisch beobachteten Falle durch Schweigger[10] geführt. Später sind eine größere Zahl bestätigender Sektionen mitgeteilt worden. Bisweilen fand sich auch kein Embolus im Verlauf der Arterie innerhalb des Optikus (Hirschberg[12]); man muß hier den Sitz dicht neben dem Eintritt des Gefäßes in den Sehnervenstamm annehmen, da mehr zentral gelegene Verstopfungen der Arteria ophthalmica gewöhnlich nicht die Erscheinungen der Netzhautembolie bewirken (Elschnig[13]).

Bezüglich der Wiederherstellung der Blutzirkulation in der Netzhaut ist auf verschiedene Möglichkeiten hinzuweisen. Die nächstliegende ist die, daß der Embolus zerfällt oder fortgeschwemmt wird. Es würde alsdann der Bluteintritt wieder durch die Hauptarterie erfolgen können, wie ein zur Sektion gekommener Fall von Schnabel und Sachs[15] zeigt. Bei totalem dauernden Verschluß derselben muß an die Bildung eines Kollateralkreislaufes gedacht werden. Zur Erklärung desselben hat man auf die Gefäße des Zinnschen Skleralkranzes zurückgegriffen, von dem bisweilen kleine Äste in die Papilla gehen; doch sind dieselben nicht stark genug, um einen ausreichenden kollateralen Blutzufluß anzubahnen. Ich halte es für wahrscheinlicher, daß kleinere Arterienäste, die sich bereits im Optikusstamme von dem Hauptast abzweigen und unter gewöhnlichen Verhältnissen nur den Nerv bis zur Lamina cribrosa hin versorgen, durch die bei Verstopfung des Hauptastes in sie geworfene Blutmenge ausgedehnt werden und in kollaterale Verbindung mit den papillären Gefäßen treten. So war in dem von mir mikroskopisch untersuchten Falle von Embolie der Arteria centralis das Vorkommen größerer Arterienäste, die man sonst in dieser Weite nicht sieht, neben dem verstopften Hauptstamme sehr auffallend.

Bei einer Zusammenstellung von 129 Beobachtungen, in denen die Ursache der Embolie mitgeteilt war, fand Fischer[14] 91 Herzkranke. Sonst kommen Gefäßerkrankungen besonders in Betracht. Von Allgemeinerkrankungen, die nach einer oder der andern Richtung hin zu Störungen des Zirkulationsapparates führen, seien der akute Gelenksrheumatismus, Albuminurie, Diabetes, Syphilis besonders hervorgehoben. Auch die Schwangerschaft liefert ihren Beitrag.

Die Therapie bezweckt die möglichst schnelle Wiederherstellung der Durchgängigkeit des Arterienrohres.

Man hat zu diesem Zwecke die Iridektomie oder Punktion der vorderen Kammer empfohlen. Die hierdurch bewirkte Verringerung des intraokularen Druckes kann einen vermehrten Blutzufluß zur Netzhaut bewirken, wenn noch eine partielle Durchgängigkeit des Arterienlumens vorhanden ist: bei voller Verstopfung hat sie natürlich keinen Einfluß.

Besser erscheint die frühzeitige Massage und das Hin- und Herbewegen des Auges, wonach man in der Tat Wiederherstellung der Blutzirkulation beobachtet hat. Noch direkter auf den Sehnerv und den Embolus der in ihm verlaufenden Arterie kann man einwirken, wenn man — wie bei der Neurectomia optico-ciliaris — sich längs des Bulbus einen Zugang zum Sehnerven bahnt und mit einem Schielhaken leichte Kompressionen auf denselben ausübt. In einem von mir in dieser Weise behandelten Falle trat nach einigen Tagen Füllung und Blutzirkulation in der Arteria centralis retinae wieder ein.

Die Embolien der Arterien der Chorioidea machen im allgemeinen wenig Erscheinungen. Sind sie infektiös, so kommt es zu Entzündungen und eiterigen Prozessen, wie wir sie bei Endocarditis ulcerosa und anderen Infektionskrankheiten sehen. —

Wenn durch Herzfehler Anämie oder venöse Stauungen bedingt sind, so können sich die entsprechenden Veränderungen auch in der Netzhautzirkulation zeigen. Bei stärkerer Anämie fällt oft die Weite der Pupillen auf. Bisweilen entstehen Blutungen, besonders bei Herzhypertrophie. Lidödem ist nicht selten.

Galezowski sah bei Stenosis ostii venosi sinistri eine gleichmäßige Venenerweiterung mit Herabsetzung der zentralen Sehschärfe. Auch Knapp[57] fand bei allgemeiner Zyanose infolge von Herzdilatation starke Hyperämie beider Netzhäute mit dicken und gewundenen Arterien und Venen. Die Sehnervenscheibe und ihre Ränder waren gänzlich verborgen.

Bei den kongenitalen Erkrankungen des rechten Herzens ebenso wie bei abnormer Kommunikation zwischen linkem und rechtem Ventrikel ist ebenfalls bisweilen eine Stauungshyperämie im Augenhintergrunde zu bemerken. So bildet Liebreich einen derartigen Fall in seinem ophthalmoskopischen Atlas (1. Auflage) als Cyanosia retinae ab. Goldzieher[89] hat ein neunjähriges Mädchen mit angeborenem Herzfehler und Hyperglobulie beobachtet, wo neben der Cyanosis retinae am anderen Auge eine Iridocyclitis haemorrhagica bestand. Hirschberg[87] beschreibt einen Fall, wo bei Dilatation des rechten Ventrikels und hochgradigem Lungenemphysem neben den stark geschlängelten dunkelbraunen Netzhautvenen auch Zyanose der Bindehaut vorhanden war.

Im allgemeinen aber wird durch Herzfehler — abgesehen von der oben besprochenen Pulsation bei Aorteninsuffizienz — der physiologische Befund an den Gefäßen des Augenhintergrundes wenig verändert.

Erkrankungen der Gefäße.

Die Arteriosklerose übt ihren Einfluß auch auf das Auge und seine Gefäße aus. Bisweilen ist der krankhafte Prozeß (Endarteriitis und Periarteriitis) an den Netzhautgefäßen deutlich mit dem Augenspiegel zu erkennen: der zentrale Reflex der Arterien ist weniger ausgeprägt, die Blutsäule ist dünner, hingegen sind die Gefäßwände als weißliche Begrenzungslinien sichtbar und verdickt. Dieses Bild wird stellenweise dann wieder durch eine der normalen Beschaffenheit sich nähernde Verbreiterung der Gefäße unterbrochen. Meist sind diese Veränderungen am ausgeprägtesten an den Papillengefäßen. Auch eine vollständige Verstopfung kann die Folge sein, ebenso wie das Auftreten kleiner Aneurysmen. Die Venen zeigen ähnliche, wenn auch nicht so ausgeprägte Abweichungen:

auch sie sind oft verengt. In einem kleinen Teile der Fälle kommt sackförmige Ausdehnung vor. Häufig verlaufen die Gefäße auch in schwächeren oder stärkeren Schlängelungen. Raehlmann[3c], der diese Verhältnisse eingehend studiert hat, sah unter 44 Fällen zehnmal Arterienpuls; — nach meinen Erfahrungen allerdings wohl von solch geringer Ausdehnung (meist nur Lokomotionen), daß nicht jeder sich davon überzeugen kann. Aneurysmen der Netzhautgefäße finden sich gelegentlich bei allgemeiner Arteriensklerose (Raehlmann[3a]). Ebenso sind sie nach Traumen beobachtet worden: so arterio-venöse von Fuchs[16] u. a.

Die anatomischen Gefäßveränderungen zeigen sich übrigens in ähnlicher Form auch nach Lokalerkrankungen (nach Embolien, Retinitis, Chorioiditis, Glaukom [Garnier[56]]).

Bei Alterationen der Gefäßwände treten in einer Reihe der Fälle Blutungen auf: hier spielen miliare Aneurysmen oft eine Rolle (Raehlmann). Sind die Blutungen stärker, so können sie auch in den Glaskörper durchbrechen. Man sieht dann Blutklumpen an umschriebener Stelle der Netzhaut aufsitzen; bisweilen kommt es auch zu einer ziemlich diffusen, blutigen Durchdrängung des Corpus vitreum.

Nach Goldzieher[78] soll auch die Retinitis circinata, bei der eine graue Trübung in der Makulagegend von einer gürtelförmigen Zone weißlicher Flecke umkreist wird, auf Arteriosklerose zurückzuführen sein. Ammann[79] fand bei einem anatomisch untersuchten Fall teilweise Sklerose der Chorioidealgefäße.

Ähnliche Veränderungen der Gefäßwandungen mit nachfolgenden Blutungen, wie bei Arteriosklerose, finden sich auch bei der syphilitischen Endarteriitis; hier handelt es sich meist im Gegensatze zur Arteriosklerose um jugendliche Individuen.

Die Veränderungen der arteriellen Gefäßwandungen führen oft zu Thrombosen oder es tritt auch eine fast vollständige Obliteration durch endarteriitische Neubildungen ein. Letzteres beobachtete Raehlmann[3d] bei einer 23jährigen Frau, welche während der Geburt plötzlich auf beiden Augen erblindete; später hob sich wieder das Sehen etwas. Die Autopsie ergab chronische Nephritis, Herzhypertrophie und diffuse Arteriosklerose der größeren Gefäße. Ich sah ebenfalls bei einer 66jährigen Frau, die an chronischer Nephritis und Herzhypertrophie litt, am rechten Auge plötzliche und dauernde Erblindung durch Thrombose (ophthalmoskopisch das Bild der sogenannten Embolia retinae) und am linken Auge Schwachsichtigkeit mit Gesichtsfeldeinengung, bedingt durch endarteriitische Veränderungen der Retinalgefäße und Papillenatrophie eintreten.

Es ist sicher, daß ein Teil der Fälle, die ophthalmoskopisch das Bild der Embolia arteriae centralis retinae zeigen, auf Thrombosenbildung infolge einer Gefäßerkrankung zurückzuführen sind: besonders sind

diejenigen verdächtig, welche bei chronischen Nierenleiden vorkommen (siehe S. 349).

Andererseits können auch wirkliche Embolien der Arteria centralis retinae entstehen durch Verschleppung von Thromben aus größeren Körpervenen, so z. B. aus den Uterusvenen oder bei Phlegmasia alba dolens nach Entbindungen. —

Weiter sei erwähnt, daß das Atherom der Karotis nach Michel[17] Anlaß zur Starbildung geben soll; ist an einer Seite das Atherom stärker ausgebildet, so entwickelt sich nach ihm auch an dieser Seite die Katarakt. Jedoch wird diese Anschauung nur von wenigen geteilt; besonders hat Becker durch Untersuchungen, die er von einem unbeteiligten inneren Kliniker ausführen ließ, diesen Konnex als hinfällig erwiesen. Ich selbst kann mich ebenfalls von der Richtigkeit der Michelschen Anschauung nicht überzeugen.

Auch Glaukom wurde als häufige Folge von Arteriosklerose hingestellt; meist dürfte es sich hier nur um das hämorrhagische Sekundärglaukom handeln, das in Augen mit Netzhautblutungen nicht selten entsteht.

Bei Thrombose der Vena centralis retinae zeigt sich die Papilla optica getrübt, verschwommen; man sieht nicht mehr den Gefäßverlauf auf ihr. Die Venen der Netzhaut sind dick gefüllt, geschlängelt, in ihrer Bahn oft durch die Trübung des Gewebes verdeckt; die Arterien sind sehr eng, oft nicht zu erkennen. Dabei finden sich in der Regel ausgedehnte Blutungen. Das Sehvermögen ist stark herabgesetzt. Entgegen diesem von Michel[17] beschriebenen Bilde können, wie ein Fall von Angelucci[18] zeigt, gelegentlich auch die Netzhautblutungen ausbleiben. Selbst unter dem Bilde der Embolie scheint die Venenthrombose auftreten zu können, indem durch das verstopfte Gefäß eine Obliteration der Arterie veranlaßt wird (Angelucci[18]). Fälle von Venenthrombose mit Netzhautblutungen, denen Glaukom folgte, sind zuerst von Weinbaum[19] aus meiner Klinik und von Wagenmann[20] veröffentlicht worden.

Aber ähnlich dem Bilde der Venenthrombose können auch in anderer Weise durch Arterienembolien multiple Netzhautblutungen mit Verschwommensein der Papilla optica zustande kommen. So teilt Wagenmann[20] einen Fall plötzlicher Erblindung bei einem an hochgradiger Arteriosklerose leidenden Patienten mit, der ophthalmoskopisch das Bild einer Venenthrombose zeigte: die Sektion aber ergab Embolien in vielen Netzhautarterien und eine fast zum Verschlusse führende Endarteriitis der Zentralarterie. —

Die Thrombosen der Orbitalvenen kommen häufiger bei Orbitalphlegmone vor; letztere ist nicht selten Folge von Knochenerkrankungen der Augenhöhlen (Schmidt-Rimpler[21]), seien diese fortgesetzt von den

benachbarten Höhlen (Stirnhöhle, Nasenhöhle etc.) oder primär entstanden, ferner Folge von Erysipel, selbst leichter Art (Leber[39]), und sonstigen zu Metastasen geneigten Krankheiten. Auch diese Thrombosen können ähnliche Erscheinungen im Augeninnern hervorrufen wie die Thrombose der Vena centralis retinae, sobald sie sich der Eintrittsstelle der letzteren nähern.

Die Orbitalphlegmonen bei pyämischen oder septischen Prozessen (cf. das betreffende Kapitel) gehen mit hohem Fieber einher und zeigen als charakteristisches Zeichen oft in den Lidern kleine Abszedierungen, die wie Eiterpunkte erscheinen. In den Muskeln der Orbita und in den Gefäßwänden habe ich ebenfalls Abszesse, zum Teil mit Kokken durchsetzt, gefunden. Mitvalsky[22] fand in einem Fall den Fränkelschen Pneumococcus, in einem zweiten Staphylococcus pyogenes. Die entstehende Orbitalvenenthrombose kann sich bis in den Sinus cavernosus fortsetzen (cf. S. 241).

Der Einfluß der Arteriosklerose und der Aneurysmen der Hirnarterien, speziell der Carotis interna, auf Chiasma und Optikus ist bei den Hirnerkrankungen erörtert worden (S. 100 und S. 244).

Hingegen bedürfen die Aneurysmen, welche zu pulsierendem Exophthalmus führen, noch der Erwähnung. Sie können in der Orbita ihren Sitz haben, oder, was häufiger, an der Schädelbasis. Es handelt sich um spontan entstandene (Aneurysma verum) oder um traumatische. Gemeinhin finden wir als Ursache eine Ruptur der Carotis interna im Sinus cavernosus, die besonders bei Basisfrakturen beobachtet wird. Der entstehende Exophthalmus zeigt deutliche Pulsation, besonders fühlbar, wenn man den Bulbus mit der Hand etwas zurückdrückt. Auskultatorisch hört man ein Blasegeräusch. Oft bilden sich kleine pulsierende Geschwülste (durch Hineinströmen von arteriellem Blut in die Venen) neben dem Bulbus, so besonders im inneren oberen Winkel der Orbita. Auch die Stirnvenen pulsieren öfter. Komprimiert man die gleichseitige Karotis, so hört die Pulsation auf. Bisweilen erkrankt der Sehnerv (Neuritis oder Atrophie): es entstehen Amblyopien mit Gesichtsfelddefekten; letztere können einen hemianopischen Charakter zeigen. Auch Lähmungen im Gebiete der Augen- und Gesichtsnerven komplizieren das Leiden. Sehr belästigend ist für die Patienten ein beständiges Klopfen und Brausen im Kopf; auch empfindliche Schmerzen sind nicht selten. Meist treten die Haupterscheinungen (auch in den nichttraumatischen Fällen) unter einem heftigen Schmerz plötzlich auf, mehren sich aber noch in nächster Zeit.

Im weiteren Verlauf stellen sich gelegentlich Blutungen aus der Konjunktiva ein, die selbst letal werden können; auch erfolgt bisweilen nach einiger Zeit plötzlicher Tod. Doch werden auch spontane Rückbildungen

beobachtet. In einem von mir verfolgten Falle war nach zirka vier Jahren die Pulsation und der Exophthalmus verschwunden.

Bei der Behandlung kommt besonders die längere Zeit fortgesetzte Kompression der Carotis communis, sei es mittels der Finger oder mittels Instrumente, und die Unterbindung derselben in Betracht. Letztere, wegen pulsierendem Exophthalmus ausgeführt, brachte bei 61 Kranken 36mal Nutzen, 8mal erfolgte der Tod (Sattler*). Auch sind doppelseitige Erblindungen, wie oben angeführt, beobachtet worden. Nicht immer erfolgt übrigens Heilung. Ich sah einen Fall, wo nach der Karotisunterbindung der Bulbus allerdings in die Orbita zurückgesunken war, aber durch eine unter dem Bulbus liegende Geschwulst das Auge pulsierend gehoben wurde (Enophthalmus pulsans). Beim Bücken und bei der Kompression der Halsvene schwoll die Geschwulst so an, daß wieder Exophthalmus des durch Sehnervenatrophie erblindeten Auges eintrat. Es ist daher geraten, die Operation so lange aufzuschieben, bis wirklich gefahrdrohende Zufälle auftreten, jedenfalls aber vorher die Karotiskompression zu versuchen.

Gelegentlich entstehen auch spontane Angiome und variköse Venenerweiterungen in der Orbita, die einen Exophthalmus veranlassen, der sich periodisch steigert, besonders beim Bücken (Vossius).

Ich sah einen älteren Herrn, bei dem vier Jahre zuvor plötzlich hochgradiger linksseitiger Exophthalmus aufgetreten war, der aber bald zurückging, wenngleich das Auge immer ein wenig hervorstehend blieb. Diese Protrusion mehrte sich bisweilen; so besonders beim Bücken. Zur Zeit der Beobachtung war eine plötzliche starke Steigerung eingetreten (zirka 3 *mm* Differenz gegen das andere Auge): man sah in der Papilla Venenpulsation, die schwand, als nach einigen Tagen der Exophthalmus zurückging. Nach weiteren sieben Jahren entstand ohne Ursache eine erneute starke Hervortreibung des Auges (zirka 4 *mm* gegenüber dem andern Auge), die wie früher durch Auftreten von Doppelbildern belästigte. In einer Woche verschwanden unter Druckverband Exophthalmus und Doppelbilder. Doch war beim Bücken und beim Gehen dauernd eine leichte Prominenz zu konstatieren. Pulsation oder ein Herzfehler waren nicht nachweisbar; Sehschärfe $^5/_6$.

Es sind eine Reihe von Fällen von intermittierendem Exophthalmus beschrieben; zum Teil trat durch Sehnervenatrophie und Netzhautblutungen Erblindung ein (Hitschmann[67]). —

Bei Aneurysmen der Aorta und des Truncus anonymus ist neben den oben erwähnten zweifelhaften Arterienpulsationen in der Netzhaut auch gelegentlich Miosis durch Kompression des betreffenden Halssympathikus beobachtet worden; leichte Ptosis kann sich hinzugesellen.

Die alten Ophthalmologen beschrieben auch eine Ophthalmia haemorrhoidalis; es dürfte sich aber selten ein direkter Zusammenhang zwischen Hämorrhoidalleiden und Augenleiden nachweisen lassen.

---

*) Graefe-Saemisch, Handbuch der gesamten Augenheilkunde, Bd. 6, 1880.

Brüchigkeit der Gefäße führt öfter zu Blutergüssen unter die Konjunktiva. Besonders bei älteren Individuen entstehen bisweilen wiederholt und ohne äußere Veranlassung Hyposphagmen, die Vorboten von Gehirnapoplexien sein können, — ähnlich wie die unter gleichen Verhältnissen auftretenden Netzhautblutungen.

Von den intraokularen und extraokularen Blutungen bei Hämophilie ist bereits oben die Rede gewesen. Zwei hierher gehörige Fälle sind von Wagenmann[58] und Weber jun.[59] veröffentlicht worden.

2. Erkrankungen der Respirationsorgane.

Bei akuten Bronchialkatarrhen wird bisweilen das Auftreten von Bläschen auf der Hornhaut (Horner's Herpes cornea catarrhalis) beobachtet (cf. S. 216).

Beim Heufieber ist die Mitbeteiligung der Konjunktiva in Gestalt eines Katarrhs die Regel. Auffällig ist oft eine ödematöse Schwellung der Lider. Thost[63] hat unter 400 an Heuasthma oder an Heuschnupfen leidenden Kranken nur 5 ohne Augenbeschwerden gefunden. Das von Dunbar angegebene Pollantin hat sich mir als sehr wirksam zur Verhütung der Erkrankung erwiesen.

Weiter können durch Lungenaffektionen bewirkte Stauungen, wie etwa beim Emphysem, auch Störungen in der Netzhautzirkulation veranlassen und zu venöser Hyperämie mit Blutungen führen. Ebenso entstehen Blutungen in der Konjunktiva.

Letztere sind besonders häufig und nehmen bisweilen eine ziemlich große Ausdehnung beim Stickhusten ein: während sie gewöhnlich nur die Conjunctiva sclerae befallen, kommen sie ausnahmsweise auch in der Übergangsfalte und selbst unter der Lidhaut vor. Ferner sind Exophthalmus infolge orbitaler Blutungen, innere Augenblutungen, Netzhautablösung (Teillais[68]) und zerebrale Apoplexien mit nachfolgender Hemianopsie (Silex[69]) beobachtet worden. Die in einzelnen Fällen gesehenen Erblindungen infolge von Neuritis können ausheilen oder auch zu Atrophie führen (Jacoby[71], Alexander[72]). Aber auch sonst können heftige Hustenstöße zu okularen Blutungen Anlaß geben.

Weiter finden sich diese und Netzhautblutungen bei solchen Personen oft, die durch Erstickung, durch Erhängen oder Erwürgen zugrunde gegangen sind. Auch sieht man alsdann, wie auch ich dies bei einem Erhängten fand, den Schlemmschen Kanal im Sklerallimbus mit Blut gefüllt.

Bei Pneumonien kommen in sehr seltenen Fällen metastatische Ophthalmien vor: Herrnheiser[73] hat dabei, ebenso wie Ferri[74] und

Petit[86], die Fränkel-Weichselbaumschen Pneumokokken im Eiter gefunden. Ganz ungewöhnlich sind Lähmungen der Augenmuskeln (Westhoff[75]). Schultze[85] sah bei einer Anzahl von Pneumonien Verlangsamung oder Aufhören der Pupillenreaktion auf Licht. Vereinzelt steht eine Beobachtung von Fraenkel[64], wo sich bei Pneumonie weiße Knötchen um die Makula in der Netzhaut fanden, die nach sechs Wochen schwanden, aber ein entsprechendes ringförmiges Skotom noch lange Zeit bestehen ließen.

Eine einseitige metastatische Ophthalmie habe ich[76] einmal bei einem lange bettlägerigen Phthisiker beobachtet. Adler sah sie bei einer eiterigen Bronchitis.

Nach Empyemoperationen sind auffälligerweise bisweilen Gehirnaffektionen beobachtet worden; hierdurch kam es zu Sehstörungen (Flimmern, Amblyopien und Amaurosen, Neuritis etc.). Es ist möglich, daß durch eine eröffnete Lungenvene nekrotisches Material durch den linken Ventrikel in das Gehirn geschwemmt worden ist und dort embolische Erweichungen herbeigeführt hat (Handfort[23], Cérenville[24]). —

Rampoldi[25] hat versucht, gewisse Pupillenveränderungen, die er bei Spitzenaffektionen der Lungen sah, auf eine Einwirkung auf das Ganglion cervicale superius oder auf den Halssympathykus zu erklären: so fand er bei einer Frau mit Verdichtung der Lungenspitzen, besonders der linken, am linken tiefer liegenden Auge leichte Ptosis und Miosis.

Auch bei der Cheyne-Stokesschen Atmung sind Pupillenveränderungen beobachtet worden: in der Atempause sind die Pupillen eng und kontrahieren sich nicht mehr auf Licht, mit dem Wiederbeginn der Respiration erweitern sie sich mäßig (Förster). —

Es sei ferner erwähnt, daß beim Ulcus serpens corneae fast stets der Fränkel-Weichselbaumsche Pneumoniediplokokkus gefunden wird, nur in einer kleinen Anzahl der Fälle in Begleitung anderer Mikroorganismen (Uhthoff und Axenfeld[49]). Auch bei akuten Konjunktiviten kommt er vor; aber selbst bei gesunder Schleimhaut wird er gefunden.

Einmal sah ich einen älteren, an Ulc. serp. leidenden Patienten an akuter Pneumonie erkranken, umgekehrt beobachtete Mandl[61] bei einem jungen Manne am 17. Tage nach einer croupösen Pneumonie ein Hypopyonkeratitis. Bei der Seltenheit dieser Fälle ist aber eine Übertragung unwahrscheinlich, trotzdem Römer[62] durch Einträufeln von Pneumoniediplokokkenkulturen in den Konjunktivalsack bei Tieren tödliche Septikämie erreichte: die Infektion geschah aber nicht durch Aufnahme seitens der Konjunktiva, sondern durch Verschleppung in die Nase.

Heftiges Niesen kann bei brüchigen Gefäßen Anlaß zu Konjunktivalblutungen, ebenso auch zu Blutungen im Augeninnern geben. Besonders nach Operationen kann man letzteres beobachten: so habe ich

nach Kataraktextraktionen mit Iridektomie öfter in den ersten Tagen auf diese Veranlassung hin Blutungen in die vordere Kammer eintreten sehen, ebenso kann die eben geschlossene Narbe dabei wieder aufplatzen. Blutungen entstehen gelegentlich auch infolge des stark angehaltenen Atmens bei schwerem Stuhlgang (um der Drucksteigerung im Auge vorzubeugen, werden hierbei meist die Lider fest geschlossen); ebenso nach Trompetenblasen.

Ist der Tränennasenkanal sehr ausgedehnt, etwa nach lang fortgesetztem Sondieren desselben, so gelangt sogar bei starkem Niesen bisweilen Luft durch ihn in den Tränensack und durch das Tränenröhrchen in den Konjunktivalsack. Bei Verletzungen des Tränensackes oder noch häufiger bei Verletzungen der Lamina papyracea der Orbita kommt es unter diesen Umständen zu einem Emphysem des orbitalen Fettzellgewebes, das einen Exophthalmus herbeiführen kann. Schanz[64] sah bei einem Gasbläser infolge heftigen Schneuzens sogar durch das eingetretene Emphysem eine Luxation des Bulbus vor die Lider zustande kommen.

Erkrankungen der Nase haben nicht selten einen Einfluß auf den Verlauf der Augenkrankheiten oder führen selbst Augenaffektionen herbei. Es handelt sich hierbei teils um direktes Fortkriechen der Prozesse, teils um reflektorische Wirkungen. Sehr bezeichnend für den Einfluß letzterer ist die Beobachtung, daß beim Ausziehen von Haaren, die im Nasenloche stehen, auf derselben Gesichtsseite eine vermehrte Tränenabsonderung, öfter auch mit leichter Rötung des Auges eintritt. Andererseits bewirkt bekanntlich Lichteinfall oft Niesen: besonders bei lichtscheuen Augenkranken tritt dieser Reflex beim Öffnen der Augenlider nicht selten in einer recht störenden Weise hervor.

An eine direkte Fortsetzung der Erkrankung kann man denken bei Ekzemen an der Nasenöffnung, chronischer Rhinitis, Polypen, Hyperplasie der Rachenmandeln (Winkler[46], Baumgarten[52]) und Ozaena, indem sich hierbei häufig Epiphora, Tränensackleiden, Konjunktiviten und Keratiten finden. Abgesehen von dem direkten Übergang des Epithels von der Schleimhaut der Nase auf die des Auges, sind auch die Gefäßverbindungen zwischen Auge und Nase nicht unbedeutend. Die Arteriae ethmoidales anteriores, die die Seitenteile der Nase und den vorderen Teil des Septum versorgen, entstammen der Arteria ophthalmica und ebenso zieht ein direkter Ast vom Auge her den Tränennasenkanal entlang (Zuckerkandl). Die Venen stehen ebenfalls durch den Plexus lacrymalis mit der Vena ophthalmica in Verbindung.

Auf den Zusammenhang der Nasen- und Augenerkrankungen haben besonders die Arbeiten von Bresgen[26], Ziem[27] und Nieden[28] hingewiesen. Letzterer Autor betont auch den schlechten Verlauf, den oft Hornhautaffektionen nahmen, wenn, wie er meint, durch Ozaena eine

Infektion des Geschwüres veranlaßt wird. Es sei hierbei darauf hingewiesen, daß der von Loewenberg bei Ozaena nachgewiesene Kokkobazillus (Diplococcus voluminosus) von Terson und Gabrielidès[50] auch im Konjunktivalsack gefunden worden ist, trotzdem sich keine Erkrankung desselben zeigte; aber die Überimpfungen der betreffenden Reinkulturen auf die Hornhaut des Kaninchens rief eiterige Prozesse hervor, allerdings nicht so intensiv, als wie sie durch Impfung der Kokkobazillen aus der Nase entstanden. Dieselben scheinen demnach im Tränen- und im Bindehautsack eine Abschwächung zu erfahren.

Die bei der Ozaena vorkommenden Störungen der Tränenabführung möchte Nieden in dem Sinne auffassen, daß nicht die Ozaena die letzteren, sondern daß diese das Nasenleiden bedingen, indem die mangelnde Befeuchtung der Nase durch die Tränen ausbleibe: bekanntlich klagen viele Patienten mit Epiphora über Trockenheit der betreffenden Nasenseite. Seifert[60] hat bei 96 Tränensackerkrankungen nur zweimal gesunde Nasen gefunden; besonders handelte es sich um atrophische Rhinitis und Hypertrophie der unteren Muscheln. Ich kann dies nach meiner Erfahrung in solcher Ausdehnung nicht bestätigen.

Daß, wie Ziem anführt, Trachom der Konjunktiva nach Nasenkatarrhen eintrete, halte ich, wenigstens soweit dabei an ein ursächliches Verhältnis gedacht wird, für ausgeschlossen, da das Trachom eine Krankheit sui generis darstellt.

Herr Professor Grunert hat auf meine Bitte 225 Trachomatöse, die ich ihm zuschickte, auf Nasenaffektionen untersucht; von diesen waren 128 ohne pathologischen Befund. Schwellungskatarrh einer oder mehrerer Muscheln bestand in 18 Fällen; Rhinitis atrophicans 22; Rhinitis chronica 18; Hypertrophie mit Hyperplasie der Muscheln 29; Septumdeviation 11; Septumperforation 1; Spina septi 5; Osteom der Septen 1; Tumor der linken unteren Nasenmuschel 1. Bei 9 dieser Fälle fanden sich doppelte abnorme Veränderungen.

Abgesehen von der Möglichkeit eines direkten Übergreifens von einfachen Schleimhauterkrankungen der Nase auf das Auge oder der hierdurch bedingten Hinderung in der Tränenabführung müssen wir doch betonen, daß, wenn wir beide Organe erkrankt finden, oft eine gemeinsame konstitutionelle Ursache zugrunde liegt: so beispielsweise, wenn es sich um Keratitis phlyctaenulosa und chronische Rhinitis bei skrophulösen Kindern handelt; ebenso findet man, wenn Ozaena neben einem Tränensackleiden besteht, oft Anomalien im Gesichtsskelett, speziell in der Nasenformation.

Sehr bedenklich erscheint mir das Vorgehen, in der Ausdehnung, wie es jetzt hier und da geschieht, Asthenopie, Zyklitis, Iritis, glaukomatöse Zustände, Sehschärfenherabsetzungen, Gesichtsfeldeinengungen, Neuritis optica (Sulzer[44], Alt[48]), Veränderungen der Akkommodation (Ziem), Myopie (Batten[47]) und Strabismus (Ziem) mit chronischen

Nasenverstopfungen, Eiterungen der Nase und ihrer Nebenhöhlen oder mit operativen Eingriffen, wie Galvanokaustik der Nasenschleimhaut, in Abhängigkeitsverhältnisse zu setzen. Wenn auch in einzelnen Fällen, sei es durch die oben erwähnten Gefäßverbindungen, sei es auf reflektorischem Wege, ein zu derartigen Folgezuständen führender Einfluß der Nasenerkrankungen nicht von der Hand zu weisen sein dürfte, so kann doch eine ziemliche Anzahl der in dieser Weise verwerteten Beobachtungen einer strengeren Kritik gegenüber nicht bestehen. So hat auch Seifert[60] nie Strabismus, Gesichtsfeldeinengungen, Myopie und Asthenopie infolge von Nasenleiden beobachtet.

Pupillenveränderungen können auf reflektorischem Wege angeregt werden: es wurde Mydriasis und Miosis beobachtet. Letztere sah Ostmann[38] beim Einschlürfen von kaltem Wasser in die Nase. Auch das Auftreten von Blepharospasmus (Lieven[53]) und Photophobie (Großmann[54]) ist öfter konstatiert.

Handelt es sich um Erkrankungen der oberen Nasenpartie, der Siebbeinzellen, des Keilbeins oder der Stirnhöhlen und Highmorshöhle, unter dem Sammelnamen Sinusitis zusammengefaßt, so wird der Inhalt der Orbita oft direkt mitergriffen. Besonders häufig kommt es zu Verschiebungen des Bulbus und Hervordrängen desselben. Letzteres kann auch Folge eines Orbitalödems oder einer Orbitalphlegmone sein, wobei die Infektion bei intaktem Knochen der Nebenhöhlenwand durch feine Emissarien oder Thrombophlebitis geschieht (Germann[45], Axenfeld[84]). Auch der Sehnerv wird öfter in Mitleidenschaft gezogen.

Polypöse, sarkomatöse, fibröse und karzinomatöse Wucherungen, vom oberen Teile der Nasenhöhle ausgehend, dringen bisweilen von der medialen Wand aus in die Orbita. Selbst bei Kindern beobachtet man dies gelegentlich. Ähnlich pflanzen sich Entzündungen und Eiterungen in den Siebbeinzellen fort. Die Lamina papyracea im inneren Augenwinkel buchten sich hierbei öfter deutlich hervor.

Bei weiterem Übergreifen auf die Höhlungen des Os sphenoidale und ethmoidale kann der Sehnerv im Canalis opticus mitleiden. Die anatomischen Untersuchungen von Onodi[88] haben nämlich gezeigt, daß recht häufig die hintersten Siebbeinzellen sich in das Gebiet der kleinen Keilbeinflügel hineinerstrecken und alsdann die mediale Wand des Canalis opticus, ja bisweilen auch die untere Wand des Sulcus opticus bilden können, so daß in diesen Fällen die Keilbeinhöhlen gar nichts mit dem Gebiete des Canalis opticus und dem Nervus opticus zu tun haben. Sind diese Wände erkrankt, so können retrobulbäre Neuriten entstehen, für die als diagnostisches Moment die Schmerzhaftigkeit zu verwerten ist, welche beim Hineindrücken des Bulbus in die Augenhöhle sich zeigt. Hierdurch bedingte Amblyopie kann nach der Operation zurückgehen. In der Regel

sind die durch Erkrankungen des Siebbeins bedingten Optikusaffektionen einseitig. Tumoren des Keilbeins scheinen den Optikus meist intakt zu lassen, während bei Ostitis und Karies sowie Empyem öfter eine Affektion desselben (Neuritis, Stauungspapille, Atrophie) eintritt. Doch sind auch hier zahlreiche Fälle bekannt, wo keine Sehstörungen entstanden (Onodi[88]).

Durch Übergreifen in das Kranium nach Durchbrechung der Siebbeinplatte kann bei den oben erwähnten Erkrankungen der Tod eintreten; ich habe ihn auch durch Verbluten aus der Nase bei doppelseitigem Exophthalmus erfolgen sehen (cf. Berger und Tyrmann[29]).

Sehr gefährlich sind weiter die retropharyngealen Geschwülste, die von der Schädelbasis ausgehen, durch die Fissura orbitalis inferior in die Augenhöhle dringen, Exophthalmus herbeiführen und, nach außen unter dem Jochbein vordringend, den ganzen Oberkiefer nach vorn treiben. Diese bei der Operation meist stark blutenden Geschwülste, deren Entfernung äußerst selten gelingt, finden wir öfter bei jugendlichen Individuen.

Die Erkrankungen der Stirnhöhlen sind in der Neuzeit besonders Gegenstand eingehender Studien gewesen. Ich nenne hier die Arbeiten von E. König[30], Lyder Brothen[31], Kuhnt[32], Panas[37], Leber[33] und Eversbusch[82].

Wir können unterscheiden den durch Ansammlung schleimigen Sekrets bedingten Hydrops (Mykozele) der Stirnhöhle von dem eiterigen Empyem. Bei ersterem ist die Ausdehnung der Höhle und damit die Vordrängung des Augapfels nach unten meist größer.

In der Regel ist der Verlauf des Leidens ein ziemlich chronischer. Eine Schwellung der Nasenschleimhaut kann den Verschluß des von den Stirnhöhlen in die Nase führenden Kanals (Ductus nasofrontalis) veranlassen; auch Traumen können zu Empyem führen, wenn seine Erscheinungen auch oft erst nach Jahren deutlich hervortreten, wie ich es z. B. nach einem Hufschlag beobachtete, der die vordere Stirnwand in der Nähe der Medianlinie einwärts getrieben hatte.

Als sicheres Symptom des weiter vorgeschrittenen Stirnhöhlenhydrops oder -Empyems zeigt sich — abgesehen von den oft bestehenden Stirnschmerzen — eine in dem oberen inneren Winkel unter der Augenbraue sitzende Geschwulst, die sich beim Eingehen mit dem Finger in die Augenhöhle meist deutlich abgrenzen läßt. Sie ist auf Druck schmerzhaft, meist etwas elastisch und nicht selten fluktuierend. Wächst die Geschwulst, so entsteht Exophthalmus, das Auge wird nach unten disloziert; die Bewegung desselben ist oft nach oben und innen beschränkt. Die etwa auftretenden Doppelbilder sind diesem Beweglichkeitsdefekt entsprechend. Seltener kommt es vor, daß der Obliquus superior direkt affiziert wird und dadurch ein der Trochlearislähmung entsprechendes

Doppeltsehen hervorgerufen wird. Hyperämie der Papilla optica und Neuritis kompliziert sich gelegentlich mit dem Exophthalmus. Ein Durchbruch des Eiters in die Orbita kann spontan erfolgen, wenn der Knochen usuriert ist: am häufigsten an der unteren Wand des Stirnbeines, bisweilen aber auch an der vorderen oder am Siebbein. Wenn die Verbindung mit der Nasenhöhle noch frei ist, so kann sich dahin auf Druck der Eiter entleeren.

Kuhnt fand auch in weniger vorgeschrittenen Fällen von Empyem der Stirnhöhle und auch des Antrum Highmori oft Hyperämie und Trübung der Papilla optica; in einzelnen Fällen bestanden Gesichtsfeldeinengungen, teils für Weiß, teils für Farben. Bei einigen Kranken zeigte die dem Empyem abgewandte Seite (also bei Sinuitis frontalis die untere, bei Eiterverhaltung im Antrum Highmori die obere) den größeren Gesichtsfelddefekt. Die Einschränkungen des Gesichtsfeldes waren gemeinhin beiderseitig, auf der Seite der kranken Nebenhöhle jedoch wesentlich höher. Auch war bei diesen Kranken oft Schwäche der Recti interni vorhanden mit Klagen über Asthenopie. Kuhnt erklärt diese Erscheinungen als Folge einer Intoxikation durch Resorption von eiterigen oder fötiden Massen aus den erkrankten Höhlen: dadurch würde sich die Ermüdbarkeit oder sogar Unerregbarkeit der Nervenendigungen in der Netzhaut (Gesichtsfeldeinengung) erklären, die übrigens neben zerebraler Ermüdung verläuft. Für mich würde letztere ausreichen, um die Gesichtsfelddefekte und asthenopischen Beschwerden zu erklären: erstere haben übrigens Grünwald[36] und ich nie beobachtet, während sie Ziem[27] ebenfalls angibt und auf kollaterale Blutstauungen zurückführt.

In leichteren Fällen ist es besonders die Supraorbitalneuralgie mit einer meist vorhandenen Schmerzhaftigkeit bei Druck auf die innere obere Knochenwand der Orbita, welche auf die Affektion, die mit Rhinitis oder Naseneiterung öfter verknüpft ist, führt. Auch die Durchleuchtung nach Vohsen kann einen Anhalt geben. Legt man im Dunkelzimmer eine kleine elektrische Glühlampe in den oberen Augenwinkel und streicht die Stirnhaut recht glatt, so sieht man in der Regel an der Stelle der Stirnhöhlen rotes Licht durchscheinen. Tritt dieser rote Lichtschein auf der kranken Seite im Gegensatze zur gesunden nicht auf, so liegt eine gewisse Wahrscheinlichkeit für Flüssigkeitsansammlung vor: allerdings können auch andere Momente, wie besondere Dicke der Knochen etc., die Durchleuchtbarkeit verringern.

In einem Falle, der auf meiner Klinik beobachtet wurde und von Hoppe[43] veröffentlicht ist, trat bei einem 50jährigen Manne nach der Eröffnung und Drainierung später ein letal endendes Erysipel hinzu. Die Sektion zeigte eine eiterige Basalmeningitis, die möglicherweise durch einen Knochendefekt an der oberen Stirnhöhlenwand von dem mit schlei-

migem Eiter gefüllten Sinus angeregt sein konnte. Kuhnt hat 17 Fälle aus der Literatur zusammengestellt, bei denen Exitus letalis infolge von Stirnhöhlenempyem auftrat, und zwar in 14 dieser Fälle durch Usurierung oder Perforierung der hinteren zerebralen Sinuswand, 2 mal durch Thrombophlebitis der Vena ophthalmica; eine Mitteilung blieb unverwertbar.

Die Therapie besteht bei leichten Fällen in Anwendung des Politzerschen Verfahrens, wodurch Luft in die Stirnhöhle gepreßt und der Nasenfrontalkanal durchgängig gemacht wird (Hartmann). In schweren Fällen muß man zur Eröffnung der Stirnhöhle oder vorläufigen Punktion der Geschwulst schreiten. Durch letztere kleine Operation und Einführen von Drain, Jodoformgaze etc. kann man in einer Reihe von Fällen die Beschwerden heben: allerdings bleibt meist eine kleine, nicht allzu belästigende Fistel zurück, auch leichte Ptosis. Die Radikaloperation besteht in ausgedehnter Aufmeißelung der Stirnhöhle mit Bildung eines Knochenhautlappens oder subperiostaler Entfernung der vorderen Stirnhöhlenwand. Die Schleimhaut der Stirnhöhle, die sich bisweilen auffallend weit nach dem Schläfenbein hin erstreckt, ist alsdann auszukratzen; man kann hier bisweilen dicke zottige Wucherungen konstatieren. Aber auch nach dieser Operation habe ich länger bleibende Fisteln gesehen. Bemerkenswert ist, daß man nach kleinen Perforationsöffnungen hier wie auch sonst, wo eine kleine Öffnung in eine mit starren Wänden umgebene, Gefäße enthaltende Höhle führt, in der Flüssigkeit des Drainrohres Pulsationen beobachten kann. In schweren Fällen, wo oft auch die Höhlen des Siebbeins und selbst Keilbeins angegriffen sind, bedarf es einer sehr eingreifenden Operation, bei der man am besten das Dach der Orbita, soweit es den Boden der Stirnhöhle bildet, fortnimmt und ebenso das Nasenbein aufklappt (Grunert[90]). Nach dieser Operation können Beweglichkeitsdefekte eintreten, welche auf die bei Abnahme der Trochlea auftretende Schwächung des Obliquus superior zurückzuführen sind; auch der R. medialis kann etwas insuffizient werden. Jedoch habe ich bei den von Herrn Prof. Grunert mir zugeführten Patienten stets ein Verschwinden der Doppelbilder nach einigen Wochen beobachtet.

Bei Empyem der Highmorshöhle können gleichfalls Ortsveränderungen des Bulbus, aber nunmehr nach oben, eintreten. Besonders oft wird hier auch der Tränensack und der Tränennasenkanal beteiligt. Ebenso kann ein direktes Übergreifen auf den Sehnerven stattfinden (Ziem). Viele Fälle, bei denen nach Zahnextraktion Erblindung beobachtet wurde, haben als Mittelglied eine Erkrankung der Highmorshöhle. Aber es kann auch die äußere Knochenwand derselben die Erkrankung zum Auge leiten. So z. B. in dem Falle von Hirsch[55], wo gänzliche Erblindung eines Auges durch Atrophie des Sehnerven im Anschlusse an eine Ex-

traktion des zweiten oberen Backzahnes eintrat, die ein Viehhändler ausgeführt hatte. Es handelte sich um eine eitrige Alveolarperiostitis, die längs der Vorderfläche des Oberkiefers über den Orbitalrand in die Orbita drang und dort eine Entzündung des Zellgewebes mit Neuritis optica und folgender Atrophie bewirkte.

Weiter sind ähnliche Affektionen bei Erkrankung des Antrums wie bei Nasen- und Stirnhöhleneiterungen beschrieben worden: Akkommodationschwäche, Mydriasis etc.

Bei Verletzungen der Highmorshöhle mit Fraktur ihrer oberen Wand kann eine sekundäre Verschiebung des Bulbus nach hinten und unten eintreten (Enophthalmus). Langenbeck, wie auch ich, sah einen Fall, wo nach einem Trauma der Bulbus in die Highmorshöhle gesunken war. Ferner üben Tumoren der Unterkieferhöhle ihren Einfluß auf den Inhalt der Orbitalhöhle aus.

Anhang: **Ohrenkrankheiten.**

Tiefergehende und eiterige Erkrankungen des Ohres können, indem sie auf das Gehirn übergehen, auch zu Affektionen des Sehorganes führen. Die entstandenen Hirnerkrankungen (vorzugsweise Blutungen und Abszesse), Hirnhautentzündungen und Sinusthrombosen geben Anlaß zu Affektionen des Sehnerven (Papillenhyperämie, Neuritis, in seltenen Fällen Stauungspapille), zu Amblyopie und Amaurose, zu Muskellähmungen, Orbital- und Lidentzündungen: alle diese Affektionen haben bereits früher ihre Erörterung gefunden. Sie sind von besonderer Bedeutung bezüglich Prognose und Therapie der ursächlichen Ohrenerkrankungen.

Ebenso ergreifen Neubildungen, syphilitische Prozesse, Verletzungen oft sowohl das Gehör- wie das Sehorgan. Eine größere Zahl von derartigen Beobachtungen sind von Eversbusch[82] zusammengestellt. —

Hier bedarf es nur noch der Besprechung über anderweitige, meist in reflektorischer Form, bisweilen auch durch direkte Fortpflanzung bedingte Einflüsse auf das Sehorgan, welche von den Ohrnerven, von lokalisierten Ohrentzündungen und vom Labyrinth aus ausgeübt werden. In einer neueren Arbeit von Ostmann[38] findet sich über die bezüglichen Beobachtungen eine zusammenfassende und die entsprechenden Literaturangaben enthaltende Darstellung.

Die gleichzeitige Versorgung des Ohres und des Auges durch Trigeminusfasern erklärt es, daß bei eiterigen Mittelohrentzündungen gelegentlich irradiierende, bohrende Schmerzen in der Augenhöhle, ebenso wie Supra- und Infraorbitalneuralgien auftreten; mit diesen kann sich leichte Bindehautinjektion und vermehrtes Tränen verknüpfen.

Ebenso ist reflektorischer Blepharospasmus beobachtet worden; beispielsweise von Rampoldi[42], der ihn bei Fremdkörpern im äußeren

Gehörgang sah und durch Kokaineinträufelungen beseitigen konnte, und von Ziem[27] beim Ausspritzen der Paukenhöhle.

Weniger gesichert erscheinen die Beobachtungen, nach denen auf reflektorischem Wege ein Einfluß auf die Sehschärfe und das Gesichtsfeld (den Lichtsinn) ausgeübt werden soll, wie sie Urbantschitsch[39] mitteilt. Dieser Autor hat unter 25 Ohrkranken das Sehvermögen auf der erkrankten Seite 11 mal herabgesetzt gefunden, 8 mal erhöht; 21 mal hat sich das Sehvermögen mit Abnahme des Ohrenleidens gebessert. Auch Kiesselbach[51] hat bei einer hochgradig myopischen und amblyopischen Frau, die an Mittelohraffektion litt, gleich nach der Katheterisation eine Verbesserung der Sehschärfe (von $^5/_{15}$ bis $^5/_{10}$, beziehentlich $^5/_{12}$ bis $^5/_8$) beobachtet. Ostmann hingegen konnte bei 15 darauf untersuchten Soldaten mit akuter, eiteriger Mittelohrerkrankung keinen Einfluß auf die Sehschärfe konstatieren.

Ebenso wie bei den Befunden bezüglich der Gesichtsfeldausdehnung mancherlei psychische Zustände, speziell, wie wir oben nachgewiesen, die Aufmerksamkeit, eine Rolle spielen, so gilt Gleiches für den Ausfall der Sehschärfenbestimmung, wo noch Beleuchtungsverschiedenheiten, Verschiedenheiten der Sehproben etc. hinzutreten; wenn es sich demnach nicht um eklatante Unterschiede handelt, die erst in zahlreicheren Fällen nachgewiesen werden müßten, so liegen wohl auch hier nur Schwankungen vor, die in die Breite der gewöhnlich beobachteten fallen.

Auch die bei Mittelohreiterungen beschriebenen Augenmuskellähmungen (von Movos eine Trochlearislähmung, von Schwartze Trochlearislähmung, von Gervais Miosis), welche Urbantschitsch im Lehrbuch von Schwartze als reflektorisch auffaßt, dürften nach den Ausführungen von Ostmann auf komplizierende Vorgänge zu schieben sein.

Hingegen ist das Auftreten von Nystagmus oder konjugierten Augenablenkungen bei Labyrinthaffektionen und Zerstörungen der halbzirkelförmigen Kanäle, seien sie traumatischen Ursprunges oder entzündlicher Art, nicht allzu selten und entspricht auch unseren physiologischen Anschauungen über den Einfluß, welchen die nervösen Endapparate der häutigen Bogengänge auf das Koordinationszentrum der Augenmuskulatur ausüben. Ich selbst sah einen Fall, wo die Berührung des Labyrinths mit einer Sonde nystagmische Zuckungen hervorrief. In diesem Sinne dürfte sich auch die Wirkung der mechanischen Reizungen erklären, die z. B. durch Einblasen von Luft oder Wasser in die Trommelhöhle (Lucae[40], Cohn[41]) Nystagmus hervorrufen.

Auch bei der Menièreschen Krankheit ist gelegentlich Nystagmus beobachtet worden und ebenfalls auf eine Labyrinthaffektion zurückzuführen. Für gewöhnlich beginnt obiges Leiden mit einem apoplektiformen Anfall, Ohrensausen, Schwindel und Erbrechen; dies geht bald

vorüber, ebenso wie der etwas taumelnde Gang, hingegen bleibt dauernde Schwerhörigkeit. —

Es liegen auch Mitteilungen vor, wo die Behandlung von Augenleiden einen Einfluß auf Ohrenaffektionen ausgeübt haben soll, so beispielsweise Besserung des Hörvermögens nach einer Glaukomoperation (Rampoldi[42]).

Die Beziehungen zwischen beiden Sinnesorganen sprechen sich ebenfalls in der Beobachtung aus, daß gewisse Personen mit einzelnen Tönen, Melodien, Geräuschen, Buchstaben, Worten usf. gleichzeitig die Empfindung von Farben oder Helligkeiten (akustisch-optische Synästhesie. Stelzner[91]) erhalten. Bleuler und Lehmann[43] fanden unter 596 befragten Personen 76, welche derartige „Photismen" hatten; Bleuler verbindet beispielsweise mit dem Vokal *o* die Vorstellung Gelb. Im allgemeinen werden helle Photismen durch hohe Schallqualitäten erweckt. Umgekehrt kann vom Auge aus die Empfindung von Geräuschen ausgelöst werden. Daß diesen sekundären Sinnesempfindungen bisweilen ein pathologischer Charakter anhaftet, ist übrigens sehr wahrscheinlich.

Noch sei erwähnt, daß Urbantschitsch[39] durch Versuche eine gegenseitige Beeinflussung zwischen Auge und Ohr bezüglich ihrer Empfindungen bei einzelnen Personen gefunden hat: so stieg die Empfindlichkeit für Farben, wenn hohe Stimmgabeltöne zum Ohr geleitet wurden; ebenso wurde die Sehschärfe durch hohe Töne und plötzliche Geräusche erhöht. Umgekehrt wurde die Empfindung des Uhrtickens durch das Sehen von Gelb und Rot verstärkt, mitunter auch abgeschwächt; vor allem wirkte Violett.

Literatur.

1. Quincke, Beobachtungen über Kapillar- und Venenpuls. Berliner klin. Wochenschr. 1868, Nr. 34.
— Beiträge zur Entstehung der Herztöne und Herzgeräusche. Eod. loc. 1870, Nr. 21.
— Über Kapillarpuls und zentripetalen Venenpuls. Eod. loc. 1890, Nr. 12.
2. Becker, Arterienpuls bei Aorteninsuffizienz. Klin. Monatsbl. f. Augenheilkunde 1871, S. 379.
— Über die sichtbaren Erscheinungen der Blutbewegung in der menschlichen Netzhaut. Archiv f. Ophthalmologie, Bd. 18, Abt. 1, S. 206. 1872.
3. Raehlmann, Über einige Beziehungen der Netzhautzirkulation bei allgemeinen Störungen des Blutkreislaufes. Virchows Archiv f. pathclog. Anatomie, Bd. 102, S. 184. 1885.
a. — Über ein pulsierendes Dehnungsaneurysma der Arteria centralis retinae. Klin. Monatsbl. f. Augenheilkunde 1889, S. 203.
b. Über miliare Aneurysmen an den Netzhautgefäßen und Netzhautblutungen. Klin. Monatsbl. f. Augenheilkunde 1889, S. 241.

c. — Eine ophthalmoskopisch sichtbare Erkrankung der Netzhautgefäße bei allgemeiner Arteriensklerose, mit besonderer Berücksichtigung der Sklerose der Hirngefäße. Zeitschr. f. klin. Medizin, Bd. 16, Abt. 5 u. 6, S. 1. 1889.

d. — Über Sklerose der Netzhautarterien als Ursache plötzlicher beiderseitiger Erblindungen. Fortschritte der Medizin, S. 928. 1889.

4. — Schmall, Die Netzhautzirkulation, speziell der Arterienpuls in der Netzhaut bei Allgemeinleiden. Archiv f. Ophthalmologie, Bd. 34, Abth. 1, S. 37. 1888.

5. v. Osten-Sacken, Der progressive periphere Puls der Netzhautvenen. Dissertation. Dorpat 1890.

6. Schmidt-Rimpler, Die Macula lutea anatomisch und ophthalmoskopisch. Archiv f. Ophthalmologie, Bd. 21, Abt. 3, S. 17. 1875 u. Bd. 57, S. 24. 1903.

— Beitrag zur Kenntnis der Embolie der Arteria centralis retinae. Archiv f. Ophthalmologie, Bd. 20, Abt. 2, S. 287. 1874.

7. H. Magnus, Sehnervenblutungen. Leipzig 1874.

8. Olaf Page, Embolism of the central artery of the retina in both eyes; death. Americ. Journ. of medic. sciences, Bd. 67, S. 126. 1874.

9. v. Graefe, Über Embolie der Arteria centralis retinae. Archiv f. Ophthalmologie, Bd. 5, Abt. 1, S. 136. 1859.

10. Schweigger, Vorlesungen über den Gebrauch des Augenspiegels, S. 140. 1864.

11. Bull, Bemerkungen über den Farbensinn unter verschiedenen physiologischen und pathologischen Verhältnissen. Archiv f. Ophthalmologie, Bd. 29, Abt. 3, S. 94. 1883.

12. Hirschberg, Über Embolie der Netzhautarterie. Centralbl. f. prakt. Augenheilkunde 1884, S. 1 u. S. 70.

13. Elschnig, Über den Einfluß des Verschlusses der Arteria ophthalmica und der Carotis auf das Sehorgan. Archiv f. Ophthalmologie, Bd. 39, Abt. 4, S. 151. 1893.

14. Fischer, Über Embolie der Arteria centralis retinae. Leipzig 1891.

15. Schnabel und Sachs, Über unvollständige Embolie der Netzhautschlagader und ihrer Zweige. Archiv f. Augenheilkunde, Bd. 15, S. 11. 1885.

16. Fuchs, Aneurysma arterio-venosum. Archiv f. Augenheilkunde, Bd. 11, S. 440. 1882.

17. Michel, Die spontane Thrombose der Vena centralis des Optikus. Archiv f. Ophthalmologie, Bd. 24, Abt. 2, S. 37. 1878.

— Das Verhalten des Auges bei Störungen im Zirkulationsgebiet der Karotis. Festschrift zu Ehren Horners. 1881, S. 1.

18. Angelucci, Thrombose der Vena centralis retinae. Klin. Monatsbl. f. Augenheilkunde 1878, S. 443 u. 1880, S. 21.

19. Weinbaum, Ein Fall von Glaucoma haemorrhagicum mit Thrombosis der Vena centralis retinae. Archiv f. Ophthalmologie, Bd. 38, Abt. 3, S. 191. 1892.

20. Wagenmann, Anatomische Untersuchungen über einseitige Retinitis haemorrhagica mit Sekundärglaukom. Archiv f. Ophthalmologie, Bd. 38, Abt. 3, S. 213. 1892.

21. Schmidt-Rimpler, Phlebitis ophthalmica. Archiv f. Ophthalmologie, Bd. 23, Abt. 1, S. 229. 1877.

22. Mitvalsky, Contribution à la connaissance de la Thrombo-Phlebite orbitaire. Archives d'Ophthalmologie. Janvier 1896.

23. Handfort, Empyema: loss of vision in the right eye, afterwards in both. Hemiplegia. Death: cerebral softening, especially the angular gyri and occipital lobes. Brit. medic. Journ. 3. Nov. 1888.

24. Cérenville, Rev. méd. de la Suisse Roman de 1888, 1 u. 2. Zitiert nach Knies.

25. Rampoldi, Viazioni pupillari dipendenti da alterazioni del simpatico cervicale. Annali di Ottalmologia, Bd. 15, S. 107. 1886 u. eod. loc., Bd. 23, S. 478. 1895.
26. Bresgen, Der chronische Nasen- und Rachenkatarrh. Wien u. Leipzig 1881.
27. Ziem, Über die Abhängigkeit einiger Augenleiden von Rachenkrankheiten und über das Zusammentreffen von Trachom der Bindehaut und Katarrhen der Nasenschleimhaut. Allgem. mediz. Central-Zeitung 1886, Nr. 20 u. 23.
— Beziehungen zwischen Augen- und Nasenkrankheiten. Monatschr. f. Ohrenheilkunde 1893, Nr. 8 u. 9.
— Intraokulare Erkrankungen bei Nasenleiden. Berliner klin. Wochenschr. 1889, Nr. 38 u. 39. (Hier sind auch anderweitige, hierher gehörige Veröffentlichungen von Ziem zitiert.)
— Über Einschränkung des Gesichtsfeldes bei Erkrankungen der Nase und ihrer Nebenhöhlen. Berliner klin. Wochenschr. 1888, Nr. 37 und Deutsche mediz. Wochenschr. 1889, Nr. 5.
— Iritis bei Eiterungen der Nase und ihrer Nebenhöhlen. Centralbl. f. prakt. Augenheilkunde 1887, S. 358 u. Wiener klin. Wochenschr. 1892, Nr. 29.
28. Nieden, Über den Zusammenhang von Augen- und Nasenaffektionen. Archiv f. Augenheilkunde, Bd. 16, S. 381. 1886.
29. Berger und Tyrman, Die Krankheiten der Keilbeinhöhle und des Siebbeinlabyrinthes und ihre Beziehungen zu Erkrankungen des Sehorgans. Wiesbaden 1886.
30. E. König, Über Empyem und Hydrops der Stirnhöhle. Dissertation. Bonn 1882.
31. Lyder Borthen, Beobachtungen über das Empyem des Sinus frontalis. Archiv f. Ophthalmologie, Bd. 31, Abt. 4, S. 241. 1885.
32. Kuhnt, Über die entzündlichen Erkrankungen der Stirnhöhlen und ihre Folgezustände. Wiesbaden 1895.
33. Leber, Beobachtungen und Studien über Orbitalabszeß und dessen Zusammenhang mit Erysipel und Thrombophlebitis sowie über die dabei vorkommenden Komplikationen, insbesondere Sinusthrombose, Hirnabszeß und Abszesse in der Temporalgegend. Archiv f. Ophthalmologie, Bd. 26, Abt. 3, S. 212. 1880.
— Beobachtungen über Empyem des Sinus frontalis und dadurch bedingte Störungen der Augen. Eod. loc., S. 267.
34. Hoppe, Beitrag zur Kenntnis der Erkrankungen des Sinus frontalis. Klin. Monatsbl. f. Augenheilkunde 1893, S. 160.
35. Berger, Emil, Rapports entre les maladies des yeux et celles du nez et des cavités voisines. Communication faite à la société de médecine pratique de Paris. 31. Dez. 1881 u. 7. Jan. 1892 und als Separatabhandlung. Paris, O. Doin, 1892.
36. Grünwald, Die Lehre von den Naseneiterungen mit besonderer Rücksicht auf die Erkrankungen des Sieb- und Keilbeins und deren chirurgische Behandlung. München u. Leipzig 1893; 2. Aufl. 1896.
37. Panas, Traité des maladies des yeux, Bd. 2, S. 466. 1894.
38. Ostmann, Über die Beziehungen zwischen Auge und Ohr. Archiv f. Ophthalmologie, Bd. 43, Abt. 1, S. 1. 1897.
39. Urbantschitsch, Über den Einfluß von Trigeminusreizen auf die Sinnesempfindungen, insbesondere auf den Gesichtssinn. Pflügers Archiv f. die ges. Physiologie, Bd. 30, S. 129 u. Wiener mediz. Blätter 1882, Nr. 42.
— Über den Einfluß einer Sinneserregung auf die übrigen Sinnesempfindungen. Pflügers Archiv f. die ges. Physiologie, Bd. 42, S. 3. 1888.
— Über die vom Gehörorgane auf den motorischen Apparat des Auges stattfindenden Reflexeinwirkungen. Wiener klin. Wochenschr. 1896, Nr. 1.

39. Urbantschitsch, Über die Beeinflussung subjektiver Gesichtsempfindungen. Archiv f. d. ges. Physiologie, Bd. 94, S. 317. 1903.
40. Lucae, Über optischen Schwindel bei Druckerhöhung im Ohr. Archiv f. Anatomie u. Physiologie (Physiolog. Abt.) 1 u. 2, S. 166. 1881.
41. Cohn, Über Nystagmus bei Ohraffektionen. Berliner klin. Wochenschr. 1891, Nr. 43 u. 44.
42. Rampoldi, Sui rapporti fisiologici e morbosi che esistono tra gli apparati della vista e dell' udito. Annali di Ottalmologia, Bd. 18, S. 163. 1889.
43. Bleuler und Lehmann, Zwangmäßige Lichtempfindungen durch Schall und verwandte Erscheinungen. Leipzig 1881.
44. Sulzer, De la neurite optique consécutive à l'ozène. Annales d'oculistique, Bd. 113. Janvier 1895.
45. Germann, Zur Symptomatologie der Orbitalphlegmonen, veranlaßt durch Empyeme der Nebenhöhlen der Nase. St. Petersburger mediz. Wochenschr. 1895, Nr. 6.
46. Winkler, Erfahrungen über den Zusammenhang von Nasen- und Augenerkrankungen und Besserung, respektive Heilung der letzteren durch Behandlung der Nasenerkrankung. Therapeut. Wochenschr. 1895, Nr. 42.
47. Batten, The association of certain forms of myopia with disease of the nose and pharynx. Ophthalm. Review 1895. Juli.
48. Alt, Neuritis optica descendens consequent upon nasal treatment. Americ. Journ. of Ophthalmologie. 1895. September.
49. Uhthoff und Axenfeld, Beiträge zur pathologischen Anatomie und Bakteriologie der eiterigen Keratitis des Menschen. Archiv f. Ophthalmologie, Bd. 42, Abt. 1, S. 1. 1896.
— Weitere Beiträge zur Bakteriologie der Keratitis des Menschen, insbesondere der eiterigen. Eod. loc., Bd. 44, Abth. 1, S. 172. 1897.
50. Terson und Gabrielidès, Recherches sur l'état microbien de la conjunctive des ozéneux, sans complications apparentes des voies lacrymales. Archive d'Ophthalmologie, Bd. 14, S. 488. 1894.
51. Kiesselbach, Ein Fall von Besserung der Sehschärfe durch Behandlung eines Ohrenleidens. Klin. Monatsbl. f. Augenheilkunde 1893, S. 141.
52. Baumgarten, Die Reflexneurosen des Nasenrachenraumes am Auge. Volkmanns Sammlung klin. Vorträge 1892, Nr. 44.
53. Lieven, Über die Beziehungen zwischen Erkrankungen der Nase und des Auges. Deutsche mediz. Wochenschr. 1892, Nr. 48.
54. Großmann, Über Sehstörungen, welche Nasen- und Nebenhöhlenaffektionen ihre Entstehung verdanken. Allgem. Wiener mediz. Zeitschr. 1893, Nr. 14 u. f.
55. Hirsch, Gänzliche Erblindung eines Auges durch Atrophie des Sehnerven im Anschluß an eine Zahnextraktion. Wiener mediz. Wochenschr. 1893, Nr. 34.
56. Garnier, Einiges über die endarteriitischen Veränderungen der Augengefäße. Centralbl. f. prakt. Augenheilkunde 1892, S. 9.
57. Knapp, Demonstration of ophthalmoscopic drawings. Transactions of the American ophthalmol. Society 1870, S. 120.
58. Wagenmann, Spontaner Hämophthalmus bei hereditärer Hämophilie. Archiv f. Ophthalmologie, Bd. 44, Abt. 1, S. 206. 1897.
a. — Beitrag zur Kenntnis der Zirkulationsstörungen in den Netzhautgefäßen. Eod. loc., Bd. 44, Abt. 2, S. 219. 1897.
59. Weber jun., Fall von sukzessiver Erblindung beider Augen durch extraokulare und intraokulare Blutungen bei Hämophilie. Archiv f. Ophthalmologie, Bd. 44, Abt. 1, S. 214. 1897.

60. Seifert, Über die Beziehungen zwischen Nasen- und Augenkrankheiten. Münchner mediz. Wochenschr. 1898, Nr. 29.
61. Mandl, Ein Fall von croupöser Pneumonie, kompliziert mit Hypopyon-Keratitis. Auffinden von Diplokokkus Fränkel im Hypopium. Wiener mediz. Wochenschr. 1899, Nr. 41.
62. Römer, Experimentelle Untersuchungen über Infektion vom Konjunktivalsack aus. Zeitschr. f. Hygiene und Infektionskrankheiten, Bd. 32, 1899.
63. Thost, Über das Heufieber. Bericht über eine im Sommer 1901 angestellte Sammelforschung. Münchner mediz. Wochenschr. 1902, S. 749.
64. Fränkel, Augenspiegelbefund bei Pneumonie. Archiv f. Ophthalmologie, Bd. 48, S. 456. 1899.
65. Siegrist, Die Gefahren der Ligatur der großen Halsschlagadern für das menschliche Auge. Leipzig 1900, u. Bericht über die 27. Versamml. der Ophthalmolog. Gesellschaft zu Heidelberg 1898, S. 10. Uhthoff, eod. loc., S. 21.
66. v. Michel, Über Thrombenbildung im Stamm der Arteria centralis retinae. Bericht über die 27. Versammlung der Ophthalmolog. Gesellschaft zu Heidelberg 1898, S. 243.
67. Hitschmann, Über den intermittierenden Exophthalmus. Centralbl. f. die Grenzgebiete der Medizin und Chirurgie, Bd. 3, 13. 1900.
68. Teillais, Décollement de la rétine dans la coqueluche. Rec. d'ophthalm. 1895, S. 622.
69. Silex, Apoplexie infolge von Keuchhusten mit transitorischer Hemianopsie. Berliner klin. Wochenschr. 1888, Nr. 92.
70. Schanz, Luxation des Augapfels durch Schneuzen. Beiträge zur Augenheilkunde, herausgegeben von Deutschmann, Heft 34, S. 33. 1898.
71. Jacoby, Acute transitory blindness and whooping cough. New York med. Journ. 1891. February.
72. Alexander, Erblindung nach Keuchhusten. Deutsche mediz. Wochenschr. 1888, S. 204.
73. Herrnheiser, Beiträge zur Kenntnis der metastatischen Entzündungen im Auge. Klin. Monatsbl. f. Augenheilkunde, Bd. 30, S. 405. 1892.
74. Ferri, Infezione endogena dei bulbi oculari de pneumococchi di Fraenkel. Annali di Ottalmologie, Bd. 26, S. 306. 1897.
75. Westhoff, Abduzensparalyse und Pneumonie. Centralbl. f. Augenheilkunde, S. 9. 1895.
76. Schmidt-Rimpler, Beitrag zur Kenntnis der metastatischen Chorioiditis. Archiv f. Ophthalmologie, Bd. 18, Abt. 1, S. 18. 1872.
77. Adler, Ein Fall von metastatischem Abszeß der Conjunctiva bulbi. Wiener mediz. Presse 1889, Nr. 15.
78. Goldzieher, Über einen Fall von Endarteritis obliterans retinae und Retinitis punctata, nebst einigen Bemerkungen über Augenspiegelbefunde bei Arteriosklerose. Centralbl. f. prakt. Augenheilkunde 1889, S. 361.
79. Ammann, Ein Fall von Retinitis circinata mit anatomischer Untersuchung. Archiv f. Augenheilkunde, Bd. 35, S. 123. 1897.
80. Moebius, Raynaudsche Krankheit. Handbuch der speziellen Therapie etc. v. Pentzold-Stintzing. 1896.
81. Panas, Les maladies des yeux, S. 619. 1894.
82. Eversbusch, Erkrankungen des Auges in Beziehung zu Erkrankungen der Nase und deren Nebenhöhlen sowie zur Erkrankung des Gehörorgans. Graefe-Saemisch' Handbuch der gesamten Augenheilkunde, II. Teil, Bd. 9, Kap. 26. 2. neubearbeitete Auflage. 1903.

83. Vossius, Beobachtungen über Erkrankungen der Orbita bei entzündlichen Affektionen der Nase und ihrer Nebenhöhlen (Empyem), nebst einem Fall von Mykozele des Stirnbeins und des Siebbeinlabyrinthes. Zeitschr. f. Augenheilkunde IV, S. 16. 1900.
— Struma und Katarakt. Bericht über die 30. Versammlung der Ophthalmolog. Gesellschaft zu Heidelberg 1902, S. 26.
84. Axenfeld, Ein Beitrag zur Pathologie und Therapie der frontalen und der etmoidalen Sinusitis und ihrer orbitalen Komplikationen. Deutsche mediz. Wochenschr. 1902, Nr. 40.
85. Schultze, Über das Vorkommen von Lichtstarre bei croupöser Pneumonie. Deutsches Archiv f. klin. Medizin, 73. Bd. 1904.
86. Petit, Ophthalmie métastatique de l'œil gauche, ulcère serpigineux de l'œil droit, conjonctivite bilatérale à pneumocoques chez une malade atteinte de pneumonie. Arch. d'Oculistique, T. 126, p. 186. 1901.
87. Hirschberg, Über Zyanose der Netzhaut. Archiv f. Ophthalmologie, Bd. 49, S. 131. 1904.
88. Onodi, Die Sehstörungen und Erblindung nasalen Ursprungs, bedingt durch Erkrankungen der hinteren Nebenhöhlen. Zeitschr. f. Augenheilkunde, Bd. 12, S. 23. 1904.
89. Goldzieher, Ein Fall von angeborenem Herzfehler und Hyperglobulie in Verbindung mit Iritis haemorrhagica. Centralbl. f. prakt. Augenheilkunde 1904, Septemberheft.
90. Grunert, Erfahrungen aus dem Gebiete der Chirurgie der oberen Nebenhöhlen der Nase mit besonderer Berücksichtigung der postoperativen Augenmuskellähmungen. Zeitschr. f. Augenheilkunde, Bd. 12, S. 762. 1904.
91. Stelzner, Ein Fall von akustisch-optischer Synästhesie. Archiv f. Ophthalmologie, Bd. 55, S. 549. 1903. (Mit Literatur.)

V.

INFEKTIONSKRANKHEITEN

UND

VERGIFTUNGEN.

I. Infektionskrankheiten.

Die Beteiligung des Sehorgans bei Infektionskrankheiten kann in verschiedener Weise zustande kommen.

Bei Allgemeinaffektionen werden die Mikroben und Toxine teils auf der Blutbahn direkt dem Auge zugeführt und wirken lokal entzündungserregend oder funktionsstörend, teils beeinflussen sie durch Mitbeteiligung des Zentralnervensystems indirekt den Optikus und die Augennerven.

Aber auch durch die Herabsetzung der allgemeinen Körperkraft und Resistenzfähigkeit der Gewebe können die Infektionskrankheiten zu Augenleiden Anlaß geben, indem hierdurch der schädigenden Einwirkung von Traumen, der Vertrocknung (Xerose) oder den von außen eindringenden Mikroben ein günstiger Boden geschaffen ist: dies trifft besonders für einzelne deletäre Hornhautprozesse zu. Weiter können auch marantische Thrombosen in den Chorioidealvenen für Ansiedlung der Mikroben disponieren und so den nächsten Anstoß zu schweren intraokularen Prozessen geben.

Seltener handelt es sich um unmittelbare Infektionen des Auges: dieselben bleiben bei gewissen Infektionskrankheiten in der Regel lokal beschränkt und führen nur selten von sich aus ein Allgemeinleiden herbei. Hierher zählen die Diphtheritis conjunctivae ebenso wie die Augentuberkulose. Auch die bei Ulcus serpens corneae so häufig nachgewiesene Einwanderung des Pneumonie-Diplokokkus hat meines Wissens nie zu einer Pneumonie Anlaß gegeben. Den oben von mir mitgeteilten Fall, wo ein alter Mann, als das Ulcus serpens schon in Heilung war, an einer croupösen Pneumonie erkrankte und zugrunde ging, möchte ich nicht in diesem Sinne auffassen.

Andererseits können wiederum Erysipel, Pyämie, Syphilis, Milzbrand, Rotz, Lyssa und Tetanus von dem Auge und seiner Umgebung aus in gleicher Weise ihren Einzug in den Körper nehmen wie von anderen Stellen her.

Es sei hier darauf hingewiesen, daß die Diskussion in der Mai-Sitzung der französischen ophthalmologischen Gesellschaft 1897, in der Panas[268] über die Rolle der Autoinfektion bei den Augenkrankheiten

referierte, ein gutes Bild von den Anschauungen gibt, welche betreffs der Ätiologie der Infektionskrankheiten zur Zeit unter den französischen Kollegen herrschen. —

Bereits vorhandene Augenaffektionen verschlechtern sich oft, wenn Infektionskrankheiten auftreten: so besonders äußere Entzündungen bei akuten Exanthemen. Nur selten ist — und dies trifft meist nur für innere oder nervöse Augenleiden zu — eine Besserung zu konstatieren.

1. Akute Exantheme: Masern, Scharlach, Pocken.

Bei den akuten Ausschlagskrankheiten droht die Haupt- und häufigste Gefahr dem Sehvermögen durch eine Affektion der Hornhaut. Dieselbe pflegt meist erst in einem späteren Stadium des Exanthems, oft auch als Nachkrankheit desselben aufzutreten. Abgesehen von leichteren und oberflächlichen Infiltrationen ist von besonderer Bedeutung das torpide eiterige Hornhautinfiltrat, das sich mit Hypopyon verknüpft und zu einer mehr oder weniger ausgedehnten Narbenbildung führt, ja in einzelnen Fällen sogar das Auge zerstört. Ausnahmsweise kommt auch eine wirkliche Keratomalazie, bei der in wenigen Tagen die Kornea eiterig zerschmilzt, vor. Ich habe dieselbe bisweilen beobachtet, gewöhnlich tritt sie erst im Nachstadium auf. Das Auge bekommt ein kadaveröses Ansehen, die Konjunktiva, mit einzelnen dicken Gefäßen durchzogen, ist trocken und matt, die Hornhaut wird trüb, undurchsichtig und aufgelockert und bricht in kurzer Zeit durch, so daß die Iris bloßliegt; schließlich entsteht dann Phthisis. Zum Glück sterben meist die so erkrankten Kinder.

Es dürfte mehr, als es gewöhnlich geschieht, zu betonen sein, daß diese und andere schwere Hornhautaffektionen nicht nur nach Scharlach, sondern auch nach Masern vorkommen: und zwar in einzelnen Epidemien ziemlich häufig. Dies sollte mit ein Grund sein, die Masern nicht, wie es leider oft geschieht, als eine leichte Kinderkrankheit zu betrachten, gegen welche prophylaktische Maßnahmen nicht zu ergreifen wären. Ich habe nicht wenige Erblindungen nach dieser „leichten“ Kinderkrankheit eintreten sehen. Besonders sind schwächliche Kinder im jugendlichen Lebensalter — bei einem $^3/_4$ Jahre alten Kinde waren acht Tage nach Auftreten des Masernexanthems beide Hornhäute fast in ihrer ganzen Ausdehnung grauweiß infiltriert und exulzeriert — den schweren Keratitisformen ausgesetzt. Hertel[323] konnte in drei Fällen der letztern Pneumokokken in großer Menge nachweisen.

Einfache ebenso wie phlyktänuläre Konjunktiviten begleiten gar nicht selten die Exantheme oder folgen ihnen; ebenso Blepharitis und Lidekzeme. Oft entsteht ein Schwellungskatarrh, der zu einer starken

Wucherung der Übergangsfalte und erheblicher schleimig-eitriger Absonderung führt; hierbei wird auch die Hornhaut nicht selten ergriffen. Mehrmals sah ich nach Masern auch eine Blennorrhoea crouposa auftreten, die sich mit einer tiefen umschriebenen Infiltration der Hornhaut eines Auges verband.

In einem gleichen Falle bei Scharlach, wo die Augenaffektionen des dreijährigen Kindes einige Tage nach dem Verschwinden des Exanthems sich eingestellt hatten, wurden in dem Sekret virulente Diphtheriebazillen gefunden.

Auch wird gelegentlich eine Entzündung des Tränensackes beobachtet, ausnahmsweise eine solche der Tränendrüse (Lindner[1]). Selten ist Periostitis orbitae.

Wenn eine Meningitis sich hinzugesellt, so wird infolge dessen das Sehorgan ebenfalls öfter in Mitleidenschaft gezogen: man findet Neuritis optica, meist mit folgender Atrophie, oder auch diese allein ohne sichtbare Zeichen entzündlicher Vorgänge (v. Graefe[2], Nagel[3], Wadsworth[4], ich). In einzelnen Fällen trat nach voller Blindheit doch wieder eine relative Herstellung des Sehvermögens ein. Die Meningitis, beziehentlich die Hirnerkrankung, kann auch Folge einer Ohreneiterung sein, die durch die Ausschlagskrankheit veranlaßt war. Hier wie auch sonst stellen sich dann zuweilen Muskellähmungen ein. Selbst Thrombose des Sinus cavernosus mit Exophthalmus ist nach Masern und Scharlach beobachtet worden.

Der Akkommodationsmuskel bleibt bei den Exanthemen — im Gegensatze zur Diphtherie — in der Regel verschont. Doch finde ich von einigen Paresen Notizen: so hatte ein zur Zeit 13jähriges Mädchen eine doppelseitige Akkommodationsparese (A = 6·0), die vor vier Jahren nach den Masern entstanden war. Ähnlich ein 8jähriger Knabe, bei welchem einige Wochen nach Ablauf der Masern die Akkommodationsparese konstatiert wurde. Ein anderes 10jähriges Mädchen hatte vor sechs Wochen Scharlach; gleich nach dem Aufstehen bemerkte es, daß das Sehen in der Nähe schlecht war. Es bestand bei der Untersuchung beiderseits Akkommodationsparese (A = zirka 6·0). Im allgemeinen sind derartige Folgezustände aber immerhin selten (cf. P. Müller[239]).

Wenn, wie bei Scharlach besonders häufig, die Nieren ergriffen werden, so kann urämische Amaurose oder auch Retinitis albuminurica auftreten. Diese Leiden haben eine verhältnismäßig gute Prognose, da die akuten Nephriten, welche auf dieser Grundlage entstehen, meist zur Heilung kommen.

Bemerkenswert ist, daß der erste Beginn der Kurzsichtigkeit oft nach Masern, seltener Scharlach, beobachtet und darauf zurückgeführt wird. Es handelt sich dabei für gewöhnlich nicht, wie man a priori an-

nehmen könnte, um das Entstehen von Hornhauttrübungen, die die Sehschärfe herabsetzen und so ein näheres Herannehmen der Schrift und in weiterer Folge Kurzsichtigkeit veranlaßten. Solche Trübungen liegen in der Mehrzahl der Fälle nicht vor; es ist daher wahrscheinlicher, daß eine gewisse größere Nachgiebigkeit der Bulbushüllen infolge der Allgemeinkrankheit entsteht, die dem Drucke der äußeren Augenmuskeln weniger Widerstand entgegensetzt und so zu einer Verlängerung der Augenachse Anlaß gibt.

Ebenso tritt oft Strabismus nach Masern und Scharlach zutage. Es ist dies in der Regel aber kein Lähmungs-, sondern konkomitierendes Schielen, und zwar meist Strabismus convergens hyperopicus. Die allgemeine Körperschwäche gestattet nicht mehr die zur Ausgleichung der Hyperopie erforderliche abnorm starke Akkommodationsanstrengung; es wird deshalb zur Erreichung der Akkommodation für die Nähe eine stärkere (einseitige) Konvergenz zu Hilfe genommen, mit der sich von selbst eine vermehrte Akkommodationsspannung verknüpft. Das Schielen verhindert dann die Asthenopie, die wir übrigens auch als Folge der herabgesetzten Akkommodationskraft öfter nach Infektionskrankheiten auftreten sehen.

Vorhandene entzündliche Augenaffektionen pflegen sich meist beim Ausbruch von akuten Exanthemen zu verschlechtern; öfter kommt es auch zu Rezidiven abgelaufener Prozesse. Besonders nahe liegt die Gefahr, daß Hornhautnarben wieder erweichen. Nystagmische Zuckungen vermehren sich in ihrer Intensität.

Es sei noch auf gewisse Affektionen hingewiesen, die bei den einzelnen Formen der Exantheme vorzugsweise häufig vorkommen.

Bei den Masern spielt Tränen, Konjunktivitis und Lichtscheu eine Hauptrolle. Schon im Beginn der Erkrankung vor Ausbruch des Exanthems treten diese Erscheinungen hervor, die Röte erstreckt sich auch auf die Lidränder und die Augapfelschleimhaut, die selbst serös durchtränkt sein kann. Der Katarrh der Nasenschleimhaut und des Tränennasenganges erklärt das belästigende Tränen; die starke Photophobie ist wohl darauf zurückzuführen, daß es sich in der Regel um Kinder handelt, die den mäßigen Reiz des Lichtes zu überwinden nicht die Energie haben: der krampfhafte Lidschluß steigert dann die Entzündung und damit weiter die Lichtscheu (Schmidt-Rimpler[5]). Hornhautaffektionen fehlen in der ersten Zeit; erst nach Ausbruch des Exanthems, meist sogar nach Verblassen desselben stellen sie sich ein. Man unterlasse es nie, die Augen genau darauf hin zu untersuchen.

Morax fand in dem Bindehautsack der gewöhnlichen Masernkonjunktivitis keine spezifischen Bakterien, Neisser einigemale Influenzabazillen, Schottelius[325] in 80 Fällen fast regelmäßig Staphylokokken

und seltener Streptokokken, letztere besonders bei den schweren Augenerkrankungen.

Für gewöhnlich ist es angezeigt, der Lichtscheu wegen die Krankenzimmer etwas durch herabgelassene Rouleaux zu verdunkeln, damit die Kinder die Augen offen halten und nicht dauernd zukneifen, wodurch schädigende Störungen in der Blutzirkulation und eine Retention des Sekretes veranlaßt werden.

Bei Scharlach ist die Konjunktivalbeteiligung meist weniger intensiv und fehlt oft ganz; doch kommt auch hochgradiges Lidödem mit Ödem der Konjunktiva vor, ohne Entwicklung einer ausgeprägten Konjunktivitis. Hingegen sind die sekundären Affektionen des Sehvermögens und der Netzhaut infolge der Nephritis häufiger. Ein Einfluß der mit Scharlach bisweilen verknüpften Rachendiphtheritis auf das Auge ist nur selten zu konstatieren. Nettleship[7] hat auch Phlegmone der Orbita beobachtet.

Die Blattern, sowohl Variola wie Variolois und Varizellen, befallen sehr oft die Lider und ihre Schleimhaut. Am häufigsten und schwersten erkranken dieselben bei den echten Pocken. Nach Adlers[8] Zusammenstellung war die Lidhaut in 20% der Fälle ergriffen. Je nach der Intensität und Zahl der Pusteln ist das Lid stark ödematös, so daß die Augen oft tagelang nicht geöffnet werden können. Dabei sondert die gerötete Konjunktiva reich schleimig-eiteriges Sekret ab. Auf der Conjunctiva bulbi sieht man häufig kleinere Bläschen oder umschriebene Infiltrationen, die durchaus den Phlyktänen, wie wir sie bei Kindern oft finden, gleichen; auch die Gefäßinjektion ist eine ähnliche. Die Hornhaut wird während der Eruptionsperiode fast nie ergriffen. Die schweren eiterigen Infiltrationen (torpide Eiterinfiltrate mit Hypopyon) entstehen erst im Abtrocknungsstadium und noch später. Sie bringen dem Auge die größte Gefahr, indem meist ausgedehnte Leukome zurückbleiben, bisweilen auch volle Phthisis corneae eintritt. Aber nicht nur hierdurch kann die Sehkraft gefährdet werden: auch Iritis und Chorioiditis zeigen sich als Späterkrankung. Adler fand sie zirka 14mal unter 100 variolösen Augenerkrankungen, während die Hornhaut 35mal ergriffen war. Selten sind Retinitis und Neuroretinitis (Adler, Manz, Courmont et Rollet[325]). Die Folge der häufigen Augenaffektionen war, daß zu früherer Zeit, als noch die Pocken in großen Epidemien auftraten, durch sie der größte Prozentsatz von Erblindungen geliefert wurde. „Wer nicht von dem Nutzen der Jennerschen Erfindung überzeugt ist, der lese die Erblindungsstatistik: vor der Impfung kommen auf 100 Erblindungen 35 durch Pocken," schreibt 1838 Carron du Villards (Guide pratique des maladies des yeux. Paris 1838, Bd. 2, S. 85). Und noch aus der Neuzeit bildet Japan einen Beweis für den Nutzen der eingeführten Impfung auch nach dieser Richtung hin (Schmidt-Rimpler[5]).

Die Narbenbildung an den Lidern kann später Schiefstellung der Wimpern und Ektropien verursachen. Tränensackentzündungen sind ebenfalls öfter nach Pocken beobachtet worden (Gamborotto[262]).

Bei hämorrhagischen Blattern kommen Blutungen in der Lidhaut, in der Konjunktiva und selbst in der vorderen Augenkammer vor. Ebenso wie nach echten Pocken kann auch bei Variolois das Auge besonders durch Hornhauteiterungen zugrunde gehen: ich habe mehrere Fälle gesehen. Hingegen kommen nach Varizellen sehr selten schwerere Augenaffektionen vor. Jedoch beobachtet man gelegentlich bei Kindern auch hier außer Schwellungskatarrh umschriebene Hornhautinfiltrate und Iritis. Ganz vereinzelt hat man Lidgangrän dabei entstehen sehen (Römer[291]).

Durch die Impfung werden in dem Sinne öfter direkt Augenleiden angeregt, als eine Übertragung der Vakzine auf die Lider, die Schleimhaut oder die Kornea selbst erfolgt. Letzteres ist außerordentlich selten; jedoch muß ein Fall von Critchett[11], wo bei einem Arzt, der sich beim Impfen ins Auge gestochen hatte, am nächsten Tage eine serös-purulente Infiltration der Hornhaut eintrat und zu einer Leukombildung führte, in diesem Sinne gedeutet werden. Von Übertragungen der Lymphe von der Impfpustel her auf die Lider sind eine ziemliche Anzahl (Schirmer[10], Schweigger[10], Cohen[283] u. a.) mitgeteilt worden; ich selbst habe eine Reihe gesehen. Auch die Infektion der Lider beider Augen habe ich beobachtet. Gewöhnlich infiziert der Impfling sich nicht selbst, sondern einen Dritten. Von Selbstinfektion hat Pichl[326] zwei Fälle neuerdings veröffentlicht; in der Literatur fand er außer diesen nur sechs andere. Ich habe ebenfalls zwei nicht veröffentlichte Fälle gesehen. Auf die Gefahren der Übertragung sollte jedesmal beim Impfen hingewiesen werden (Blochmann[407]).

Wenn die betreffende Pustel auf der Lidhaut sitzt, so pflegt die Umgebung brettartig infiltriert zu sein: nach dem Platzen bildet sich ein mit schmierigem grau-weißlichen Sekrete belegtes Geschwür, das Ähnlichkeit mit einem syphilitischen hat. Ähnlich ist das Verhalten der Pusteln am Lidrand; bisweilen zieht sich eine grau-weiß belegte Partie von dem Geschwür aus in die Tarsalkonjunktiva hinein, wobei schließlich Symblepharon entstehen kann. Die Konjunktiva pflegt meist stark geschwellt zu sein und sondert ab. Auch kann durch die Berührung eine Überimpfung von dem Lidrande eines Lides auf den ihr gegenüberliegenden des andern erfolgen. Ausnahmsweise habe ich ein paar Male nach einer Lidrandpustel schwerere Augenaffektionen mit multiplen, stippförmigen, später ulzerierten Infiltraten in der diffus getrübten Hornhaut und mit Iritis folgen sehen, die zu starker Herabsetzung der Sehschärfe führten. Etwas häufiger sind kleine Randinfiltrate (Schirmer[354]). Auffallend waren einmal die schleimigen Fädchen, die der Hornhaut anhingen.

Meist heilt die Lidpustel unter Narbenbildung in zwei bis drei Wochen. Die Narben können, wenn beide Lider an den Winkeln betroffen waren, zu partieller Lidverwachsung und zu Symblepharon führen.

Nicht selten wird von den Eltern der Beginn von äußeren Augenerkrankungen bei Kindern (Blepharitis, Konjunktivitis, Phlyktänen, umschriebene Hornhautinfiltrate) mit der Impfung in Verbindung gebracht. In einer Reihe von Fällen ist in der Tat ein zeitlicher Zusammenhang nachweislich und es ist durchaus annehmbar, daß die Impfung, wie eben andere Ausschlagskrankheiten, einen gewissen Anstoß zu den Augenleiden, die aber in der Regel nur leichter Art sind, gegeben hat.

2. Erysipel.

Das Erysipel entsteht selten an den Lidern selbst, häufiger in ihrer Nachbarschaft. Ich habe es von kleinen Hautabschilferungen an der Nasenseite, dicht neben dem inneren Lidwinkel, die durch den Druck des Pincenez veranlaßt waren, seinen Ausgang nehmen sehen und mache daher gelegentlich Gläserträger, die Druckexkoriationen zeigen, auf diese Gefahr aufmerksam. Von wandernden Gesichts- und Kopferysipelen werden die Lider oft betroffen; sie schwellen an, röten sich und werden ödematös; auch Bläschen treten nicht selten auf. Nach der Heilung können Narben zurückbleiben; ebenso gesellen sich Lidabszesse und Tränensackentzündungen öfter hinzu. Nur äußerst selten kommt es zur Gangrän. Bei häufigen Rezidiven kann chronisches Lidödem zurückbleiben. Trotzdem während des Erysipels eine Zeitlang das spontane Öffnen der Augen gehindert ist, bleiben letztere und ihre Schleimhaut, abgesehen von leichtem Ödem, meist intakt. Direkte äußere Entzündungen sind sehr selten; doch habe ich auch starke Injektion der Bulbuskonjunktiva (ohne Iritis oder Keratitis), Hypopyonkeratitis mit Irisprolaps infolge Erysipels beobachtet. Öfter wird das Orbitalgewebe in Mitleidenschaft gezogen. Es entsteht alsdann Exophthalmus. Hierbei kann der Sehnerv eine Kompression erfahren; ophthalmoskopisch sieht man entweder nichts Abnormes oder mäßige Papillenhyperämie, Verschwommensein der Grenzen und Venenschlängelung. Bei längerem Bestehen leidet das Sehvermögen und es kann vollständige Erblindung eintreten, die schließlich mit Optikusatrophie und Gefäßverengerung endet. Neuerdings haben Terrien[395] und Lemé[395] eine derartige doppelseitige Erblindung beschrieben. Auch eine Thrombose der Vena centralis retinae mit Netzhautblutungen wurde als Ursache der Blindheit beobachtet: bei einem Kranken von Knapp[14] trat die Phlegmone orbitae am fünften Tage des Erysipels und zwei Tage später die Venenthrombose ein.

In einzelnen Fällen hat die Orbitalphlegmone durch Fortsetzung der Venenthrombosierung zentralwärts zu einer Sinusthrombose geführt. Von Orbitaleiterungen werden von Magawly[15] einige Fälle mitgeteilt.

Auch ohne Infiltration des orbitalen Zellgewebes kommen Sehstörungen vor: dieselben sind entweder bedingt durch eine komplizierende Meningitis oder durch eine von der Intoxikation unmittelbar eingeleitete retrobulbäre Neuritis. Zu letzterer gehören sicher die Fälle, bei denen zentrale Skotome mit partieller Atrophie auftraten (Pagenstecher[12]).

Beachtenswert sind die Mitteilungen A. v. Graefe's, der in zwei Fällen mit vollem Erlöschen des Lichtscheins nach Erysipel doch eine Wiederherstellung des Sehvermögens beobachtete. Ebenso sah Weiland[18] unter Pilokarpineinspritzung eine Amaurose heilen.

Nach Erysipel entstehen bisweilen auch Augenmuskellähmungen. Bei einem 18jährigen Mädchen fand ich, dem Sitze der Rose entsprechend, eine einseitige Akkommodationsparese.

Zuweilen trat eine Besserung von Augenaffektionen infolge des Erysipels ein: so bei Iridochorioiditis (Nieden[155], Walb[16]), Trachom (Cocci[17]), Konjunktivaldiphtheritis (Skorkowski, zitiert von Berger), Tuberkulose der Konjunktiva und Kornea (Kuhnt[327]) und der Iris (Zimmermann[328]). Ich selbst habe einmal bei Ziliarkörpergummata ein auffallend schnelles Zurückgehen gesehen.

3. Diphtheritis.

Die Rachendiphtherie folgt nur in einzelnen Fällen der Konjunktivaldiphtherie; noch seltener ist es, daß zu einer Rachendiphtherie eine solche der Konjunktiva hinzutritt. In neuerer Zeit ist durch bakteriologische Untersuchungen, die von Morelli[93], Uhthoff-Fränkel[19] und Sourdille[45] zuerst angestellt wurden, sicher erwiesen worden, daß auch die Conjunctivitis crouposa in einer Reihe von Fällen durch den Löfflerschen Diphtheriebazillus veranlaßt wird. Ich kann dies bestätigen, habe aber in anderen Fällen nur Staphylokokken gefunden. Es ist dies umso bemerkenswerter, als die Conjunctivitis crouposa sowohl in ihrem klinischen Bilde wie in ihrem Verlauf in der Regel ausgeprägte Unterschiede gegenüber der Diphtheritis conjunctivae zeigt. Bei letzterer liegt das Exsudat tief eingebettet im Gewebe der Schleimhaut, während bei ersterer eine mehr weniger dicke, weißliche Membran ihr aufliegt und sich mit Watte in größeren Fetzen abwischen läßt: darunter findet sich dann die blennorrhoisch gerötete und geschwellte Schleimhaut. Auch ist der Verlauf durchgehends ein verschiedener: während bei der Diphtheritis, sowie sie einigermaßen ausgedehnt ist, fast immer die Hornhaut mit ergriffen wird und oft verloren geht, tritt diese Komplikation bei der Conjunctivitis

crouposa nur ganz ausnahmsweise ein. Doch sei hervorgehoben, daß auch Übergangsformen vorkommen, bei denen das Abwischen und Abziehen der Membranen bei der croupösen Konjunktivitis nur partiell gelingt und an einzelnen Stellen deutliche Einlagerungen in dem Gewebe restieren. Mehrere klinische Beobachtungen haben übrigens den Zusammenhang gewisser Fälle croupöser Konjunktivitis mit der Diphtherie erwiesen: so brach, wie Schirmer[20] beobachtete, bei der Wärterin eines an croupöser Konjunktivitis erkrankten Kindes eine schwere Rachendiphtherie aus; ein 15 Monate altes Kind mit croupöser Konjunktivitis erkrankte acht Tage später an Rachen- und Larynxdiphtherie und starb daran (Uhthoff), ähnlich ein Fall von Vennemann. Ich fand ebenfalls einfache Conjunctivitis crouposa bei einem an schwerer Rachendiphtherie erkrankten Kinde. Haab[37] sah Conjunctivitis crouposa bei einem Kinde, das später noch eine leichte Nasen- und Rachendiphtherie bekam. Auch ist öfter das Auftreten der croupösen Konjunktivitis in Familien oder zu Zeiten, wo Rachendiphtherie herrschte, beobachtet worden (Vossius[21], mit Literaturangabe).

Auf der andern Seite ist aber auch zu konstatieren, daß die croupöse Konjunktivitis, wie ich es bereits in meinem Lehrbuche hervorgehoben, besonders häufig bei Kindern mit Gesichts- und Lidekzem — ohne Diphtheritis und außerhalb diphtheritischer Epidemien — sich findet (cf. oben S. 430). Da Uhthoff in dem Sekret des Hautausschlages bei einem seiner Patienten virulente Diphtheriebazillen nachgewiesen hat, so würde sich der Übergang von Haut zur Schleimhaut erklären lassen: immerhin aber bleibt klinisch sowohl das Ekzem als die croupöse Konjunktivitis different von der Diphtherie.

Auch Peters[35] hat in eingehender Weise wieder auf die Schwierigkeiten hingewiesen, welche bei einer einseitigen Betonung des bakteriellen Standpunktes hervortreten. Er fand ebenfalls virulente Diphtheriebazillen bei leichter croupöser Konjunktivitis, ohne daß irgendwo sonst Diphtherie bestand. Ferner betont er — wie Fränkel — die Unmöglichkeit, durch das Mikroskop und durch Anlegung von Kulturen die pseudodiphtheritischen, avirulenten Bazillen, die bei Xerotis conjunctivae (Xerosebazillen), in Lidekzemen, bei Conjunctivitis granulosa, selbst bei gesunden Personen im Konjunktivalsack und im Munde etc. vorkommen, in sicherer Weise von den virulenten diphtheritischen zu unterscheiden: nur das Tierexperiment am Meerschweinchen, das aber immer mehrere Tage Zeit erfordert, kann über die Virulenz Auskunft geben. Selbst die Verzweigungen der Stäbchen, die sich in Hühnereiweißkulturen entwickeln und schließlich die Form eines großen lateinischen H annehmen können, sind nicht für die virulenten Bazillen charakteristisch, da sie sich auch bei avirulenten finden, wie Schanz[36a] erwiesen hat.

Auch die von M. Neisser[53] letzthin angegebene Färbung mit essigsaurem Methylenblau, die eine deutliche Differenz im mikroskopischen Bilde zwischen den virulenten und avirulenten Bazillen geben sollte und, was für die Praxis besonders bedeutungsvoll, in kürzerer Zeit die Diagnose ermöglichen sollte, hat sich nicht überall bewährt.

Behring spricht in seinen neuesten Veröffentlichungen (1902) sowohl den virulenten wie den avirulenten Diphtheriebazillen die Fähigkeit zu, Antitoxin zu produzieren: charakteristische Unterscheidungsmerkmale seien bisher nicht gefunden. —

Noch in anderer Weise läßt sich der Zusammenhang zwischen der Haut- und Schleimhauterkrankung deuten, wenn man sich daran erinnert, daß auch bei der Conjunctivitis crouposa — ebenso wie bei der Conjunctivitis diphtheritica — in den Membranen die Löfflerschen Bazillen öfter fehlen, während Staphylokokken und Streptokokken in Menge vorhanden sind. Selbst der Pneumokokkus (Fraenkel) (Diplococcus lanceolatus capsulatus) ist bei der Conjunctivitis diphtheritica gefunden worden (Pichler[37], Coppez[22]), ebenso Gonokokkus (l. c. Fraenkel). Alle diese Bakterien sind demnach imstande, klinisch dieselben Krankheitsbilder wie der Löfflersche Bazillus hervorzurufen. In einer weiteren Reihe von Fällen handelt es sich um Mischinfektionen. Jedenfalls aber erscheint es angezeigt, auch bei croupösen Konjunktiviten die Gefahr einer diphtheritischen Ansteckung im Auge zu behalten und darnach zu verfahren.

Fieber und Störungen des Allgemeinbefindens fehlen oft bei Konjunktivaldiphtherie; Pichler fand sie nahezu nur in den Fällen, wo die Löfflerschen Bazillen nachzuweisen waren.

Die Therapie hat durch die Behringschen Seruminjektionen einen bedeutenden Umschwung erfahren und nach dem, was ich gesehen, zu einer viel besseren Prognose der Krankheit geführt. Schon in meiner Veröffentlichung[28] bezüglich der Serumtherapie bei diphtheritischen Akkommodationslähmungen habe ich auf die Verwertung der Serumtherapie bei der diphtheritischen Konjunktivitis hingewiesen. Seitdem habe ich in einer Reihe von Fällen Gelegenheit gehabt sie anzuwenden: in den meisten kam es zu einer vollen Heilung ohne Hornhautaffektionen. Außer der Seruminjektion wurden nur kalte Umschläge und öfters Reinigen und Auswaschen des Schleimhautsackes mit Borsäurelösung und Aqua chlori angewendet. Dies ist ein Ausgang, den ich bei keiner anderen Behandlung gesehen habe. Übrigens möchte ich einen Fall hier erwähnen, der dadurch interessant ist, daß einige Wochen nach Zurückgang der Diphtheritis des rechten Auges und Abnahme des Schutzverbandes vom linken Auge doch noch eine diphtheritische Infektion dieses letzteren eintrat, die aber ebenfalls ohne besondere Therapie günstig verlief.

Eine Reihe ähnlich günstiger Fälle sind bereits mitgeteilt worden. Zuerst von Coppez[22], dann von Jessop[23], Hertel[24] (aus Wagenmanns Klinik), Hoppe u. a. (c. f. Literatur bei Greeff[25] und Ammann[92]).

Pichler spricht sich zurückhaltend aus: die mit Serum behandelten Fälle zeigten allerdings ein rasches Verschwinden der Einlagerungen, aber der Unterschied gegen die ohne Serum behandelten war nicht so

hervortretend, um schon sichere Schlüsse ziehen zu können. Wenn die Hornhaut bereits ergriffen ist, so wird die Prognose viel ungünstiger (Coppez, Ammann).

Aber auffallend ist, daß auch bei Pseudodiphtherie (im bakteriellen Sinne) bisweilen Besserung durch die Seruminjektion beobachtet wurde. So in einem Falle von Coppez, wo nur Streptokokken gefunden wurden, und in einem anderen von Pes[26], wo nur Staphylococcus pyogenes albus, ebenso in einem Falle von mir, wo nur Staphylokokken sich fanden. Auch Pichler sah keine nennenswerte Verschiedenheit zwischen den Fällen, in denen der Nachweis der Löfflerschen Stäbchen gelang, und jenen, in welchen dieselben mangelten.

Prinzipiell müßte man dort, wo Diphtheriebazillen fehlen, wohl auf die Seruminjektion verzichten, zumal Fälle nutzloser Anwendung (Darier[27]) berichtet sind; aber da bisher der Nachweis derselben nicht in kurzer Zeit zu ermöglichen ist, so halte ich für alle Fälle klinischer Diphtheritis conjunctivae die Injektion für angezeigt.

Von örtlicher Behandlung hat sich mir neben Eisumschlägen in den ersten Tagen besonders das direkte tägliche Einreiben von gelber Präzipitatsalbe in die infiltrierten Stellen der Konjunktiva nützlich gezeigt. Ebenso können die bei den gonorrhöischen Blennorrhöen der Erwachsenen so vorteilhaften wiederholten Irrigationen mit Lösungen von hypermangansaurem Kali (1 : 10.000) versucht werden. Auch Bepinselungen mit Zitronensaft sind empfohlen (Fieuzal, Eversbusch).

Selten sind bei der Diphtherie Affektionen des Tränensackes. Caspar[334] hat eine diphtheritische Gangrän derselben nach abgeheilter Conjunctivitis membranacea beschrieben.

Als Nachkrankheit (besonders der Rachen-, Larynx- und Nasendiphtherie, aber auch nach Scheidendiphtherie und Wunddiphtherie [Scheby-Buch[30]]) tritt besonders häufig etwa 2—8 Wochen (Moll[258]) nach Beginn des Allgemeinleidens eine Lähmung der Akkommodation (cf. S. 176) ein, zu einer Zeit, wo die Patienten bereits anfangen, sich von ihrem Leiden zu erholen. Sie entwickelt sich in wenigen Stunden oder Tagen zu voller Höhe; gelegentlich tritt sie auch plötzlich auf. Gewöhnlich ist die Lähmung nicht absolut, sondern es besteht nur eine Einschränkung der Akkommodationsbreite. Da besonders Kinder von Diphtherie befallen werden, so ist die erwähnte Lähmung auch bei diesen besonders häufig.

Bisweilen waren die vorangegangenen Rachensymptome so gering, daß sie kaum bemerkt wurden; auch habe ich Fälle gesehen, wo nach Angina tonsillaris, die von dem beobachtenden Arzte ausdrücklich als nicht diphtheritisch bezeichnet wurde, Akkommodationslähmungen auftraten. Doch ist auch hier wahrscheinlich der Einfluß einer diphtheritischen

Intoxikation anzunehmen. Die Lähmung pflegt ziemlich regelmäßig in 4—8 Wochen zurückzugehen; einen Fall sah ich aber, wo noch nach einem halben Jahre leichte Parese bestand. Ob die Einspritzung von Serum wirklich einen Einfluß auf die Beschleunigung des Rückganges hat, wie ich[28] nach meinen ersten Versuchen vermutete, erscheint mir nach weiteren Injektionen zweifelhaft.

Man wird sich begnügen, ein roborierendes Verfahren (Eisen etc.) einzuschlagen und eventuell durch entsprechende Konvexgläser die Möglichkeit zur Nahearbeit zu schaffen. Von Einträufelungen von Physostigmin habe ich[5a] bei vergleichenden Versuchen keine Beschleunigung der Heilung gesehen, nur symptomatisch erleichtern sie das Lesen durch Heranrücken des Fernpunktes und Miosis.

Daß die Serumtherapie im übrigen den Eintritt der Lähmungen nicht verhindert, haben die Untersuchungen gezeigt. So sah Soerensen[29] unter 34 mit Serum behandelten Fällen 20mal Paresen, unter 31 ohne Serum behandelten nur 16mal, und zwar boten erstere ein kompliziertes Bild. Ähnliches zeigte sich in einer Zusammenstellung, die Gutmann aus der Schweiggerschen Klinik machte (cf. Greeff[25]). Auch Monti[61] fielen die häufigen Lähmungen nach Serumbehandlung auf. Weniger zahlreich sind die von Börger[41] in Greifswald nach Diphtherie beobachteten Fälle von Paralysen. Bei 92 mit Behringschem Serum injizierten und am Leben gebliebenen Personen fanden sich 3 Augenmuskellähmungen, 28 Gaumensegellähmungen und 2 Paresen der unteren Extremitäten. Rosenmeyer[38], der 1886 über eine Erlanger Epidemie berichtete, sah unter 50 von Diphtherie Geheilten nur 4 mit Akkommodationsparese. Wenn sich demnach besonders mit Berücksichtigung der oben erwähnten Zusammenstellungen vor Einführung der Serumtherapie eher ein geringerer Prozentsatz von Lähmungen als Nachkrankheit der Diphtherie fand, so ist doch in Betracht zu ziehen, daß durch diese Behandlung sicher eine Anzahl Schwererkrankter am Leben erhalten wurde, die früher starben: bei diesen sind aber eher Nachkrankheiten zu erwarten.

Mit der Akkommodationslähmung ist fast nie eine Lähmung der Iris verknüpft; nur von einem einzigen Falle von gleichzeitiger Mydriasis habe ich eine Notiz. Bei einem 11jährigen Mädchen bestand beiderseits Akkommodationsparese und Gaumenmuskellähmung, die 14 Tage nach der Diphtherie aufgetreten waren. Gleichzeitig war der linke Sphinkter iridis gelähmt.

Fast ausnahmslos ist die Akkommodationsparese doppelseitig, wenngleich der Grad der Akkommodationsbeschränkung nicht immer auf beiden Augen gleich ist.

Jacobson hat behauptet, daß auch eine Zunahme der Hypermetropie mit der Lähmung einträte, und zwar so, daß $^1/_{11}$ und $^1/_{13}$ Hypermetropie

in Fällen bestand, bei denen nach geheilter Lähmung dieselbe auf $^1/_{40}$ und $^1/_{50}$ sank. Meine[5a] daraufhin angestellten Untersuchungen haben mir keine ähnlichen Befunde gegeben: wenn Differenzen bei der Gläserprüfung sich herausstellten, so handelte es sich immer um eine früher latente und jetzt manifest gewordene Hypermetropie.

Bei Akkommodationsparesen finden sich häufig Lähmungen des Gaumens und Rachens.

Die übrigen Augenmuskeln sind seltener beteiligt: es kommen besonders Lähmungen des Abduzens (Remak[39], Moll[40], Hochhaus[43], Heinz[248]) vor; eine Lähmung des Obliquus superior teilt Kraus[238] mit, ebenso selten ist Ptosis (Wilbrand und Sänger[335]). Aber auch multiple Paralysen und Paresen, selbst doppelseitige totale Ophthalmoplegia externa mit Ptosis (Ewetzky[31]) sind beobachtet worden. Auch sah Laqueur[32] einen Fall, wo infolge einer Fazialis- und Trigeminuslähmung eine neuroparalytische Keratitis entstand; jedoch ist hier die vorangegangene Diphtherie nicht sicher erwiesen. Ich fand bei einem 7jährigen Mädchen nach Diphtherie neben doppelseitiger Akkommodationslähmung eine linksseitige Fazialisparese.

Die Ursache der Lähmungen dürfte in der Wirkung der Toxine auf das Nervengewebe und die Blutgefäße zu suchen sein. Es sind in der Tat anatomisch kleinere Blutungen und Neuritis, beziehentlich Degenerationsvorgänge in den peripheren Nerven beobachtet worden. Es handelte sich um Kernvermehrung im interstitiellen Bindegewebe, Schwinden der Markscheide und Veränderungen im Axenzylinder (P. Meyer[42]). Aber auch ein vollkommen negativer Befund im Zentralnervensystem, ebenso wie in den peripheren Nerven und in den Muskeln trotz Ataxie und Lähmung der Akkommodation und äußeren Augenmuskeln wird von Hasche[250] berichtet.

Wenn wir die Akkommodationslähmungen durch direkten Einfluß der Toxine auf den betreffenden Ziliarnerven erklären wollen, so bleibt allerdings die besondere Vorliebe des Diphtheriegiftes für diesen Nerv etwas rätselhaft, während bei den häufigen Gaumen- und Rachenmuskellähmungen wenigstens die lokale Nachbarschaft eine gewisse Erklärung bietet. Daß hier nicht der Muskel direkt affiziert ist — Hochhaus[43] hält eine Myositis für den Primäraffekt bei diphtheritischen Lähmungen — ergibt sich aus der Reaktion des Ziliarmuskels gegen Physostigmin. Eher könnte man an die Edingersche Hypothese denken, wornach gerade die Nerven oder Zellen, welche am meisten in Anspruch genommen werden, gelähmt werden oder zerfallen, da sie bei krankhaftem Stoffwechsel den Anforderungen nicht mehr genügen können.

Bei den Lähmungen des Abduzens dürften auch zentrale Vorgänge, etwa Blutungen (Mendel[44]), im Gehirn eine Rolle spielen. Ziemlich

sicher sind dieselben, und zwar als in der Kerngegend des Okulomotorius liegend, in den wenigen Fällen anzunehmen, wo eine Lähmung der äußeren Augenmuskeln mit Verschontbleiben der Akkommodation und Pupille beobachtet wurde.

Von den eigentlichen Lähmungen müssen wir, wie schon öfter betont, die Schwächezustände unterscheiden, welche infolge der Krankheit entstehen und zu Asthenopie oder konkomitierendem Schielen Anlaß geben können.

Auch eine Verringerung der Sehschärfe tritt gelegentlich nach Diphtherie ein. In einer Reihe von Fällen beruht dies darauf, daß die Akkommodationslähmung verhindert, daß der Hornhautastigmatismus in dem Maße wie früher paralysiert wird; eine Erklärung, die ich trotz der neuesten Versuche von Heß, wornach eine ungleichmäßige Ziliarmuskelkontraktion höheren Grades unmöglich erscheint, aufrecht erhalten möchte. Aber in anderen Fällen handelt es sich um wirkliche Amblyopien: selbst konzentrische Gesichtsfeldeinengungen (Schirmer[20a], Nagel[3]) wurden beobachtet.

Bisweilen entstehen dabei Veränderungen (Hyperämie und Trübung) in der Papilla. Ich habe diesen Befund neben Schwachsichtigkeit auch öfter monokular gesehen: mit Besserung der Sehschärfe gingen auch die ophthalmoskopischen Alterationen zurück. Beispielsweise trat bei einem 17jährigen Gymnasiasten nach Rachendiphtherie eine einseitige Neuritis optica auf, die das Sehvermögen bis auf Fingerzählen in $1^1/_2\,m$ herabsetzte. Zwei Monate später war S $^5/_6$. Im übrigen finde ich mit Nagel eine Mitbeteiligung der Sehnerven, auf welche diese Schwachsichtigkeiten zu schieben sind, nicht so übermäßig selten, wie Schirmer meint. Eine Stauungspapille, wie Galezowski sie einmal gesehen, habe ich nie beobachtet. Es scheint sich übrigens dabei nach der Krankengeschichte um die Folge eines schweren komplizierenden Hirnleidens gehandelt zu haben.

4. Influenza.

Als die Influenza Ende 1889 wieder in einer großen Epidemie über Europa sich ausbreitete — die letztvorhergehende hatte 1857/58 in Berlin nach Erlöschen der Cholera begonnen und sich ebenfalls weit ausgedehnt —, kamen von allen Seiten Mitteilungen über Augenkrankheiten, die als Folge derselben angesehen wurden. Eine gute Zusammenstellung des betreffenden Materials findet sich in der Dissertation von Ringier[46]. Es ist zweifellos, wie auch Greeff[47] mit Recht betont hat, daß eine Reihe von Affektionen des Sehorgans, die zufällig bei Leuten auftraten, welche an Influenza gelitten hatten — und deren Anzahl war in einzelnen Gegenden außerordentlich groß —, mit Unrecht dieser Krankheit

zugeschoben wurde. Ferner ist bemerkenswert, wie Horstmann[228] hervorhebt, daß die Gesamtzahl der Augenkrankheiten während der Epidemie nicht gewachsen sei.

Auf der andern Seite muß man aber in Erwägung ziehen, daß auch bei anderen Infektionskrankheiten Folgezustände sich finden, die den bei Influenza beobachteten ganz gleich sind und mit Sicherheit der Allgemeinkrankheit zugeschrieben werden müssen. Weiterhin wird bei gewissen Folgekrankheiten, die, wie etwa die von Landolt[51] beschriebenen Lidödeme und Lidabszesse, an einem Orte sehr häufig, an dem andern fast gar nicht auftreten, daran zu denken sein, daß alle derartigen Epidemien gewisse lokale Eigentümlichkeiten zeigen.

Ein einigermaßen sicherer Einblick in das Abhängigkeitsverhältnis der einzelnen Augenkrankheiten von der Influenza ließe sich in der Weise gewinnen, daß man die Häufigkeit der betreffenden Augenaffektion in einer Reihe von Jahren, unter gleichzeitiger Berücksichtigung der Jahreszeit, ohne Influenzaepidemie mit der vergliche, welche sich zur Zeit der letzteren fand.

Mir war aufgefallen, daß ich in Marburg vom Februar 1890 ab — die Epidemie hatte daselbst Ende 1889 angefangen und sich in die ersten Monate 1890 fortgesetzt — besonders häufig Iritis serosa mit Beschlägen an der Membrana Descemetii, gelegentlich auch gelatinösen Exsudationen, zu Gesicht bekam. Das Leiden trat ein- und doppelseitig auf. Komplikationen mit Glaskörpertrübungen, mit Chorioiditis peripherica, mit Zyklitis, einmal mit Neuroretinitis und einmal mit Solutio retinae wurden beobachtet. Erst im Februar, wo die Epidemie abnahm, stellten sich die ersten Fälle ein: die Augenaffektion trat meist ein oder einige Monate nach dem Beginn der Influenza auf. Eine Zusammenstellung der Fälle von Iritis serosa aus den Monaten Februar bis Juni der drei vorhergehenden Jahre ergab, daß sie 0·38 % sämtlicher Augenkrankheiten betrugen. In dem Jahre der Influenzaepidemie war merkwürdigerweise der Prozentsatz der von Iritis serosa Befallenen, die keine Influenza gehabt hatten, genau derselbe: dazu kamen aber noch 1·66 % weiterer Fälle, wo Influenza vorhergegangen war. Nach diesen Zahlen scheint es mir unzweifelhaft, daß die Krankheit einen Einfluß auf das Zustandekommen der Iritis serosa hat.

Auch von anderer Seite sind einzelne Fälle von Iritis, bisweilen mit Glaskörpertrübungen, im Anschluß an Influenza beobachtet worden (Adler[48], Pflüger[49], Eversbusch[50] u. a.). Weiter sind Glaukomausbrüche gelegentlich gesehen worden (Pflüger, Adler, Eversbusch, Rampoldi u. a.). Mir selbst wurden zwei blinde Patienten zugeführt, bei denen der akute Anfall nicht entsprechend behandelt war und die jetzt die Erscheinungen des Glaucoma inflammator. chronic. boten.

Die Hornhaut wurde besonders oft ergriffen, und zwar teils in der Form des Herpes corneae, indem kleine Bläschen auf der Hornhaut aufschießen, die oft eine zusammenhängende Linie mit gabelförmiger Verzweigung bilden, teils als Keratitis dendritica, wo sich ein lineares, oberflächliches, verästeltes Geschwür zeigt, das bisweilen aus Herpes hervorgeht (Eversbusch), teils als Keratitis punctata superficialis (Keratitis subepithelialis centralis, Adler), wo zahlreiche kleine graue Fleckchen die zentralen Partien der Hornhaut einnehmen. Alle diese Affektionen sind übrigens auch sonst bei katarrhalischen Erkrankungen der Respirationsschleimhäute öfter zu beobachten. Pflüger[49] sah auch bisweilen eine typische Keratitis parenchymatosa mit Iritis serosa, aber stets nur einseitig. Ich habe ebenfalls einseitige Keratitis parenchymatosa diffusa beobachtet, für welche kein anderes ätiologisches Moment zu finden war: in einem Falle hatten die Sehstörungen zirka acht Tage nach dem Eintritt der Influenza begonnen. Öfter schließt sich die parenchymatöse Keratitis der Uveitis an. Lavagna[249] beschreibt vier Fälle von Hornhauterkrankungen (graue parenchymatöse, später ulzerierende Infiltrate), die er in Abhängigkeit von trophischen Störungen bringt. Auch die Sensibilität der Kornea und Konjunktiva war herabgesetzt.

Die Konjunktiva zeigt sich vielfach im Beginn der Influenza ähnlich wie sonst bei akutem Schnupfen mitbeteiligt. Gradenigo[52] sah Konjunktiviten mit starkem Tränenträufeln auch ohne Beteiligung der Nasenschleimhaut; zuweilen treten die Bindehauterkrankungen auch erst nachträglich zur Influenza hinzu. Bemerkenswert ist der Befund von Influenzabazillen bei Konjunktivalerkrankungen von Kindern im ersten Lebensjahr, den Zur Nedden[333] in einer Reihe von Fällen gemacht hat: die Affektion scheint besonders in Influenzaepidemien sich zu zeigen. Die von Coppez (cf. Pflüger) beobachteten vier Fälle von Diphtherie der Konjunktiva dürften kaum der Influenza zuzuschieben sein, wenn man nicht etwa die durch sie gesetzte allgemeine Körperschwäche als Prädisposition gebend in Rechnung ziehen will.

Ähnlich wie bei akutem Nasenkatarrh und auch sonstigen fieberhaften Erkrankungen finden sich oft im Beginn der Affektion dumpfe Schmerzen in der Augenhöhle, die sich steigern, wenn eine Beschäftigung in der Nähe vorgenommen wird. Daneben besteht zuweilen hohe Lichtempfindlichkeit. Als Ursache dieser Beschwerden ist die Fortsetzung des katarrhalischen Prozesses auf die Nebenhöhlen der Orbita und Mitbeteiligung des Trigeminus zu betrachten. So ist bei Migräne und Supraorbitalneuralgien meist auch jede Nahearbeit nur mit großer Mühe und unter Schmerzen ausführbar. Möglicherweise tritt auch, wie ich es bei Zahnleiden erwiesen, eine reflektorische Herabsetzung der Akkommodationsbreite ein. Weniger wahrscheinlich ist mir nach diesen Analogien

eine direkte Schädigung der Augenmuskulatur durch die von den Influenzaerregern abgeschiedenen ptomaïnähnlichen Stoffe, wie Eversbusch es annimmt.

Von verhältnismäßig großer Seltenheit sind Fälle von Tenonitis nach Influenza, wie sie Fuchs[54] beobachtete: in einem der beiden Fälle kam es unter starker Lidschwellung, Konjunktivalödem und Protrusio bulbi zu einer Eiterung aus dem Raume zwischen Tenonscher Kapsel und Sklera; gleichzeitig bestand Iritis und Glaskörpereiterung. In dem Eiter wurden die Fränkel-Weichselbaumschen Pneumokokken gefunden. Wicherkiewicz[60] sah Orbitalphlegmone; ebenso Lyder-Borthen[66]. Sehr selten sind ferner Retinalblutungen, Embolien (Coppez, Hillemanns[55] u. a.).

Etwas häufiger treten Akkommodationslähmungen (Uhthoff[56], Bergmeister[57]) und anderweitige Augenmuskellähmungen (Ringier, Pflüger) nach Influenza auf: beides habe auch ich beobachtet, selbst eine Paralyse des Nervus supraorbitalis. Meist handelt es sich um einseitige Abduzenslähmung, die ich auch sah. Schirmer[58] fand eine totale Ophthalmoplegie, die vielleicht Folge einer zerebralen Apoplexie nach heftigem Erbrechen war.

Auch Erkrankungen des Sehnerven teils ohne erheblichen ophthalmoskopischen Befund bei retrobulbärer Neuritis (Éperon[59], Pflüger Schieß u. a.), wo später jedoch blasse Verfärbung eintrat, teils unter ausgeprägter Neuritis optica (Saemisch bei Hillemanns[55], Kopff[332] u. a.), wie ich selbst gesehen, bilden Folgekrankheiten. In zwei meiner Fälle, bei einem 20jährigen und einem 67jährigen Manne, war doppelseitige Neuritis mit Rötung und mäßiger Schwellung der Papilla und ein zentrales Farbenskotom vorhanden; bei dem jüngeren Manne letzteres nur an einem Auge, doch war das Gesichtsfeld beiderseits auch für Weiß, besonders nach unten, stark eingeengt. Sein Sehvermögen — $^1/_2$, beziehentlich $^1/_3$ bei der Aufnahme — hob sich in vier Wochen wieder auf 1, ebenso schwand der Gesichtsfelddefekt. Die Amblyopie war einige Tage nach Ablauf der Influenza bemerkt worden. In einem Falle war beiderseits Neuroretinitis apoplectica vorhanden — ohne Eiweiß oder Zucker im Harn —; rechts bestand Amaurose, links S $^1/_2$. Auch Sehnervenatrophie habe ich gesehen. Verhältnismäßig sehr häufig beobachtet man Supraorbitalneuralgien nach Influenza, bei denen sich mir Chinin und Salol öfter hilfreich erwies.

Selbst metastatische Augenleiden kommen vor: die oben mitgeteilten Orbitaleiterungen mögen dazu gehören; Laqueur[67] beschrieb eine doppelseitige embolische Iridozyklitis, ebenso Natanson[68]. Ebenso sind Lidabszesse beobachtet.

Ich fand gleichfalls eine doppelseitige Chorioretinitis, die als metastatisch angesehen werden mußte: allerdings war der Influenza eine schwere Pneumonie gefolgt. Auf gleicher Grundlage wurden in der Panasschen Klinik zwei Fälle von Panophthalmie beobachtet; einer der Patienten starb (Desbrière[65]).

Ferner kommt Albuminurie nach Influenza öfter vor, infolge deren dann die dieser zugehörigen Augenprozesse entstehen: ich sah bei einem jungen Manne Neuroretinitis albuminurica, die bald nach der Influenza aufgetreten war. Auch die der Krankheit folgende Körperschwäche kann auf bestehende Augenkrankheiten verschlechternd wirken: so beobachtete ich schnelle Reifung der bereits vorhandenen, aber noch geringen Startrübung bei einem jungen Mädchen.

5. Cholera. — Ruhr.

Bei der Cholera ist das Eingesunkensein und die Trockenheit der Augen auffallend und entspricht dem starken Wasserverlust der Gewebe und der verringerten Absonderung der Tränenflüssigkeit. In einzelnen Fällen, die meist letal verlaufen, treten dunkelviolette oder schwarzgraue umschriebene Flecke auf der Sklera auf, ähnlich den Leichenflecken; dieselben sind nach Böhm und v. Graefe[62] als Folge einer partiellen Austrocknung des Bindehautgewebes, wodurch die Chorioidea durchscheint, anzusehen. Daß es sich, wie Knies meint, um intraokulare Chorioidealblutungen handle, die schiefergrau durch die verdünnte Sklera durchschimmern, scheint mir weniger wahrscheinlich: Extravasate in der Chorioidea, die übrigens vorkommen, in einer solchen Ausdehnung würden subjektive Erscheinungen machen; außerdem nicht die erwähnte dunklere Farbe zeigen.

Die Lider, oft zyanotisch, stehen bei schwereren Fällen, wo die Kranken apathisch daliegen, halb offen; die Augen sind nach oben gerollt. Bisweilen kommt es auch am Ende des Stadium algidum zu Vertrocknungsprozessen, die selbst zu einer Xerosis corneae führen, die gewöhnlich die untere Partie der Hornhaut befällt und nach Abstoßung des Schorfes zu ausgedehnter Geschwürsbildung Anlaß gibt. Die Conjunctiva bulbi ist oft injiziert, auch finden sich ausnahmsweise Ecchymosen in ihr. Joseph[63] hat letztere 11 mal unter 810 Cholerakranken gesehen: hier war immer der Ausgang letal.

Die Pupillen sind meist verengt; aber auch Mydriasis und Pupillenungleichheit kommen vor. Nach Coste[64] ist der Mangel von Reaktion auf Licht ein sehr übles Zeichen, das auf einen tödlichen Ausgang der Krankheit deutet; ist die Reaktion nur schwach, so weist dies auf eine lange Dauer der Rekonvaleszenz.

Im Stadium algidum zeigt die ophthalmoskopische Untersuchung die Arterien verdünnt und dunkelrot. Die Venen sind normal, bisweilen ist der Blutstrom in ihnen unterbrochen (v. Graefe). Leichter Fingerdruck auf den Augapfel ruft eine Arterienpulsation hervor, — analog dem, was man bei Ohnmächtigen beobachtet. Ebenso sind die von Cholerakranken öfter angegebenen Verdunkelungen des Sehens ursächlich wohl den vor beginnender Ohnmacht auftretenden gleichzustellen. —

Bei Ruhr sind Augenaffektionen nur äußerst selten beobachtet worden. So wurde gelegentlich eine Akkommodationsparese darauf zurückgeführt, ebenso eine Tränendrüsenentzündung (Marcisiewicz[69]). Eversbusch glaubt auch eine lang sich hinziehende hämorrhagische Erkrankung der Aderhaut, die er bei einem Herrn, der in seiner Jugend von schwerer Dysenterie befallen war, auf die infolge der Darmerkrankung eingetretene Diathese beziehen zu sollen.

Vossius[404] beobachtete drei Wochen nach dem Auftreten der Ruhr eine doppelseitige schwere eiterige Konjunktivitis (— es war gleichzeitig eine Urethritis, aber ohne Gonokokkenbefund [Bacillum coli wurde gefunden], eingetreten —), der eine schwere Iridozyklitis, die in Heilung ausging, folgte.

6. Typhus. Typhus exanthematicus. Febris recurrens.

Entzündliche Augenaffektionen während des Bestehens der typhösen Erkrankungen sind, abgesehen von Konjunktivitis, selten. Hingegen kommen dieselben, so besonders Keratitis — Saemisch sah in der siebenten oder achten Woche Abszeßbildung in beiden Korneae, Adler[70] Kornealgeschwüre —, Iritis, Chorioiditis, Glaskörpertrübungen etc., hier und da als Nachkrankheiten oder in späteren Stadien des Allgemeinleidens vor. Dasselbe gilt von den Muskellähmungen. Immerhin werden isolierte Lähmungen motorischer Gehirnnerven nach Nothnagel nur äußerst selten beobachtet. Dies trifft besonders für das Anfangsstadium zu. Ungewöhnlicherweise sah Ebstein[264] am dritten Tage eines mittelschweren Abdominaltyphus eine linksseitige Ptosis, der bald eine Internusparese folgte. Henoch fand einmal bei einem 11jährigen Mädchen im Anfang der dritten Woche beiderseitige Ptosis und Lähmung des Abduzens mit Sprachlosigkeit. Die Lähmungserscheinungen schwanden mit Besserung des Allgemeinbefindens (Förster, l. c., S. 167). Berger (l. c., S. 322) sah um dieselbe Zeit, zwei Tage vor dem Tode, eine doppelseitige Ptosis. Auch Fälle von Akkommodationslähmungen werden berichtet; meist dürfte es sich aber um eine einfache Akkommodationsschwäche handeln.

Häufiger scheinen Amblyopien und Erblindungen zu sein; bisweilen nur vorübergehend. So beschreibt Ebert[71] einen Fall, wo ein 10jähriges

Kind nach vorangegangenem Nasenbluten am folgenden Tage (15. Tag der Erkrankung) vollkommen blind war; 40 Stunden später fing es wieder an zu sehen, nach weiteren 12 Stunden war das Sehvermögen vollkommen hergestellt. Ähnliche Fälle, ebenfalls bei Kindern, sind von Henoch und Tolmatscheff beobachtet (cf. Förster, l. c.).

Die dauernden Amblyopien gehen zum Teil ohne ophthalmoskopischen Befund einher, zum Teil zeigen sie eine Atrophie des Sehnerven. Über derartige Fälle ist öfter berichtet worden (Carron du Villards, Bouchut, Mooren, Arlt, Leber, Deutschmann, Seggel). Wenn nicht, wie selten, meningitische Prozesse eine Rolle spielen, so wird man an eine direkte Einwirkung des typhösen Giftes auf die Sehnerven zu denken haben, die auch sonst oft bei Intoxikationen von interstitieller Neuritis und Atrophie befallen werden; daß erst im Nachstadium des Typhus, wo die Menge des Toxins doch eine geringere sein muß, die Sehschwäche zur Beobachtung kommt, ließe sich teils dadurch erklären, daß erst eine gewisse Höhe des Prozesses erreicht sein muß, ehe subjektive Erscheinungen auftreten, oder daß andererseits bei der durch die Allgemeinerkrankung bedingten und erst später eintretenden schweren Herabsetzung der Körperkräfte auch die geringe Giftmenge schon genüge, um den Nerv in Mitleidenschaft zu ziehen.

Rosenberg[331] hat nach Einspritzungen von Toxinen des Typhus abdominalis in den subarachnoidealen Raum von Kaninchen Erweiterung der Netzhautvenen, Ödem der Papille und Netzhaut und Degeneration der Nervenfasern im Optikus gefunden.

Auch Neuroretinitis wurde im Laufe von Typhus gesehen (v. Petershausen[72]); Antonelli[330] beschreibt einen ungewöhnlichen Fall von neuritischer Atrophie mit Erblindung, bei dem auch in der Netzhaut Pigmenteinlagerungen und Symptome einer atrophierenden Chorio-Retinitis sich fanden. Ebenso ist Hemianopsie beobachtet (Frémineau); hier wird ein komplizierendes Gehirn- oder Gehirnhautleiden anzunehmen sein. Selten kommt es beim Abdominaltyphus zu eiterigen metastatischen Iridochorioiditen, Orbitalphlegmonen etc.

Hingegen ist bei Febris recurrens die Erkrankung des Uvealtraktus sehr häufig; sie bricht meist ein bis mehrere Wochen nach dem letzten Anfalle aus. Bei Männern ist sie häufiger als bei Frauen. Besonders bei Epidemien mit hoher Mortalität scheinen die Ophthalmien sich zu mehren, wie dies aus den Beobachtungen Estlanders[75] in verschiedenen Epidemien Finnlands hervorgeht: etwa in 25 % der Erkrankungen wurden beide Augen befallen.

Adamück[241] fand in Kasan bei einer Epidemie, daß etwa $3^1/_2$ % der Befallenen Augenaffektionen (Iritis, Chorioiditis etc.) bekamen; gewöhnlich 2—3 Wochen nach dem Typhus traten dieselben auf.

In der Mehrzahl der Fälle handelt es sich um Trübungen des Glaskörpers, die sich in einzelnen Flocken zeigen oder größere Massen bilden. Dabei besteht in der Regel auch eine Iritis, die zu Beschlägen auf der Membrana Descemetii, zu kleinen Hypopyen und hinteren Synechien führt. Der intraokulare Druck ist herabgesetzt; die Schmerzhaftigkeit ist nur selten sehr erheblich. Logetschnikoff[73], der eine große Menge von Fällen beobachtet hat, unterscheidet eine mehr akute und eine mehr asthenische, chronische Form, letztere findet sich besonders bei älteren Individuen. Auch Akkommodationsparese wurde einige Male im Beginn des Leidens von ihm konstatiert.

Daß andererseits eine Iritis ohne Glaskörpertrübungen vorkommen kann, ergibt sich aus den Erfahrungen, die Peltzer[74] in einer Rekurrensepidemie machte. Dieser Autor betont auch die wechselnde Pupillenungleichheit bei Rekonvaleszenten.

Die Krankheit zieht sich über lange Wochen hin; es ist aber selbst bei dickeren umschriebenen Glaskörpertrübungen — wie ich es auch nach Typhus mit gelblichen, vom Corpus ciliare ausgehenden Exsudationen gesehen habe — noch eine Klärung und die Erhaltung eines guten Sehvermögens möglich. Im allgemeinen ist die Prognose günstig; immerhin entwickelt sich bei einzelnen Augen Pupillenabschluß, Starbildung, Netzhautablösung und Phthisis.

7. Septikämie. Pyämie.

Bei der akut auftretenden und ebenso verlaufenden Septikämie kommt es in der Regel nur zu Blutungen in der Netzhaut, und zwar meist in beiden Augen; bisweilen gesellen sich auch weiße Degenerationsherde hinzu.

Diese Blutungen (Retinitis septica) wurden von Roth[76], der sie zuerst beschrieb, nicht als embolischer Natur aufgefaßt, sondern durch eine infolge der toxischen Ernährungsstörung entstandene größere Durchlässigkeit der Gefäßwände erklärt. Derselbe fand die Kapillaren der Netzhaut zum Teil fettig entartet; dies konnte später Herrnheiser[77] bestätigen. Ausnahmsweise können aber auch marantische Thrombosen in den Venen der Netzhaut — auch in der Chorioidea wurden sie gefunden — die Ursache bilden, wie der von Goh[95] und Axenfeld beobachtete Fall zeigt; ebenso auch ganz schwach virulente Mikroorganismenverstopfungen (Axenfeld[78b]). Die bei Einspritzungen von Staphylococcus pyogenes aureus in das Blut von Kaninchen und Hunden entstehenden Netzhautveränderungen hat Dolganoff[261] beschrieben.

Da die Retinitis septica verhältnismäßig oft bei Septikämie vorkommt — Litten[81] fand sie in 30—40 % seiner Fälle —, so hat sie

eine gewisse differentialdiagnostische Bedeutung gegen Typhus und Miliartuberkulose, wo diese Blutungen fehlen. Betreffs der Prognose des Allgemeinleidens hat sie nach Herrnheiser und Bayer[79] keinen besonderen Wert, während sie nach Litten[81] auf Grund seiner Erfahrungen in schweren Epidemien von Puerperalfieber dieselbe besonders ungünstig macht.

Bei den sich länger hinschleppenden Prozessen der Pyämie kann es zu eiterigen metastatischen Ophthalmien kommen. Wenn früher gewöhnlich der Ausdruck metastatische Iridochorioiditis oder eiterige Chorioiditis gebraucht wurde, so bezeichnet dies das klinische Krankheitsbild. Axenfeld[78] hebt aber in seiner inhaltreichen Arbeit, in der sich auch ein ausgiebiges Literaturverzeichnis findet, dagegen hervor, daß sich klinisch nur sehr selten der Ort der Infektion im Auge bestimmen läßt, daß hingegen anatomisch meist die Netzhaut die primär affizierte Membran ist. Nach ihm trifft dies bei der doppelseitigen Ophthalmie nach den vorliegenden Untersuchungen vorwiegend zu: hier sind die feinsten kapillaren Zweige der Netzhautarterien affiziert; bei der einseitigen Ophthalmie findet sich ein regelloserer Sitz der Herde, da auch in der Chorioidea embolische Herde zerstreut sind. Die besondere Engheit der Kapillaren gibt Anlaß zum Festhalten der septischen Massen, was mit zur Erklärung dafür dient, daß bisweilen die Ophthalmie die einzige Metastase bildet. Aber da sich auch sonst ähnlich enge Gefäße (z. B. in den Muskeln) finden, so müssen noch andere Momente hinzukommen. Wahrscheinlicherweise liegen diese in vorangegangenen Zirkulationsstörungen, wie etwa Endotheldegenerationen, marantischen Thrombosen oder senilen Gefäßveränderungen.

Wenn ich auch nach Axenfelds Vorschlag den Ausdruck „metastatische Ophthalmie“ für gerechtfertigter halte, so möchte ich doch nicht meinen, daß die Netzhaut in so überwiegender und fast ausschließlicher Weise der Primärsitz der Infektion ist, wie dieser Forscher nach den bisherigen anatomischen Befunden, wo sich die Thromben vorzugsweise in der Netzhaut fanden, glaubt annehmen zu müssen. Allerdings kann man seiner Erklärung dafür, daß bei Glaskörpereiterung eben doch die Mehrzahl der Eiterzellen aus der Chorioidea und nicht aus der Netzhaut stammt, in der Richtung beistimmen, daß es sich um chemotaktische Fernwirkung handle. Dieselbe Wirkung habe ich[84b] auch bei meinen Infektionsversuchen des Glaskörpers mit Tränensackeiter, wo durch Einführung der Kanüle durch die Pupille nach Linsenextraktion jede Infektion der Uvea ausgeschlossen war, beobachtet und beschrieben, — ohne den Leberschen Ausdruck der chemotaktischen Fernwirkung. Wenn also selbst vom Glaskörper her eine Chorioidealeiterung angeregt werden kann, so ist dies noch näherliegend, wenn die Netzhaut infiziert ist. Aber dessen-

ungeachtet möchte ich doch die Primärinfektion der Uvea, für die auch einzelne anatomische Befunde sprechen, nicht so stark in den Hintergrund gedrängt sehen. Auch das klinische Bild, wo gelegentlich die Iritis den Ausgangspunkt bildet, während der Glaskörper noch frei ist und sonstige ophthalmoskopische Veränderungen fehlen, unterstützt meine Anschauung.

Wie Axenfeld ausführt, handelt es sich bei der Infektion um ganz kleine kapilläre Mengen, nicht um Verstopfung eines größeren Gefäßes; jedenfalls trifft letzteres nur ganz ausnahmsweise zu. So beobachtete Fromaget[87] eine tödliche Puerperalpyämie, wo zuerst das rechte Auge vereiterte und mehrere Wochen nachher das linke plötzlich erblindete und in zwei Tagen panophthalmitisch wurde: hier erscheint die Annahme einer Embolie der Arteria centralis retinae gesichert.

Wie erwähnt, ist in einzelnen Fällen die Ophthalmie das einzige Zeichen der kryptogenen Pyämie. Diese Beobachtung hat mich[84] früher veranlaßt, eine Entstehung der metastatischen Iridochorioiditis, die ohne sonstige Zeichen der Pyämie auftrat, auf Grund der Bildung marantischer Thrombosen anzunehmen. Allerdings muß dann nach unserer jetzigen Anschauung erst das eiterungerregende Moment hinzukommen. Für eine Reihe von Fällen dürfte in der Tat in dieser Thrombenbildung wenigstens die örtliche Disposition gegeben sein. Sehr interessant ist nach dieser Richtung eine Beobachtung von Axenfeld[78a], wo bei einem an hämorrhagischer Sepsis verstorbenen Arbeiter, der Netzhautblutungen hatte, neben Thromben in der Zentralvene der Netzhaut und in den Netzhautkapillaren auch in kleinen Venen der Chorioidea frische marantische und nicht infizierte Thromben gefunden wurden: die Chorioidea zeigte deutliche Stase und lockere Infiltration mit Rundzellen. Auch Panas[86] nimmt bei isolierter Augenmetastase eine vorangegangene Thrombenbildung an.

Die inneren Allgemeinerkrankungen, bei denen metastatische Ophthalmien vorkommen, gehören oft der kryptogenetischen Septikämie (Leube) an, bei denen sich keine Primäraffektionen finden, welche den Mikroben als Eintrittsstelle dienten: es sind hier jene Fälle einzureihen, die unter dem Bilde des akuten Gelenkrheumatismus, Typhus, der Meningitis, Miliartuberkulose oder unbestimmter Fiebererscheinungen verlaufen; ebenso die Endocarditis ulcerosa. In anderen zahlreichen Fällen entstehen die metastatischen Ophthalmien bei Infektionskrankheiten: akuten Exanthemen, Diphtherie, Erysipel, Typhus, Pneumonie, Zerebrospinalmeningitis, Febris recurrens, Pocken, Parotitis epidemica. Nicht selten erscheint auch hier die Ophthalmie als einzig nachweisbare Metastase.

Bei den sekundären Pyämien, wie sie beim Puerperalfieber und nach infizierten Verletzungen oder chirurgischen Operationen sich entwickeln, handelt es sich meist um eiterige Thrombophlebitis: das infizierte und gefäßverstopfende Material wird direkt verschleppt. Bei beiden

Formen findet sich häufig Endocarditis ulcerosa. Nach Axenfelds Angabe sind die doppelseitigen metastatischen Ophthalmien in 50%, die einseitigen in 21·7% damit verknüpft.

Die doppelseitigen Ophthalmien (etwa ein Drittel der Fälle) geben eine sehr schlechte Prognose quoad vitam; bei Puerperalfieber folgt fast immer der Tod. Allerdings kommen auch sparsame Ausnahmen vor (Hirschberg[83a], Salo Cohn[288], Beck[89]). Die Iridochorioiditen bei Pneumonie und Meningitis haben jedoch prognostisch keine Bedeutung.

Gewöhnlich handelt es sich bei Puerperalerkrankung um Einwanderung von Streptococcus pyogenes, bei chirurgischen findet sich daneben noch Staphylokokkus. Sonst kommen Pneumokokken, Typhus- (Panas[86]) und Influenzabazillen (Siegrist) in Betracht, die weniger Neigung haben, zur Panophthalmie zu führen (Dianoux[85]).

Der Prozeß der metastatischen Ophthalmie verläuft in verschieden intensiver Weise. Meist beginnt er mit Rötung des Auges und Zeichen einer Iritis, die zu Synechien und Hypopyonbildung führt. Der Glaskörper ist schon frühzeitig getrübt. In schwereren Fällen kommt es zu einer vollständigen Vereiterung desselben; hier ist dann gleichzeitig Chemose der Konjunktiva und meist Protrusion des Bulbus vorhanden. Es kann alsdann eine ausgesprochene Panophthalmie eintreten. In anderen Fällen hingegen sind trotz der Glaskörpereiterung die entzündlichen Erscheinungen nicht so ausgeprägt; es können an umschriebenen Stellen unter der Konjunktiva erbsengroße gelbliche Hervorragungen entstehen, die nicht durchbrechen, aber, wie ich[84] es beschrieben, durch kleine Öffnungen in der Sklera mit dem Glaskörpereiter in Verbindung stehen.

Ist es einmal zu ausgedehnterer Glaskörpereiterung gekommen, so ist Phthisis bulbi der regelmäßige Ausgang des Leidens: leichtere Fälle heilen bisweilen. —

Der pyämische Prozeß kann auch zu einer Orbitalphlegmone führen. Die Lider sind stark geschwollen, ödematös gerötet, schwer beweglich, die Konjunktiva chemotisch; der Augapfel wird erst später hervorgetrieben, ist alsdann nicht frei beweglich und meist direkt nach vorn verschoben. Erst bei lokalisierter Eiterung tritt die ihr entsprechende Verschiebung nach anderer Richtung ein. Dabei kann das Innere des Auges intakt sein; meist ist die Papilla optica gerötet und in ihrer Umgebung nicht scharf erkennbar, die Venen dunkel und geschlängelt, die Arterien eng, kaum erkennbar. In den Augenmuskeln und in den Lidern findet man kleine Abszesse: letztere sind oft für die Diagnose der pyämischen Infektion verwertbar (Schmidt-Rimpler[84a]). In seltenen Fällen kommt es auch zu einer Gangrän der Lider. In Mitvalsky's[396] Fall wurden Streptokokken nachgewiesen. Ich sah einen 7jährigen Knaben an Pyämie zugrunde gehen, bei dem als Augenaffektionen nur starke ödematöse

Schwellung der Lider mit Bildung multipler Eiterabszesse auftrat, in denen Staphylococcus pyogenes aureus nachgewiesen wurde.

Als Ursache der Orbitalphlegmone ist eine infektiöse Thrombose der Orbitalvenen anzunehmen. Dieselbe kann entweder primär auftreten (cf. Knapp[90], Schmidt-Rimpler[84a]) oder auch als Fortsetzung einer Sinusthrombose. Mitvalsky[80a] hat neuerdings einen derartigen Fall mitgeteilt und anatomisch untersucht, wo die ursprüngliche Infektion von einer grangränösen Amygdalitis ausging: er fand die Fränkel-Weichselbaumschen Pneumonie-Diplokokken. Nach Panas sind kleine venöse Emissarien, die von dem Pharyngealplexus durch das Foramen ovale zu dem Hirnsinus ziehen, die Vermittler der infektiösen Keime.

In anderen Fällen kann umgekehrt von einer Orbitalphlebitis Hirnsinusthrombose und Pyämie angeregt werden. Letzthin hat Stocker[320] einen hierhergehörigen Fall beschrieben. Ich habe mehrere derartige Fälle beobachtet; einmal sah ich nach syphilitischer Karies, welche von den Nasenbeinen ausging, Orbitalphlegmone und Pyämie mit letalem Ausgange eintreten. Auch in dem zweiten Falle Mitvalsky's, wo er Staphylococcus pyogenes aureus als Infektionsquelle nachwies, begann das Allgemeinleiden mit einer Orbitalphlebitis.

Mitvalsky will einen Unterschied finden betreffs des Einflusses auf das Sehvermögen zwischen den Orbitalphlebiten, die von der Hirnsinusthrombose eingeleitet werden, und den primär in der Orbita entstehenden: bei den ersteren gehe dasselbe schon im Anfangsstadium der Krankheit vollkommen verloren, während bei den anderen nur eine partielle und erst nach einiger Zeit eintretende Amblyopie vorliege. Bei der vom Hirnsinus eingeleiteten Thrombose kämen nämlich sofort die Mikroben in die Vena centralis retinae, während bei den primären Orbitalphlebiten doch nur umschriebene Partien zuerst befallen würden und das Blut der Vena centralis retinae sich noch frei entleeren könnte.

Dieser Unterschied ist aber keineswegs für alle Fälle zutreffend, da nicht immer die Thrombose der Zentralvenen, beziehentlich die Netzhautinfektion die Ursache der Erblindung ist, sondern der direkte Einfluß der Schwellung des Orbitalgewebes auf den Sehnerv und seine Gefässe in gleicher Weise dabei eine Rolle spielt, wie wir dies auch bei den nicht pyämischen, umschriebenen Orbitalphlegmonen konstatieren können.

Daß auch eine einfache seröse oder auch eiterige Tenonitis als metastatische Erkrankung vorkommt, zeigen die oben erwähnten Beobachtungen von Fuchs[54] bei Influenza und die Mitteilungen von Mazza[91] (Parotitis epidemica).

8. Akuter Gelenkrheumatismus.

Es handelt sich hier um metastatische Prozesse im Auge, die besonders die Regenbogenhaut und Chorioidea befallen und in der Regel das Bild der Iridochorioiditis mit starker Glaskörpertrübung zeigen. In einzelnen Krankheitsfällen mag es sich in der Tat um eine wirkliche Pyämie handeln, deren besondere Lokalisation in den Gelenken die Diagnose eines akuten Gelenkrheumatismus hervorruft. In anderen Fällen gibt jedoch die mit letzterem einhergehende Endokarditis zur Augenaffektion Anlaß.

Oft sind beide Augen befallen; doch kommt es bei wirklichem Gelenkrheumatismus außerordentlich selten zu einer Vereiterung des Auges. In der Regel tritt wieder Klärung des Glaskörpers ein.

Selten ist Tenonitis gesehen worden. Einen Fall von Neuritis optica, der sich im Laufe eines akuten Gelenkrheumatismus einstellte, hat neuerdings Königshöfer[97] mitgeteilt: die auf $^1/_3$, beziehentlich $^1/_5$ gesunkene Sehschärfe war nach zwei Wochen auf $^5/_9$, beziehentlich 1 gehoben. Michel berichtet über einen Fall, wo unter den Erscheinungen einer Meningitis eine rechtsseitige Okulomotoriuslähmung auftrat; am siebenten Tage der fieberhaften Affektion gesellte sich ein Erguß in das rechte Kniegelenk hinzu; nachträglich wurden noch andere Gelenke ergriffen. In fünf Wochen war, ohne daß Herzaffektion eingetreten, die Krankheit beendet. Auch ohne Erscheinungen einer Hirnhautentzündung wurde im Verlauf eines subakuten Gelenkrheumatismus mit Vitium cordis eine Paralyse, beziehentlich Parese beider Recti interni beobachtet, die in zwei Wochen heilte (Bunzel[265]). —

Die Augenerkrankungen bei chronischem Rheumatismus sind S. 427 beschrieben.

9. Béribéri (Kakke).

Die Béribérikrankheit gehört in das Gebiet der multiplen Neuritis, ist infektiös und tritt endemisch auf. Besonders häufig findet sie sich in den Nordstaaten Brasiliens. Augenmuskellähmungen sind sehr häufig, verschwinden jedoch, sobald das Allgemeinleiden geheilt ist. Akkommodationslähmung soll nach Corrêa de Bittencourt[98] ohne Beteiligung der äußeren Okulomotoriusäste bei 20 % der Béribérikranken vorkommen, fast immer ist der Sphinkter mitbeteiligt. Amblyopien und Amaurosen sind ebenfalls beobachtet, bisweilen mit Neuritis optica (Coppez[337]), bisweilen ohne ophthalmoskopischen Befund. Bittencourt sah bei einem Kranken, der an Béribérilähmung litt, eine Amaurose mit leichter Trübung der Papille, die vierzehn Tage bestand; aber schließlich erfolgte durch Veränderung des Klimas und entsprechende Behandlung vollstän-

dige Heilung der Béribéri und des Augenleidens. Als nach zwei Jahren der Kranke wieder zurückkehrte, wurde er von neuem von Béribéri-lähmung befallen, wieder trat doppelseitige Amaurose ein, die 28 Tage anhielt. Öfter folgt amnestische Aphasie und Alexie diesen Amaurosen; ebenso kann neben der Schwachsichtigkeit auch Taubheit und Stimmlosigkeit bestehen (Bittencourt).

10. Tuberkulose.

Das Auge ist öfter Sitz tuberkulöser Erkrankungen, allerdings, wenn man die große Zahl der tuberkulösen Individuen in Rechnung zieht, verhältnismäßig selten. Auch fällt es auf, daß in den Fällen, welche dem Ophthalmologen zu Gesicht kommen, meist nur geringere Erscheinungen sonstiger tuberkulöser Affektion vorliegen: so beschränkte Drüsen- oder Knocheneiterung, seltener Lungenerkrankungen. Bemerkenswert ist weiter, daß besonders das jüngere Lebensalter befallen ist: etwa zwischen dem 6. und 25. Lebensjahre. Aber es kommen sogar zahlreiche Fälle von Augentuberkulose vor (cf. die Zusammenstellung von Denig[251]), wo alle sonstigen Krankheitserscheinungen fehlen. Dies gilt auch für die Tuberkulose der Iris und der inneren Augenteile. Ich verstehe daher nicht recht, warum Fuchs und Leber im Gegensatz zu Michel annehmen, daß die Iristuberkulose immer eine sekundäre und von einem primärtuberkulösen Herd ausgehende sein müsse. Weshalb sollen die Tuberkelbazillen nicht ebenso gut mit dem Blut in die Iris gelangen, wie sie in die Knochen und Lymphdrüsen kommen und dort die erste sichtbare Erkrankung hervorrufen? Im übrigen wird die Anschauung einer primären Infektion auch von angesehenen pathologischen Anatomen geteilt.

Bei der nachfolgenden Schilderung der tuberkulösen Augenaffektionen sehe ich von der akuten Miliartuberkulose ab, und ebenso von den sonstigen tuberkulösen Erkrankungen des Gehirns und seiner Häute, bei denen der Sehnerv und die Augennerven häufiger in Mitleidenschaft gezogen werden: diese Affektionen haben bereits an anderer Stelle (I. Abschnitt) ihre Behandlung gefunden.

Der häufigste Sitz der Tuberkelentwicklung ist die Regenbogenhaut. Es bilden sich in ihr anfänglich kleine, graue oder graurötliche, etwas durchscheinende (im Gegensatz zu Gummata) Knötchen von Stecknadelkopfgröße. Dieselben bleiben teils isoliert stehen oder sie konfluieren unter Vaskularisierung zu größeren Haufen und Geschwulstmassen. Auch in letzteren erkennt man in dem Granulationsgewebe noch die einzelnen Knötchen, was von differentiell-diagnostischer Bedeutung ist. Später wird die vordere Kammer von der Geschwulst, die dann auf die Hornhaut über-

greift, ausgefüllt; peripherer setzt sich dieselbe auf die Sklera und das Corpus ciliare fort und führt schließlich zur Phthisis bulbi. Die isolierten Knötchen, die von einer serös-plastischen Iritis begleitet werden, gehen in gewissen Fällen nach einiger Zeit wieder zurück und können gänzlich schwinden. Aber selbst bei dickeren Geschwulstmassen, die einen großen Teil der Iris bedeckten (in einem Falle war schon die Enucleatio bulbi angeraten worden), ist ein vollständiges Verschwinden unter Atrophie des Irisgewebes beobachtet worden (Leber[99], v. Hippel[102]).

Die erstgeschilderte Form disseminierter Knötchen, die auch öfter am Pupillarrande sitzen, während die größeren Knoten meist in der Peripherie oder der Mitte der Iris sich entwickeln, wurde von Horner eingehend beschrieben und als Lymphombildung aufgefaßt, während Haab[100] sie bereits zur Tuberkulose rechnete. Dieser Anschauung hat sich neuerdings Leber angeschlossen und gemeint, daß es sich „um abgeschwächte Tuberkulose“ handle. Es konnten in einzelnen dieser Fälle, wo bereits eine Rückbildung der Knoten eingetreten war, noch anderweitig Tuberkelknoten mikroskopisch durch Wagenmann nachgewiesen werden; ebenso fiel die Impfung in die vordere Augenkammer von Kaninchen einige Male positiv aus.

Es sei hier bemerkt, daß es oft sehr schwierig ist, in den exzidierten Irisknoten die Tuberkelbazillen zu finden: auch ich habe verschiedene Fälle gesehen, wo dieses nicht gelang, trotzdem die histologische Zusammensetzung dem Tuberkel entsprach, und ebenso die Impfung in die vordere Augenkammer des Kaninchens, wo sie von Cohnheim zuerst empfohlen ist (cf. Haensell[101]), positiv ausfiel. Auf der andern Seite aber kann letztere wiederum versagen, vielleicht weil das Material, das verimpft wurde, zu gering und zu wenig infektiös war, oder auch weil bei dem Tiere wegen mangelnder „Disposition“ der Infektionsstoff nicht anschlug und schnell vernichtet wurde.

Zwei in diesen Beziehungen interessante Impfversuche möchte ich anführen. Einem Kaninchen wurde ein größerer Iristuberkel, der von einer lungentuberkulösen jungen Dame stammte, in die vordere Kammer gebracht. Am 24. Tage nach der Impfung hatte sich an der Stelle, wo das Impfmaterial gelegen, ein grauweißliches Knötchen gebildet, an dessen äußerer Seite ein zweites lag. Zehn Tage später verkleinerten sich beide, nach weiteren zehn Tagen lagen sie im Niveau der Iris. Als nach drei Monaten das Kaninchen wieder untersucht wurde, hatte sich an der ursprünglichen Impfstelle wieder ein weißes, etwa stecknadelkopfgroßes Knötchen gebildet; daneben befand sich dort, wo das zweite Knötchen gesessen, weißes atrophisches Irisgewebe. Einen Monat später, wo das Knötchen 2*mm* lang und 1*mm* breit geworden war, wurde der Bulbus enukleiert. Die Untersuchung ergab, daß das Knötchen aus

Bindegewebe bestand, in welches von der Iris her Blutgefäße zogen; einzelne Pigmentzellen fanden sich in dem Knoten, der sonst keine Zelleneinlagerungen zeigte. Am Rande schlug sich von der Iris her ein Pigmentsaum auf den Knoten über. Tuberkelbazillen wurden nicht darin gefunden. Das Kaninchen blieb dauernd gesund.

Der Vorgang ist demnach so zu deuten, daß durch die Impfinfektion das zweite Knötchen hervorgerufen wurde, aber spontan wieder schwand und eine Gewebsnarbe zurückließ; das überimpfte Tuberkelgewebe wurde gewissermaßen von Bazillen und Zellen ausgelaugt, der Iris implantiert und vergrößerte sich wieder durch die Gewebe der letzteren.

In einem zweiten Falle handelte es sich um einen peripheren, isolierten kleinen weißen Knoten, der sich in 14 Tagen unter mäßigen iritischen Erscheinungen bei einem sonst gesunden, nicht hereditär belasteten 18jährigen jungen Manne entwickelt hatte. Auf Atropin wurde die Pupille maximal weit. Da das Knötchen wuchs, wurde es exzidiert. Jetzt bemerkte man in dem Kolobom ein weißes, stecknadelkopfgroßes weiteres Knöpfchen, das auf dem Ziliarkörper saß. Nach einem halben Jahre war es noch vorhanden, aber etwas kleiner geworden. Das Auge war entzündungsfrei, S $^6/_4$. Der junge Mann gesund. Das exzidierte Irisknötchen wurde in die Augenkammer eines Kaninchens am 5. Dezember 1896 geimpft. Am 12. Dezember war es geschrumpft. Am 11. Januar 1897 nichts Pathologisches zu sehen. 7. Februar 1897 ein weißes miliares Knötchen an der Impfstelle; 18. Februar 1897 unter ersterem ein zweites stecknadelkopfgroßes. 26. März beide Knötchen verschwunden.

Der Verlauf dieser Impfungen an Tieren war demnach analog dem, was wir auch beim Menschen in den Fällen „abgeschwächter Tuberkulose“ sehen.

Ähnliche Beobachtungen, bei denen ein Rückgang der Impfiristuberkulose erfolgte, sind von Samelsohn[102] und Knapp[104] gemacht worden: es war hier aber immer die Iristuberkulose in gleicher Stärke und mit ähnlicher Entzündungserscheinung aufgetreten, wie sie sonst zum Ruin des Auges führt.

Samelsohn[102] hat sich gegen den Ausdruck „abgeschwächte Iristuberkulose“ gewendet, indem ein Fall ihn belehrte — und in der dem Vortrage sich anschließenden Diskussion wurde von v. Hippel noch ein weiterer angeführt —, daß trotz des Verschwindens des Irisknötchens eine Allgemeintuberkulose eintreten kann. Er hält es viel besser, was in keiner Weise präjudiziert, von disseminierter Iristuberkulose zu sprechen.

Im übrigen ist es natürlich zweifelhaft, ob alle die Fälle, welche in der geschilderten Form mit Knötchenbildungen der Iris einhergehen und zur Ausheilung kommen, ohne daß sonstige Symptome tuberkulöser Infektion eintreten — Samelsohn hat während 13 Jahren einen der-

artigen Verlauf verfolgen können —, in der Tat in das Gebiet der Tuberkulose fallen. Vossius[103] hat sich auf Grund klinischer und mikroskopischer Befunde bei einzelnen Fällen neuerdings wieder gegen diese Verallgemeinerung ausgesprochen, ein Bedenken, dem ich mich bis auf weitere fortgesetzte Versuche und Erfahrungen auch anschließen muß. So wurde bei einem Auge, das von v. Hippel (siehe unten) mit Tukerkulininjektionen scheinbar erfolgreich behandelt wurde und später wegen Phthisis und Knötchen auf der Iris mit starker Schmerzhaftigkeit von mir enukleiert wurde, in den Knötchen weder Tuberkelbazillen noch vor allem eine tuberkulöse Struktur gefunden: sie bestanden, wie die von Dr. Ackermann gemachten Präparate, die ich auch dem Prof. Eberth vorlegte, vorzugsweise aus lymphoiden Zellen (keine Riesenzellen, keine Verkäsung).

Die Tuberkulose kann auch bisweilen in der Gestalt einer serösplastischen Iritis auftreten, worauf besonders Michel in seinem Lehrbuche hinweist: hier werden die Knötchen wegen ihrer Kleinheit und wegen der Tiefe, in welcher sie sich innerhalb des Irisgewebes befinden, nicht wahrgenommen. In der Dissertation von Bongartz[110] werden aus der Michelschen Klinik zwei Fälle doppelseitiger Augenerkrankung mitgeteilt, die unter dem Bilde einer Iridozyklitis und diffusen Hornhauttrübung verliefen. Die Sektion der Augen ergab Entwicklung von Tuberkelknötchen nicht allein in der Iris, sondern auch in der Chorioidea, Corpus ciliare, Lederhaut, Netzhaut und im Sehnerven: in einem der Fälle waren Tuberkelbazillen nachweisbar. Lubowski[281] berichtet aus Samelsohn's Klinik einen weiteren Fall, der als absolutes Glaukom klinisch erschien, aber Tuberkelentwicklung im Corpus ciliare und in der Retina zeigte.

Damit ist in der Tat erwiesen und auch sonstige klinische Beobachtungen sprechen dafür, daß selbst ohne makroskopisch sichtbare Knötchen Uveitis tuberkulöser Natur vorkommen kann. Allerdings halte ich, wenigstens für meinen Beobachtungskreis, die Annahme Michel's, der der Augentuberkulose ein eingehendes und fruchtbares Studium gewidmet hat, daß die Zahl der tuberkulösen Iriten zirka 40—50% betrage, für viel zu hoch. Selbst in den nicht seltenen Fällen von Iritis serosa, die sich mit Deszemetitis und Trübung der Hornhaut verbindet und bei der schließlich im Iriswinkel kleine graue Knötchen sichtbar werden, die bis zur Hornhaut reichen, halte ich durchaus nicht immer Tuberkulose vorliegend: einmal können diese scheinbaren Knötchen einfach Ausdruck geronnenen Fibrins, wie es in geringerer Menge auch der hinteren Hornhautwand aufsitzt, oder kleinzelliger Knötchen (Fuchs) sein, und dann spricht mir vor allem die oft gemachte Erfahrung dagegen, daß in dieser Weise auch Individuen ohne jedes sonstige tuberkulöse Symptom und ohne hereditäre Belastung erkranken, die trotz jahre-

langen Bestehens, beziehentlich Rezidivierens der Affektion dauernd gesund blieben. Andererseits habe ich aber auch Iritis serosa bei tuberkulösen jugendlichen Individuen gesehen, die alsdann natürlich mit der Allgemeinerkrankung in Verbindung zu bringen ist.

Ferner sind von den Tuberkeln der Iris die blaßgelben kleinen Knötchen zu unterscheiden, wie sie bisweilen durch das Eindringen von Raupenhaaren, wie zuerst von Pagenstecher[353], letzthin von Stargard[355] beschrieben sind, sich bilden. Auch auf der Conj. bulbi und Conj. palpebralis können hierdurch oder durch andere Schädlichkeiten (Pflanzenhaare, Markus[354]) Knötchenbildungen entstehen, für die der Name Ophthalmia nodosa (Saemisch) dem der Pseudotuberkulose vorzuziehen sein dürfte. —

Die Mitbeteiligung des Corpus ciliare, der Chorioidea und der Netzhaut bei der tuberkulösen Iritis ist nicht selten. Aber auch primär wird die Chorioidea ergriffen. Abgesehen von den früher beschriebenen Erkrankungen der Chorioidea bei Miliartuberkulose wird neben einer mehr zirkumskripten Tumorbildung eine diffuse tuberkulöse Aderhautentzündung mit starker Verdickung und gleichmäßiger Umwandlung in tuberkulöses Granulationsgewebe beobachtet. In einzelnen Fällen kombinieren sich beide. Carpenter und Stephenson[346] fanden unter 119 Fällen chronischer Tuberkulose die Chorioidea elfmal beteiligt. Die Tuberkulose kann nach vorn fortschreiten und Iritis bewirken. Ich habe bei einem an Knochentuberkulose leidenden 19jährigen Mädchen die Erkrankung ebenfalls zuerst mit Iridozyklitis auftreten sehen. Der Glaskörper zeigte viele umschriebene Trübungen; an der Außenseite der Chorioidea ein mehrere Papillendurchmesser großes Knötchen, das nicht bis zu seinem peripheren Anfange verfolgt werden konnte und vom Corpus ciliare auszugehen schien. Iris verfärbt. Während des Klinikaufenthaltes entwickelten sich vier Wochen später eine Anzahl stecknadelkopfgroßer Tuberkel in der Irisperipherie, mit gleichzeitiger Zunahme der Iritis und stärkeren deszemetischen Beschlägen. Einmal sah ich bei einem alten bettlägerigen Phthisiker eine metastatische Ophthalmie auftreten (cf. Affektionen der Respirationsorgane); dasselbe hat Lüttge[387] bei einer tuberkulösen Patientin im Wochenbette beobachtet, er fand Tuberkelbazillen im Auge.

Auch eine Fortsetzung auf den Stamm des Optikus ist beschrieben worden (Wagenmann[124]). In einzelnen Fällen wird die Sklera perforiert. Der Prozeß kann klinisch Ähnlichkeit mit Gliom zeigen, doch ist bei letzterem meist die Pupille dilatiert ohne Synechien, während letztere bei Tuberkulose ziemlich regelmäßig sind. Sonstige Symptome der Tuberkulose oder hereditären Belastung werden eine gewisse Wahrscheinlichkeit für die Diagnose geben. Ist das Individuum über die Kinderjahre hinaus, so dürfte ebenfalls Gliom auszuschließen sein. Bei Personen

im mittleren Lebensalter können jedoch wiederum diagnostische Zweifel zwischen Tuberkulose und Sarkom eintreten, die nicht immer mit Sicherheit zu lösen sind.

Gelegentlich ist eine Ungleichheit der Pupillen bei Phthisikern beobachtet worden, die durch einen Druck der geschwollenen Bronchialdrüsen auf den Sympathikus erklärt wird. Rampoldi[242] sah in einem Falle auch einseitige Ptosis und Miosis (Hornersches Symptom).

Der Sehnerv erkrankt selten primär tuberkulös, in der Mehrzahl der Fälle, die Herff[127] zusammengestellt hat, bestand gleichzeitig Meningitis. Ophthalmoskopisch kann man, wenn der Tuberkel in der Papilla optica sitzt, eine Rötung und Schwellung derselben beobachten; er kann auch auf die Netzhaut übergreifen. Häufig sitzt er im Nervenstamme, wobei das Bild der Neuritis retrobulbaris mit zentralem Skotom entstehen kann (v. Michel[352]).

Auch die parenchymatöse Keratitis mit dreieckigen sklerosierenden Trübungen, bei denen die Iris und Membrana Descemetii beteiligt sind, kann tuberkulöser Natur sein, wie die Fälle von Bongartz und Michel zeigen (cf. Bach[113]). v. Hippel jun.[111] hat einen Fall von doppelseitiger primärer parenchymatöser Keratitis anatomisch untersucht, bei dem sich typische Tuberkelknoten mit Riesenzellen fanden; Bazillen wurden indeß nicht gesehen. Zimmermann[385] fand auch vereinzelte Bazillen in den Riesenzellen. Klinisch wird man diese Ätiologie annehmen müssen, wenn sonstige Tuberkulose vorhanden ist (Bürstenbinder[112]). Das Auftreten von gelblich-rötlichen Knötchen am Hornhautrande, die sich dann in weißlich-runde Flecke umwandeln, auch mit sklerosierenden Hornhauttrübungen verbinden, kommt ebenfalls bei tuberkulösen Individuen vor (Bach[113]). Einmal beobachtete ich bei dieser Erkrankungsform auch zeitweises Auftreten von über hanfkorngroßen Knötchen in dem episkleralen Gewebe in einiger Entfernung vom Hornhautrande, ähnlich wie sonst bei umschriebener Episkleritis oder auch bei breiten Phlyktänen. Die exzidierten Knoten ließen Tuberkelstruktur mit Riesenzellen erkennen, aber die Impfung in die Augenkammer des Kaninchens ebenso wie die Nachforschung auf Bazillen blieb erfolglos. Ausnahmsweise finden sich tuberkulöse Geschwüre der Kornea (Greeff[386]). Bock[293] hat einen Fall beschrieben, wo sich auch in einem skleralen Knoten Tuberkelbazillen nachweisen ließen.

Seltener als in der Uvea tritt die Tuberkulose an der Konjunktiva auf. Bemerkenswert ist, daß in der Mehrzahl der Fälle anderweitige tuberkulöse Erkrankungen nicht nachweisbar waren; besonders selten findet sie sich im Gefolge von Lungentuberkulose (nur vier Fälle, Grunert[278]). Gewöhnlich erscheint sie unter dem Bilde von tieferen Geschwüren mit zackigen Rändern, die öfter mit käsigem oder auch bröckligem Belag

bedeckt sind. In anderen Fällen tritt die Hypertrophie des Papillarkörpers, auf dem oft kleine Geschwüre entstehen, besonders hervor: den Ausgang der Erkrankung bildet häufig die Conjunctiva tarsi dicht oberhalb des oberen Lidrandes (Fuchs[125]). Weiter sind in der Schleimhaut auch hanfkorngroße, gelblich-rötliche, sulzige Knoten vorhanden, die mit einander konfluieren können, vereinzelt aber Ähnlichkeit mit Trachomkörnern haben. Diese Ähnlichkeit ist umso auffallender, da die Knoten wenig Neigung zu Ulzerationen besitzen (Aschheim[400]). Der Prozeß greift sogar auf die Conjunctiva bulbi über. Der Tarsus ist bisweilen diffus infiltriert. In anderen Fällen bildet die Lidschleimhautaffektion nur die Fortsetzung einer lupösen Erkrankung der Lidhaut.

Die Krankheitsbilder gehen vielfach ineinander über, so daß Haupttypen, wie Sattler[109] und Eyre[272] wollen, schwer zu unterscheiden sind. Birch-Hirschfeld und Hausmann[338], die über drei neue Fälle berichten, suchen sich die Verschiedenheit der Krankheitsbilder durch die Verschiedenheit in der Virulenz der Bazillen und in der reaktiven Wucherung der Gewebselemente zu erklären. Seltener sind Fälle, wo nur zirkumskripte Knötchen auf der Conjunctiva bulbi auftreten (Mitvalsky[258], Valude[271]).

Eine Zusammenstellung der Mitteilungen über Konjunktivaltuberkulose findet sich in der unter Haab gearbeiteten Dissertation von Amiet[114], bei Swan M. Burnet[126] und Denig[251]. Neuerdings sind noch verschiedene Mitteilungen hinzugekommen (Pröscher[340], Coppez[341], Levy[347]).

Die relative Seltenheit der Konjunktivaltuberkulose, deren Einimpfung bei tuberkulösen Individuen doch ziemlich naheliegt, erklärt Valude[125] auf Grund seiner Tierexperimente dadurch, daß die intakte Bindehaut durch tuberkulöses Material nicht infiziert wird. Meiner Meinung nach tritt auch die tuberkulöse Konjunktivalerkrankung nicht selten ebenso als primäre Tuberkuloseaffektion auf wie die Iristuberkulose. Auch der unten berichtete Fall, wo gleichzeitig unter der Lidhaut Tuberkelknötchen saßen, gehört in diese Kategorie.

Das ausnahmsweise Vorkommen unter dem Bilde des Chalazions hat Anlaß gegeben, überhaupt die Chalazien als tuberkulöse Gebilde (Parisotti, v. Wichert[117]) zu betrachten: eine Auffassung, die besonders durch Weiß, Deutschmann, Manfredi, Landwehr[115] und Deyl[116] zurückgewiesen und in keiner Weise mit den klinischen Erfahrungen zu vereinigen ist.

Zimmermann[120] fand in einem pilzartig gestalteten polypoiden Tumor der Conjunctiva tarsi Tuberkelbazillen und die sonstige Struktur der tuberkulösen Granulationsgeschwulst.

Auf der Conjunctiva bulbi, im episkleralen Gewebe liegend, sieht man gelegentlich kleine umschriebene Knoten, die Ähnlichkeit mit Miliar-

tuberkeln, sonst aber die Injektion phlyktänulärer Prozesse zeigen. Ich habe öfter diese Knötchen exzidiert, jedoch nichts von Tuberkelstruktur gefunden. Ebenso war die Impfung in die vordere Kammer des Kaninchens erfolglos. Vossius[243] beschreibt zwei wohl auch hierher gehörige Fälle, bei deren einem die graugelblichen Knötchen mit buckelförmiger Schwellung der Konjunktiva auftraten, um später wieder zu schwinden. Mikroskopisch bestand das Knötchen vorwiegend aus epitheloiden Zellen, an deren Oberfläche Leukozytenkerne saßen. Mit exzidierten Tuberkelknötchen hatten sie, wie auch die Impfung erwies, nichts gemeinsam. Hingegen hat Rogman[349] bei einem tuberkulösen Mädchen eine runde rötliche, 5 *mm* große, mit der Sklera verwachsene Geschwulst an einem erblindeten Auge gefunden; die mikroskopische Untersuchung ergab die Symptome tuberkulöser Geschwülste; intraokular fand sich ein Chorioidealtumor.

Die Lidhauttuberkulose sah ich einmal in einer Form auftreten, wie ich sie sonst nicht beschrieben gefunden habe. Es handelte sich um einen 15jährigen gut genährten Malerlehrling, der im Januar 1895 eine Verdickung des rechten unteren Augenlides bemerkt hatte. Vierzehn Tage später war die rechte Präaurikulardrüse angeschwollen. Am 14. März 1895 fand ich das untere Lid in seiner äußeren Hälfte stark verdickt; unter der Haut fühlte man einzelne Knoten, ähnlich den abgesackten Chalazien. Beim Umkehren des Lides springt ein stark roter, nicht ulzerierter Wulst hypertrophierter Konjunktivalfalten in der Nähe des äußeren Winkels hervor, so daß sich nur mit Mühe das Lid wieder in seine richtige Lage bringen läßt. Die ganze Konjunktiva des unteren Lides ist mäßig gerötet und mit stecknadelkopfgroßen, durchscheinenden gelblichen Knötchen, durchaus den Trachomfollikeln ähnlich, besäet. Das Auge und die Schleimhaut des oberen Lides sind gesund. Die rechte Präaurikulardrüse ist aufgebrochen und eitert. Auch an der rechten Halsseite fühlt man einzelne bohnengroße Drüsen. Im übrigen ist der junge Mensch gesund und hustet nicht. Lungen speziell normal. Der Vater ist ebenfalls gesund, die Mutter wegen eines Uterinalleidens etwas kränklich. Es werden Exzisionen einzelner Follikel aus der gewulsteten Lidschleimhaut und einzelner Knoten aus der Haut gemacht, dann in die Wunden reichlich Jodoform eingepudert. Letzteres wird öfter wiederholt. Außerdem Sublimatumschläge. Dabei ging die Schleimhautgeschwulst allmählich zurück und ebenso die diffuse Lidanschwellung. Es traten aber jetzt deutlicher kleine linsen- bis erbsengroße Knötchen unter der darüber verschiebbaren Haut des unteren Lides hervor. Dieselben zeigen sich, durch Hautschnitte freigelegt, als weiße, ziemlich feste, zystenähnliche Knötchen, die im Muskelgewebe eingebettet sind, — den Finnen ähnlich. Ein derartiger Knoten war beispielsweise $2^1/_2$ *mm* lang und $1^1/_4$ *mm* breit. Die Untersuchung

ergab, daß es sich um Tuberkelknoten mit Riesenzellen und partieller Verkäsung handelte; auch wurden Tuberkelbazillen darin gefunden (Prof. Orth). Die von mir in die Augenkammer des Kaninchens gemachte Impfung hatte positiven Erfolg. Unter fortgesetzten Exzisionen und Jodoformeinpudern in das Gewebe, innerlich Kreosot, ging die Geschwulst immer mehr zurück und die Knötchen schwanden. Am 15. November war das untere Lid fast normal, nur fühlte es sich noch etwas dicker als das der andern Seite an. Die Follikel der Konjunktiva, die bis auf die Exzisionsnarben jetzt ein normales Ansehen hat, sind ebenfalls geschwunden. Die Präaurikulardrüse ist zugeheilt; hingegen liegt hinter dem rechten Ohre eine eiternde Drüse. Im Mai 1899, wo Patient sich wieder vorstellte, war er vollkommen gesund und muskelkräftig.

Wie selten im übrigen die Tuberkulose der Lidhaut vorkommt, zeigt sich auch aus der Angabe Kaposys[289], der dieselbe unter seinen 22 Fällen von Hautmiliartuberkulose nie sah.

Daß auch die Tränendrüse tuberkulös werden kann, ist durch die Fälle von L. Müller[121], dem von Süßkind[279], wo Bazillen und Verkäsung gefunden wurden, dem von Jessop[339] sowie dem oben erwähnten Befund von Axenfeld sicher erwiesen: bei anderen ebenfalls als tuberkulös aufgefaßten Fällen (de Lapersonne, K. Baas, Salzer[122]) fehlte aber dieser Nachweis. Ähnlich kann der Tränensack erkranken.

Auch das Orbitalgewebe wird wenigstens sekundär bisweilen ergriffen, wie die Beobachtung von Sattler[123] zeigt, wo der Optikus vom vorderen Winkel des Chiasmas bis zum Bulbus tuberkulös entartet war; auch in der Netzhaut zeigten sich miliare Knötchen in Gestalt einer derben, harten, mit der Haut nicht verwachsenen Geschwulst. Ebenso wird der Orbitainhalt bei durchbrechender Aderhauttuberkulose in Mitleidenschaft gezogen.

Von dem unter dem Bilde der Karies einhergehenden tuberkulösen Erkrankungen der Orbitalknochen ist schon früher die Rede gewesen.

Als noch weiterer Aufklärung und Verfolgung bedürftig sei schließlich die Mitteilung von Ginsberg[266] erwähnt, der in zwei enukleierten Augen, die klinisch nicht als tuberkulöse anzusehen waren, anatomisch jedoch eine gewisse Ähnlichkeit mit Tuberkulose zeigten (außer Riesenzellen an einer Stelle im Granulationsgewebe auch regressive Veränderungen), mehrfach Bazillen fand, welche sich wie Tuberkelbazillen färbten, aber morphologisch von ihnen durchaus verschieden waren. —

Therapeutisch würde bei den schweren Formen der Iriserkrankung mit Entwicklung tuberkulöser Geschwülste, die bisher übrigens nur einseitig beobachtet worden sind, als operativer Eingriff die Exzision des befallenen Irisstückes in Frage kommen; Terson teilt einen Fall mit, bei dem er die Exzision machte (— durch Impfung wurde die Tuberkel-

natur der Knoten erwiesen —) und der noch nach 12 Jahren geheilt blieb: auch fehlte jedes Symptom konstitutioneller Tuberkulose. Allerdings wird man immerhin einige Zeit beobachten und abwarten müssen, ob nicht ein spontaner Rückgang erfolgt. Bei den vereinzelten disseminierten Knötchen, die auch auf beiden Augen auftreten können, ist letzteres mit entsprechender Hygiene, Diät, Kreosotbehandlung und Lebertran etc. umso eher anzuraten. Auch Abadie[393] bestätigt neuerdings noch, daß bei frühzeitiger Behandlung die Prognose nicht so schlecht sei.

Weiter ist bei Iristuberkulose öfter mit Erfolg die Kochsche Tuberkulininjektion gemacht worden (Leber, Königshöfer und Maschke[109], Wagner[106], Schick[342], v. Hippel sen.[312], Hess[314] u. a.). v. Hippel begann mit $^1/_{500}$ *mg* Trockensubstanz des neuen Tuberkulins, allmählich und sehr langsam steigend, und hat in einer Reihe von Fällen Heilung bei Iristuberkulose erzielt. Auch Schöler[405] berichtet über zum Teil überraschende Erfolge bei der Anwendung des Neutuberkulins in 32 Fällen von tuberkulöser Iritis, Chorioiditis, Skleritis und Keratitis. v. Michel[405] hingegen hat schwere örtliche und allgemeine Verschlechterungen beobachtet und schreibt den Einspritzungen nur einen diagnostischen Wert zu. Dönitz[107] hat bei experimenteller Augentuberkulose der Kaninchen stets Heilung durch Tuberkulininjektion gesehen und ebenso Sattler[109]. Andere (Alexander[99], Baumgarten, Sacharjin) stimmen damit nicht überein. Koster[350] und Felix[351] haben durch Lufteinblasen in die entleerte vordere Augenkammer einige Fälle von Iris- und Hornhauttuberkulose zur Heilung gebracht.

Königshöfer und Maschke schließen aus der nach diagnostischen Tuberkulininjektionen eintretenden Allgemein- und Lokalreaktion, daß es sich auch in einzelnen Fällen von Iritis ohne Knötchenbildung ebenso wie bei ekzematösen Hornhautgeschwüren sogenannter skrophulöser Kinder um tuberkulöse Erkrankungen handle. Auch in der Klinik von Uhthoff sind (von Enslin[376] bei parenchymatöser Keratitis) zu diagnostischen Zwecken Tuberkulininjektionen gemacht worden. Ebenso empfehlen dieselben Morax und Chaillons[348], Haab[365] und Pflüger[365]. Heß[314] läßt, wie mir scheint mit vollem Recht, die Frage noch offen, ob man bei einer Allgemeinreaktion auf Tuberkulininjektionen — ohne lokale Reaktion — die Diagnose auf tuberkulöse Iritis stellen könne. —

Außer der Anwendung des Tuberkulins oder der Exzision scheint auch der ausgiebige Gebrauch des Jodoforms vorteilhaft. Für den Nutzen spricht der oben von mir angeführte Fall; Haab (cf. Ammann[267]) hat versucht, auf Iristuberkel durch Hineinbringen von Jodoform in die vordere Augenkammer heilend zu wirken, wie es scheint, mit anfänglich wenigstens deutlich hervortretendem Erfolg. Hilft alles nichts, so kann die Herausnahme des Augapfels erforderlich werden. Jedoch

macht Rogman[400] auf die Gefährlichkeit der Enukleation bei intraokularer Tuberkulose aufmerksam. Er hat neun Fälle zusammengestellt, bei denen der Enukleation eine tuberkulöse Meningitis innerhalb 19 Tagen bis 6 Monaten folgte. Er empfiehlt daher mehr die totale Exenteration der Orbita.

11. Syphilis.

Die von syphilitischer Erkrankung des Zentralnervensystems abhängigen Affektionen des Sehorgans haben bereits in dem ersten Abschnitte dieses Buches „Erkrankungen des Nervensystems" ihre Erörterung gefunden (cf. Oppenheim[119], Uhthoff[128], Alexander[129]). Nach Groenouws Zusammenstellung verschiedener Statistiken wurden 3·2% aller an erworbener oder hereditärer Syphilis Leidenden von Augenaffektionen befallen.

Unter den intraokularen Erkrankungen, die uns hier beschäftigen, spielt die syphilitische Iritis die Hauptrolle. Sie trägt durchaus nicht immer einen ihr speziell eigentümlichen Charakter; nur wenn papulöse (kondylomatöse) oder gummöse Geschwülste emporschießen, ist die Diagnose ohne sonstige ätiologische Nachforschungen gesichert. Dessenungeachtet kann man dem Versuche Krückmann's[365], eine Art von Analogie der Veränderungen der Iris mit den syphilitischen Hauterkrankungen (Roseola, Papeln, Knotenformen) in der Sekundärperiode zu konstruieren, Beachtung schenken. Bei der Roseola sollen besonders im Gebiet des kleinen Kreises der Regenbogenhaut die Gefäßalterationen in der Gestalt kleiner roter strichförmiger Flecke hervortreten. Die Papeln der Frühperiode sitzen vorzugsweise in dem Verästelungsgebiet des Circulus arteriosus minor; das tuberöse Syphilid der Iris ist größer und knotenartig, es sitzt besonders im Kammerwinkel und ist schwer von den eigentlichen Gummata, die mehr Neigung zum Zerfall haben, zu trennen.

In der Regel wird nur ein Auge im Anfange befallen, verhältnismäßig häufiger das rechte. In einer Zusammenstellung über 34 Personen, die ich[131] früher gemacht habe, war 18mal nur ein Auge erkrankt und unter diesen 13mal das rechte. Das Überwiegen des rechten Auges zeigt sich ferner, wenn auch nicht so hervorstechend, in einer Statistik von v. Schröder[132]: 108 zu 84.

Fast alle syphilitischen Iritiden zeichnen sich durch große Plastizität aus: es treten Synechien und Pupillarauflagerungen ein. Auch deszemetische Beschläge sind häufig; die von mir[171a] beschriebenen gelatinösen, linsenähnlichen Exsudate sind ebenfalls einige Male gefunden worden (Grüning). Hingegen kommen Hypopya außerordentlich selten vor; unter 47 syphilitischen Iriten habe ich sie nur zweimal gesehen: in dem einen Falle bestand gleichzeitig Keratitis und Zyklitis, in dem andern handelte es sich um enorme kondylomatöse Wucherungen mit ausgedehnter Deszе-

metitis. Die Schmerzhaftigkeit ist oft sehr heftig, erstreckt sich über die ganze Kopfhälfte bis zum Nacken. Auch findet sich hier bisweilen der auch sonst bei Iritis zu beobachtende umschriebene Schmerz auf der Höhe des Schädels, etwa den letzten Ausläufern des Nervus supraorbitalis entsprechend. In einzelnen Fällen sind die Kopfschmerzen aber nicht als einfache Folge der Iritis anzusehen, da sie schon lange vor Auftreten derselben bestanden haben.

Bei der Knötcheniritis handelt es sich nicht um eigentliche Gummata, welche allerdings in späteren Stadien der Syphilis auch auftreten können: es sind vielmehr gelblich-rötliche bis braunrote Knötchen, von 1—3 *mm* Durchmesser etwa, die besonders gern, wenngleich nicht allein, in der Nähe der Pupillenperipherie ihren Sitz haben und meist von zahlreichen Blutgefäßen umsponnen werden, ohne Neigung zum Zerfall. Bei langem Bestehen können sie auch eine bläulich-schwärzliche Färbung annehmen oder im Gegensatz dazu abblassen. Sie bilden Analogien zu den syphilitischen Hautpapeln und es erscheint demnach die Bezeichnung Iritis papulosa für diese Form zutreffender als die der condylomatosa. Wenn sie, wie meist, bei der Behandlung zurückgehen, so bleibt eine atrophische, oft dunkel pigmentierte Stelle im Gewebe der Regenbogenhaut zurück. Größere Knoten, welche ihren Sitz vorzugsweise in dem Iriswinkel haben, greifen leicht auf das Corpus ciliare über. Es kommt hier bisweilen zur Perforation der Sklera: man sieht in der Nähe des Hornhautrandes alsdann eine oder mehrere blauschwärzliche Hervorragungen bis etwa zu Erbsengröße entstehen. In diesen Fällen findet sich gleichzeitig eine Iridochorioiditis, meist mit Verlegung der Pupille. Selten tritt die Tumorbildung sehr frühzeitig ein; sie folgt gewöhnlich einer länger bestehenden Knötcheniritis. Ich habe sie jedoch einmal schon drei Wochen nach Beginn der Iritis gesehen, während ein anderes Mal noch Condylomata ad anum vorhanden waren. Unter entsprechender Therapie kann selbst hier ein volles Zurückbilden erfolgen; es bleiben dann schwarze Flecke in der betreffenden Skleralpartie als Überreste.

Die syphilitische Iritis kompliziert sich nicht selten mit Glaskörpertrübungen, Chorioiditis und Retinitis. Die Folge hiervon sowie von der Pupillarauflagerung ist, daß die Sehkraft häufig nach Ablauf der Erkrankung eine gewisse Herabsetzung erlitten hat: nach meinen Prüfungen besitzen etwa 50 % der Patienten alsdann weniger als halbe Sehschärfe.

Im übrigen ist die Prognose auf Heilung eine günstige. Selbst in verzweifelten Fällen bin ich über die erlangte Besserung oft erstaunt gewesen. So war beispielsweise bei einer neuerdings von mir behandelten Syphilitischen (Ekthyma) mit Iritis gummosa, vier hervorragenden gummösen Tumoren in der Ziliargegend, Pupillarverschluß, Tensionsabnahme, Gesichtsfelddefekt und nur noch quantitativer Lichtempfindung nach drei

Monaten unter Merkurialisation (intramuskuläre Sublimatinjektion) die Entzündung vollständig zurückgegangen; die Tumoren waren bis auf dunkle Flecke verschwunden, die Pupille hatte sich etwas gelichtet, das Gesichtsfeld war frei und S $^1/_{50}$. Bei weniger schweren Fällen, auch mit dicken Glaskörpertrübungen, tritt häufig ein ganz zufriedenstellendes Sehvermögen ein.

Im allgemeinen gehört die Iritis der Frühperiode der Syphilis an: sie ist Begleiterin der oberflächlichen Haut- und Schleimhautaffektionen (Exanthema maculosum, squamosum, papulosum, pigmentosum, Angina, Condylomata lata). Dieselben fanden sich unter 34 meiner oben erwähnten Fälle 24mal; nur 2mal bestanden tiefergehende Hautleiden (Ekthyma, Rhypia) und 8mal waren mit Ausnahme von Lymphdrüsenschwellungen keine sonstigen Allgemeinerscheinungen mehr vorhanden. v. Schröder[132] konstatierte sogar unter 240 Krankengeschichten über Iritis syphilitica nur zwei Fälle, die aus der tertiären Periode stammten. Auch die Knötcheniritis kommt, wie aus meinen Beobachtungen und denen von v. Schröder, Widder[133] u. a. hervorgeht, im Gegensatz zu Mooren[134], vorzugsweise in der sekundären, seltener in der tertiären Periode der Syphilis vor. Dem widerspricht nicht, daß in den beiden Fällen von Alfr. Graefe[136]-Colberg und v. Hippel[137]-Neumann, wo exzidierte Irisknoten zur anatomischen Untersuchung kamen, die Tumoren als Gummata bezeichnet wurden. Wie die Ausführungen von Widder[133] zeigen, handelt es sich selbst mikroskopisch hier um eine Papel; es kommt hinzu, daß die histologische Beschaffenheit der Geschwulstformen von dem Boden abhängig ist, in dem sie wachsen, und vor allem, daß die Knötchen der Iris klinisch nicht zu dem käsigen Zerfall neigen, der sonst den Gummata eigentümlich ist. Es dürfte demnach für die Mehrzahl der mit Knotenbildung einhergehenden Iritiden die Bezeichnung Iritis papulosa (condylomatosa) zutreffender sein als Iritis gummosa, welch letztere dem tertiären Stadium angehört.

Auch bei der einfachen syphilitischen Iritis kommen mikroskopische Knötchen vor, die nach Michel[139] aus einer Proliferation von epitheloiden Zellen in Herdform bestehen, während die Hauptursache der Entzündung in einer Endarteriitis der kleinen Gefäße zu suchen ist. Fuchs[138] fand ebenfalls in einem Falle von Iritis syphilitica, wo keine makroskopisch sichtbaren Knötchen vorhanden waren, dieselben bei der mikroskopischen Untersuchung: sie hatten keine Hülle und keine scharfe Begrenzung, bestanden aus kleinen Zellen, im Zentrum lagen typische Riesenzellen. Die Gefäße zeigten häufig Wucherungen der Endothelzellen. Im ganzen Uvealtraktus waren entzündliche Veränderungen nachweisbar; Retina und Papille waren nur sekundär beteiligt.

Die Befunde kleiner Knötchen in der Iris, welche als Anfänge größerer Protuberanzen betrachtet werden können, sprechen auch dafür,

daß von einer wirklichen Gummabildung durchgehends bei der Knötcheniritis nicht die Rede sein kann.

Über die Häufigkeit der Iritis bei Lues weichen die Angaben von einander ab: es ist dies erklärlich, da bei derartigen Statistiken besonders auf die Augenentzündung oder Reste derselben geachtet werden müßte, was meist nicht geschieht. So erscheint zweifellos die Zahl von 0·8 %, wie sie Wilbrand und Staelin[135] aus 14.196 Fällen von Lues in der Frühperiode der Syphilis aus der syphilitischen Abteilung des Hamburger allgemeinen Krankenhauses zusammenrechnen, für viel zu gering. Bei ihren eigenen Beobachtungen von 200 Syphilitischen fanden sie in 3 % Iritis; Fournier sah sie in 3—4 %.

Im Corpus ciliare zeigen sich verhältnismäßig oft gummöse Geschwülste, die von der Iris ausgehen oder in ihm selbst entstehen. Nach einiger Dauer wölbt sich bisweilen die Sklera an der entsprechenden Stelle als bläulichgraue Geschwulst hervor. Nur selten werden beide Augen befallen (Ewetzky[378]).

Die Chorioidea ist häufig sekundär bei der Iritis beteiligt, kann aber auch ohne dieselbe erkranken. In der Regel wird sie von staubförmigen Glaskörpertrübungen begleitet, worauf besonders Schweigger die Aufmerksamkeit gelenkt hat. Die Veränderungen in der Chorioidea sitzen entweder in der Gegend der Makula und präsentieren sich als rosafarbene, hellgelbliche oder weißliche Flecke, gelegentlich auch in der Form der Chorioiditis areolaris, oder ganz peripherisch, wo dann meist kleinere schwarze Flecke neben kleinen entfärbten Stellen sichtbar werden. Auch die Netzhaut wird ergriffen, besonders erscheint die Papille in ihren Grenzen verwaschen, und die benachbarten Partien sind wie mit einem leichten grauen Hauch bedeckt. Es wird meist nicht möglich sein zu entscheiden, ob es sich um eine Netzhautaffektion oder eine diffuse Chorioiditis, wie sie Krückmann annimmt, handelt. Förster hat darauf hingewiesen, daß nicht selten bei den den hinteren Pol treffenden Gefäßhautalterationen ein großer, den Fixationspunkt umschließender Defekt im Gesichtsfelde besteht, während die Peripherie frei ist und auch die Gegend des Fixationspunktes, wenn auch vermindert, funktioniert. Sehr konstant ist auch die Hemeralopie; ebenso sind Lichterscheinungen (Sehen dunkler Punkte oder wie durch ein Gitter, Flimmern, Mikropsie) häufig.

Nach Förster's Ansicht ist die Beteiligung der Netzhaut in diesen Fällen immer sekundär, aber Nettleship's[141] anatomische Untersuchungen erweisen, daß sich auch die Retinitis syphilitica primär entwickeln kann. Ebenso sprechen die klinischen Erfahrungen dafür. Daß auch bei den Netzhauterkrankungen meist eine staubförmige Glaskörpertrübung besteht, läßt sich durch Einwanderung von Zellen aus der

Nervenfaserschicht der Retina erklären (Ostwald[154]). Die Veränderungen bei Retinitis sind die oben geschilderten, nur daß ausgeprägtere Pigmentierungen fehlen. Die zentrale Retinatrübung kann kleine, traubenförmig den Netzhautgefäßen ansitzende graue Pünktchen zeigen (Hirschberg[150a], Ostwald[154]) — ein Befund, den allerdings Alexander trotz seines großen Materials nur selten konstatieren konnte. Die Netzhautarterien haben in einzelnen Fällen, wie ich auch gesehen, deutliche weiße Einscheidungen (Seggel[158]). Blutungen sind selten.

Besonders gefährlich für das Sehvermögen ist die zentrale rezidivierende Retinitis (A. v. Graefe[157]). Dieselbe zeichnet sich durch ganz plötzlich eintretende Sehstörungen aus, die in Gestalt von zentralen oder über größere Gesichtsfeldabschnitte ausgedehnten Skotomen erscheinen: ophthalmoskopisch findet sich eine feine Trübung in der Gegend der Makula, in der zarte, weißliche Gruppen von Pünktchen bisweilen zu erkennen sind. Schon nach einigen Tagen kann der Anfall vorüber sein, um dann in Wochen oder Monaten wiederzukehren. Schließlich sinkt auch in den freien Intervallen das Sehvermögen.

Ein von Bach[153] mikroskopisch untersuchter Fall zeigte eine Entzündung der Adventitia und Intima, die partiell und ringförmig auftrat, besonders bei den größeren Arterien, bei den kleineren und den Kapillaren war mehr die Intima erkrankt. Dieser Befund an den Gefässen ist aber nach den Untersuchungen von Uhthoff, der unter 17 Fällen ihn nur zweimal nachweisen konnte, nicht allzu häufig. Jedoch sind auch ophthalmoskopisch in einer Reihe von Fällen Erkrankungen der Netzhautgefäße (weiße Streifen an den Rändern der verengten Arterien), wie erwähnt, konstatiert worden, selbst mit Hämorrhagien (Wagenmann[368]). Ausnahmsweise findet sich — ohne Albuminurie — das Bild einer Retinitis albuminurica bei Lues (Laqueur[366]). Auch Gummata können in der Netzhaut und Chorioidea entstehen (Gutmann[367]).

Im ganzen ist bei den Chorioretiniten die Prognose günstig; aber wenn der Prozeß schon lange besteht, ehe es zur antisyphilitischen Behandlung kommt, und bisweilen, wenn auch selten, trotz derselben schreiten die atrophischen Veränderungen in der Chorioidea und Netzhaut immer fort; auch der Sehnerv wird mit ergriffen. Es kommt dann zu starker Schwachsichtigkeit mit Ausfall größerer Gesichtsfeldpartien. Bisweilen kann in dieser Weise das volle Bild der Retinitis pigmentosa — ophthalmoskopisch und klinisch — mit konzentrischer Gesichtsfeldeinengung entstehen.

Die Chorioiditis, Chorioretinitis und Retinitis pflegen, wenn sie nicht der Iritis sich hinzugesellen, in die späteren Stadien der Lues zu fallen (Alexander); Badal[142] und Ole Bull finden die größte Zahl der Erkrankungen etwa 8—10 Monate, selten länger als 2 Jahre nach der In-

fektion. Groenouw fand unter 2431 syphilitischen Augenleidenden 21·8 % Chorioretinitis. —

Besonders häufig soll nach Ole Bull[143] bei Syphilitischen eine Hyperämie des Sehnerveneintrittes bestehen; er fand sie in 18·5 %, Schenkl[144] in 20·3 %, Wilbrand und Staelin in 19 %. Schenkl führt aber aus, daß die Abhängigkeit dieser Hyperämie von dem syphilitischen Leiden zweifelhaft erscheine, eine Ansicht, die, zumal die Rötung der Papilla optica eine große physiologische Breite hat, sicherlich für viele dieser ohne Funktionsstörungen verlaufenden sogenannten Hyperämien richtig ist. Daß aber doch in einzelnen Fällen eine wirklich syphilitische Hyperämie der Papille vorkommt, geht aus den Untersuchungen Krückmanns[366] hervor, der mehrmals die Affektion entstehen und nach einer Schmierkur verschwinden sah.

In einzelnen Fällen, bisweilen sogar wenige Monate nach der Infektion, tritt eine ausgeprägte Neuritis zutage mit Sehschärfenverringerung, öfter Gesichtsfelddefekten oder zentralen Skotomen: bei letzteren können auch die Erscheinungen der Neuritis optica fehlen, so daß eine Neuritis retrobulbaris anzunehmen ist (Schieck[342a], Groenouw). Das frühzeitige Erkranken läßt vermuten, daß in diesen Fällen eine primäre Entzündung des Optikus vorliegt — ein Sektionsbefund von Juler[166] bestätigt dies —, während dieselbe in der Regel, wenn sie späteren Stadien der Lues angehört, als von den Meningen fortgeleitet angesehen werden muß (cf. S. 43, 49, 51 etc.).

Erwähnt sei noch, daß auch ein Glaucoma syphiliticum, als dessen Ursache die syphilitische Gefäßerkrankung angenommen wird, aufgestellt wurde (Galezowski, Alexander). Ich selbst habe wieder neuerdings einen Fall gesehen, wo im tertiären Stadium bei doppelseitiger neuritischer Sehnervenatrophie in einem Auge eine pathologische Hypertonie und Druckexkavation der Papille eintrat.

Aus der Gruppe der im ersten Abschnitte gleichfalls behandelten syphilitischen Lähmungen möchte ich noch die Mydriasis (cf. S. 202) hier besonders erwähnen, da sie eine nicht zu seltene Erscheinung der Spätsyphilis ist. Einmal sah ich sie allerdings schon ein Jahr nach der Infektion auftreten. Meist erscheint sie ohne jegliches sonstiges Sympton der Erkrankung und verknüpft sich in der Regel mit Akkommodationslähmung. Sie ist fast immer einseitig; ich finde verhältnismäßig oft das linke Auge betroffen, habe sie aber auch doppelseitig beobachtet. Meist wird sie als unheilbar angesehen. Sicher habe ich jedoch einen Fall bei einem Arzte verfolgt, wo die luetische linksseitige Mydriasis und Akkommodationslähmung in 14 Tagen zurückging. In einem andern Falle trat Mydriasis und Akkommodationsparalyse zugleich ein, erstere schwand, während die Akkommodationsparese lange fortbestand.

Von den äußeren Teilen des Auges wird die Konjunktiva verhältnismäßig selten bei konstitutioneller Syphilis befallen. Meist ist gleichzeitig der Tarsus (Tarsitis syphilitica) mitbeteiligt, wobei eine diffuse Verdickung eintritt, auf der die Schleimhaut ein blasses, speckigglänzendes Aussehen zeigt. Bisweilen erhebt sie sich aber auch zu einzelnen Hügeln (Fuchs[147]). Nicht ganz selten ist das Auftreten von Papeln in der Bindehaut, die häufig symptomlos verlaufen. Sie bilden rötliche oder grauweiße kleine Knötchen, die am Hornhautrande, aber auch an anderen Stellen sitzen (v. Michel[357], Schreiber[358], Sawitsch[359]). Meist heilen sie mit dem Exanthem. In einzelnen Fällen ist es auch zu einer Entwicklung reihenartiger, blaßgelblicher Körner — ganz ähnlich den Trachomfollikeln — gekommen (Goldzieher[145]). In einem von Sattler[146] untersuchten Falle wich die Struktur dieser Geschwülste von der der Trachomfollikel vollständig ab, indem es sich um Wucherung endothelialer Elemente handelte. Hier war übrigens die Schleimhaut sonst wenig verändert, so daß das klinische Bild dem des Trachoms glich. Nach Michel (Lehrbuch, 2. Aufl., S. 201) soll auch im Frühstadium der Syphilis wirkliche Follikelbildung (Lymphombildung) auftreten, die der Merkurialisation weicht. Ganz ausnahmsweise ist eine sulzige, gelbrote, glänzende Infiltration der Conjunctiva sclera syphilitischer Natur beobachtet worden (Elschnig[273]). Guttmann[148] sah einen linsengroßen, bräunlichroten Knoten, der als papulöses Syphilid aufzufassen war, auch einmal auf der Conjunctiva bulbi.

Die Schwellung der Lymphdrüsen und die sonstige Anamnese wird in zweifelhaften Fällen auf die Ätiologie leiten.

Die gummöse Infiltration der Tarsi kann ulzerieren, ähnlich wie es isolierte Gummata der Konjunktiva tun.

Die Lidhaut ist selten Sitz von syphilitischen Exanthemen. Das Gleiche gilt von den Gummata daselbst, jedoch hat Groenouw 50 Fälle davon gesammelt.

Ebenso tritt eine Beteiligung der Sklera, wo bisweilen eine Episkleritis und Gummata (Schwarz[363], Engel-Reimers[364]) beobachtet werden (Lutin[394]), oder der Kornea nur ausnahmsweise ein, falls beide Häute nicht etwa sekundär von der Uvea aus erkranken. Die Korneaaffektion zeigt alsdann meist das Bild der parenchymatösen Keratitis. Diese wird nach Groenouw's statistischer Zusammenstellung in der Hälfte aller Fälle durch erbliche, nur in 3% durch erworbene Lues bedingt. Sie ist im Gegensatz zu der auf hereditärer Lues beruhenden Affektion nach Trousseau[149], der 11 Fälle beobachtete, und nach meiner eigenen Erfahrung häufiger einseitig, eine Beobachtung, die Valude[269], Villard[402] und Groenouw bestätigen. Die Trübung, welche sich meist mit Iritis und Glaskörperopazitäten verbindet, ist weniger intensiv und die Heilung

bei Quecksilbergebrauch Regel. Selten sind punktförmige Hornhauttrübungen, die in verschiedenen Schichten lagern und nie zu Eiterungen führen (Mauthner, Wicherkiewicz[360], Kiributsi und Outsi[361]); noch seltener kleine Infiltrationsherde, die zu Zerfall neigen und als gummöse Prozesse aufgefaßt werden (Peters[313], Villard[402], Erdmann[406]).

Einmal sah ich eine einseitige Keratitis neuroparalytica bei einem an syphilitischer Karies des Nasenbeines leidenden Patienten; da eine totale Lähmung sämtlicher Augennerven mit mäßigem Exophthalmus bestand, wurde ein Gumma in der Fissura orbitalis superior diagnostiziert. Auch sonst ist sie bei syphilitischen Erkrankungen des Trigeminus beobachtet worden (Wilbrand und Sänger[362]).

Die Tränenwege werden meist nur von der Nasenschleimhaut oder dem Knochen aus in Mitleidenschaft gezogen, möglicherweise kann auch der Tränensack gummös erkranken (Panas[319]).

Ausnahmsweise wird die Tränendrüse syphilitisch affiziert (Alexander).

Die Knochen der Augenhöhle ebenso wie der Orbitalinhalt werden öfter befallen. Es kann dann zu einer Phlegmone der Orbita oder auch einfach zu den Erscheinungen eines intraorbitalen Tumors kommen. Häufig greift auch von der Nase aus der kariöse Prozeß auf das Tränenbein und die innere Orbitalwand über. Durch Venenthrombose, die sich auf das Gehirn fortsetzt, und durch Pyämie erfolgt hierbei bisweilen letaler Ausgang.

Primäraffektionen des Auges in Gestalt der syphilitischen Sklerose und Ulzeration sind in ziemlicher Zahl veröffentlicht: Groenouw hat 209 Fälle aus der Literatur zusammengestellt, bei denen die Lider, und 27, bei denen die Augapfelbindehaut ergriffen war; das Lebensalter schwankte zwischen der frühesten Kindheit bis zu 72 Jahren. Sie sitzen am häufigsten am inneren Lidwinkel, und zwar auf der Lidkante. Die Infektion erfolgt meist durch Küsse oder beim Auslecken eines Fremdkörpers aus dem Bindehautsack, was vorzugsweise in Rußland üblich ist (Teplja-schin[282]). Ich fand bei einem jungen Mädchen aus einem Waisenhause, das virgo intacta war, am innern untern Lidwinkel ein verdächtiges Ulkus, ohne sonstige Zeichen von Syphilis. Die später ausbrechende Roseola gab die Erklärung: ein Kuß hatte die Infektion bewirkt. Auch Handtücher können das Gift übertragen. Selbst weiche Schanker an der Lidkante sind ausnahmsweise beobachtet worden (Galezowski, Hirschberg, Vignes[292]).

Die Diagnose ist nicht immer leicht: Kankroide, Gummata, Vakzineulzerationen können vorzugsweise zu Verwechslungen führen. Die Anschwellung der präaurikularen und Submaxillardrüsen wird bisweilen für Syphilis den Ausschlag geben, wenn sonstige anamnestische Momente fehlen.

Die hereditäre Lues erscheint in der Mehrzahl der Fälle unter dem Bilde der diffusen Keratitis. Fast stets werden beide Augen, und zwar nacheinander, befallen. Selten tritt die Affektion in den allerersten Lebensjahren auf, meist erst in der späteren Kindheit bis zum 20. Lebensjahre; später wird sie sehr selten. Die Krankheit dauert viele Monate lang; selbst nach Jahren können Rezidive erfolgen. Die Verbindung mit Iritis, disseminierter Chorioiditis und Retinitis ist häufig und betreffs der Prognose immer zu beachten. Die Chorioretinitis kann bewirken, daß trotz ausgiebiger Klärung der Hornhaut doch ein mangelhaftes Sehvermögen zurückbleibt. In der Regel wird die Kornea wieder durchsichtig, wenn auch nicht vollkommen, da leichte, durchscheinende Trübungen fast stets erkennbar sind. Nur in selteneren Fällen entstehen dauernde intensivere graue Trübungen, die das Sehvermögen stark beeinträchtigen. Gefäße, die in das Gewebe hineinziehen, lassen sich oft noch nach langer Zeit in ihren Resten mit der Lupe nachweisen, wie Nettleship und Hirschberg[150] betont haben: daß sie nie schwinden, ist nach meiner Erfahrung aber jedenfalls nicht für alle Fälle zutreffend.

Die erkrankten Individuen haben oft in frühester Jugend an Ausschlägen gelitten. Auch zeigen sie sonstige Symptome, die, wenn auch nicht sicher, doch in ihrem Zusammenfallen mit anderen auf hereditäre Lues weisen: so die Hutchinsonschen Zähne (die bleibenden, mittleren Schneidezähne haben eine stark konkave Schneidefläche mit hervorragenden Eckspitzen), Gaumendefekte, eingesunkene Nase, weißglänzende, strahlige Hautnarben im Gesicht, Taubheit etc. Neuerdings hat v. Hippel jun.[370] wieder auf das häufige Vorkommen von Gelenkserkrankungen (besonders Anschwellungen der Kniegelenke) bei hereditär Syphilitischen hingewiesen.

Die Keratitis parenchymatosa diffusa kommt zwar sehr häufig bei hereditärer Lues vor, aber, wie schon im Kapitel „Tuberkulose“ erwähnt, durchaus nicht allein bei ihr. Die Verschiedenheit des ätiologischen Prozentsatzes hängt natürlich davon ab, wo die Zusammenstellung der Krankheitsfälle erfolgte: in Gegenden, wo die Syphilis überhaupt selten ist, beobachtet man auch mehr Fälle von diffuser Hornhautentzündung ohne dieses ursächliche Moment.

v. Grósz[151] fand erbliche Lues bei Keratitis parenchymatosa in 25—30 %, Groenouw bei einer Zusammenstellung von fast 2000 Fällen in rund 50 %.

Selten kommen als Folge hereditärer Lues zur Beobachtung: Tarsitis syphilitica (Basso[356]), Geschwüre auf der Konjunktiva, Pemphigus syphiliticus mit Schrumpfung der Konjunktiva (Eversbusch[371]), reine Iritis, Iritis gummosa (Alexander); etwas häufiger Chorioretinitis. Hirschberg[252] teilt sechs typische Fälle von hereditärer Chorio-

retinitis mit, die bei Kindern im Alter von 5—18 Monaten aufgetreten waren.

Sidler-Huguenin[372] hat 125 Fälle von hereditär Syphilitischen zusammengestellt, bei denen er Hintergrundveränderungen fand, fast stets als Folge chorioditischer und chorioretinischer Erkrankung; nur in fünf Fällen war reine Neuritis, Optikusatrophie oder Gefäßerkrankung vorhanden.

Es ist nicht mit Sicherheit aus den ophthalmoskopischen Bildern die Diagnose hereditärer Syphilis zu stellen: die schwarzen Pigmentflecke, welche in verschiedener Gestalt und Größe (zum Teil blattförmig) besonders in der Peripherie sitzen, decken zum Teil die Netzhautgefäße; daneben finden sich dann auch gelblichrote rundliche Flecke. Auch eine Chorioiditis areolaris (schwarze Herde mit hellem Zentrum) kommt vor, ebenso ein alleiniges Auftreten großer weißlicher, rundlicher Flecke in der Peripherie (Haab[377]). Die von Antonelli[373] als Stigma hereditärer Lues angegebene Anhäufung schwarzen Pigments am Rande der abgeblaßten Papille kann auch physiologisch vorkommen.

Auch spätere Augenmuskellähmungen sind bisweilen auf ererbte Syphilis bezogen worden. Lawford[152] fügt den von v. Graefe, Nettleship, Hutchinson u. a. veröffentlichten zwei neue Fälle hinzu. Seine Patienten befanden sich in der Mitte der Zwanzigerjahre, als die Lähmungen sich zeigten. Dies dürfte übrigens durchschnittlich wohl die höchste Altersgrenze für die Erscheinungen der hereditären Lues sein. Zappert[253] sah ein 5jähriges Kind mit linksseitiger Okulomotoriuslähmung, die unter antisyphilitischer Behandlung schwand, Cruchandeau eine doppelseitige Ophthalmoplegia interna.

Periostitis der Orbita kommt ebenfalls vor, sehr selten doppelseitig (Goldzieher[374]). Ich selbst habe ausgedehnte Knochenzerstörungen beobachtet: bei einem 18jährigen Patienten, der an doppelseitiger Chorioiditis und Neuroretinitis (mit End- und Periarteriitis) litt, fehlte rechts die untere Orbitalwand partiell und das Tränenbein ganz; infolgedessen war der Augapfel nach unten-innen gesunken. —

Keratomalazie tritt öfter bei schwächlichen und elenden Neugeborenen auf, die von syphilitischen Eltern abstammen.

Die als hereditär syphilitisch beschriebenen Affektionen sieht man bisweilen auch abgelaufen und in ihren Folgezuständen bei ganz jungen Kindern, so daß eine intrauterine Erkrankung anzunehmen ist. Das gleiche gilt von einer eigentümlichen Beschaffenheit der Papille mit engen Gefäßen, die durch ihre gleichmäßige Rötung und verwaschenen Ränder auf eine frühere Neuritis deutet; die Sehschärfe ist dabei oft erheblich herabgesetzt (Gowers). Ebenso von angeborenen Augenmuskellähmungen; ich fand bei einem sechswöchentlichen hereditär luetischen Kinde eine angeborene linksseitige Abduzenslähmung.

12. Lepra.

Augenaffektionen bei Lepra sind sehr häufig; zwei Drittel bis drei Viertel der Patienten leiden daran; Hulanicki[235] beobachtete unter 57 Leprösen 45 mit Augenerkrankungen; Lyder Borthon[247] unter 456 80%. In einer späteren Arbeit berichtet er, daß von 277 Leprakranken 32 einseitig und 47 doppelseitig erblindeten (nicht mehr Fingerzählen in 1 *m* Abstand) und zwar fast nur durch Beteiligung, beziehungsweise Mitbeteiligung der Uvea. Die Augenerkrankungen sind in 90% doppelseitig (Panas[175]). Die ersten Beschreibungen stammen aus Norwegen (O. Bull und Hansen[176]) und aus Brasilien (Pedraglia[177]). Die durch den Leprabazillus, der selbst in der Kornea und in der Tränenflüssigkeit gefunden ist, bedingte Erkrankung, welche sich, wie es scheint, überall hin ausbreitet (selbst aus Italien wird ein Fall von Chiarini und Fortunati[284] beschrieben), erscheint unter zwei Formen: als anästhetische und als tuberkulöse. Poncet[178], der die Affektion in Mexiko studiert hat, nimmt noch eine dritte Form an: die geschwürige, welche nach anderen aus der anästhetischen hervorgeht.

Bei der tuberkulösen Form finden sich insbesonders ausgeprägte Knoten in der Konjunktiva, Kornea und Iris; in letzterer können sie sogar schon im ersten Jahre der Erkrankung auftreten. Hingegen pflegt bei der anästhetischen Form Lagophthalmus paralyticus, Hornhautxerose voranzugehen, und die Iritis erscheint erst sekundär, kaum vor dem 8. oder 10. Jahre. Mit der Iritis verknüpfen sich meist Glaskörpertrübungen.

Am häufigsten treten die leprösen Knoten in den Augenbrauen auf, nachdem die Haare ausgefallen sind. Durch Ulzeration an der Oberfläche verschwinden sie, es kommt zu Narbenbildungen, die öfter Ektropien herbeiführen. Auch die Lidhaut, Lidmuskulatur und Lidschleimhaut werden in ähnlicher Weise ergriffen und zerstört. Der Tarsus bleibt verschont. Frühzeitig fallen die Zilien aus. Entsprechend der tuberkulösen und anästhetischen Form zeigt auch die Lidhaut Knoten, Verdickung und Rötung oder eine mehr dünne, atrophische Beschaffenheit. Auf der Konjunktiva finden sich oft papilläre Wulstungen. Die Hornhautaffektion hat einen doppelten Charakter: entweder besteht sie vorzugsweise aus einer pannusähnlichen Trübung, die meist am oberen und äußeren Hornhautrande beginnt, oder es handelt sich um wirkliche zirkumskripte Knotenbildung, die regelmäßig am Hornhautrande ihren Ausgang nimmt. Vor dem Sichtbarwerden der Knoten tritt an der betreffenden Stelle eine dunkle Gefäßinjektion auf. Der Knoten, welcher sich mehr und mehr über die Hornhaut ausdehnt, pflegt nach längerer Zeit zu ulzerieren und zu schrumpfen: es kommt dann zur Phthisis bulbi. Auch in den tieferen Schichten der Kornea können sich Knötchen entwickeln, wobei dann die

oberen Lagen anfänglich durchsichtig bleiben. Seltener ist eine eigentliche Keratitis punctata mit Iritis; dieselbe geht bisweilen zurück (cf. auch Lie[296]). Neuere Untersuchungen haben ergeben, daß auch die inneren Augenteile häufig ergriffen werden. Rubert[315] fand unter 202 Leprösen, die ophthalmoskopiert werden konnten, 23% pathologische Veränderungen: so häufig Chorioiditis disseminata, besonders in der Peripherie, die mit luetischer Chorioretinitis Ähnlichkeit hat, wie bereits Trantas[316] und Bistis[317] in Konstantinopel beschrieben; ferner atypische Retinitis pigmentosa mit Hemeralopie (letztere kommt auch ohne pathologische Veränderungen vor), Endarteriitis der Netzhautgefäße mit Blutungen und Gewebstrübung, sehr selten Neuritis oder Atrophia nervi optici, sowie Glaskörpertrübungen. Recht bemerkenswert für die Entstehung der Lepra sind die Mitteilungen von Frank[336] und Greeff[336], die, ohne daß erheblichere äußere Erscheinungen am Auge vorhanden waren, mikroskopisch bei Leprose in der Iriswurzel und im Saftlückensystem der Kornea (Greeff) Haufen von Leprabazillen fanden, so daß eine endogene Infektion des Auges anzunehmen war.

Die Prognose ist im allgemeinen sehr schlecht; man hat hier und da die primären Knoten mit einigem Vorteil herausgeschnitten. Von verschiedenen Forschern (Neisser, Köbner, Damsch, Vossius[285]) sind Impfungen mit Lepraknoten in die vordere Augenkammer von Kaninchen gemacht worden. Dieselben bleiben oft lange Zeit, ohne viel zu schrumpfen, dort liegen und können sogar an Umfang zunehmen. Die Bazillen vermehren sich dabei und verbreiten sich ohne erhebliche Entzündungsvorgänge in die benachbarten Gewebe. Nach Damsch können sie im tierischen Organismus Veränderungen erzeugen, welche den leprösen Neubildungen beim Menschen in histologischer Beziehung und in ihrem progressiven Charakter ganz analog sind.

13. Malaria.

Die Affektionen des Sehorgans bei Malaria sind verschieden, je nachdem sie die akuten Fieberanfälle oder die Malariakachexie begleiten. Sulzer[168], der eine größere Anzahl von Sehstörungen, welche von letzterer abhängig waren, an Personen beobachtete, die ihre Krankheit meist auf Java erworben hatten, gibt als eines der hervorragendsten subjektiven Symptome die beträchtlichen Schwankungen des Sehvermögens an: S $^1/_{10}$ kann sich in wenigen Wochen auf $^1/_2$ bis $^2/_3$ heben, um dann nach einigen Tagen wieder auf die frühere Stufe zu sinken. Das Gesichtsfeld ist intakt oder leicht konzentrisch beschränkt; die Farbenempfindung normal; bisweilen besteht Hemeralopie, bisweilen Lichtscheu. Die Papilla optica ist geschwollen, von dunkelroter Farbe, die angren-

zende Netzhaut getrübt. Die erwähnte Verfärbung der Papille beruht nach Poncet's[169] Untersuchungen auf der Gegenwart pigmenthaltiger Riesenzellen in den erweiterten Kapillaren. Der Neuritis kann eine partielle Atrophie folgen. Von Pennoff[170] sind auch schwarze Pigmentablagerungen in der Papille und längs der Netzhautgefäße gesehen worden, von Despagnet[240] Verdünnung der Arterien und Sehnervenatrophie. In einer Reihe von Fällen finden sich in der Netzhaut kleine Hämorrhagien, besonders in der Peripherie. Im ganzen ist die Prognose günstig, wenn die Kranken in fieberfreie Gegenden übersiedeln.

Gefährlicher sind die diffusen Infiltrationen des Glaskörpers, die Sulzer ebenfalls öfter sah. In einem Falle waren hierdurch beide Augen, in einem Zwischenraum von acht Tagen, über Nacht erblindet, der Kranke kam schließlich nur zum Fingerzählen in nächster Nähe auf einem Auge. In einem frischeren Falle trat jedoch unter Chiningebrauch und bei Aufenthalt im Gebirge volle Klärung ein.

Poncet ist auf Grund seiner mikroskopischen Untersuchungen der Ansicht, daß in obigen Fällen die Haupterkrankung in der Chorioidea liegt; er fand in ihr Blutungen mit pigmenthaltigen Zellen und variköse Kapillaren. Er bezeichnet daher die Affektion als Chorioretinitis palustris.

Während der akuten Fieberanfälle ist nach Pennoff die Pupille immer erweitert, die Papille hyperämisch. Sulzer fand hier auch die Netzhaut wie von einem feinen Nebel bedeckt. Dieser Zustand scheint nach obigem Autor eine gewisse Prädisposition zu Makulaerkrankungen zu geben, die durch die Einwirkung von reflektiertem Sonnenlicht — ähnlich wie sonst durch direktes Sonnenlicht — zum Ausbruch gebracht werden. Er beobachtete nämlich diese Affektionen bei einer Anzahl Soldaten, die, an Febris tertiana leidend, in der fieberhaften Zeit Märsche im hellen Sonnenlicht mitgemacht hatten. Auch die Konjunktiva ist öfter injiziert, sogar Iritis kann eintreten.

Periodische Amblyopien sind bei schweren Malariafiebern nicht selten, selbst über mehrtägige vollkommene Erblindungen wird berichtet (Pennoff). Ebenso über Hemianopsie.

Im Anschluß an Intermittens wurden ferner retrobulbäre Neuritis (Uhthoff), Sehnervenatrophie, Ptosis (Adelheim) und sonstige Muskellähmungen beobachtet, ebenso in einzelnen Fällen Katarakt (Kraiski[329]). Weiter entzündliche Prozesse, Iritis, Iridochorioiditis, Keratitis parenchymatosa und eine eigentümliche, vielleicht aus Herpes corneae hervorgegangene Keratitisform mit sich verästelnden Geschwüren (Keratitis dendritica), die van Millingen[173] und Kipp[174] beschrieben haben. Hilbert[172] sah eine akute katarrhalische Konjunktivitis bei einem Patienten, der aus einer Malariagegend kam und einen Milztumor hatte, viermal im Tertiantypus ausbrechen; auf Chinin erfolgte Heilung.

Nicht selten tritt Herpes corneae in intermittierenden Intervallen auf (Schmidt-Rimpler[171]), aber es ist meist keine direkte Malariainfektion nachweislich. Dasselbe gilt von den so häufigen typischen Supraorbitalneuralgien, trotzdem dieselben in der Regel dem Chiningebrauch prompt weichen.

14. Parotitis epidemica.

Bei Mumps wird als Begleiterscheinung öfter Konjunktivitis und Tränen der Augen beobachtet. Simi[280] sah einmal darnach doppelseitige Sehschwäche, Mydriasis und Hyperämie der Sehnervenpapille, die aber in einigen Tagen verschwanden. Dor[318] fand bei zwei Patienten, allerdings erst vier, beziehungsweise neun Monate nach Überstehen des Mumps beiderseitige neuritische Atrophie, die er als Folge der Infektionskrankheit ansieht.

Bemerkenswert sind die Mitteilungen von Hatry[167], der bei einer Mumpsepidemie in Lyon starke Netzhautkongestion, die sogar zur Retinitis mit Herabsetzung des Sehvermögens führte, verschiedene Male fand. Er führt sie auf die Kompression der Halsgefäße durch die geschwollenen Speicheldrüsen zurück. Der Verlauf war übrigens ein guter.

Außerdem sind gelegentlich als Nachkrankheiten metastatische Iridozykliten (Schiess), Neuriten und Muskellähmungen beobachtet worden.

In seltenen Fällen tritt zur Parotitis eine akute Anschwellung der Tränendrüse, die allmählich wieder zurückgeht (Rider[166], v. Schröder[164]). Fuchs[165] hat einen Fall beschrieben, wo gleichzeitig eine beiderseitige Anschwellung der Parotis und der Tränendrüse bei gutem Allgemeinbefinden eingetreten war.

Derartige Doppelaffektionen sind neuerdings von Kümmel[224] zusammenfassend geschildert worden. Oft leistet Arsenik gute Dienste.

Hirschberg[163] setzte die subakute doppelseitige Tränendrüsenentzündung in Analogie mit der Parotitis und bezeichnete sie als Mumps der Tränendrüsen.

15. Milzbrand. Rotz. Lyssa.

Der Milzbrand (Anthrax, Ödema malignum) tritt bisweilen an den Lidern auf. Öfter scheinen Fliegenstiche die Übertragung zu bewirken. Außer starker Infiltration des ganzen Gewebes beobachtet man Blasenbildung. Am oberen Augenlide erscheint die Infektion meist als Milzbrandödem. Es entsteht eine teigig-weiche Anschwellung, die sich dann auch auf das untere Lid fortsetzt: die Haut ist erst blaß, dann rötlich. Die Konjunktiva wird auch infiltriert. Später erscheinen Bläschen auf der Haut, welche platzen und Borken zurücklassen; alsdann wird die

Geschwulst hart und zeigt das Aussehen des gewöhnlichen Milzbrandkarbunkels. Durch nekrotische Abstoßung kann ein großer Teil des Lides verloren gehen; die Kornea wird öfter in Mitleidenschaft gezogen. Neuerdings beschrieben Praun und Pröscher[321] und Thoinot und Girot[322] Fälle.

Auch Rotzvergiftung scheint nach dem Falle, den Krajewski[159] veröffentlicht, ähnlich auftreten zu können; es handelte sich um ein Kind, das mit Stroh, welches rotzkranken Pferden gedient hatte, in Berührung gekommen war. In einem geheilten Fall von Nicolle und Dubos[381] war die Rotzinfektion von der Konjunktiva aus erfolgt.

In dem Falle Neissers[229] von chronischem Rotz mit vielfachen Abszessen entstand ein Geschwür am inneren Augenwinkel und griff auf die Konjunktiva über.

In einer von v. Graefe[160] mitgeteilten Beobachtung folgte einer als „Gesichtsrose“ bezeichneten Erkrankung 14 Tage später Exophthalmus, der durch Infiltration des Fettzellgewebes bedingt war. Der Prozeß führte zum Tode. Knoten in der Nasenschleimhaut, ebenso wie die Anamnese ergaben, daß es sich um Rotz gehandelt hatte; auch in der Chorioidea lagen kleine Knötchen. Boyd[162] sah gleichfalls Exophthalmus bei einer Rotzerkrankung, die schon einige Tage mit Fieber und Abszessen am Bein bestanden hatte. Die Sektion zeigte Vereiterung der Augenhöhlenmuskulatur und kleine Abszesse in der Sklera. Es handelte sich hier demnach um einen metastatischen Prozeß, wie er auch zuweilen bei Milzbrandinfektion als Panophthalmie beobachtet ist.

Wird die Gesichtshaut von Rotz ergriffen, so pflegen auch die Lider ödematös anzuschwellen. —

Eine Übertragung der Hundswut durch Biß in die Lider oder Konjunktiva scheint sehr selten; Penzoldt[161] berichtet über einen Knaben, wo außer dem Biß in die Lippe ein kleiner Riß in der Konjunktiva entstanden war und intensive Augenschmerzen in der Prodromalperiode bestanden.

16. Trichinose.

Ein oft frühzeitig auftretendes Symptom der Trichinose bildet das Ödem der Augenlider, dem sich eine ödematöse Durchtränkung und Injektion der Konjunktiva anschließen kann. Auch ein leichter Exophthalmus ist bisweilen beobachtet worden.

Häufig sind die Bewegungen des Augapfels schmerzhaft. Diese Erscheinung ist wohl meist nicht Folge einer Einwanderung der Trichine in die Augenmuskeln selbst, da diese verhältnismäßig selten stattfindet, sondern steht vielmehr mit der Allgemeinerkrankung in Zusammenhang, für die eine ausgebreitete Schwäche und Schmerzhaftigkeit der Muskulatur

gleich im Beginn charakteristisch ist. Hingegen dürften die direkten Bewegungsstörungen, die vorkommen, auf Einwanderung der Trichinen zurückzuführen sein. Auch Mydriasis und Akkommodationsparesen wurden beobachtet (Kittel[179]): wahrscheinlich handelt es sich hier um die Folgen der Blutvergiftung.

II. Intoxikationen.

Bei Vergiftungen ist das Sehorgan sehr häufig beteiligt: besonders oft handelt es sich um Pupillenerweiterung oder Verengerung, Akkommodationsstörungen, sonstige Muskellähmungen und Sehschwäche. Eine Vorführung sämtlicher nach dieser Richtung wirkenden Stoffe würde einer Toxikologie gleichkommen. Ich beschränke mich daher auf die hauptsächlichsten Intoxikationen, die praktisch von Bedeutung sind und einen spezifischen und hervortretenden Einfluß auf das Auge haben. Nebenbei sei bemerkt, daß es bei manchen Beobachtungen recht zweifelhaft ist, ob die wahrgenommenen Augenaffektionen wirklich die Folge der angeblichen Intoxikation sind. De Schweinitz[259] und neuerdings Uhthoff[19] haben eine zusammenfassende Arbeit über Intoxikationsamblyopien veröffentlicht.

1. Botulismus (Vergiftungen durch Wurst, Fleisch, Fische, Austern, Muscheln, Käse etc.).

Die Symptome der Vergiftungen durch Fleisch etc. treten in der Regel nach 12—24 Stunden auf. Den Magen- und Darmbeschwerden schließen sich oft Sehstörungen (Nebligsehen, Funkensehen), vorübergehende Blindheit, Diplopie an. Besonders häufig ist doppelseitige Akkommodationsparese, von der ich auch einige Fälle beobachtete. So einmal nach dem Genusse von Sardellen, die im übrigen keinen schlechten Geschmack hatten. Es traten schwere Vergiftungssymptome mit Delirien ein; nach sechs Wochen Heilung der Akkommodationsparese und Mydriasis. Cohn[88] hat erstere auch bei Vergiftung durch Essen eines Hechtes gesehen, B. David nach Essen roher Bücklinge, daneben bestand noch Abduzensparese. Wenn die Akkommodationslähmung sich mit Mydriasis verknüpft, scheint dies auf eine stärkere Giftwirkung zu deuten (Groenouw[182]). Wie Versuche mit Botulismustoxin bei Affen ergeben haben, dürfte die Ursache der Lähmungen in Degenerationen im Okulomotoriuskerngebiet liegen (Römer und Stein[389]). Leber[180] hat aus den gleichzeitig auftretenden Lähmungen gewisser sekretorischer Nerven (Speichel, Schweiß- und Tränensekretion) eine Analogie mit der Atropinvergiftung gezogen.

Ptosis kommt ebenfalls vor; sogar eine doppelseitige Ophthalmoplegia externa ist beschrieben worden (Guttmann[181]). In der Regel pflegt in einigen Wochen, wenn es sich nicht etwa um zum Tode führende, sehr heftige Vergiftungen handelt, ein Rückgang der Lähmungen zu erfolgen. —

Pflüger[244] hat in Württemberg nach dem Genuß von saurem Käse bei einer Reihe von Personen Vergiftungserscheinungen (Erbrechen, Sehschwäche) beobachtet, die bald vorübergingen. Nur bei einem 15jährigen Mädchen trat unter typhösen Erscheinungen Konjunktivitis, Ptosis und Amblyopie auf; später beiderseitige Keratomalazie mit Erblindung.

Auch nach Austerngenuß ist Akkommodationslähmung vorgekommen (cf. S. 176). Ferner Ptosis und Pupillenerweiterung (Brosch[286]). Aber diese Giftwirkung der Austern, die wegen der Ähnlichkeit mit der Atropinvergiftung von Husemann[287] dem Gebiete des Zootrophotoxismus tropeïnicus eingereiht wird, ist sehr selten; viel häufiger sind gastrische und typhöse Erscheinungen (Zootrophotoxismus gastricus und typhosus). Als Ursache sind sowohl giftige chemische Substanzen (Ptomaine) wie auch Mikroorganismen (Bacillus botulinus) und deren Toxine (Römer) nachgewiesen worden.

2. Mutterkorn. Verdorbener Mais.

Die durch Mutterkorn (Ergotin) hervorgerufene Kriebelkrankheit soll bisweilen Anlaß zu Starbildungen geben. So hat Tepljaschin[204] in Rußland, wie schon früher J. Meier, nach einer Epidemie, wo die konvulsive Form des Ergotismus herrschte, eine Zahl von Fällen beobachtet: 21 von 27 Kataraktösen waren unter 40 Jahre alt. Die Katarakt war immer doppelseitig. Kortnew[234] fand ebenfalls nach einer Raphanieepidemie, wo 2000 Kranke vorhanden waren, bei 37 Starentwicklung, die bis zur vollen Reife 3—12 Monate brauchte. Logetschnikoff machte bei dem Vortrage Tepljaschins darauf aufmerksam, daß vielleicht die Krämpfe die alleinige Ursache wären. Ich möchte mich dem anschließen; möglicherweise, daß hierbei auch die Epithelveränderung der Ziliarfortsätze, welcher Peters neuerdings eine ätiologische Bedeutung zuschreibt, eine Rolle spielt. Bei einer von mir in Hessen beobachteten Raphanieepidemie sah ich übrigens nur einen einzigen Fall von Kataraktbildung bei einer verhältnismäßig jungen Frau, die ebenfalls starke Krampfanfälle gehabt hat.

Kortnew beobachtete noch andere Sehstörungen: die Kranken klagten über periodisch auftretendes Trübsehen, bisweilen mehrere Male am Tage; eine dauernde Erblindung trat aber nie ein. —

Die vom Genuß von verdorbenem Mais entstehende Pellagra zeigt öfter eine kombinierte Degeneration der Hinter- und Seitenstränge des

Rückenmarkes. Es würde sich daraus auch das Auftreten von Sehnervenatrophie (Tebaldi[205], Stroppa[206]) und Doppeltsehen (Neußer[207]) erklären: doch hält Bietti[304] den Zusammenhang der Atrophie mit Pellagra nicht für zweifellos. Ebenso wurden Lidödem, Konjunktivalkeratitis, kachektische Nekrosen der Hornhaut beobachtet. Weiter hat Rampoldi[208] Retinitis pigmentosa, Linsen- und Glaskörpertrübungen gesehen, ohne daß jedoch ein sicherer ätiologischer Zusammenhang mit der Pellagra nachweisbar wäre.

3. Tabak und Alkohol.

Die häufigste Affektion des Sehvermögens bei Tabak- und Alkoholintoxikationen bildet das Auftreten eines zentralen Skotoms (Amblyopia macularis centrica, Intoxikationsamblyopie), im Anfang nur für Grün nachweisbar, wie es auf S. 379 als Folge des Diabetes eingehend geschildert ist.

In der überwiegenden Mehrzahl der Intoxikationsamblyopien werden nur die makularen Fasern des Optikus befallen. Die anatomischen Befunde haben als Ursache interstitielle Neuritis (Uhthoff[186]) ergeben. Ob gleichzeitig (nicht sekundär) die Nervenfasern dabei zugrunde gehen, und zwar infolge von Gefäßsklerose, wie Schiek[398] will, bedarf ebenso weiterer Untersuchung wie die Annahme von Birch-Hirschfeld[300], daß es sich um eine primäre Affektion der Nervenfasern durch Giftwirkung handelte. Die Ansicht Nuels[399], daß die Ganglienzellen der Retina zuerst geschädigt würden, kann als widerlegt betrachtet werden: er selbst schreibt jetzt dem Prozeß im Optikus mehr Bedeutung zu. Es fällt die Erkrankung in das Gebiet der retrobulbären Neuritis, von dem sie in gewissem Sinne eine Unterabteilung ausmacht (Neuritis optica macularis; früher auch Neuritis axialis genannt, als man annahm, daß die Makulafasern überall in dem Zentrum des Optikus verliefen). Eine strenge Trennung der Intoxikationsamblyopie von sonstigen Formen der Neuritis retrobulbaris, wie einige es wollen, läßt sich nicht immer durchführen; auch klinisch sieht man bisweilen bei Intoxikationsamblyopien das zentrale Skotom so groß werden, daß man nicht an die alleinige Beteiligung der Makulafasern denken kann; hier hat der Prozeß eben die Nachbarfasern mitergriffen. Ferner kommen vereinzelte Fälle vor, wo das periphere Gesichtsfeld später leidet, wie auch Salva[276] gefunden. In gleicher Weise kann — allerdings sehr ausnahmsweise — bei Intoxikationsamblyopien ein wirkliches absolutes zentrales Skotom entstehen wie bei anderen Formen von retrobulbärer Neuritis. Den Übergang hierzu bilden die Fälle, wo nicht nur die Farben zentral verschwinden, sondern auch Weiß sich leicht trübt. —

Wenn ich hier die Einflüsse obiger Genußmittel zusammenfasse, so soll damit nicht gesagt sein, daß eines nicht allein seine schädliche Wirkung in der erwähnten Weise auf den Optikus üben könne. Dafür sprechen Fälle, wo fast gar kein Alkohol genommen wurde und nur der Tabakgenuß anzuschuldigen ist; so die Tabakamblyopie bei manchen Frauen (Griffith[183], Chisolm[184], Priestley Smith[225]). Andererseits kommen Fälle von Säufern vor, die nicht oder fast nicht rauchten. Aber in der überwiegenden Mehrzahl der Erkrankungen sind beide Schädlichkeiten von Einfluß gewesen, teils in gleicher Höhe oder auch so, daß eine die Disposition zur Intoxikation durch die andere vermehrt hat. Ich habe recht häufig Tabakamblyopien gesehen, wo der Genuß von alkoholischen Getränken sich innerhalb der Grenzen der Mäßigkeitsvereine bewegte. Auch sonst spielt, wie schließlich überhaupt, die Disposition eine Rolle: manche Menschen verdampfen Unmassen von Tabak, ohne Sehschwäche zu bekommen, andere leiden schon bei verhältnismäßig geringen Mengen Schaden. Horner nahm an, daß nicht Alkohol und Tabak direkt die Intoxikation mache, sondern daß die durch sie bedingten Störungen im Darmtraktus die Toxine bildeten — eine Anschauung, die neuerdings auf Grund von Urinuntersuchungen wieder von de Schweinitz und Edsull[397] gestützt wird.

Der Ansicht, daß die Form des zentralen Skotoms anders sei bei der Alkoholintoxikation (Äthylalkohol), wo es perizentral liege, als bei der Tabakintoxikation, wo es parazentral nach dem blinden Fleck hin gerichtet sei (Hirschberg, Poetschke[185]), kann ich nach meinen Beobachtungen nicht beipflichten. Ebenso auch nicht den verschwindenden Unterschieden, durch welche Groenouw[231] die Intoxikationsamblyopie von der makularen retrobulbären Neuritis trennen will.

Die Alkoholintoxikation zeigt auch einige Verschiedenheiten in ihren Symptomen. Bei der akuten tritt oft Doppeltsehen durch Muskelinsuffizienz auf; auch ist der Einfluß auf die Akkommodation, die meist geschwächt wird, bemerkenswert: ausnahmsweise habe ich auch Akkommodationsspasmen beobachtet. Böttrich[226] fand bei einer letal endenden Vergiftung starke Miosis und tonischen Krampf der assoziierten Oben- und Auswärtsroller. — Ferner kommt bei chronischem Alkoholismus außer der durch zentrale Skotome bedingten Amblyopie eine allerdings seltene, aber sicher von mir beobachtete ohne Skotome und bei ebenfalls freiem Gesichtsfelde vor. Dieselbe entwickelt sich bisweilen ziemlich schnell. Die Papilla optica zeigt ein leicht gerötetes, trübes Aussehen, die Grenzen sind verschwommen. Bei entsprechendem Regime geht auch diese Neuritis zurück, zuweilen sogar auffallend rasch.

Die Heilung der zentralen Skotome infolge von Alkohol- oder Tabakabusus erfordert meist längere Zeit, doch ist im ganzen die Pro-

gnose günstig, wenngleich trotz Hebung der Sehschärfe sich noch lange zentral eine gewisse Herabsetzung der Farbenempfindung konstatieren läßt. Am wenigsten ist zu erwarten, wenn das Skotom bereits eine sehr große Ausdehnung erreicht hat. Es kommen Fälle vor, wo nur noch in einer kleinen peripheren Zone oder Stelle die Farben (Rot, Grün) erkannt werden. Bei oberflächlicher Prüfung kann es scheinen, als ob die Farbenempfindung überhaupt aufgehört hat, und wird hierdurch der Verdacht einer progressiven Sehnervenatrophie erregt. Aber die Intaktheit des peripheren Gesichtsfeldes für Weiß sowie eben die periphere Lage der noch vorhandenen, farbenempfindenden Zone spricht gegen diese Annahme.

Bei den erwähnten Intoxikationsamblyopien kommt es in der Regel zu einer Abblassung der makularen Papillenteile.

Eine zentrale Ursache im Gehirne anzunehmen, wie Filehne[232] will, entspricht weder den klinischen noch den anatomischen Befunden der interstitiellen retrobulbären Neuritis. Lawfort[187] teilt Fälle mit, wo zum zentralen Farbenskotom eine periphere Gesichtsfeldeinengung und Sehnervenatrophie trat. Es erscheint aber fraglich, ob hier wirklich der Tabakmißbrauch die Ätiologie bildete.

Die sonst bei Alkoholikern beobachteten Affektionen der Augen treten gegen die eben erwähnten stark in den Hintergrund. Nach den zahlreichen, an 1000 Alkoholikern angestellten Untersuchungen Uhthoffs[186] ergibt sich — von den 13·9% partieller Papillenabblassung und 5·3% Papillentrübungen abgesehen — folgendes: 0·7% Retinalhämorrhagien, 6% Pupillenanomalien (Differenz zwischen beiden Seiten, schlechte Reaktion), 2·2% Augenmuskelanomalien (Lähmungen nur 3mal, vorübergehende Diplopie, nystagmische Zuckungen) und 4mal Xerose der Konjunktiva. Neben der Xerose, aber auch ohne sie hat Bernhard[382] bei übermäßigem Alkoholgenuß Hemeralopie beobachtet.

Auch bei dem in Persien üblichen Haschischgebrauch wurden ganz dieselben Amblyopien mit zentralem Skotom wie bei Tabakintoxikationen von Ali[223] beobachtet.

Erwähnt sei noch, daß Husemann[243] über eine bisher nicht genügend aufgeklärte epizootische Blindheit der Pferde in Australasien berichtet, die auf eine giftige Futterpflanze, den australischen Tabak, zurückgeführt wird.

Die Enthaltsamkeit von Tabak und Alkohol pflegt unter gleichzeitiger Anwendung von Jodkali, Strychnin, Elektrizität, Merkurialien, warmen Bädern (H. Adler) etc. meist erhebliche Besserung und selbst Heilung zu schaffen. v. Wecker[274] hat im Anschluß an die in Frankreich jetzt sehr ausgebreitete Serumtherapie (so beispielsweise die Antistreptokokkeninjektion von Marmorek), auch, wie er mitteilt, mit Vorteil das Chéronsche Salzserum (1 Karbolsäure, 2 Chlornatrium, 8 schwefelsaures und 4

phosphorsaures Natron auf 100) angewandt, indem er 80—100 *gr* täglich in die Bauchdecken spritzte: es soll das Blut entgiften. —

Akute Vergiftungen durch Methylalkohol führen zu schweren, mit Amaurose, die aber zurückgehen kann, endenden Sehstörungen (Kuhnt[290]); experimentell wurden an Tieren Veränderungen in der Ganglienschicht der Retina und im Optikus beobachtet (Birch-Hirschfeld[300]).

4. Chinin. Salizylsäure.

Erblindungen durch Chinin wurden besonders zahlreich in Amerika beobachtet (Grüning[192], Knapp[193]). Nach großen Gaben (10—12 *gr* aus Versehen genommen) oder nach rasch aufeinanderfolgenden mittleren Gaben (5—80 *gr* in wenigen Tagen) oder kleineren, Tage oder Wochen lang genommenen, tritt nach Knapps Schilderung unter großer Blässe, allgemeiner Schwäche und Zuckungen des Mundes und der Extremitäten plötzliche totale Blindheit und Taubheit mit heftigem Ohrensausen ein. In einem Falle von Garofalo[195], wo 15 *gr* aus Irrtum genommen waren, konstatierte man zwei Stunden darauf Amblyopie, am nächsten Tage erst Amaurose. Bisweilen war volle Bewußtlosigkeit vorangegangen. Die Pupillen sind reaktionslos. Die Sehnervenscheibe und die Netzhaut zeigen hochgradige Blässe und Gefäßverengerung, in den schwersten Fällen ist von den Blutgefäßen überhaupt nichts zu sehen. Im Verlaufe von Monaten füllen sich die Gefäße wieder, bleiben aber auffallend eng, zum Teil nur weiße Fäden bildend. Die totale Blindheit kann Stunden (Peschel), Wochen und Monate dauern, ist aber in keinem Falle permanent geworden: die zentrale Sehschärfe kehrt sogar meist zur Norm zurück, aber es bleibt dauernd ein Defekt der Gesichtsfeldperipherie. In Grünings Fall reagierte der Optikus während der Blindheit weder auf Druck noch Elektrizität. Es kommen aber auch weniger schwere Fälle mit einfacher Herabsetzung der Sehschärfe und mäßiger Gesichtsfeldeinengung vor, wo Knapp ebenfalls die Gefäße eng fand. v. Graefe hat bereits 1857 zwei Fälle von Chininamblyopie beschrieben, aber mit normalem ophthalmoskopischen Befund. Letzteren konstatierte auch Jodko[194] bei einem Kranken, der, nachdem er im Verlaufe von 7 Tagen 100 *gr* Chininum muriaticum genommen, ein doppelseitiges zentrales Skotom bekam.

Es handelte sich nach der Ansicht der Mehrzahl der früheren Autoren um einen ischämischen Prozeß. Daß die Ischämie Ursache der Erblindung sei, schien aber schon de Bono[245] nicht annehmbar, weil sie trotz Wiederherstellung des Sehvermögens weiter fortbesteht. Er hält es nach Versuchen an Fröschen, wo bei chininvergifteten das Pigment der Stäbchen sich

im direkten Sonnenlicht nicht so weit ausbreitete als bei gesunden, für wahrscheinlicher, daß das Chinin lähmend auf die terminalen Nervenelemente wirke.

Barabaschew[196] machte an gesunden Menschen Versuche. Bei Dosen von 2·4—3·6 *gr* kam es zu Intoxikationen, bei denen Blässe der Papille, Verengerung der Netzhautgefäße, Amblyopie bis zur temporären Amaurose eintraten. Außerdem beobachtete er aber eine merkliche, einige Stunden anhaltende Erhöhung der zentralen Sehschärfe und eine kurz anhaltende Pupillenverengerung, der eine mäßige Pupillenerweiterung folgte. Subkutane Einspritzungen von Chinin bei Hunden ruft, wie bereits Becker[193] mitteilte, enorme Blutleere der Netzhautgefäße hervor. Weitere Versuche an Tieren haben gezeigt, daß es auch zu ausgeprägter Degeneration der Ganglienzellen der Netzhaut kommt; die Ichämie scheint darnach nur eine sekundäre Bedeutung zu haben (Holden[302], Birch-Hirschfeld[383], Altland[384]).

Nach größeren Gaben von Salizylsäure und Natron salicylicum sind ähnliche Erblindungen wie nach Chinin beobachtet worden, die ebenfalls heilten (Knapp[193], Bergmeister[211]). In dem Falle von Gatti[197] trat auf 8·0 *gr* Natron salicylicum, in 10 Dosen stündlich genommen, eine 24 Stunden dauernde Amaurose ein; der ophthalmoskopische Befund war negativ, die aufgetretene Mydriasis bestand noch mehrere Tage fort. Knies sah einmal vorübergehendes Gelbsehen. De Schweinitz fand nach größeren Dosen von Salizylsäure, die Hunden gegeben wurden, Amblyopie und Abblassung des Sehnerven mit Gefäßenge.

5. Blei. Arsenik. Phosphor. Anilin. Paraphenylendiamin.

Bei chronischer Bleivergiftung kommen ausgeprägte Neuritis und Neuroretinitis mit Amblyopien höheren Grades, auch Gesichtsfeldeinengungen zur Beobachtung, die zur Sehnervenatrophie führen können (Stood[189]). Retinale Apoplexien und endarteriitische (Parisotti und Melotti[190]) und perivaskulitische (Hirschberg[191]) Veränderungen der Netzhautgefäße werden ebenfalls beobachtet.

In selteneren Fällen handelt es sich um einfache zentrale Skotome unter denselben Erscheinungen, wie wir sie bei Tabakintoxikation finden (Uhthoff[186], ich). Die plötzlichen totalen Erblindungen, ebenso wie die Hemianopsien sind Folge zentraler Affektionen: die ersteren dürften in der Mehrzahl auf komplizierende Urämie zurückzuführen sein, ebenso wie die Retinitis albuminurica. Es spricht auch dafür, daß in diesen Fällen die allgemeine Bleiintoxikation meist sehr lange bestanden hat, während die Neuritis optica selbst nach nur kurzer Beschäftigung mit Blei auftrat.

Augenmuskellähmungen werden nur selten beobachtet; beschrieben sind doppelseitige Abduzenslähmung (v. Schröder[188]), Akkommodationslähmung (Stood), multiple Lähmungen (Wadsworth, Bach[237]). Auch Nystagmus ist beobachtet (Stood). Die Pupillen sollen während der Bleikoliken dilatiert sein; auch kommen während derselben vorübergehende Erblindungen vor.

Die Neuritis bietet keine ungünstige Prognose. Jodkali, eventuell Quecksilbereinreibungen sind mit Vorteil benutzt worden. Hingegen sind die atrophischen Prozesse meist deletär.

Bei Arsenikintoxikation ist ein Konjunktivalkatarrh häufig; man achte daher besonders auch bei Anstreichern und Malern hierauf. Derby[227] sah einmal doppelseitige Amblyopie durch leichte Neuritis bedingt.

Bei chronischer Phosphorvergiftung, die bisweilen ikterische Trübung der Konjunktiva veranlaßt, treten außer Netzhautblutungen auch fettige Degenerationen in der Netzhaut auf, deren weiße Plaques eine gewisse Ähnlichkeit mit jenen der Retinitis albuminurica haben.

Bei Färbern und bei Arbeitern in Anilinfabriken ist die Konjunktiva bisweilen bräunlich-gelb gefärbt; selbst schwerere Affektionen der Hornhaut, die in einem der Lidspalte entsprechenden horizontalen Streifen eine bräunliche Trübung und Epithelunregelmäßigkeiten zeigten, sind beobachtet worden (Senn[275]). Auch Amblyopie mit konzentrischer Gesichtsfeldeinengung, Augenermüdung, Photophobie und rezidivierende Iritis (Veasey[390], Galezowski[277]) sind bei derartigen Arbeitern gefunden. Berger[391] beschreibt einen Fall, wo ein anilinhältiges Haarfärbemittel ein einseitiges zentrales Skotom, das in einigen Wochen heilte, hervorgerufen hatte.

Das Paraphenylendiamin, ein Anilinderivat, wird ebenfalls als Kosmetikum zum Haarfärben benützt (so in „Juvenika“, „Phönix“, „Nußöl“). Bei seiner Anwendung wurden akute Ekzeme, Tränenfluß, Rötung der Bindehaut, Chemosis und Exophthalmus beobachtet (Gautier[392]). Auch bei Tieren lassen sich ähnliche Erscheinungen durch subkutane Einspritzungen erreichen (Grunert[388]).

6. Kohlenoxyd. Schwefelkohlenstoff. Jodoform. Jod. Karbolsäure. Nitrobenzol.

Nach Kohlenoxydvergiftungen, die durch fettige Degeneration der Arterien zentrale nervöse Störungen hervorrufen, sind in seltenen Fällen auch Augenmuskellähmungen gesehen worden (Knapp[209], Emmert). In dem Fall von Knapp waren sämtliche Augenmuskeln, auch Sphinkter, Iridis und Akkommodationsmuskel, paralytisch; nach zwei

Monaten war bis auf einzelne Paresen Heilung erfolgt. Sattler[210] beobachtete bei einem alten Manne vier Tage nach der Kohlenoxydvergiftung, bei der er zur Wiederbelebung mit kaltem Wasser übergossen wurde, den Ausbruch eines Herpes Zoster des ersten Trigeminusastes, bei dem auch die Kornea und Uvea beteiligt wurden.

Ophthalmoskopisch ist Hyperämie der Netzhautvenen gesehen worden.

Die Schwefelkohlenstoffvergiftung zeigt sich bei Arbeitern, die mit Verfertigung des vulkanischen Kautschuks beschäftigt sind. Nach der Zusammenstellung aus der Literatur (auch spätere Fälle von Gallemaerts[217] und Reiner[255] sprechen dafür), die F. Becker[212] im Anschluß an eine von ihm gemachte Beobachtung gibt, ist die eintretende Amblyopie in der Regel eine zentrale mit großem Skotom und ohne periphere Gesichtsfelddefekte. Sie fällt demnach in das Gebiet der bekannten Intoxikationsamblyopien. Die Therapie hatte verschiedene Wirkung: neben erzielter Heilung oder Besserung blieb sie auch öfter erfolglos. Galezowski führt als sonstige Erscheinungen dieser Intoxikation noch Photopsien und Akkommodationslähmungen an.

Die ausgiebige Anwendung des Jodoforms hat gelegentlich ebenfalls zu typischen Intoxikationsamblyopien Anlaß gegeben (Hirschberg[214], Brose[301]). In einem Falle von Hutchinson[215] war Jodoform und Kreosot in Pillen ein Jahr lang gebraucht worden. Lokale Anwendung des Jodoforms macht bisweilen auch Reizungen der Lidhaut: ich habe ausgedehnte Rötung und Schwellung mit Bläschenbildung darnach gesehen.

Bei längerem Gebrauch von Jod tritt bei einzelnen Personen, aber recht selten, eine Konjunktivitis auf. Hingegen muß man vorsichtig sein, Jodkali innerlich zu geben, wenn man Kalomel, wie beispielsweise oft bei der Conjunctivitis phlyctaenulosa skrophulöser Individuen, in das Auge pudert. Es bildet sich Quecksilber-Jodür und -Jodid, das ätzend wirken kann (Schläfke[216]).

Nach Einspritzung von 100 *gr* 3% Karbolsäure in eine Empyemhöhle sah Nieden[218] unter Kollapserscheinungen eine 20 Stunden dauernde Amaurose eintreten mit starker Pupillenerweiterung. In zwei Tagen war das Sehvermögen wieder normal; ophthalmoskopischer Befund negativ. Auch sonst sind bei Intoxikationen Pupillenerweiterungen, andererseits auch Verengerungen beobachtet worden.

Derselbe Autor[219] beobachtete auf der Höhe einer Vergiftung von Nitrobenzol, die bei einem mit dem Sprengstoff Roburit beschäftigten Arbeiter eintrat, eine starke Amblyopie (S $^1/_{20}$) und konzentrische Gesichtsfeldeinengung mit venöser Hyperämie des Augenhintergrundes: erst nach sechs Wochen war die Sehschärfe soweit gehoben, daß die Arbeit wieder aufgenommen werden konnte. Von Simeon Snell[260] sind weitere

Fälle veröffentlicht worden. Nach ganz kurzem Arbeiten mit Nitrobenzol beobachtete ein Student das Auftreten eines großen zentralen Skotoms, das nach einer halben Stunde schwand (Sesülinsky[380]).

7. Opium. Morphium. Chloralhydrat. Mydriatika. Miotika.

Bei akuter Opium- oder Morphiumvergiftung sind die Pupillen abnorm eng, die Conjunctiva bulbi leicht gerötet. Die Akkommodation ist krampfhaft angespannt (v. Graefe). Weder hier noch bei der chronischen Opiumvergiftung ist von einem Einfluß auf das Sehvermögen etwas bekannt; jedenfalls dürften bei den Opium rauchenden Türken und Chinesen sonst öfter Amblyopien beobachtet werden. Nur Wagner[221] berichtet eine vollständige Amaurose, die bei einem Kranken eintrat, der im Verlaufe von fünf Tagen durch Einspritzung eine enorme Menge von Morphium sich einverleibt hatte: das Sehvermögen war innerhalb weniger Tage verloren gegangen und blieb es während der Beobachtung (fünf Tage lang). Die Pupillen waren abnorm eng, der Sehnerv leicht verschleiert. Der Ausgang ist nicht bekannt, außerdem auch die Krankengeschichte nicht genau genug, um sicher die Ätiologie der Amaurose feststellen zu können. Schiess-Gemuseus[222] fand eine rechtsseitige Hemiopie bei einem Manne, der drei Wochen zuvor nach einem Schlafpulver in 30stündigen Schlaf verfallen und dann fast nichts sehend aufgewacht war. Allmählich hatte sich das Sehen gebessert. Auch diese Beobachtung beweist nicht ausreichend, daß es sich nur um die Folgen einer Opiumvergiftung gehandelt habe. Von Berger wird weiter ein Fall von Reymond zitiert, wo ein Morphinist ein zentrales Skotom gleich wie bei den sonstigen Intoxikationsamblyopien hatte. Ähnlich ist ein Fall von Grippo[254], doch war hier auch eine peripherische Gesichtsfeldeinengung vorhanden. Galezowski beobachtete Fälle, wo Amblyopie und Metamorphosie bei normalem Gesichtsfeld bestanden. —

Chloralhydrat, das eine pupillenverengernde Wirkung ausübt, kann bei längerem Gebrauche zu Lidschwellungen und Konjunktiviten führen.

Die speziell als Mydriatika wirkenden Stoffe (Belladonna, Atropin, Akonitin, Skopolamin, Duboisin, Hyoszin) machen bei durch sie bewirkten Allgemeinvergiftungen ebenfalls Mydriasis und Akkommodationsparese. Von Hyoszinvergiftungen haben Schäfer[230] und Rudolph[233] neuerdings Fälle veröffentlicht; von Atropinintoxikationen hat Binz[236] wieder einige aus jüngster Zeit mitgeteilt, die gleichzeitig zeigen, daß Morphium als Antidot wirken kann. Lokal können fortgesetzte Atropineinträufelungen Conj. folliculosa, öfter auch Ekzem und Schwellung der Lidhaut bewirken: er handelt sich hier durchaus nicht immer um bakterielle Verunreini-

gungen der Lösungen, sondern um Überreizung durch den lang fortgesetzten Gebrauch oder Idiosynkrasie. Durch Bepinselung der Konjunktiva mit 1%igen Lösungen von Plumb. aceticum wird die Atropinkonjunktivitis meist vermieden. Bekannt ist, daß nach Atropineinträufelungen öfter akute Glaukomanfälle ausbrechen.

Kokain macht Anästhesie der Konjunktiva und Kornea (von Koller 1884 entdeckt), Erweiterung der Pupille und Lidspalte durch Sympathikusreizung und Herabsetzung des intraokularen Druckes. Häufigere Instillationen trüben die Epithelschicht der Kornea. Als allgemeine Intoxikationserscheinungen sind zu nennen: Ohnmachtsanfälle, Kollaps, Herzklopfen, Halluzinationen.

Die Miotika (Physostigmin, Pilokarpin) bewirken neben Pupillenverengerung einen Krampf der Akkommodation und Herabsetzung des intraokularen Druckes. Allgemeinerscheinungen (Schweißausbruch, Speicheln etc.) pflegen nach Konjunktivaleinträufelungen nicht einzutreten. Doch möchte ich zu der häufigen Anwendung subkutaner Pilokarpininjektionen bei Iritis bemerken, daß die Allgemeinwirkung entschieden die Wirkung der lokal angewandten Mydriatika beeinträchtigt.

8. Santonin. Pikrinsäure. Filix mas. Solanin.

Schon kleine Gaben von Santonin bewirken nach 10—15 Minuten „Gelbsehen", dem bei genauer Beobachtung stets ein kurzes Violettsehen vorausgeht (Knies[199]). Hilbert[201a] hat schon nach 0·03 *gr* Santonin bei seiner 12jährigen Tochter Gelbsehen beobachtet. Die zentrale Sehschärfe, die Pupille bleiben normal, aber die Adaptation im Dunkeln ist verzögert. Es handelt sich um eine durch Parese von Netzhautelementen bewirkte Verkürzung des Spektrums sowohl für Violett wie für Rot (Rose[198]), der eine kurze Überempfindlichkeit vorangeht.

Bei kleineren Dosen, die längere Zeit genommen werden (0·005 bis 0·35 *gr* pro die), bemerkte Henneberg[200] nur Herabsetzung des Unterscheidungsvermögens für Violett ohne Gelbsehen. Größere Dosen erlöschen das Farbensehen immer mehr (Rose); die Schatten erscheinen violett. Auch tritt bei weiterer Erhöhung der Dosen Amblyopie und Pupillenerweiterung auf.

Auch nach Einnahme von 0·3 *gr* Pikrinsäure hat Hilbert[201] 2 Stunden später ebenfalls leichtes Gelbsehen konstatiert.

Nach dem Gebrauche von Filix mas als Wurmmittel wird öfter Sehschwäche beobachtet. Nach den Zusammenstellungen von Katayama und Okamato[246] tritt dieselbe in zirka 32% der Filixvergiftungen auf (cf. auch Masius[256] und Clossett[257]). Fritz[220] sah nach 6 *gr* Extractum filicis maris ein junges Mädchen in Koma verfallen; nach dem Wieder-

erwachen war doppelseitige Amaurose mit starker Mydriasis vorhanden. Im Laufe einiger Monate wurde ein Auge wieder normal sehend, das andere blieb blind und zeigte einen atrophischen Sehnerven.

Sidler-Huguenin[303] fand als Folge der Vergiftung unter 78 zusammengestellten Fällen 18 doppelseitige und 15 einseitige, bleibende Erblindungen. Die toxische Dosis ist individuell ganz verschieden, bisweilen beginnt sie schon bei 4 *gr*.

Pfuhl[298] hat bei einer epidemischen Erkrankung von 56 Soldaten infolge des in keimenden Kartoffeln enthaltenen Solanin siebenmal deutliche Gelbfärbung der Augenbindehaut beobachtet. Sonst hat man auch Mydriasis gefunden.

9. Naphthalin.

Durch Naphthalin, 1 *gr* pro 1 *kg* Körpergewicht, konnte Bouchard (1886) bei Kaninchen Katarakt erzeugen. Diese Versuche wurden wiederholt und die Vorgänge weiter studiert. Es fanden sich ferner Kristallbildung (Kalksalze) im Glaskörper und kleine weiße Plaques in der Netzhaut (Panas, Dor, Heß, Magnus[203], van der Hoeve[306]). Beim Menschen sind nur sehr vereinzelt analoge Zustände beobachtet worden, wohl aber oberflächliche und tiefere Hornhauttrübungen besonders im Lidspaltenteil bei mit Naphthalin beschäftigten Arbeitern (Silex[305]).

10. Primulazeen. Hyazinthenzwiebeln.

Bei disponierten Personen ist gelegentlich eine Schwellung der Augenlider, Konjunktivitis und selbst Iritis entstanden, wenn sie mit Primeln in Berührung kamen. Hilbert[308] beschuldigt die feinen Pflanzenhärchen, während Peters[309] das ätherische Öl als Ursache ansieht.

Bei Arbeitern mit Hyazinthenzwiebeln hat Waller-Zeper[310] ebenfalls Konjunktivitis mit Lichtscheu, neben Hauterythem, auftreten sehen. — In einem in meiner Klinik beobachteten Fall war als Ursache einer hartnäckigen, mit Knötchenbildung einhergehenden Konjunktivitis das Eindringen kleiner Pflanzenhärchen anzusehen (Markus[311]).

Literatur.

1. Lindner, Über die Behandlung einiger Augenerkrankungen nach erloschener Influenzaepidemie. Wiener mediz. Wochenschr. 1891, Nr. 16 u. 17.
2. v. Graefe, Über Neuroretinitis, gewisse Fälle fulminierender Erblindung. Archiv f. Ophthalmologie, Bd. 12, Abt. 2, S. 138. 1866.
3. Nagel, Behandlungen der Amaurosen und Amblyopien durch Strychnin. 1871, S. 54 (Doppelseitige Amaurose nach Masern).

3. Nagel, Zur Kenntnis der postdiphtheritischen Augenaffektionen. Mitteilungen aus der ophthalmolog. Klinik in Tübingen, Bd. 2, S. 153. 1884.
4. Wadsworth, Über Retinitis nach Masern. Archiv f. Augenheilkunde, Bd. 10, Heft 1, S. 100. 1880.
5. Schmidt-Rimpler, Über die bei Masern vorkommenden Augenaffektionen. Berliner klin. Wochenschrift 1876, Nr. 15.
a. — Zur Akkommodationslähmung nach Rachendiphtherie. Berliner klin. Wochenschr. 1884, Nr. 7.
b. — Über Blindsein. Breslau 1881.
6. Ebert, Über transitorische Erblindungen beim Typhus und Scharlachfieber. Berliner klin. Wochenschr. 1868, S. 21.
7. Nettleship, Cases of spontaneous panophthalmitis in children. Medic. Times and Gaz., Bd. 1, S. 63. 1880.
— Atrophy of optic nerve and retina and other changes in the eye lost by erysipelas spreading to the orbit. Transactions of the pathol. Society, Bd. 13, S. 254. 1881.
8. Adler, Die während und nach der Variola auftretenden Augenkrankheiten. Wien 1875.
9. Hirschberg, Über die variolöse Ophthalmie. Berliner klin. Wochenschr. 1871, S. 281.
10. Schirmer, Über eine eigentümliche Lidrandaffektion (Vaccinola des Lidrandes). Bericht der Ophthalmolog. Gesellschaft zu Heidelberg 1891, S. 14. Diskussion: Schweigger.
— Die Impferkrankungen des Auges. Sammlung zwangloser Abhandlungen aus dem Gebiete der Augenheilkunde. Herausgegeben von Vossius. III, 5. 1900.
11. Critchett, On inoculation. Annales d'oculistique, Bd. 77, S. 43. 1876.
12. Pagenstecher, H., Atrophia nervi optici nach Erysipelas. Klin. Monatsbl. f. Augenheilkunde, Bd. 8, S. 207. 1870.
13. v. Graefe, Über Neuroretinitis und gewisse Fälle fulminierender Erblindung. Archiv f. Ophthalmologie, Bd. 12, Abt. 2, S. 149. 1866.
14. Knapp, Erblindung infolge von Thrombose der Retinalgefäße bei Erysipelas faciei. Archiv f. Augenheilkunde, Bd. 14, S. 257. 1884.
15. Magawly, Über akutes Glaukom und Gesichtserysipel. St. Petersburger mediz. Wochenschr. 1890, Nr. 33.
16. Walb, Ein Fall von Irido-Chorioiditis, geheilt durch Erysipelas faciei. Centralbl. f. prakt. Augenheilkunde 1877, Juni.
17. Cocci, Sulla influenza della risipola sul tracoma. Nota clinica. Gaz. degli ospitali. Nagels Jahresbericht 1884, S. 429.
18. Weiland, Retrobulbäre Neuritis nach Erysipelas faciei. Heilung. Deutsche mediz. Wochenschr. 1886, Nr. 39.
19. Uhthoff, Fall von Conjunctivitis crouposa mit schnellem günstigen Verlauf, bakteriologischer Nachweis virulenter Diphtheriebazillen bei demselben. Berliner klin. Wochenschr. 1893, Nr. 11.
— Ein weiterer Beitrag zur Conjunctivitis diphtheritica. Berliner klin. Wochenschr. 1894, Nr. 34.
— Die Augenveränderungen bei Vergiftungen. Graefe-Saemisch' Handbuch der gesamten Augenheilkunde, Bd. 22, Teil 2. 2. Aufl. 1901.
20. Schirmer, Zum klinischen Bilde der Diphtheriebazillen-Konjunktivitis. Archiv f. Ophthalmologie, Bd. 40, Abt. 5, S. 160. 1894.

20a. Schirmer, Die postdiphtheritischen Erkrankungen des Auges. Sammlung zwangloser Abhandlungen aus dem Gebiete der Augenheilkunde, 1896, Heft 4.
21. Vossius, Die kroupöse Konjunktivitis und ihre Beziehungen zur Diphtherie. Sammlung zwangloser Abhandlungen aus dem Gebiete der Augenheilkunde, 1896 Heft 1.
22. Coppez, Un cas de diphthérie oculaire guéri par la sérothérapie. Journal de médec., chirurg. et pharmacol. Bruxelles 1894, S. 665 u. 745.
a. — Coppez und Funk, Statistique générale des cas de diphthérie oculaire traités par le sérum antitoxique. Archive d'ophthalmologie, Bd. 15, S. 687. 1895.
23. Jessop, Two cases of diphtheritic conjunctivitis treated by Klein's Antitoxin. Ophthalm. Review 1895, S. 60.
24. Hertel, Die Anwendung der Serumtherapie bei Diphtherie des Auges und postdiphtheritischer Akkommodationslähmung. Korrespondenzbl. des allgem. ärztl. Vereins von Thüringen. 1896.
25. Greeff, Die Serumtherapie bei der Diphtherie des Auges und bei postdiphtheritischen Augenmuskellähmungen. Sammelbericht. Deutsche mediz. Wochenschr. 1896, Nr. 37.
26. Pes, Über die Ätiologie und Therapie einiger Formen der Conjunctivitis pseudomembranosa. Archiv f. Augenheilkunde, Bd. 32, S. 33. 1895.
27. Darier, Conjunctivite pseudo-membraneuse à streptocoques purs; insuccès du sérum antidiphthérique. Annales d'oculistique, Bd. 113, S. 427. 1895.
28. Schmidt-Rimpler, Akkommodationsparese mit Behringschem Diphtherieserum behandelt. Centralbl. f. prakt. Augenheilkunde 1894, Dezember.
29. Soerensen, Therapeutische Monatsblätter 1896, März.
30. Scheby-Buch, Bericht über 38 Fälle von Akkommodationslähmung aus den Kieler Kliniken. Archiv f. Ophthalmologie, Bd. 17, Abt. 1, S. 265. 1871.
31. Ewetzky, Ophthalmoplegia externa nach Rachendiphtheritis. Russisch. Referat in Nagels Jahresber. 1887, S. 253.
32. Laqueur, Neuroparalytische Hornhautverschwärung. Klin. Monatsbl. f. Augenheilkunde 1877, S. 228.
33. Herschel, Über Funktionsstörungen der Augen nach Diphtheria faucium. Berliner klin. Wochenschr. 1883, S. 456.
34. Nagel, Zur Kenntnis der postdiphtheritischen Augenaffektionen. Mitteilungen aus der ophthalmolog. Klinik in Tübingen, Bd. 2, S. 153. 1884.
35. Peters, Über das Verhältnis der Xerosebazillen zu den Diphtheriebazillen, nebst Bemerkungen über die Conjunctivitis crouposa. Sitzungsberichte der niederrheinischen Gesellschaft für Natur- und Heilkunde zu Bonn 1896.
36. Schanz, Zur Ätiologie der Conjunctivitis pseudomembranosa. Archiv f. Augenheilkunde, Bd. 33, S. 224. 1896.
a. — Die Schnelldiagnose des Löfflerschen Diphtheriebazillus. Berliner klin. Wochenschr. 1897, Nr. 3.
37. Pichler, Zur Frage der diphtheritischen Bindehautentzündung. Beiträge zur Augenheilkunde, Heft 24, S. 1. 1896.
38. Rosenmeyer, Über diphtheritische Sehstörungen. Wiener mediz. Wochenschr. 1886, S. 458.
39. Remak, 100 Fälle von postdiphtheritischen Augenmuskellähmungen. Centralbl. f. prakt. Augenheilkunde 1886, S. 161.
40. Moll, 150 Fälle von postdiphtheritischer Akkommodationslähmung. Centralbl. f. prakt. Augenheilkunde 1896, S. 2.

41. Börger, Über 100 mit Diphtherieheilserum behandelte Fälle von echter Diphtherie. Deutsche mediz. Wochenschr. 1895, Nr. 52.
42. P. Meyer, Anatomische Untersuchungen über diphtheritische Lähmungen. Virchows Archiv f. patholog. Anatomie, Bd. 85, S. 214.
43. Hochhaus, Über diphtheritische Lähmungen. Virchows Archiv f. patholog. Anatomie, Bd. 124, Heft 2, S. 226. 1891.
44. Mendel, Zur Lehre von den diphtheritischen Lähmungen. Centralbl. f. prakt. Augenheilkunde 1885, S. 89.
45. Sourdille, Étude clinique, bactériologique et thérapeutique sur la diphthérie oculaire. Archive d'ophthalmologie 1893, S. 762.
46. Ringier, Über Erkrankungen der Augen im Gefolge von Influenza mit spezieller Berücksichtigung der an der Baseler ophthalmologischen Klinik und Poliklinik beobachteten Fälle. Dissertation. Basel 1892.
47. Greeff, Influenza und Augenerkrankungen. Berliner klin. Wochenschr. 1890, Nr. 11.
48. Adler, Über Influenza-Augenkrankheiten. Wiener mediz. Wochenschr. 1890, Nr. 4.
49. Pflüger, Die Erkrankungen des Sehorgans im Gefolge von Influenza. Berliner klin. Wochenschr. 1890, Nr. 27, und Bericht der Ophthalmologischen Gesellschaft zu Heidelberg 1896, S. 221.
50. Eversbusch, Über die bei Influenza vorkommenden Augenstörungen. Münchner mediz. Wochenschr. 1890, Nr. 6 u. 7.
51. Landolt, Manifestations oculaires dans le cours de l'épidémie d'influenza. Semaine médicale 1890, Nr. 3.
52. Gradenigo, Über einige durch Influenza verursachte Erscheinungen am Auge. Allgem. Wiener mediz. Zeitung 1890, Nr. 7.
53. M. Neisser, Zur Differentialdiagnose des Diphtheriebazillus. Zeitschr. f. Hygiene und Infektionskrankheiten, Bd. 24, S. 443. 1897.
54. Fuchs, Tenonitis nach Influenza. Wiener klin. Wochenschr. 1890, Nr. 11.
55. Hillemanns, Über die Augenaffektionen der an Influenza Erkrankten. Dissertation. Bonn 1890.
56. Uhthoff, Über einige Fälle von doppelseitiger Akkommodationslähmung infolge der Influenza. Deutsche mediz. Wochenschr. 1890, Nr. 10.
57. Bergmeister, Über die Beziehungen der Influenza zum Sehorgan. Wiener klin. Wochenschr. 1890, Nr. 11.
58. Schirmer, Einseitige totale Ophthalmoplegie nach Influenza. Klin. Monatsbl. f. Augenheilkunde, S. 161. 1890.
59. Éperon, De la neurite rétrobulbaire consécutive à l'influenza. Progrès médical 1890.
60. Wicherkiewicz, Über die im Verlaufe der Influenza auftretenden Augenkrankheiten. Internat. klin. Rundschau 1890, Nr. 8.
61. Monti, Wiener mediz. Wochenschr. 1895, Nr. 4.
62. v. Graefe, Ophthalmologische Beobachtungen bei Cholera. Archiv f. Ophthalmologie, Bd. 12, Abt. 2, S. 198. 1866.
63. Joseph, Bemerkungen über krankhafte Vorgänge an den Augen von Cholerakranken. Günsburger Zeitschr. 1856, Bd. 7, S. 370.
64. Coste, Pupille et choléra. Revue de médecine 1890, Nr. 10.
65. Desbrières, Choroïdite métastatique. Thèse de Paris, 1896.
66. Lyder-Borthen, Orbitalabszeß bei Influenza. Klin. Monatsbl. f. Augenheilkunde, S. 85. 1891.
67. Laqueur, Doppelseitige embolische Iridozyklitis nach Influenza. Verhandlungen des X. Internat. Kongresses zu Berlin, Bd. 4, S. 132. 1892.

68. Natanson, Ein Fall von Influenza mit Pleuropneumonie und doppelseitiger Iridochorioiditis embolica. Petersburger mediz. Wochenschr. Nr. 24. 1890.
69. Marciesiwicz, Wiener mediz. Presse 1888, S. 561.
70. Adler, Zweiter Bericht über die Behandlung der Augenkrankheiten im Krankenhause Wieden. Wien 1875, S. 20.
71. Ebert, Über transitorische Erblindungen. Berliner klin. Wochenschr. 1868, S. 21.
72. v. Petershausen, On a diseased condition of the fundus oculi in a case of typhoid. Detroit review of medicine, S. 531. 1873.
73. Logetschnikoff, Über Entzündung des vorderen Abschnittes der Chorioidea als Nachkrankheit der Febris recurrens. Archiv f. Ophthalmologie, Bd. 16, Abt. 1, S. 353. 1870.
74. Peltzer, Erkrankungen des Chorioidealtraktus nach Febris recurrens. Berliner klin. Wochenschr. 1872, Nr. 37.
75. Estlander, Über Chorioiditis nach Febris typhosa recurrens. Archiv f. Ophthalmologie, Bd. 15, Abt. 2, S. 108. 1869.
76. Roth, Über Netzhautaffektion bei Wundfieber. Deutsche Zeitschr. f. Chirurgie, Bd. 1, S. 471.
77. Herrnheiser, Beiträge zur Kenntnis der metastatischen Entzündungen im Auge und der Retinitis septica (Roth). Klin. Monatsbl. f. Augenheilkunde 1892, Dezember.
— Über metastatische Entzündungen im Auge und die Retinitis septica (Roth). Prager Zeitschr. f. Heilkunde, Bd. 14, Heft 1—3.
— Zur Kenntnis der Netzhautveränderungen bei septischen Allgemeinleiden. Klin. Monatsbl. f. Augenheilkunde 1894, S. 137.
78. Axenfeld, Über die eiterige metastatische Ophthalmie, besonders ihre Ätiologie und prognostische Bedeutung. Archiv f. Ophthalmologie, Bd. 40, Abt. 3, S. 1, u. Abt. 4, S. 103. 1894.
a. — Über Thrombose im Gebiet der Vena centralis retinae sowie der Aderhautvenen, besonders auf Grundlage allgemeiner Sepsis. Berliner klin. Wochenschr. 1896, Nr. 41.
b. — Über mildere und gutartige Augenentzündung sowie über doppelseitige Thrombose bei allgemeiner Sepsis. Bericht der Ophthalmolog. Gesellschaft zu Heidelberg 1896, S. 282.
79. Bayer, Über Veränderungen des Augenhintergrundes bei Sepsis. 58. Versammlung deutscher Naturforscher in Straßburg 1885, S. 120.
80. Mitvalsky, Des ophthalmies septiques. Revue générale d'ophthalmologie 1891.
— Contribution à la connaissance de la Thrombo-Phlébite orbitaire. Paris 1895.
81. Litten, Über die bei der akuten malignen Endokarditis und anderen septischen Erkrankungen vorkommenden Retinalveränderungen. Verhandlungen der Ophthalmolog. Gesellschaft zu Heidelberg 1877, S. 22.
— Über septische Erkrankungen. Zeitschr. f. klin. Medizin, Bd. 2, Abt. 3, S. 382. 1881.
— Über den Zusammenhang zwischen Allgemeinerkrankungen und denen des Augenhintergrundes. Deutsche mediz. Wochenschr. 1901, Nr. 44 u. 45.
82. Leube, Zur Diagnose der spontanen Septikopyämie. Deutsches Archiv f. klin. Medizin, Bd. 22, Heft 3 u. 4. 1878.
83. Hirschberg, Über puerperale septische Embolie der Augen. Archiv f. Augenheilkunde, Bd. 9, Heft 3. 1880, und Centralbl. f. prakt. Augenheilkunde 1878, S. 173, und 1883, S. 259.

83a. Hirschberg und Henius, Doppelseitige Erblindung infolge von Puerperalinfektion, Heilung des Allgemeinleidens. Centralbl. f. prakt. Augenheilkunde 1888, S. 64.

84. H. Schmidt-Rimpler, Beitrag zur Kenntnis der metastatischen Iridochorioiditis. Archiv f. Ophthalmologie, Bd. 28, Abt. 1, S. 18. 1882.

a. — Phlebitis ophthalmica. Archiv f. Ophthalmologie, Bd. 23, Abt. 1, S. 229. 1877.

b. — Hornhautimpfungen; vorzugsweise mit Tränensackeiter angestellt, und Benützung derselben zur experimentellen Prüfung der Wirkung desinfizierender Mittel. Virchows Archiv f. patholog. Anatomie, Bd. 70. 1879.

85. Dianoux, Les affections de l'œil dans les fièvres graves. Annales d'oculistique, September 1893, S. 181.

86. Panas, Du rôle de l'infection par voie interne ou endosepsie en ophthalmologie. Festschrift zu Helmholtz' 70. Geburtstag. 1891.

87. Fromaget, Choroïdite puerpérale double. Gaz. hebdomadaire des sciences méd. Bordeaux 1894, Nr. 2.

88. Cohn, Sehstörungen bei Vergiftungen durch Wildpastete und Hecht. Archiv f. Augenheilkunde, Bd. 9, S. 148. 1880.

89. Beck, Beobachtungen über metastatische septische Augenentzündung. Memorabilien 1877, Nr. 10.

90. Knapp, Metastatische Chorioiditis, klinisch und pathologisch-anatomisch erläutert. Archiv f. Ophthalmologie, Bd. 13, Abt. 1, S. 127. 1867.

91. Mazza, Contribution clinique à l'étude de la ténonite. Revue générale d'ophthalmologie 1894, S. 441.

92. Ammann, Augendiphtherie und Heilserum. Mitteilungen aus der Universitäts-Augenklinik in Zürich. Correspondenzbl. f. Schweizer Ärzte 1897, Nr. 3.

93. Morelli, Annales de la Universidad de Montevideo 1892, und Archive d'Ophthalmologie, Bd. 14, S. 334.

94. Haab, Die diphtheritische Natur der croupösen Konjunktivitis. Correspondenzbl. f. Schweizer Ärzte 1897, Nr. 3 u. 4.

95. Goh, Beiträge zur Kenntnis der Augenveränderungen bei septischen Allgemeinerkrankungen. Archiv f. Ophthalmologie, Bd. 43, Abt. 1, S. 147. 1897.

96. Michel, Okulomotoriuslähmung bei Rheumatismus articulorum acutus. Klin. Monatsbl. f. Augenheilkunde 1872, S. 167.

97. Königshöfer, Neuritis optica im Anschluß an Rheumatismus articulorum acutus. Württemberger mediz. Correspondenzblatt 1896.

98. Corrêa de Bittencourt, Über Augenstörungen bei Béribérikranken. Rio de Janeiro 1896.

99. Leber, Über abgeschwächte Tuberkulose des Auges. Sitzungsbericht der Ophthalmolog. Gesellschaft zu Heidelberg 1891, S. 44. Diskussion: Alexander.

100. Haab, Die Tuberkulose des Auges. Archiv f. Ophthalmologie, Bd. 25, Abt. 4, S. 163. 1879.

101. Hänsell, Beiträge zur Lehre von der Tuberkulose der Iris, Kornea und Konjunktiva nach Impfversuchen an Tieren und klinischen Beobachtungen an Menschen. Archiv f. Ophthalmologie, Bd. 25, Abt. 4, S. 1. 1879.

102. Samelsohn, Über sogenannte abgeschwächte Iristuberkulose. Sitzungsbericht der Ophthalmolog. Gesellschaft zu Heidelberg 1893, S. 75. Diskussion: v. Hippel.

103. Vossius, Über Iritis mit knötchenförmigen tuberkelähnlichen Neubildungen. Deutschmanns Beiträge zur Augenheilkunde, Bd. 2, S. 62. 1891, und 30. Versammlung der Ophthalmolog. Gesellschaft zu Heidelberg 1902, S. 89.

104. Knapp, Beitrag zur Tuberkulosenfrage. Festschrift zu Helmholtz' 70. Geburtstag. 1891, S. 28.
105. Königshöfer und Maschke, Beobachtungen über die Wirkung des Kochschen Heilmittels bei Augenerkrankungen. Deutsche mediz. Wochenschr. 1891, Nr. 2.
106. Wagner, Die Tuberkulose des Auges und der Erfolg der Anwendung des Kochschen Tuberkulins bei derselben. Aus der Universitäts-Augenklinik zu Würzburg. Münchner mediz. Wochenschr. 1891, S. 266. (Literatur.)
107. Dönitz, Über die Wirkung des Tuberkulins auf die experimentelle Augentuberkulose des Kaninchens. Deutsche mediz. Wochenschr. 1891, Nr. 47.
108. Rüter, Über Iristuberkulose. Dissertation. Berlin 1880. (Fall aus Hirschbergs Klinik. Literatur.)
109. Sattler, Über die Wirkung des Tuberkulins auf die experimentelle Iristuberkulose beim Kaninchen. Deutsche mediz. Wochenschr. 1892, Nr. 1.
— Über die Behandlung der verschiedenen Formen der Konjunktivaltuberkulose mit Tuberkulin nebst experimentellen Untersuchungen über die Wirkung desselben. Bericht der Ophthalmolog. Gesellschaft zu Heidelberg 1891, S. 33.
110. Bongartz, Über die Ausbreitung der tuberkulösen Infektion im Auge. Würzburg 1891.
111. v. Hippel jun., Über Keratitis parenchymatosa. Archiv f. Ophthalmologie, Bd. 39, Abt. 3, S. 204. 1893.
112. Bürstenbinder, Über tuberkulöse Iritis und Keratitis parenchymatosa. Dissertation. Jena 1897.
113. Bach, Die tuberkulöse Infektion des Auges. Archiv f. Augenheilkunde, Bd. 28, S. 36. 1893.
— Bemerkungen zur Tuberkulose des Auges. Münchner mediz. Wochenschr. 1895, Nr. 18.
114. Amiet, Über Tuberkulose der Bindehaut. Dissertation. Zürich 1887.
115. Landwehr, Zur Ätiologie des Chalazions. Ziegler, Beiträge zur pathologischen Anatomie, Bd. 16, 2. 1894.
116. Deyl, Über Ätiologie des Chalazions. 1894.
117. v. Wichert, Über den Bau und die Ursache des Chalazions. Nauwerks patholog.-anatom. Mitteilungen, Bd. 15. 1894.
118. Bach, Anatomischer Befund von Retinitis luetica. Archiv f. Augenheilkunde, Bd. 28, S. 67. 1893.
119. Oppenheim, Die syphilitischen Erkrankungen des Gehirns. Nothnagel, Spezielle Pathologie u. Therapie, Bd. 9, 1. Teil, Abt. 3, S. 55 ff. 1896.
120. Zimmermann, Beitrag zur Kenntnis der pathologischen Anatomie der polypoiden Neubildungen der Konjunktiva. Klin. Monatsbl. f. Augenheilkunde 1894, S. 371.
121. L. Müller, Über primäre Tuberkulose der Tränendrüse. Festschrift für Billroth. 1892, S. 144.
122. Salzer, Ein Beitrag zur Kenntnis der Tuberkulose der Tränendrüse. Archiv f. Ophthalmologie, Bd. 40, Abt. 5, S. 197. 1894.
123. Sattler, Über eine tuberkulöse Erkrankung des Sehnerven und seiner Scheiden und über Netzhauttuberkulose. Archiv f. Ophthalmologie, Bd. 24, Abt. 3, S. 126. 1878.
124. Wagenmann, Beiträge zur Kenntnis der tuberkulösen Erkrankungen des Sehorgans. Archiv f. Ophthalmologie, Bd. 34, Abt. 4, S. 144. 1888.
— Über tuberkulöse Aderhautentzündung. Bericht der Ophthalmolog. Gesellschaft zu Heidelberg 1891, S. 60.

125. Valude, Über Tuberkulose des Auges. Bericht der Ophthalmolog. Gesellschaft zu Heidelberg 1891, S. 66. Diskussion: Fuchs.
126. Swan M. Burnett, Tuberkulose der Konjunktiva. Archiv f. Augenheilkunde, Bd. 23, S. 336. 1891.
127. v. Herff, Beitrag zur Kenntnis der Tuberkulose des Sehnerven und Chiasma. Dissertation. Würzburg 1893.
128. Uhthoff, Über die bei Syphilis des Zentralnervensystems vorkommenden Augenstörungen. Archiv f. Ophthalmologie, Bd. 39, Abt. 1, S. 1, Abt. 3, S. 126, u. Bd. 40, Abt. 1, S. 43. 1894.
129. Alexander, Syphilis und Auge. Wiesbaden 1888/89.
—, Neue Erfahrungen über luetische Augenkrankheiten. Wiesbaden 1895.
—, Über Gefäßveränderungen bei syphilitischen Augenkrankheiten. Verhandlungen der deutschen Naturforscherversammlung zu Lübeck 1895.
130. Klein, Die syphilitischen Augenkrankheiten. In Neumann, Syphilis. Nothnagels Spezielle Pathologie und Therapie, Bd. 23, S. 653. 1896.
131. H. Schmidt-Rimpler, Beiträge zur Kenntnis der Iritis syphilitica. Berliner klin. Wochenschr. 1872, Nr. 23.
— Gumma in der Fissura orbitalis superior. Eod. loco 1890, Nr. 3.
132. v. Schröder, Beitrag zur Kenntnis der Iritis syphilitica. Dorpater Dissertation. Petersburg 1881.
133. Widder, Über Iritis syphilitica mit Rücksicht auf ihr Verhalten zur allgemeinen luetischen Diathese. Archiv f. Ophthalmologie, Bd. 27, Abt. 2, S. 99. 1881.
134. Mooren, Ophthalmiatrische Beobachtungen. Berlin 1867 u. 1873.
135. Wilbrand und Staelin, Über die Augenerkrankungen in der Frühperiode der Syphilis. Hamburg und Leipzig 1897.
136. Graefe und Colberg, Iritis gummosa. Archiv f. Ophthalmologie, Bd. 8, Abt. 1, S. 287. 1861.
137. v. Hippel, Fall von gummöser Neubildung in sämtlichen Häuten des Auges. Archiv f. Ophthalmologie, Bd. 13, Abt. 1, S. 65. 1867.
138. Fuchs, Iritis syphilitica. Archiv f. Ophthalmologie, Bd. 30, Abt. 3, S. 139, 1884.
139. Michel, Über Iris und Iritis. Archiv f. Ophthalmologie, Bd. 27, Abt. 2, S. 229. 1881.
140. Förster, Zur klinischen Kenntnis der Chorioiditis syphilitica. Archiv f. Ophthalmologie, Bd. 20, Abt. 1, S. 33. 1874.
141. Nettleship, On the pathological changes in syphilitic chorioiditis and retinitis. The Royal London Ophthalmological Hospital, Bd. 11, Abt. 1. Jan. 1886.
142. Badal, Recherches statistiques sur les manifestations oculaires de la syphilis. Archives d'Ophthalmologie 1886, Nr. 2.
143. Ole B. Bull, The ophthalmoscop and lues. Christiania 1884.
144. Schenkl, Beobachtungen an den Augen Syphilitischer, insbesondere über das Vorkommen von Netzhautreizungen bei Syphilis. Zeitschr. f. Heilkunde, Bd. 4, S. 432. 1884.
145. Goldzieher, Über eine durch Syphilis bedingte Form der Conjunctivitis granulosa. Centralbl. f. prakt. Augenheilkunde 1888, S. 103.
146. Sattler, Über eine eigentümliche syphilitische Affektion der Bindehaut. Prager mediz. Wochenschr. 1888, Nr. 12.
147. Fuchs, Tarsitis syphilitica. Klin. Monatsbl. f. Augenheilkunde 1878, S. 21.
148. Guttmann, Ein Fall von papulösem Syphilid der Conjunctiva bulbi. Deutsche mediz. Wochenschr. 1895, Nr. 20.
149. Trousseau, La kératite interstitielle dans la syphilis acquise. Annales d'Oculistique, Bd. 114, S. 106. 1895.

150. Hirschberg, Über spezifische Hornhautentzündung. Centralbl. f. prakt. Augenheilkunde 1888, S. 216 u. 254.
a. —, Über spezifische Netzhautentzündung. Eod. loco, 1888, S. 369.
151. v. Grósz, Über Keratitis interstitialis. Szemészet 1889, Nr. 5. Referat im Centralbl. f. prakt. Augenheilkunde 1890, S. 174.
152. Lawford, Paralysis of ocular muscles in congenital syphilis. The ophthalmic Review. April 1890.
153. Bach, Anatomischer Befund von Retinitis luetica. Archiv f. Augenheilkunde, Bd. 28, S. 67. 1893.
154. Ostwald, Über Retinitis syphilitica. Verhandlungen des 7. internationalen Ophthalmologenkongresses 1886, S. 474.
155. Nieden, Zwei Fälle von spontaner Heilung von Affektion des Uvealtractus nach Überstehen eines Gesichtserysipels. Centralbl. f. prakt. Augenheilkunde 1885, S. 80.
156. Juler, Un cas de névro-rétinite monoculaire syphilitique, examen microscopique. Annales d'Oculistique, Bd. 117, S. 353. 1897.
157. A. v. Graefe, Über zentrale rezidivierende Retinitis. Archiv f. Ophthalmologie, Bd. 12, Abt. 2, S. 211. 1866.
158. Seggel, Die ophthalmoskopischen Kennzeichen der Hirnsyphilis. Deutsches Archiv f. klin. Medizin, Bd. 44, S. 407. 1888.
159. Krajewski, Blepharitis von eigentümlicher Form. Referat in Nagels Jahresbericht 1871, S. 373.
160. A. v. Graefe, Ein Fall von Rotz am Menschen, welcher sich zuerst in dem orbitalen Fettzellgewebe und der Chorioidea lokalisierte. Archiv f. Ophthalmologie, Bd. 3, Abt. 2, S. 418. 1857.
161. Penzoldt, Beitrag zur Pathologie und Therapie der Wutkrankheit des Menschen. Berliner klin. Wochenschr. 1882, Nr. 3.
162. Boyd, A case of farcy, with sections of pustules in the skin and nervous membranes. Transactions of the patholog. Society, Bd. 23, S. 420. 1883. (Referat in Nagels Jahresbericht.)
163. Hirschberg, Mumps der Tränendrüsen. Centralbl. f. prakt. Augenheilkunde 1890, S. 77.
164. Schröder, Ein Fall von Dakryondenitis acuta bei Parotitis epidemica. Klin. Monatsbl. f. Augenheilkunde 1891, S. 427.
165. Fuchs, Gleichzeitige Erkrankung der Tränendrüsen und der Parotiden. Beiträge zur Augenheilkunde, Bd. 3, S. 8. 1891.
166. Rider, Case in ophthalmic practice. Referat in Nagels Jahresbericht 1873, S. 471.
167. Hatry, Considérations sur les troubles visuels observés avec l'altération de la papille et de la zone péripapillaire chez les malades atteints d'oreillons. Rec. de mém. de médecine militaire 1876, S. 305.
168. Sulzer, Uber Sehstörungen infolge von Malariainfektion. Klin. Monatsbl. f. Augenheilkunde 1890, S. 259, u. Archives d'Ophthalmologie, Bd. 10, S. 193.
169. Poncet, De la rétino-chorioïdite palustre. Annales d'Oculistique, Bd. 79, S. 201. 1878.
170. Peunoff, Beobachtungen über Erkrankungen des Sehorgans bei Intermittens. Centralbl. f. prakt. Augenheilkunde 1879, S. 88 ff.
171. H. Schmidt-Rimpler, Echter Herpes corneae. Klin. Monatsbl. f. Augenheilkunde 1872, S. 163.
a. —, Eigentümlich geformte Exsudate bei Iritis. Eod. loco, 1871, S. 94.

172. Hilbert, Ein Fall von Conjunctivitis catarrhalis acuta intermittens. Centralbl. f. prakt. Augenheilkunde 1881, S. 131.
173. v. Millingen, Über eine eigentümliche Form von Keratitis bei Intermittens. Centralbl. f. prakt. Augenheilkunde 1888, S. 7.
174. Kipp, Fourther observations on malarial keratitis. Transactions of the American Ophthalmological Society 1889, S. 331.
175. Panas, Des manifestations oculaires de la lèpre et du traitement qui leur convient. Archives d'Ophthalmologie, Bd. 7, S. 1. 1887.
176. Bull und Hansen, The leprous diseases of the eye. Christiania 1873.
177. Pedraglia, Morphitische Augenerkrankung. Klin. Monatsbl. f. Augenheilkunde 1872, S. 63.
178. Poncet, Sur les lésions oculaires de la lèpre tuberculeuse. Semaine médicale 1887, S. 10.
179. Kittel, Pathologische Erscheinungen an den Augen in der Trichinose. Allg. Wiener mediz. Zeitung 1871, S. 254.
180. Leber, Beobachtungen über Akkommodationslähmung und sonstige Störung der Augennerven bei Wurstvergiftung. Archiv f. Ophthalmologie, Bd. 26, Abt. 2, S. 236. 1880.
181. Guttmann, Ein Fall von beiderseitiger akuter Ophthalmoplegia exterior nach Fleischvergiftung. Berliner klin. Wochenschr. 1891, Nr. 8.
182. Groenouw, Fälle von Akkommodationslähmung bei Fleischvergiftung (Schinken). Klin. Monatsbl. f. Augenheilkunde 1890, S. 166.
183. Griffith, Tobacco amblyopia in women. Brit. med. Journal 18. Dez. 1886.
184. Chisolm, An interesting case of tobacco amblyopia in a lady. The American Journal of Ophthalmology 1887, March.
185. Poetschke, Beitrag zur Diagnostik und Prognostik der Amblyopien durch die Gesichtsfeldprüfung. Dissertation. Berlin 1878.
186. Uhthoff, Untersuchungen über den Einfluß des chronischen Alkoholismus auf das menschliche Sehorgan. Archiv f. Ophthalmologie, Bd. 32, Abt. 4, S. 95. 1886, und Bd. 33, Abt. 1, S. 257. 1887.
187. Lawford, Optic nerve atrophy in smokers. Brit. med. Journal, Bd. 1, S. 1072. 1890.
188. v. Schröder, Beitrag zur Kasuistik und Literatur der Amblyopia saturnina. Archiv f. Ophthalmologie, Bd. 31, Abt. 1, S. 229. 1885.
189. Stood, Zur Pathologie der Amblyopia saturnina. Aus Samelsohns Klinik. Archiv f. Ophthalmologie, Bd. 30, Abt. 3, S. 215. 1884.
190. Parisotti und Melotti, Un cas d'atrophie des deux papilles par intoxication saturnine. Recueil d'Ophthalmologie 1885, Nr. 9.
191. Hirschberg, Über Bleiamblyopie. Berliner klin. Wochenschr. 1883, Nr. 35.
192. Grüning, On quinine amaurosis with a case. Archiv of Ophthalmology, Bd. 10. March 1882.
193. Knapp, Über Chininamaurose. Bericht der Ophthalmolog. Gesellschaft in Heidelberg 1882, S. 100. Diskussion: Becker, Horner. Und Archiv of Ophthalmology, Bd. 10, S. 220.
194. Jodko, Zentralskotom infolge von Chininintoxikation. Pamiętnik Towarz. Lekars., S. 514. Referat in Nagels Jahresbericht 1877, S. 217.
195. Garofolo, Ein Fall von Chininamaurose. Wiener mediz. Blätter 1890, Nr. 15.
196. Barabaschew, Zur Frage von der Chininamaurose. Archiv f. Augenheilkunde, Bd. 23, S. 91. 1891.

197. Gatti, Intorno ad un caso di temporanea e complete amaurosi da indigestione di salicitato di soda. Gazzetta d'ospitale, Bd. 1; S. 129. Milano 1880.
198. Rose, Über stehende Farbentäuschungen. Archiv f. Ophthalmologie, Bd. 7, Abt. 2, S. 72. 1860. Ferner Virchows Archiv, Bd. 16, S. 233 u. ff.
199. Knies, Über Farbenempfindung und Farbenstörung. Archiv f. Augenheilkunde, Bd. 18, S. 50. 1887.
200. Henneberg, Beiträge zur Kenntnis der Santoninwirkung. Dissertation. Greifswald 1889.
201. Hilbert, Über Xanthopie, verursacht durch Pikrinsäure. Centralbl. f. prakt. Augenheilkunde 1885, S. 70.
a. —, Über Gelbsehen nach Santonin. Die ophthalmolog. Klinik 1904, Nr. 6.
202. Bouchard, Production artificielle de la cataracte. Revue clinique d'oculistique 1886, Nr. 7.
203. Magnus, Experimentelle Studien über die Ernährung der Kristallinse und über Kataraktbildung. Archiv f. Ophthalmologie, Bd. 36, Abt. 4, S. 150. 1890.
204. Tepljaschin, Über die Stare infolge chronischer Vergiftung mit Mutterkorn. Tageblatt des III. Kongresses der russischen Ärzte, S. 52. Referat in Nagels Jahresbericht 1889, S. 275.
205. Tebaldi, L'ottalmoscopio nella alienazione mentale, nella epilepsia, nella pellagra. Rivista clinica 1870, S. 201 ff.
206. Stroppa, Contribuzioni anatomo-patologiche etc. Referat in Nagels Jahresbericht 1872, S. 363.
207. Neusser, Über Pellagra in Österreich und Rumänien. Wiener mediz. Presse 1887, S. 145.
208. Rampoldi, La pellagra e il mal d'occhio. Annali d'Ottalmologia, Bd. 14, S. 99. 1885.
209. Knapp, Ein Fall von Parese der Augenmuskeln durch Kohlendunstvergiftung. Archiv f. Augenheilkunde, Bd. 9, S. 229. 1880.
210. Sattler, Über einen Fall von Herpes zoster ophthalmicus. Wiener mediz. Wochenschr. 1889, Nr. 9.
211. Bergmeister, Über Intoxikationsamblyopien. Wiener mediz. Blätter 1886, Nr. 5—8.
212. F. Becker, Ein Fall von Schwefelkohlenstoff-Amblyopie. Centralbl. f. prakt. Augenheilkunde 1889, S. 138.
213. Galezowski, Troubles visuels consécutifs à l'intoxication par le sulfure de carbone. Recueil d'Ophthalmologie 1877, S. 121.
214. Hirschberg, Intoxikationsamblyopie nach Jodoform. Centralbl. f. prakt. Augenheilkunde 1882, S. 93.
215. Hutchinson, Toxic amblyopia from the prolonged internal use of jodoforme and creosote cure. New-York medical Journal, Bd. 43, S. 16. 1886.
216. Schläfke, Zum Gebrauch von Jodkalium und Kalomel in der Augenheilkunde. Archiv f. Ophthalmologie, Bd. 25, Abt. 2, S. 251. 1879.
217. Gallemaerts, Amblyopie par le sulfure de carbone. Annales d'oculistique, Bd. 104, S. 154. 1890.
218. Nieden, Amaurose nach Karbolintoxikation. Centralbl. f. Chirurgie 1883, Nr. 6.
219. —, Über Amblyopie durch Nitrobenzol- (Roburit-) Vergiftung. Centralbl. f. prakt. Augenheilkunde 1888, S. 193.
220. Fritz, Amaurose nach Extract. fil. mar. Centralbl. f. prakt. Augenheilkunde 1887, S. 278.

221. Wagner, Amaurose infolge von Vergiftung mit Morphium. Klin. Monatsbl. f. Augenheilkunde 1872, S. 335.
222. Schieß-Gemuseus, Zehnter Jahresbericht der Baseler Augenklinik 1874, S. 41.
223. Ali, Des amblyopies toxiques. Recueil d'Ophthalmologie 1876, S. 258.
224. Kümmell, Symmetrische Erkrankungen der Tränen- und Mundspeicheldrüsen. Mitteilungen aus den Grenzgebieten der mediz. Chirurgie 1897, Bd. 2, Heft 1 und 2.
225. Priestley Smith, Tobacco amblyopia in a woman. Brit. medic. Journal, Bd. 1, S. 962. 1890.
226. Böttrich, Ein Fall von akuter Alkoholvergiftung mit tödlichem Ausgang. Therapeut. Monatshefte 1891, Februar.
227. Derby, A case of double optic neuritis accompanied by considerable amblyopy possibly caused by arsenical poisoning. Boston. medic. and surgic. Journal 1891, S. 603.
228. Leyden und Guttmann, Die Influenzaepidemie 1889/90. Horstmann: Augenaffektionen. Wiesbaden 1892.
229. Neißer, Ein Fall von chronischem Rotz. Berliner klin. Wochenschr. 1892, Nr. 19.
230. Schäfer, Ein Fall von Hyoszin-Intoxikation. Therapeut. Monatshefte. Februar 1891.
231. Groenouw, Über die Intoxikationsamblyopie. Archiv f. Ophthalmologie, Bd. 38, Abt. 1, S. 1. 1892.
232. Filehne, Über den Entstehungsort des Lichtstaubes, der Starblindheit und der Nachbilder, zugleich ein Beitrag zur Lehre von der chronischen Tabaksvergiftung. Archiv f. Ophthalmologie, Bd. 31, Abt. 2, S. 1. 1885.
233. Rudolph, Vier Fälle von Bilsenkrautvergiftung und ein Fall von Atropinvergiftung. Centralbl. f. klin. Medizin 1892, Nr. 40.
234. Kortnew, Über Cataracta raphanica. Westnik ophthalm., Bd. 9, Abt. 2, S. 114. Referat in Nagels Jahresbericht 1892, S. 518.
235. Hulanicki, Die leprösen Erkrankungen des Auges. Dissertation. Dorpat 1892.
236. Binz, Drei Fälle von Vergiftung durch Atropin. Centralbl. f. klin. Medizin 1893, Nr. 2.
—, Ein Fall von Atropinvergiftung durch einen Arzt. Berliner klin. Wochenschr. 1895, 18. Nov.
237. Bach, Exophthalmus, abnorme Pupillenreaktion sowie Augenmuskelstörungen nach Blutintoxikationen. Archiv f. Augenheilkunde, Bd. 26, S. 218. 1893.
238. Kraus, Einseitige Lähmung des Musculus obliquus superior nach Diphtherie. Zentralbl. f. prakt. Augenheilkunde 1894, S. 43.
239. P. Müller, Über Augenerkrankungen bei und nach Masern, nach der Literatur und eigenen Beobachtungen zusammengestellt, nebst Bemerkungen zur Therapie. Dissertation. Breslau 1894.
240. Despagnet, Artérite rétinienne des deux yeux. Un paludisme. Revue d'Ophthalmologie 1894, S. 385.
241. Adamück, Über Augeninfektionen infolge von typhösen Prozessen. Wratsch, S. 1041. Referat in Nagels Jahresbericht 1894, S. 533.
242. Rampoldi, Ancora sulle variazioni pupillari dipendenti in malattie polmonari di natura tubercolare. Annali d' Ottalmologia, Bd. 23, S. 478. 1894.
243. Husemann, Zur Tabaksamaurose. Deutsche mediz. Wochenschr. 1894, Nr. 43.
244. Pflüger, Über einen Fall von Käsevergiftung mit Ausgang in Erblindung. Württemberg. Korrespondenzbl. 1894, Nr. 19.

245. de Bono, L'amaurosi e l'amblyopia da chinina. Archivio di Ottalmologia, Bd. 2, S. 146 ff. 1894.
246. Katayama und Okamato, Studien über Filixamaurose und Amblyopie. Vierteljahrsschrift f. gerichtl. Medizin, 3. Forts. Supplementheft, S. 148. 1894.
247. Lyder Borthen, Leprous diseases of the eye. Transactions of the VII. internat. ophthalm. Kongreß. Edinburgh 1894, S. 201.
—, Die Blindenverhältnisse bei der Lepra. Klinische Studien. Christiania 1902.
248. Heintz, Über einen Fall doppelseitiger Abduzensparese nach Diphtheritis ohne weitere Augenstörung. Centralbl. f. prakt. Augenheilkunde 1895, S. 33.
249. Lavagna, Su di alcune trofoneurosi oculari in rapporto alla patologia generale etc. Bolletino d'Ocul., Bd. 17, Nr. 12 u. 13. 1895.
250. Hasche, Anatomische Untersuchung eines Falles von ausgedehnter postdiphtheritischer Lähmung mit negativem Resultat. Münchner mediz. Wochenschr. 1895, Nr. 11.
251. Denig, Über die Häufigkeit der Lokaltuberkulose des Auges, die Beziehungen der Tuberkulose des Auges zur Tuberkulose der übrigen Organe, nebst Bemerkungen über die Diagnose und Prognose. Archiv f. Augenheilkunde, Bd. 31, S. 359. 1895.
252. Hirschberg, Über Netzhautentzündung bei angeborener Lues. Deutsche mediz. Wochenschr. 1893, Nr. 26 u. 27.
253. Zappert, Über isoliertes Vorkommen von Augenmuskellähmungen als Spätsymptome der hereditären Lues. Archiv f. Kinderheilkunde, Bd. 19, Abt. 3 u. 4. 1895.
254. Grippo, L'ambliopia da morfinismo cronico. Riforma med., Bd. 4, S. 222. 1893.
255. Reiner, Zur Kasuistik der Schwefelkohlenstoffamblyopie. Wiener klin. Wochenschr. 1895, Nr. 52.
256. Masius, Sur la production expérimentale de l'amaurose par l'extract éthéré de fougère mâle. Annales d'Oculistique, Bd. 114, S. 127.
257. Clossett, Ein Vorschlag zur Verminderung der Filixvergiftungen. Festschrift des ärztlichen Vereins des Regierungsbezirkes Düsseldorf 1895, S. 189.
258. Mitvalsky, Contribution à l'étude de la tuberculose de la conjonctive. Compte-rendu de la Société franç. d'ophthalmologie 1896.
259. de Schweinitz, The toxic amblyopias, their classification, history and symptoms pathology and treatment. Philadelphia 1896.
260. Simeon Snell, Remarks on amblyopia from Di-Nitrobenzol. Brit. med. Journal März 1894.
261. Dolganoff, Über Veränderungen der Netzhaut bei Infektionskrankheiten. Archiv f. Augenheilkunde, Bd. 32, S. 262. 1896.
262. Gamborotto, Fenomeni oculari nel variolo. Annali di Ottalmologia, Bd. 25, S. 277. 1896.
263. de Schweinitz, Experimental salicyl acid-amblyopia. Transactions of the Americ. Ophthalm. Society 1895.
264. Ebstein, Initiale motorische Lähmung im Okulomotoriusgebiet und andere posttyphöse Komplikationen bei einem Falle von Unterleibstyphus. Virchows Archiv f. patholog. Anatomie, Bd. 145. 1896.
265. Bunzel, Ein Fall von Augenmuskellähmung im Anschluß an Polyarthritis subacuta. Prager mediz. Wochenschr. 1896, Nr. 17.
266. Ginsberg, Über der Tuberkulose ähnliche Augenerkrankungen mit säure-resistenten Bazillen. Centralbl. f. prakt. Augenheilkunde 1897, S. 131.
267. Ammann, Zur Iristuberkulose. Klin. Monatsbl. f. Augenheilkunde 1897, S. 135.

268. Panas, Le rôle de l'auto-infection dans les maladies oculaires. Annales d'Oculistique, Bd. 117, S. 321. 1897.
269. Valude, La kératite interstitielle dans la syphilis acquise. Annales d'Oculistique, Bd. 117, S. 41. 1897.
270. Armaignac, Tuberkulose primitive de la conjonctive palpébrale et de la caroncule suivie de tuberculose pulmonaire et laryngée. Mort. Annales d'Oculistique, Bd. 117, S. 81. 1897.
271. Valude, Gomme tuberculeuse de la conjonctive et de la sclérotique; ablation; guérison. Annales d'Oculistique, Bd. 118, S. 106. 1897.
272. Eyre, La tuberculose de la conjonctive. Annales d'Oculistique, Bd. 118, S. 120. 1897.
273. Elschnig, Syphilitische Infiltration der Conjunctiva bulbi. Klin Monatsbl. f. Augenheilkunde 1897, S. 155.
274. De Wecker, Du traitement des amblyopies toxiques (neurites rétrobulbaires) par les injections de sérum. Annales d'Oculistique, Bd. 117, S. 426. 1897.
275. Senn, Typische Hornhauterkrankung bei Färbern. Korrespondenzbl. f. Schweizer Ärzte 1897, S. 161.
276. Salva, Le champ visuel périphérique dans l'amblyopie toxique. Annales d'Oculistique, Bd. 117, S. 255. 1897.
277. Galezowski, De l'action toxique de l'aniline, de l'opium, du tabac etc. sur la vue. Recueil d'Ophthalmologie 1876, S. 210.
278. Grunert, Beitrag zur Tuberkulose der Bindehaut. Archiv f. Augenheilkunde Bd. 34, S. 99, 1897.
279. Süßkind, Klinischer und anatomischer Beitrag zur Tuberkulose der Tränendrüse. Archiv f. Augenheilkunde, Bd. 34, S. 221. 1897.
280. Simi, Ottalmopatie infettive. Boll. d'Ocul., Bd. 18, Abt. 4, S. 28. 1896.
281. Lubowski, Zur Tuberkulose des Auges. Archiv f. Augenheilkunde, Bd. 35, S. 183. 1897.
282. Tepljaschin, Syphilisinfektion beim Auslecken der Augen mit der Zunge. Wratsch 1887, S. 349.
283. Cohen, Über Vaccinoblepharitis. Wiener klin. Wochenschr. 1894, Nr. 52.
284. Chiarini und Fortunati, Un caso di lebbra mutilante con lesioni oculari. Annali d' Ottomalogia, Bd. 23, S. 95. 1894.
285. Vossius, Übertragungsversuche von Lepra auf Kaninchen durch Impfung in die vordere Kammer, im Anschlusse an einen Fall von Lepra Arabum. Bericht der Ophthalmolog. Gesellschaft in Heidelberg 1884, S. 27. Diskussion: Nieden, Meyer.
286. Brosch, Zur Kasuistik der Fischvergiftung. Wiener klin. Wochenschr. 1896, Nr. 13.
287. Husemann, Vergiftung und Bazillenübertragung durch Austern und deren medizinal-polizeiliche Bedeutung. Wiener mediz. Blätter 1897, Nr. 24—28.
288. Salo Cohn, Uterus und Auge, S. 169, Wiesbaden 1890.
289. Kaposy, Über Miliartuberkulose der Haut und der angrenzenden Schleimhaut. Wiener mediz. Wochenschr. 1897, Nr. 40 u. 41.
290. Laqueur, Über die Tabaksamblyopie. Klinisch-therapeutische Wochenschr. 1899, Nr. 23 u. 24.
291. Römer, Über Lidgangrän. Sammlung zwangloser Abhandlungen aus dem Gebiete der Augenheilkunde. Herausgegeben von Vossius. Bd. 3, Heft 4, S. 12. 1900.
292. Vigues, Chancre mou de la conjonctive bulbaire. Annales d'Oculistique, Bd. 120, S. 284. 1898.
293. Bock, Augenärztliche Mitteilungen. Wiener mediz. Wochenschr. 1898, Nr. 30 f.
294. Fränkel C., Der Gonokokkus als Erreger diphtheritischer Entzündungen der Augenbindehaut. Hygienische Rundschau 1898, S. 313.

295. Courmont et Rollet, L'ophthalmie alcoholique et son traitement abortif. Annales d'Oculistique, Bd. 125, S. 340. 1901.
296. Lie, Die Lepra des Auges. Klinische Studien mit pathologisch-anatomischen Untersuchungen. Leipzig 1899.
297. Adler, Hans, Über Amblyopia alcoholica. Wiener mediz. Wochenschr. 1898, Nr. 29.
298. Pfuhl, Über eine Massenerkrankung durch Vergiftung mit stark solaninhaltigen Kartoffeln. Deutsche mediz. Wochenschr. 1899, S. 753.
299. Kuhnt, Zur Kenntnis der akuten Methylalkohol-Intoxikationen. Zeitschr. f. Augenheilkunde, Bd. 1, Heft 1. 1899.
300. Birch-Hirschfeld, Experimentelle Untersuchungen über die Pathogenese der Methylalkohol-Amblyopie. Archiv f. Ophthalmologie, Bd. 52, S. 358. 1901.
— Zur Pathogenese der chronischen Nikotinamblyopie. Eod. loco, Bd. 53, S. 79. 1902.
— Weiterer Beitrag zur Pathogenese der Alkoholamblyopie. Eod. loco, Bd. 54, S. 68. 1902.
301. Brose, Retrobulbar Neuritis with permanent central scotom, following the treatment of extensive burns with jodoform. Arch. of Ophthalm., Bd. 29, S. 289. 1900.
302. Holden, Ward, Die Pathologie der experimentellen Chininamblyopie. Archiv f. Augenheilkunde, Bd. 39, Heft 2. 1899.
303. Sidler-Huguenin, Sehnervenatrophie nach Gebrauch von Granatwurzelrinde, nebst einigen Bemerkungen über die Gefahren des Extract. fil. maris. Correspondenzbl. f. Schweizer Ärzte, 28. Jahrg., Nr. 17 u. 18. 1898.
304. Bietti, Über Augenveränderungen bei Pellagra. Klin. Monatsbl. f. Augenheilkunde, Bd. 39, S. 337. 1901.
305. Silex, Die Nitronaphthalintrübung der Kornea. Zeitschr. f. Augenheilkunde, Bd. 5, Heft 3, S. 178. 1901.
306. van der Hoeve, Über die schädliche Einwirkung des β-Naphthols in therapeutischen Dosen auf das menschliche Auge. Archiv f. Ophthalmologie, Bd. 53, S. 74. 1901.
307. Roemer, Ein Beitrag zur Ätiologie des Botulismus. Centralbl. f. Bakteriologie, Parasitenkunde und Infektionskrankheiten, Nr. 25. 1900.
308. Hilbert, Zur Kenntnis der Iritis toxica. Wochenschr. f. Therapie u. Hygiene des Auges, Nr. 24. 1900.
309. Peters, Fall von Augenerkrankung durch Primula sinensis. Deutsche mediz. Wochenschr. (Vereinsbericht), Nr. 41. 1900.
310. Waller-Zeper, Über Haut- und Augenaffektionen bei Personen, die Hyazinthenzwiebeln bearbeiten. Klin. Monatsbl. f. Augenheilkunde, Bd. 37, S. 480. 1899.
311. Markus, Ein Fall von Konjunktivitis mit Knötchenbildung, hervorgerufen durch eingedrungene Pflanzenhaare. Zeitschr. f. Augenheilkunde, Bd. 2, S. 34. 1899.
a. Schmidt-Rimpler, Pseudotrachom durch Pflanzenhärchen veranlaßt. Deutsche mediz. Wochenschr., Nr. 25. 1899.
312. v. Hippel sen., Über den Nutzen des Tuberkulins bei der Tuberkulose. Archiv f. Ophthalmologie, Bd. 59, S. 1. 1904.
313. Peters, Über gummöse Hornhauterkrankungen. Die ophthalmologische Klinik, Nr. 20. 1898.
314. Heß, Die Tuberkulose des Auges. Handbuch der Therapie der chronischen Lungenschwindsucht von H. Schröder und Blumenfeld. 1904.
315. Rubert, Über die Veränderungen des Augenhintergrundes bei Lepra. Mitteilungen aus der Augenklinik in Jurjew, Heft 2, S. 1. Berlin 1905.

316. v. Dühring und Trantas, Ophthalmoskopische Befunde bei Leprösen. Deutsche mediz. Wochenschr. 1900, Nr. 9, und Trantas, Annales d'Oculistique, Bd. 121, S. 366. 1899.
317. Bistis, Über zwei Fälle von leprösen Chorioretinitis. Centralbl. f. Augenheilkunde, Novemberheft 1899.
318. Dor, Postneuritische Atrophie beider Sehnerven nach Parotitis. Die ophthalmolog. Klinik, Bd. 4, S. 325. 1900.
319. Panas, Syphilis des voies lacrymales. Arch. d'Ophthalm., S. 749. 1902.
320. Stocker, Ein seltener Fall von Thrombosierung des vorderen basalen Hirnsinus im Anschluß an orbitale Thrombophlebitis. Archiv f. Augenheilkunde (Ergänzungsheft), S. 105. 1901.
321. Praun und Pröscher, Pustula maligna des oberen Augenlides und der Augenbrauen. Centralbl. f. prakt. Augenheilkunde. Februarheft 1900.
322. Thoinot und Girot, Un cas d'œdème malin (charbonneux) des paupières avec guérison spontanée. Annales d'Oculistique, Bd. 123, S. 137. 1900.
323. Hertel, Über drei Fälle von doppelseitiger schwerer Pneumokokkeninfektion der Augen nach Masern. Archiv f. Ophthalmologie, Bd. 53, S. 503. 1902.
324. Schottelius, Ernst, Bakteriologische Untersuchungen über Masernkonjunktivitis. Klin. Monatsbl. f. Augenheilkunde, 42. Jahrg., Bd. 1, S. 565. 1904.
325. Courmont et Rollet, L'ophthalmie variolique et son traitement abortif. Annales d'Oculistique, Bd. 125, S. 340. 1901.
326. Pihl, Zwei Fälle von Conjunctivitis vaccinalis. Klin. Monatsbl. f. Augenheilkunde, 38. Jahrg., S. 454. 1900.
327. Kuhnt, Ausgedehnte Tuberkulose der Bindehaut und der Kornea, geheilt durch das Auftreten eines Erysipelas faciei. Zeitschr. f. Augenheilkunde, Bd. 3, S. 146. 1900.
328. Zimmermann, Iristuberkulose und Erysipel Zeitschr. f. Augenheilkunde, Bd. 4, S. 111. 1900.
329. Kraiski, Zur Entwicklung des Stares bei Malaria. Westnik ophthalm., Bd. 17, S. 561 (cf. Nagels Jahresbericht). 1900.
330. Antonelli, Les néurites optiques au cours des infections aigües. Annales d'Oculistique, Bd. 129 u. 130. 1903.
331. Rosenberg, Zur Entstehung der toxischen Entzündungen des Sehnerven und der Netzhaut. Wratsch, Bd. 12, S. 488, und Die ophthalmolog. Klinik, Bd. 5, S. 296. 1901.
332. Kopff, Ein Fall von beiderseitiger durch Influenza hervorgerufener Neuritis optica mit Ausgang in Heilung. Archiv f. Augenheilkunde, Bd. 42, S. 337. 1901.
333. Zur Nedden, Die Influenzabazillen-Konjunktivitis. Klin. Monatsbl. f. Augenheilkunde, 41. Jahrg., Bd. 1, S. 209. 1903.
334. Caspar, Diphtheritische Gangrän des Tränensekrets. Centralbl. f. prakt. Augenheilkunde, S. 83. 1900.
335. Wilbrand und Sänger, Die Neurologie des Auges. Wiesbaden, Bd. 1, S. 237. Die Ptosis bei der postdiphtheritischen Augenmuskellähmung. 1898.
336. Frank, Demonstration mikroskopischer Präparate über Augenlepra. Bericht über die 29. Versammlung der Ophthalmolog. Gesellschaft zu Heidelberg, S. 241. Diskussion: Greeff. 1901.
337. Coppez, Un cas de néurite optique par béribéri. Bull. Soc. Belge d'Ophthalmol. 1901.
338. Birch-Hirschfeld und Hausmann, Drei Fälle von Konjunktivaltuberkulose. Klin. Monatsbl. f. Augenheilkunde, 38. Jahrg., S. 634 u. 731. 1900.

339. Jessop, Tubercle of the lacrymal gland. Ophthalmolog. Review 1900, S. 322.
340. Pröscher, Ein Fall von primärer Tuberkulose der Nase, Tränenleitung und Konjunktiva mit Übergreifen auf die Lungen. Centralbl. f. prakt. Augenheilkunde 1899, S. 303.
341. Coppez, Bindehauttuberkulose. Centralbl. f. prakt. Augenheilkunde 1900, S. 421.
342. Schieck, Klinische und experimentelle Studien über die Wirkung des Tuberkulins auf die Iristuberkulose. Archiv f. Ophthalmologie, Bd. 50, S. 247. (Mit Literatur.)
—, Über den Zusammenhang gewisser Formen der retrobulbären Neuritis mit Erkrankungen des Gefäßsystems. Eod. loco, Bd. 56, S. 116. 1903.
343. Vossius, Zur Kenntnis der kleinen tuberkelähnlichen Knötchen bei Episkleritis und Skleritis. Ophthalmolog. Klinik, Bd. 4, S. 113. 1900.
344. Axenfeld, Tuberkulose des Auges. Lubarsch und Ostertag, Ergebnisse der allgemeinen Pathologie etc. 6. Jahrg. Pathologie des Auges, S. 197. 1901.
345. Greeff, Die Tuberkulose des Auges. Fortschritte der Medizin 1901/02.
346. Carpenter und Stephenson, Tuberkulose der Chorioidea. Klin. Monatsbl. f. Augenheilkunde, 40. Jahrg., Bd. 10, S. 71. 1902.
347. Levy, Ein Beitrag zur Spontanheilung und zum klinischen Bilde der Konjunktivaltuberkulose. Klin. Monatsbl. f. Augenheilkunde, 39. Jahrg., S. 386. 1901.
348. Morax und Chaillous, Sur le diagnostic des affections tuberculeuses de l'appareil visuel. Annales d'Oculistique, Bd. 126, S. 119. 1901.
349. Rogman, Un cas tuberculose circonscrite de la chorioidea et de la sclerotique. Annales d'Oculistique, Bd. 127, S. 161. 1902.
350. Koster, Iris- und Hornhauttuberkulose, geheilt durch Injektion von atmosphärischer Luft in die vordere Augenkammer. Klin. Monatsbl. f. Augenheilkunde, 40. Jahrg., Bd. 1, S. 340. 1902.
351. Felix, Über Luftinsufflationen in die vordere Augenkammer, eine neue Methode zur Behandlung der Iris- und Kornealtuberkulose. Zeitschr. f. Augenheilkunde, Bd. 8, S. 505 u. 624. 1902.
352. v. Michel, Die Tuberkulose des Sehnervenstammes. Münchner mediz. Wochenschrift 1903, S. 7.
353. Pagenstecher, Interessante Präparate von Eindringen feiner Raupenhaare in Konjunktiva und Iris mit deren sich bildenden tuberkelartigen Knötchen. 15. Versammlung der Ophthalmolog. Gesellschaft zu Heidelberg 1883, S. 176.
354. Schirmer, Die Impferkrankungen des Auges. Vossius' Sammlung zwangloser Abhandlungen aus dem Gebiete der Augenheilkunde, Bd. 3, Heft 5. 1900.
355. Stargard, Über Pseudotuberkulose und gutartige Tuberkulose des Auges. Archiv f. Ophthalmologie, Bd. 55, S. 469. 1903. (Mit Literatur.)
356. Basso, Tarsomeglia e degenerazione ialina de tarso l'origine eredosifilitica. Annali di Ottalmologia, Bd. 29, S. 645. 1900.
357. v. Michel, Klinische Beiträge zur Kenntnis seltener Krankheiten der Lidhaut und Bindehaut. Archiv f. Augenheilkunde, Bd. 42, S. 4. 1900.
358. Schreiber, Über zwei Fälle von syphilitischen Papeln der Conjunctiva bulbi. Archiv f. Augenheilkunde, Bd. 42, S. 259. 1900.
359. Sawitsch, Syphilitische Papeln an der Konjunktiva der Oberlider. Klin. Monatsbl. f. Augenheilkunde, 42. Jahrg., Bd. 1, S. 93. 1903.
360. Wicherkiewicz, Sur quelques formes rares de Kératites syphilitiques. Annales d'Oculistique, Bd. 124, S. 34. 1900.
361. Kiributsi und Outsi, Über Keratitis interstitialis punctata specifica. Die ophthalmolog. Klinik, Bd. 7, S. 118. 1902.

362. Wilbrand und Saenger, Die Keratitis neuroparalytica bei der Syphilis. Die Neurologie des Auges, Bd. 2, S. 298. Wiesbaden 1901.
363. Schwarz, Extrakraniell bedingte Augenstörungen bei Lues. Münchner mediz. Wochenschr. 1901, S. 703.
364. Engel-Reimers, Gumma der Sklera. Münchner mediz. Wochenschr. 1895, S. 1130.
365. Krückmann, Über Iridocyclitis syphilitica. Bericht über die 30. Versammlung der Ophthalmolog. Gesellschaft zu Heidelberg 1902, S. 117. Mit Abbildungen. Diskussion: Haab und Pflüger, S. 131.
366. —, Beitrag zur Kenntnis der Lues des Augenhintergrundes. Bericht über die 31. Versammlung der Ophthalmolog. Gesellschaft zu Heidelberg 1903, S. 51. Diskussion: Laqueur.
367. Gutmann, Gummiknoten in der Netzhaut. Münchner med. Wochenschr. 1902, S. 2805.
368. Wagenmann, Ein Fall von luetischer Chorioiditis disseminata, kombiniert mit Retinitis haemorrhagica. Ophthalmolog. Klinik 1899, Nr. 2.
—, Beitrag zur Kenntnis der Zirkulationsstörungen in den Netzhautgefäßen. Archiv f. Ophthalmologie, Bd. 44, S. 243. 1897.
369. Greeff, Augenerkrankungen bei Syphilis. Enzyklopädie der Haut- und Geschlechtskrankheiten. Herausgegeben von Lesser 1900 und Orth's Lehrbuch der speziellen pathologischen Anatomie 1901 u. f.
370. v. Hippel jun., Über die Häufigkeit von Gelenkerkrankungen bei hereditärer Syphilis. Münchner mediz. Wochenschr. 1903, Nr. 31.
371. Eversbusch, Behandlung der bei Syphilis vorkommenden Augenkrankheiten. Handbuch der Therapie der inneren Augenkrankheiten von Penzold und Stintzing, Bd. 7, S. 177. 1898.
372. Sidler-Huguenin, Über hereditär-syphilitische Augenhintergrundveränderungen etc. Deutschmanns Beiträge zur prakt. Augenheilkunde, Heft 51. 1902. (Mit Literatur.)
373. Antonelli, Stigmates ophthalmoscopiques de la syphilis héréditaire et atavique. Nouv. contribut. XIII. Congrès international de médicine Paris. Sect. Ophthalm. 1900 und Rec. d'Ophthalm. 1900, S. 588.
374. Goldzieher, Über Syphilis der Orbita. Sammlung zwangloser Abhandlungen aus dem Gebiete der Augenheilkunde. Herausgegeb. von Vossius, Bd. 4, Heft 8. 1902.
—, Beitrag zur Kenntnis der symmetrischen Orbitaltumoren. Zeitschr. f. Augenheilkunde, Bd. 7, S. 9. 1902.
375. Cruchandeau, Doppelseitige Ophthalmoplegia interna bei einem hereditär Syphilitischen. Die ophthalmolog. Klinik, Bd. 7, S. 81. 1903.
376. Enslin, Über die diagnostische Verwertung des Alttuberkulins bei Keratitis parenchymatosa. Deutsche med. Wochenschr. 1903, S. 130 u. 155.
377. Haab, Atlas und Grundriß der Ophthalmoskopie. 4. Aufl. 1904.
378. v. Ewetzky, Über das Syphilom des Ziliarkörpers. Mitteilungen aus der Augenklinik in Jurjew, 1. Heft. Berlin 1903.
379. Hocisti, Die Erkrankungen des Auges bei akuten Exanthemen. Berlin bei Karger. 1903.
380. Sesülinsky, Über Gesichtsfeldveränderungen nach Vergiftung mit Nitrobenzol und Stickstoffoxydul. Mitteilungen aus der Augenklinik in Jurjew, 2. Heft, S. 117. Berlin 1905.
381. Nicolle und Dubos, Un cas de morve humaine terminé par la guérison. Presse méd., Bd. 2, S. 477.

382. Bernhard, Hemeralopie und Xerosis conjunctivae bei Potatoren. Dissertation. Tübingen 1902.
383. Birch-Hirschfeld, Beitrag zur Kenntnis der Netzhautganglienzellen unter physiologischen und pathologischen Verhältnissen. Archiv f. Ophthalmologie, Bd. 50, S. 166. 1900.
384. Altland, Zur Pathogenese der Sehstörungen bei Chininvergiftungen. Monatsbl. f. Augenheilkunde, 42. Jahrg., Bd. 2, S. 1. 1904.
385. Zimmermann, Über einen Fall von Keratitis parenchymatosa tuberculosa. Archiv f. Ophthalmologie, Bd. 41, Abt. 1, S. 215. 1895.
386. Greeff, Die Tuberkulose der Kornea. Fortschritte der Medizin, Bd. 19, S. 589. 1901.
387. Lüttge, Panophthalmitis tuberculosa in puerperio. Archiv f. Ophthalmologie, Bd. 55, Heft 1, S. 53. 1902.
388. Grunert, Die Augensymptome bei Vergiftung mit Paraphenyldiamin nebst Bemerkungen über die Histiologie der Tränendrüse. Bericht über die 31. Versammlung der Ophthalmolog. Gesellschaft zu Heidelberg 1903, S. 208. Wiesbaden 1904.
389. Römer und Stein, Experimenteller Beitrag nach dem Sitz und Wesen der Akkommodationsparese bei bakteriellen Intoxikationskrankheiten. I. Die Akkommodationsparese bei Botulismus. Archiv f. Ophthalmologie, Bd. 58, S. 291. 1904.
390. Veasey, Central amblyopy in a dye-worker, probably produced by inhalation of the analine dyes. American Journ. of Ophthalm., Bd. 15, S. 149. 1898.
391. Berger E., Sehstörungen infolge der Anwendung eines anilinhaltigen Haarfärbemittels. Archiv f. Augenheilkunde, Bd. 50, S. 299. 1904.
392. Gautier, Compte-Rendu des Séances du Conseil d'Hygiénique publique et de Salubrité du Département du Seine 1904, Nr. 2 u. 4 (zitiert bei Berger[391]).
393. Abadie, De l'iritis tuberculeuse et de son traitement. Archiv d'Ophthalm., Bd. 24, S. 176. 1904.
394. Lutin, Zur Frage der gummösen Geschwüre der Sklera. Archiv f. Augenheilkunde, Bd. 50, S. 218. 1904.
395. Terrier et Lesné, Néurite et atrophie optique au cours de l'érysipèle. Archives générales de Médecine. 1903, S. 2699.
396. Mitvalsky, Zwei Fälle von bilateraler Gangrän der Lidhaut. Klin. Monatsbl. f. Augenheilkunde, 31. Jahrg., S. 18. 1903.
397. De Schweinitz and Edsull, Tobaco-Amblyopie. Transactions of the American Ophthalmological Society, 39. Meeting. 1903.
398. Schiek, Klinische und pathologisch-anatomische Untersuchungen über die Intoxikationsamblyopie. Archiv f. Ophthalmologie, Bd. 54, S. 458. 1902.
399. Nuël, Pathologische Anatomie der Neuritis optica. VIII. internationaler mediz. Kongreß, Paris 1900.
400. Rogman, Tuberculose oculaire, dangers de l'énucléation. Annales d'Oculistique, Bd. 130. Août 1903.
401. Aschheim, Spezielles und Allgemeines zur Frage der Augentuberkulose. Sammlung zwangloser Abhandlungen aus dem Gebiete der Augenheilkunde, Bd. 5, S. 25, 2. Heft. 1903.
402. Villard, Les altérations de la cornée dans la syphilis acquise. Annales d'Oculistique, Bd. 131, S. 253. 1904.
403. Terson, Tuberculose oculaire suites très éloignées de l'excision d'un tubercule de l'iris. Annales d'Oculistique, Bd. 131, S. 119. 1904.

404. Vossius, Ein Fall von eitriger Konjunktivitis und Iridozyklitis beider Augen nach Ruhr. Die ophthalmolog. Klinik 1904, Nr. 2.
405. F. Schöler, Vorläufige Mitteilungen über Versuche mit Tuberkulin zu Heilzwecken. Berliner ophthalmolog. Gesellschaft, Sitzung vom 19. Mai 1904. Die ophthalmolog. Klinik 1904, Nr. 3. Diskussion: v. Michel. Eod. loco, Nr. 14.
406. Erdmann, Zur Kenntnis der Keratitis syphilitica. Zeitschr. f. Augenheilkunde, Bd. 11, S. 297.
407. Blochmann, Ist die Schutzpockenimpfung mit allen notwendigen Kautelen umgeben? Tübingen 1904. (Mit Literaturangabe.)
408. Chiarini, I disturbi oculari di origine malaria. Bolletino dell' Ospedale ophthalmico della Provinci di Roma. Juglio 1904. Referat in Wochenschr. f. Therapie u. Hygiene des Auges 1904, S. 378.
409. Lewin und Guillery, Die Wirkungen von Arzneimitteln und Giften auf das Auge. Berlin 1905.

VI.

ERKRANKUNGEN

DER

GESCHLECHTSORGANE.

VI. Erkrankungen der Geschlechtsorgane.

Die Geschlechtsorgane können sowohl durch ihre physiologischen Funktionen, wie durch ihre Erkrankungen einen schädigenden Einfluß auf das Sehorgan ausüben, der durch Infektion, veränderte Blutzirkulation und reflektorische Vorgänge direkt zustande kommt. Dazu gesellen sich dann die Störungen der Allgemeinkonstitution, organische Allgemeinleiden, welche, durch sie angeregt, wiederum mittelbar zu Augenleiden führen. Eine Reihe der bezüglichen Augenaffektionen haben demnach schon in früheren Kapiteln ihre Besprechung gefunden: so die urämische Amaurose (S. 344), die Retinitis albuminurica der Schwangeren (S. 334), die Puerperalfieber (cf. Septikämie und Pyämie, S. 497), die Blutungen (S. 419), die Hysterie (S. 274), die Anämie und Chlorose (S. 412).

Bezüglich der Augenleiden, welche in direkte Abhängigkeit von den Geschlechtserkrankungen gebracht werden, vermißt man übrigens oft die erforderliche Kritik: für einzelne Autoren gibt es überhaupt kein Augenleiden, das sie nicht, wenn irgend möglich, auf jene Ursache zurückführten. Aber häufig genug handelt es sich nur um verschiedene Krankheiten, die zwar dasselbe Individuum treffen, aber in keinem ursächlichen Zusammenhange mit einander stehen, oder es wird, weil gerade kein anderes veranlassendes Moment zu finden ist, besonders bei Frauen, ein Leiden der Genitalien herangezogen. Da nun wenige Frauen existieren, die nicht Grund hätten, sich zu irgend einer Zeit einmal über ihre Geschlechtsorgane beklagen zu müssen, so wird bei ihnen ein darauf gerichtetes Forschen eine recht große scheinbar ätiologische Ausbeute geben. Vor einer ruhigeren Kritik besteht aber nicht allzuviel. Ich wenigstens finde nach meinen persönlichen Erfahrungen, trotzdem ich diesen Verhältnissen zur Feststellung der Ätiologie von Augenkrankheiten ein größeres Interesse gewidmet habe, daß die Fälle nur sparsam gesät sind, bei denen ein sicherer Zusammenhang und ein unzweideutiges direktes Abhängigkeitsverhältnis gefunden wird. Öfter hingegen habe ich gesehen, daß die von anderen aufgestellte Ätiologie nach dem Verlauf der Krankheit und den Erfolgen der Therapie sich als falsch erwiesen hat.

In den Arbeiten von S. Cohn[1] und Mooren[2] sind die Augenaffektionen, welche mit Genitalerkrankungen in Verbindung gebracht werden können, in großer Zahl aus der Literatur und auch nach eigener Beobachtung zusammengestellt worden.

1. Masturbation. Reizung der Geschlechtsorgane.

Die übermäßige Reizung der Geschlechtsorgane, wie sie besonders bei Masturbation, aber auch öfter bei jungen Eheleuten vorkommt, kann ihre schwächende Einwirkung auf das Nervensystem und ebenso auf die Gesamtkonstitution üben. Man hat demnach infolge dessen allerhand Erscheinungen beobachtet, die man auch sonst bei derartigen Anomalien findet: Asthenopie, Photophobie, Photopsien, Niktitatio etc. H. Cohn[18] betont die besonders häufige Hyperästhesie der Netzhaut: es wird über Blendung, Flimmern und Lichterscheinungen bei sonst gesunden Augen geklagt. Selbst Blepharospasmus kommt bei Onanie vor.

Förster glaubt, daß dieses Laster auch daran Schuld sei, daß sonst sicher und leicht zu heilende Bindehautkrankheiten (auffallend starke Hyperämie, katarrhalische Entzündungen und trachomatöse Infiltrationen) hartnäckig allen Behandlungsweisen bei jungen Leuten zwischen dem 12. und 20. Jahre so oft widerständen; auch Cohn will häufig Konjunktivitiden dabei beobachtet haben.

Selbst Basedowsche Krankheit ist auf übermäßige Geschlechtsreizung zurückgeführt worden. Förster (Beziehungen der Allgemeinleiden etc., S. 97) erzählt von einem 21jährigen Kommis, der wohl eine halbe Stunde lang mit einem Mädchen vergeblich gerungen hatte, um den Koitus mit ihr zu vollziehen. Er fühlte sich darnach halb ohnmächtig. Starkes Herzklopfen blieb bestehen; zwei Tage später bemerkte er beiderseitigen Exophthalmus.

Von einer leichten Papillitis und frühzeitiger atrophischer Verfärbung des Sehnerven, deren Ursache Masturbation zu sein scheint, spricht auch Jacobson.

Wenn Mavel[4] bei einem 13jährigen Mädchen Paralyse eines oberen Augenlides infolge von Masturbation beschreibt und mitteilt, daß die Abgewöhnung von dem Laster nach neun Tagen Heilung brachte, so dürfte ein skeptischer Beobachter doch diesen Zusammenhang stark bezweifeln können und eher an Hysterie denken. Ebenso unerwiesen halte ich die Abhängigkeit von Genitalreizung in den Fällen von Mooren, wo eine früher an Iritis serosa behandelte Patientin acht Tage nach ihrer Verheiratung ein Rezidiv bekam, und eine zweite, die seit drei Monaten verheiratet war, von neuem erkrankte.

Auch die von Cohn geschilderten Erscheinungen von Photophobie und Asthenopie sieht man recht oft bei bleichsüchtigen Mädchen, trotzdem keine Rede von Masturbation ist. Ich habe sehr genau darnach geforscht, auch die Verwandten darauf aufmerksam gemacht, bin aber zu dem Resultate gekommen, daß Selbstbefleckung in der Regel dabei keine Rolle spielte. Überhaupt werden die Folgen derselben stark übertrieben: ich habe viele kräftige Leute kennen gelernt, die mir gestanden, daß sie bis zu ihrem Abgange aus dem Erziehungsinstitute dem erwähnten Laster ebenso wie die Mehrzahl ihrer Kollegen gefröhnt hätten, ohne irgendwelche Gesundheitsschädigungen zu spüren. Auch liebedurstige junge Eheleute, wenn sie sonst gesund sind und sich gut nähren, pflegen keinen Schaden an ihren Augen zu leiden.

Hingegen ist die Möglichkeit vorhanden, daß starke geschlechtliche Erregung gelegentlich zu Blutungen in Netzhaut, Glaskörper oder Gehirn Anlaß gibt, — ebenso wie zu Apoplexia cerebri. Aber dann müssen die Gefäße schon brüchig sein, wie bei älteren Individuen. So habe ich bei Männern, die sich noch in höherem Alter mit jüngeren Frauen verheirateten, Lähmungen einzelner Augenmuskeln auftreten sehen, die auf kapillare Blutungen zu schieben waren. Groenouw[89] erzählt einen Fall, wo nach einem Koitus bei einer 25jährigen Patientin plötzliche Sehstörungen auftraten, die zu einer vollständigen linksseitigen Hemianopsie führten. Der Tod erfolgte wenige Tage später und es fand sich ein — von einem früheren Trauma herrührender — Abszeß im rechten Hinterhauptlappen, der durchgebrochen war.

2. Gonorrhoe.

Das gonorrhöische Sekret bringt durch Übertragung auf die Bindehaut mehr oder weniger gefährliche Blennorrhoen hervor. Die Übertragung kann in verschiedenster Weise stattfinden: durch die Hände, durch Handtücher, Schwämme etc.; auch durch ein am Bande herabhängendes Pincenez, das mit der Harnröhre in Berührung kam, habe ich beim Manne Infektion eintreten sehen.

Die häufigste Ansteckung erfolgt während der Geburt (Blennorrhoea neonatorum); aber selbst vor derselben kann die Krankheit eingeleitet sein, so daß das Kind mit dem Eiterflusse zur Welt kommt (Magnus[5], Runge[6], Fers[57] u. a.). Während im allgemeinen die Blennorrhoe der Neugebornen eine bei frühzeitiger und korrekter Behandlung (Touchieren mit 2%iger Höllensteinlösung und Eisumschläge) wenig gefährliche Krankheit ist (ich entsinne mich keines Falles, wo in meiner Klinik, wenn sonst gesunde Kinder mit intakter Hornhaut gebracht wurden, ein Auge verloren gegangen wäre), so ist dies vollkommen anders bei

der Erkrankung Erwachsener: hier ist die Gefahr eine enorm große; der sofortige Schutz des nicht ergriffenen Auges gegen Ansteckung ist oft das einzig wirksame Therapeutikum. Bei Neugebornen ist diese Prophylaxe weniger nötig und kaum (durch Schutzverbände) durchführbar; hingegen habe ich durch tägliches Einträufeln von 2 %iger Höllensteinlösung oft das nicht ergriffene Auge gesund erhalten.

Es ist der Anregung Credés[3] (1881) und seiner Prophylaxe (Einträufeln eines Tropfens 2 %iger Höllensteinlösung in die Augen des soeben gebornen Kindes), der sich dann die Versuche mit anderen Mitteln (Sublimat, Aqua chlori etc.) oder auch einfaches Reinigen der Augenlider anschlossen, vorzugsweise zu danken, daß die Blennorrhoe aus den geburtshilflichen Kliniken, wo sie früher viele Opfer forderte, fast ganz verschwunden ist (cf. Runge, l. c.). Anders scheint es sich jedoch in der Privatpraxis zu verhalten: wenigstens haben die Erfahrungen in Augenkliniken (Cohn, Schweigger, ich) ergeben, daß hier der Prozentsatz der Erkrankungen nicht erheblich gefallen ist.

Es ist daher die Frage ventiliert worden, ob nicht auch in der Privatpraxis die erwähnten prophylaktischen Einträufelungen stattfinden sollen (cf. die Arbeit von Cohn[18b]). Sobald die Mutter gonorrhöisch infiziert ist oder eine starke Leukorrhoe besteht, ist dies entschieden anzuraten. Wo dies aber nicht der Fall ist, würde ich es nicht empfehlen, da doch verschiedene Beobachtungen, wenn auch nur vereinzelt, vorliegen, wo die Hornhaut infolge derselben gelitten hat. Oben (S. 423) ist sogar ein Fall angeführt, wo nach der Höllensteineinträufelung eine Konjunktivalblutung erfolgte, an der das Kind starb. Ferner treten nicht eben selten ziemlich starke Reizungen der Schleimhaut ein: es ist zu fürchten, daß Hebammen, hierdurch bestimmt, auch wirkliche Blennorrhoen einfach für derartige Konjunktiviten halten könnten und ohne ärztliche Behandlung — die sie ja meist möglichst vermeiden — lassen würden. Daß aber auch die Credéschen Einträufelungen nicht absolut sicher die Blennorrhoe hindern, habe ich selbst in einer Reihe von Fällen gesehen: und zwar handelte es sich nicht etwa um eine später erfolgte Infektion.

Es sei hier gleich betont, daß das klinische Bild der Blennorrhoe auch ohne Gonokokkeninfektion vorkommen kann (Schmidt-Rimpler[7]); allerdings wird hier nur ausnahmsweise die Hornhaut ergriffen.

Groenouw[8] fand bei seinen ausgedehnten Untersuchungen in einem erheblichen Prozentsatz keine Gonokokken, wohl aber Staphylokokken, Pneumokokken, Bacterium coli etc. Saemisch[72] hat daher für die durch Gonokokken veranlaßten Blennorrhoen zur Unterscheidung mit Recht die Bezeichnung Gono-Blennorrhoe eingeführt. Wie ich übrigens öfter ge-

sehen, verläuft auch die echte Gonokokken-Blennorrhoe bisweilen ungemein leicht.

Die Blennorrhoea neonatorum kompliziert sich in seltenen Fällen, wie auch der Tripper, mit Gelenkaffektionen: teils sehr akute Arthritis, teils subakute Synovitis mit Erguß in die Gelenke. Die Affektion zeigt sich meist 2—3 Wochen nach dem Beginn der Blennorrhoe und heilt in einigen Wochen (Lucas[65], Dahlström[74]). Deutschmann[10], Lindemann[47], Hoeck[49] und Sobotka[50] konnten in dem eiterigen Sekret des Kniegelenkes Gonokokken nachweisen.

Bei mehr erwachsenen Kindern tritt ebenfalls bisweilen eine Blennorrhoe der Konjunktiva auf, die durch Infektion entstanden ist. Nicht selten handelt es sich um kleine Mädchen, die an Vaginalleukorrhoe leiden; wenn auch hier in einer Reihe von Fällen der Gonokokkus eine Rolle spielt (Hirschberg[12]), so trifft das durchaus nicht immer zu, indem auch andere Bakterien ein klinisch ähnliches Konjunktivalleiden hervorrufen können. So hat E. Fränkel bei Kolpitis der Kinder einen dem Neisserschen Diplokokkus sehr ähnlichen, aber doch von ihm verschiedenen Kokkus gefunden. Derselbe, Micrococcus subflavus, ist auch im Lochialfluß nachgewiesen worden (Bumm). Auch meine klinischen Erfahrungen sprechen dagegen, daß es sich bei diesen Lidblennorrhoen immer um Tripperinfektion handelt; bekanntlich kommt auch bei skrophulösen Kindern eine Blennorrhoe vor.

Die Blennorrhoe der Erwachsenen ist meist viel heftiger und gefährlicher. Als beste Behandlungsmethode habe ich hier die von Kalt angegebenen Durchspülungen des Auges mit $^1/_2$—1 *l* Solut. Kali hypermanganici (1:5000—10.000) dreimal täglich neben Eisumschlägen erprobt. Es kommen aber auch hier trotz Gonokokkenbefundes im Sekret Formen vor, die mild verlaufen und nur als akuter Katarrh auftreten.

Außer den durch direkte Übertragung des Sekretes von Tripperkranken auf die Schleimhaut entstandenen Konjunktiviten sind auch andere, milder verlaufende Entzündungen ohne Gonokokken beobachtet worden, die als konsensuelle zu betrachten sind. So hat Roosbroek bei demselben Individuum in sechs Jahren fünfmal eine Blennorrhoe beider Augen mit gleichzeitigem Tripper und Gelenkaffektionen auftreten sehen. Haltenhoff[11] teilt fünf ähnliche Fälle mit; bei zweien war eine leichtere Gelenkaffektion gleichzeitig vorhanden. Auch ich habe mehrmals doppelseitige Konjunktivitis, unter dem Bilde einer sehr leichten Blennorrhoe oder eines Schwellungskatarrhs verlaufend, gleichzeitig mit Tripperrheumatismus beobachtet. Neuerdings hat v. Moll[66] auf dem internationalen Kongreß eine Reihe derartiger Fälle mitgeteilt, denen noch Marx u. a. weitere hinzufügten.

Eine konsensuelle oder metastatische Tripperkonjunktivitis ohne Gelenkrheumatismus habe ich ebenfalls gesehen. Ein 18jähriger Arbeiter hatte seit drei Tagen Urethritis (mit Gonokokken), dann röteten sich die Augen und es trat eine doppelseitige sehr akute Konjunktivitis (mäßiges Lidödem, Pupillarwucherung, schleimig-eiteriger Ausfluß ohne Kornealerkrankung) auf. Trotz vielfach wiederholten Untersuchens des Konjunktivalsekrets und Anlegung von Kulturen wurden nie Gonokokken gefunden: hingegen Pseudo-Diphtheriestäbchen, Diplobazillen und Diplokokken.

Ebenso entsteht zuweilen eine Iritis, meist mit Glaskörpertrübungen verknüpft, bei der Gonorrhoe, allerdings fast regelmäßig nur, wenn die Gelenke ebenfalls ergriffen sind, — ich entsinne mich nur einmal ohne das Iritis gesehen zu haben. Bei einer schweren Iritis mit gelatinösen Exsudationen untersuchte ich die letzteren nach der Punktion der vorderen Kammer mehrmals: weder direkt noch in Kulturen waren darin Gonokokken nachweisbar.

In einem Falle fand Nobel[48] in den Gelenken nur Staphylococcus pyogenes aureus. Gelegentlich tritt die Iritis auf, wenn der Tripper plötzlich erlischt. Ich habe sie ferner bei ganz geringem Nachtripper gleichzeitig mit Kniegelenksaffektionen gesehen. Panas hebt es mit Recht als auffällig hervor, daß bei Frauen diese Affektion fast nie vorkommt.

Empfehlenswert ist bei den metastatischen Augenentzündungen der innerliche Gebrauch des Jodkali und Natr. salicylicum.

Hilbert[54] beschreibt einen Fall, bei dem zweimal hinter einander mit dem Auftreten der Gonorrhoe und der Gelenkentzündungen auch eine seröse Retinitis sich zeigte und mit ersterer wieder verschwand. Weniger sicher ist der Zusammenhang zwischen Gonorrhoe und Neuroretinitis. Bei dem betreffenden Patienten begann letztere drei Wochen nach der Infektion (es bestanden gleichzeitig Bubonen) (Campbell Highet[55]).

Terson[67] beobachtete schließlich, wie früher schon Pes und neuerdings Causé[77], eine doppelseitige Tränendrüsenentzündung bei einem Tripperkranken.

3. Menstruation. Dysmenorrhoe. Amenorrhoe. Uterinalerkrankungen. Klimakterium.

Die Menstruation wirkt direkt und durch Störung des Allgemeinbefindens auch auf das Auge. So pflegen während oder nach derselben Beschwerden der Asthenopie öfter aufzutreten, besonders wenn Hyperopie besteht oder sonst die Akkommodationskraft schwach ist, auch gelegentlich bei beginnender Presbyopie. Flimmerskotom mit nachfolgendem Kopfschmerz oder Kopfdruck gehen dem Eintritt der Periode bisweilen

voran. Die Augenlider zeigen blaue Ringe und leichtes Ödem, ähnlich wie auch sonst in Schwächezuständen. In einzelnen Fällen kommen zur Zeit der Periode, ebenso wie an anderen Körperstellen, auch an den Augenlidern stärkere Schwellungen vor, die meist in einigen Stunden vorübergehen (Börner[30]). Hirschberg[23] sah einen Fall, in welchem lange Jahre die Menstruation stets mit Gelbsucht und Gelbsehen verknüpft war.

Müller[21] beschreibt eine Chemosis menstrualis. Eine Frau, die seit dem 15. Jahre menstruiert war, bekommt seit dem 24. Lebensjahre entweder acht Tage vor Eintritt der Menses oder während derselben oder acht Tage nach ihnen „Schrauben und Bohren" in den Schläfen und dann entwickelt sich ein Ödem der Konjunktiva. Meist wird das eine Auge davon befallen, nach dem Abklingen der Entzündung beginnt dasselbe Leiden am zweiten Auge. Der zeitige und damit ursächliche Zusammenhang mit der Menstruation scheint mir hier aber etwas locker zu sein.

Seeligsohn[60] sah ebenfalls eine akute Chemosis, die im Zusammenhang mit der Menstruation wiederkehrte. Friedenwald[62] beobachtete eine Konjunktivitis, die sechsmal zur Menstruationszeit rezidivierte, und ebenso eine Keratitis punctata superficialis.

Trousseau[53] teilt einen Fall mit, den er als menstruale Iritis mit Hypopyon bezeichnet und wo er Autoinfektion als Ursache annimmt.

Betreffs der Untersuchungen Finkelsteins[20], nach denen während der Periode eine konzentrische Gesichtsfeldeinschränkung eintreten soll, gilt dasselbe, was über diesen Gegenstand in dem Kapitel der traumatischen Neurose (S. 297) ausgeführt ist: es handelt sich um mangelnde Aufmerksamkeit, wie sie bei nervösen und Schwächezuständen sehr verständlich ist.

Übermäßige Blutungen können Anlaß zu Amaurosen aus Blutverlust geben. Dahin gehört auch der Fall von Abadie[19], wo ein 22jähriges Mädchen nach Eintritt der Menstruation und heftigem Nasenbluten in 7 Stunden vollständig erblindet war; später wurde beiderseits Sehnervenatrophie konstatiert.

Sind Augenentzündungen vorhanden, so steigern sie sich häufig: dies gilt besonders für Konjunktiviten und für die durch sie hervorgerufenen Beschwerden, ebenso für Blephariten: zu letzteren gesellen sich oft Gerstenkörner. Auch bei Erkrankungen des Uvealtraktus und der Retina beobachtet man dasselbe gelegentlich (cf. Klopstock[59]).

Leber*) beschreibt einen Fall, wo bei einer Neuritis optica die wiederholt aufgetretenen Verschlechterungen des Sehens fast immer mit der sonst normalen Menstruation zusammenfielen.

---

*) Die Krankheiten der Netzhaut und des Sehnerven, S. 819 (Graefe-Saemisch' Handbuch der gesamten Augenheilkunde).

Cohn[18a] konnte bei einem 17jährigen, mit Morbus Basedowii behafteten Mädchen zur Zeit der Periode eine deutliche Zunahme des Exophthalmus konstatieren. Ebenso entstand bei einem 12jährigen Mädchen bei der ersten Menstruation eine erysipelartige Geschwulst der Lider, die blieb und allmählich sich unter gleichartiger, monatlicher Exazerbation stärker entwickelte (Elephantiasis palpebrarum [Fage[64]]).

In seltenen Fällen treten längere Zeit hindurch regelmäßig mit oder kurz vor oder nach der Menstruation Augenkrankheiten auf: über Herpes corneae und conjunctivae liegen Mitteilungen von Ranschoff[13], Landesberg[14] und Stuelp[15] (dessen Fall ich auch gesehen habe) vor.

Ein bemerkenswertes Rezidiv von Blutergüssen in die vordere Augenkammer, wie sie auch von älteren Autoren erwähnt werden, berichtet Landesberg[14]: hier erschien etwa sechsmal hinter einander mit den normal verlaufenden Menses ein Hyphäma des rechten Auges, das sich in zirka zehn Tagen resorbierte. Seit erfolgter Schwangerschaft und Aufhören der Menstruation blieb das Auge gesund.

Dolganow[68] sah eine 25jährige Patientin, bei der in den letzten vier Jahren gleichzeitig mit der regelmäßigen Menstruation und ebenso lang dauernd eine blutige Flüssigkeit aus der Haut des Augenlides des linken Auges kam.

Perlia[22] beobachtete bei einem Dienstmädchen, daß zeitweise aus dem linken unteren Konjunktivalsack eine reichliche Blutung erfolgte, indem eine dort liegende Vene platzte. Diese Blutungen hatten sich erst eingefunden, als Menstruationsanomalien eingetreten waren.

Eine große Reihe rezidivierender Glaskörperblutungen, in drei- bis sechswöchentlichen Pausen, konnte Königshöfer[25] bei einem 16jährigen Mädchen konstatieren, das noch nicht menstruiert war, aber zu den entsprechenden Zeiten Unterleibsschmerzen hatte und Blut brach. Mit Eintritt der Menstruation hörten die Blutergüsse auf. Es lag übrigens hereditäre Lues zugrunde, die wahrscheinlich die direkte Veranlassung zu einer intraokularen Gefäßerkrankung gegeben hat.

Weiter sind mit Dysmenorrhoen und Uterinalerkrankungen eine Reihe von Augenaffektionen (so Iritis serosa, Chorioiditis, Episkleritis) in Verbindung gebracht worden. Es ist nicht abzulehnen, daß gelegentlich ein Zusammenhang besteht, aber der Beweis dürfte in der Regel schwer zu führen sein: jedenfalls sind die meisten kasuistischen Mitteilungen wenig überzeugend. Mooren beobachtete bei einer Frau, die an Episkleritis und Metritis litt, jedesmal nach dem Tuschieren der Portio oder sonstiger eingreifender lokaler Behandlung eine Steigerung der Episkleritis.

Auf das plötzliche Ausbleiben der Regel sind einige Fälle von Erblindung geschoben worden. So sah Ewers[16] bei einer Kranken bei

zessierender Regel mehrmals Sehschwäche oder Erblindung mit gleichzeitiger Neuritis optica eintreten. Zuerst wurde unter starkem Kopfschmerz das linke Auge betroffen, auf Blutegelapplikation erfolgte schnelle Besserung. Später bei neuer Zessation der Menses das rechte: auch hier trat nach acht Tagen durch Blutegel und warme Sitzbäder Wiederherstellung ein. Indem diese Mittel später beim Ausbleiben der Regel gegen den prodromalen Kopfdruck angewandt wurden, kam es nicht mehr zu Amblyopien.

Samelsohn[17] hat einen Fall beschrieben, wo bei einem 21jährigen kräftigen Mädchen, deren Menses, nachdem sie mit nackten Füßen in einem Bache gearbeitet hatte, plötzlich ausgeblieben waren, 24 Stunden später unter Druckempfindungen in den Augenhöhlen Sehschwäche sich eingestellt hatte; vier Tage später absolute Amaurose ohne pathologischen Augenspiegelbefund, aber mit empfindlichen Schmerzen in der Orbita. Unter Anwendung von Tartar. stibiat. refr. dosi, Fußbädern etc. trat nach einigen Tagen Lichtschein ein. 12 Tage nach der Erblindung wurde wieder kleine Schrift gelesen. Samelsohn nimmt als Ursache einen Bluterguß in den Optikus oder seine Scheide an. Man könnte aber auch den Fall in das Gebiet der rheumatischen retrobulbären Neuritiden zählen, wofür die empfindlichen Schmerzen in den Augenhöhlen sprechen würden. Mooren[2a] sah ebenfalls eine Neuroretinitis nach Unterdrückung der Menses entstehen. Auch in der Schweiggerschen Klinik wurde eine Neuritis retrobulbaris bei einem 26jährigen Mädchen beobachtet, deren Regel in ihrem 22. Jahre ausgeblieben waren (Abelsdorf[26]). Liebreich bildet in seinem Atlas (Tafel 8, Fig. 2) Netzhauthämorrhagien ab, die infolge zessierender Menstruation aufgetreten waren. Neuerdings hat Sutphen[56] zwei Fälle mitgeteilt, wo die Erblindung mit plötzlicher Unterbrechung der Menses in Verbindung gebracht wird. Ähnlich schob Hiram Woods[61] darauf Fälle von akuter Chorioiditis mit Glaskörpertrübungen bei Frauen in den Zwanzigerjahren.

Fridesberg[75] beschreibt einen Fall, wo mit der ersten Menstruation eine Sehstörung sich einstellte. Er fand Blutungen in der Netzhaut und Trübung des Optikus. Mit einer darauf folgenden Unterdrückung der Menstruation traten neue Hämorrhagien ein, schließlich Solutio retinae.

An Stelle der Menstruation sollen in vierwöchentlichen Zwischenräumen auch Blutungen in die vordere Kammer eingetreten sein (Jüngken, Lawrence: beide von S. Cohn zitiert).

Mooren sah eine Bäuerin mit Uterus infantilis, bei der sich in vierwöchentlichen Pausen eine Keratitis interstitialis zeigte. Dunn[24] behandelte lange Zeit ein 15jähriges Mädchen an beiderseitiger interstitieller Keratitis; mit Eintritt der ersten Menstruation schwanden die entzündlichen Erscheinungen plötzlich.

Förster (l. c., S. 100) bringt einzelne Fälle von Amblyopien mit sparsamer Menstruation in Verbindung. Meist war ein Auge allein erkrankt und das Sehvermögen nur mäßig herabgesetzt. Ophthalmoskopisch bestand Neuritis optica, aber ohne stärkere Schwellung. Die Frauen waren entweder steril geblieben oder in den Zwanzigerjahren steril geworden. Der Uterus befand sich im Zustande vorzeitiger Atrophie als Folge chronischer Metritis. Der Ausgang war Heilung oder partielle Atrophie.

Über desselben Autors Copiopia hysterica, die von chronischer Parametritis abhängen soll, ist in dem Kapitel Hysterie (S. 285) gehandelt worden.

Auch auf gänzliches Fehlen der Menstruation auf Grund eines infantilen Uterus sind von einzelnen Autoren Amblyopien (Sehnervenerkrankungen und Sehnervenatrophien (Beer[27]) zurückgeführt worden. In einem derartigen Fall, den ein hervorragender Fachgenosse in dieser Weise aufgefaßt hatte, konnte ich mich dieser Anschauung nicht anschließen. Ein Fräulein Mitte der Dreißigerjahre erkrankte an beginnender Sehnervenatrophie; sie war nie menstruiert gewesen, die Untersuchung ergab einen infantilen Uterus. Es wurde versucht, auf diesen zu wirken; ein Gynäkologe wurde veranlaßt, von Zeit zu Zeit dem atrophischen Zervix durch Inzision einige Tropfen Blut zu entziehen. Unter diesen Manipulationen, die sehr aufregend auf die Kranke wirkten, nahm ihre Nervosität immer mehr zu, sie schlief nicht und ihre Sehschärfe verringerte sich zusehends. Daraufhin wurde sie dann von dem Gynäkologen, der die Nutzlosigkeit dieses Vorgehens einsah, zu mir geschickt. Ich untersagte die weitere lokale Behandlung, schlug roborierendes Verfahren ein und hatte wenigstens den Erfolg, daß der Allgemeinzustand sich sofort hob und der Prozeß langsamer fortschritt. Derselbe stand übrigens mit einem Hirnleiden in Verbindung, dem ein Jahr später unter Krampferscheinungen die Dame erlag. Derartige Affektionen, die aber, wie auch sonst, nicht immer sofort nachweisbar sind, mögen wohl manchen Sehstörungen zugrunde liegen, die auf Hypoplasie des Genitalapparates oder andere Erkrankungen desselben zurückgeführt wurden. Daß vikariierende Sehnervenblutungen die Neuritis hervorrufen, erscheint bei Fällen von Hypoplasie, wo die Menstruation überhaupt fehlte, ganz unannehmbar. Es bleiben dann zur Erklärung nur noch die nervösen und chemisch-physiologischen Beziehungen zwischen der Genitalsphäre und dem übrigen Organismus, wie Beer ausführt, übrig. Daß diese bestehen, unterliegt keinem Zweifel: leider bieten sie aber bisher keine faßbare Handhabe, um sie ätiologisch mit Sicherheit verwerten zu können.

Zur Zeit der Pubertät ebenso wie im Klimakterium häufen sich gewisse Augenaffektionen: so besonders Iritis, Chorioiditis, Netzhautab-

lösungen und Blutungen in der Netzhaut. Auch glaukomatöse Zustände, beginnende Katarakte und Miodesopsie sind um die Zeit des Klimakteriums nicht selten. Da aber in demselben Lebensalter auch bei Männern ähnliches beobachtet wird, so kann wohl nur eine gewisse Begünstigung darin gesucht werden, daß mit dem Aufhören der Menses oft Kongestionen nach dem Kopfe („Wallungen nach dem Kopfe") eintreten.

Schwangerschaft. Wochenbett. Laktation. — Verletzung des Kindes während der Geburt.

Während der Schwangerschaft sieht man oft in ausgeprägter Weise die obenerwähnten dunklen Ränder an den Lidern entstehen, ebenso abnorme Pigmentierungen. Bosse[69] will bei Schwangeren — bei fast $^3/_4$ aller im zehnten Monat stehenden — Veränderungen des Sehnerveneintritts, die in einer durch venöse Stase und Transsudation bedingten Trübung und Schwellung bestanden, konstatiert haben: es fehlten alle subjektiven Symptome; nach der Entbindung schwanden innerhalb 14 Tagen die Stauungserscheinungen. Eine weitere Nachuntersuchung ist erwünscht, da das Fehlen aller subjektiven Symptome etwas auffällig ist.

Die sonstigen Schwächezuständen eigenen Beschwerden (Asthenopie, durch Insuffizienz der Recti interni oder der Akkommodation bedingt, Hyperästhesie der Netzhaut gegen Licht oder länger fortgesetzte Arbeit etc.) finden sich ebenfalls in der Schwangerschaft und nach der Geburt. Es sei besonders erwähnt, daß Hemeralopie bei Schwangeren öfter beobachtet wurde. Aus neuerer Zeit hat Küstner einen Fall angeführt, wo im achten Monate der Schwangerschaft Nachtblindheit auftrat, nachdem die Frau längere Zeit auf eine weiße, das Sonnenlicht reflektierende Fläche geblickt hatte. Aber auch ohne dies soll Nachtblindheit vorkommen (Terrien[73]), wofür ebenfalls Salo Cohn eine Anzahl von Fällen anführt: leider ist die Beobachtung derselben nicht immer exakt genug. Ich selbst habe einen Fall gesehen, der wohl zweifellos ist. Eine 26jährige Frau bekam bei ihren fünf Geburten jedesmal 3—4 Monate vor der Entbindung Erscheinungen der Hemeralopie, die sich allmählich steigerten und nach der Entbindung aufhörten. In der Zwischenzeit untersucht, hatte sie volle Sehschärfe, keine Gesichtsfeldeinengung, keine Herabsetzung des Lichtsinnes und normalen ophthalmoskopischen Befund. Drei ihrer Kinder, das älteste war bei der Untersuchung sieben Jahre, hatten zeitweise hemeralopische Erscheinungen, ohne daß bei der Untersuchung Pathologisches gefunden wurde.

Bisweilen tritt auch Morbus Basedowii in der Gravidität auf.

Ich sah bei einer 25jährigen Frau einen einseitigen Exophthalmus, der vor $1^1/_2$ Jahren im Beginn der Schwangerschaft entstanden war und

sich während derselben gemehrt hatte. Nach der Entbindung kam er zum Stillstand und ging dann allmählich zurück. Da Herzpalpitationen sowie Struma fehlten, so dürfte der Fall nicht zu Morbus Basedowii zu rechnen sein, trotzdem das v. Graefesche Zeichen deutlich bestand. Ich möchte hier eher als Ursache reflektorische Einflüsse auf die vasomotorischen Nerven annehmen.

Bei schon bestehenden Augenaffektionen beobachtet man in der Schwangerschaft und Laktation öfter Verschlechterung: so beispielsweise treten gelegentlich bei Retinitis pigmentosa die ersten subjektiven Symptome zur Zeit der Schwangerschaft hervor.

Weiter geben Albuminurie Anlaß zu Retinitis (S. 334) und urämischen Amaurosen, die puerperale Septikopyämie (S. 499) zu metastatischen Augenaffektionen. Durch starke Blutungen bei der Geburt können vorübergehende (S. 422) und dauernde Erblindungen entstehen. Einen ungewöhnlichen Fall berichtet Böhm[70], den er auf eine orbitale Blutung schiebt. Bei einer jungen Frau, die früher an akuter Nephritis gelitten, trat während der Wehen das linke Auge hervor. Nach der Geburt nahm der Exophthalmus noch zu, vollständige Amaurose ohne Lichtreaktion bei normalem Augenspiegelbefund. Zwei Wochen später war die Hervortreibung geschwunden, aber die Erblindung blieb, indem der Sehnerv blasser wurde. Durch Embolie oder Thrombosierung der Arteria centralis retinae (cf. S. 449), die im Wochenbett von den Uterusvenen oder von Phlegmasia alba dolens ausgehend vorkommen, kann das Sehvermögen ebenfalls leiden. Weiter können die starken Schmerzen eine Art traumatischer Hysterie hervorrufen, die dann hysterische Erblindungen bewirkt. Hierher gehört wohl der Fall von Matteson[29], wo während einer normalen Geburt bei einer Erstgebärenden eine vier Tage dauernde Amaurose bei negativem ophthalmoskopischen Befund eintrat.

In einem ähnlichen Falle erblindete unmittelbar nach der Entbindung eine Wöchnerin infolge von Ischaemia retinae; nach einigen Tagen war wieder volles Sehvermögen vorhanden. Königstein[41a], der diese Mitteilung macht, hält die Ischämie für einen Gefäßkrampf und bringt diesen mit der Kontraktur der Uterusgefäße in Verbindung. Wenn man vielleicht in derartigen Fällen in erster Linie an vorübergehende embolische Verstopfungen denken muß, so ist allerdings auch eine spastische Kontraktion als Ursache nicht auszuschließen; dieselbe ist bei einem etwa 10 Minuten dauernden Anfall von Amaurose, der früher schon öfter aufgetreten war, neuerdings bei einem Manne mit Arteriosklerose von Wagenmann[63] direkt in ihrer Höhe und Abnahme ophthalmoskopisch beobachtet worden.

Ich behandelte eine 34jährige, sonst gesunde Frau, die unmittelbar nach der Entbindung, bei der sie stark gepreßt hatte, mit dem linken

Auge alles rot sah, später erschienen ihr die Gegenstände grau und sie bemerkte eine Abnahme des Sehvermögens. Drei Wochen darnach war S $^1/_5$, im Glaskörper waren beweglich dicke Trübungen, unten lag eine größere graue Masse. Es waren hier also während des Geburtsaktes Blutungen in das Corpus vitreum erfolgt.

Szili[28] berichtet einen ungewöhnlichen Fall, wo am vierten Tage nach der Entbindung, nachdem das bisher dunkel gehaltene Zimmer durch Fensteröffnung stark belichtet worden, die Frau innerhalb 20 Minuten erblindete. Der ophthalmoskopische Befund war normal, Augenhintergrund im allgemeinen etwas blaß, Pupillen mittelmäßig erweitert, auf einfallendes Licht nicht wahrnehmbar reagierend. Am zweiten Tage wurde Licht vorübergehend erkannt. In der vierten Woche las die Kranke bei mäßiger Beleuchtung Jäger Nr. 1, bei hellem Tageslicht nur Nr. 6 und 7. Zwei Wochen später volle Genesung. Szili faßt die Affektionen als eine durch Blendung hervorgerufene maximale Hyperästhesie der Netzhaut auf, die durch den Kräfteschwund begünstigt war.

Auch in der Laktationsperiode kommen nicht selten Augenaffektionen vor, die zum größten Teil wohl mit der Schwächung der Allgemeinkonstitution zusammenhängen, zumal wenn das Nähren zu lange fortgesetzt wird. Es scheint mir nicht nötig, die Wirkung besonderer Gifte, die in der Laktationsperiode entstehen sollen, anzunehmen, wie Heinzel[31] es will. Denn einmal sind die Amblyopien durchaus nicht immer konform den eigentlichen Intoxikationsamblyopien, und dann müßten sie auch bei dem seitens der Mütter recht ausgiebig getriebenen Nährgeschäfte viel häufiger auftreten. Ich habe bereits S. 412 einen von mir beobachteten Fall einer einseitigen retrobulbären Neuritis, die während der Laktation entstand, mitgeteilt. Auch Nettleship[32] sah einmal einseitige Neuritis, die nicht mit voller Genesung endete; die Papilla war grau und opak geworden. Ebenso beschreibt Axenfeld[33] eine einseitige Erblindung in der achten Woche der Laktation unter Schüttelfrost und Kopfweh. Es handelte sich um eine Neuritis optica, bei der eine erhebliche Besserung erfolgte; zirka drei Wochen lang bestand ein zentrales Skotom.

Heinzel[31] berichtet ausführlich aus Fuchs' Praxis über eine doppelseitige Erblindung, die sieben Wochen post partum eintrat. Hier handelte es sich um eine kräftige, gut genährte Frau; allerdings fiel der schwerfällige langsame Gang der Patientin auf. Ein Auge war ganz amaurotisch, das andere hatte noch Lichtschein. Ophthalmoskopisch sah man eine beiderseitige, nicht sehr intensive Neuritis optica. Es wurde eine Schwitzkur mit Natrium salicylicum eingeleitet. Schon nach fünf Tagen zählte die Wöchnerin in der Nähe wieder Finger. Das Gesichtsfeld war eingeschränkt, kein zentrales Skotom. Nach zwei Monaten war die Seh-

schärfe normal, beide Papillen erschienen deutlich blasser. Ferner untersuchte Heinzel eine 38jährige Bauernfrau, die im zehnten Monate der Laktation einseitig amaurotisch geworden war; die Papilla war grau und opak. In anderen von ihm mitgeteilten Fällen, die aber betreffs der Ätiologie nicht alle gesichert erscheinen, kam es ebenfalls zu Amblyopien mit neuritischen Erscheinungen, die Monate lang bestanden, aber sich wieder besserten. Bistis[76] sah bei einer Frau in der Laktationsperiode mehrere Male eine Neuritis optica mit Netzhautblutungen auftreten.

Weiter veröffentlicht Nettleship[32] vier Beobachtungen, in denen während der Ausübung des Säugegeschäftes beiderseitige Erblindung eingetreten war: zweimal erfolgte volle Heilung, in den anderen blieb Amblyopie und leichte Papillenblässe. Während der Erkrankung selbst war keine ophthalmoskopische Untersuchung angestellt worden, aber Nettleship glaubt wohl mit Recht annehmen zu sollen, daß es sich um retrobulbäre Neuritis handelte, die eher als Folge der Anämie als einer Intoxikation anzusehen ist.

Auch sind Fälle bekannt, wo die Amblyopie mehrere Male hintereinander rezidivierte; so berichtet Gibson[34] von einer Frau, bei der nach drei Entbindungen jedesmal während des Nährens Amblyopie eintrat, die später wieder zurückging. Bei der 30jährigen Frau, die Rogman[35] sah, war nach ihren fünf Entbindungen stets unter Fieber, heftigem Kopfschmerz und Erbrechen eine Sehstörung und gleichzeitig Augenmuskel- oder Fazialislähmung entstanden. Bei dem selbst beobachteten Rezidiv wurde eine Neuritis optica gefunden.

Außerdem sollen noch Reflexamaurosen vorkommen, bei denen durch Gefäßkrampf eine Ischaemia retinae (Alfred Graefe) oder eine epileptische Amaurose (Jackson) erfolgt (cf. S. 107 u. S. 451). In der neuerdings von Lawford Knaggs[52] als Reflexamaurose aufgefaßten Erblindung scheint es sich um eine organische Optikuserkrankung gehandelt zu haben, da Sehnervenatrophie eintrat.

Auch doppelseitige Keratomalazie habe ich einmal ohne fieberhafte Puerperalerkrankung im Wochenbett entstehen sehen.

Hysterie kommt sowohl in der Laktationsperiode, wie in der Gravidität öfter zur Entwicklung. So beobachtete ich hysterische Ptosis. —

Bei der Geburt finden nicht allzu selten Verletzungen der Augen der Kinder statt. Sie können durch einfache Kompression des Kopfes in den Geburtswegen oder, was bei den schwereren Verletzungen meist zutrifft, durch die Hand des Arztes oder die Geburtszange bedingt sein. Ödem der Lider, Blutsugillationen in ihnen und in der Konjunktiva sind nicht allzu selten. Wintersteiner[71] untersuchte beide Augen eines mit der Zange entwickelten Kindes und fand ausgedehnte Blutungen in der vorderen Kammer, Iris und in der Suprachorioidea bis zum Äquator.

Auch diffuse weiß-bläuliche Trübungen der Hornhaut, infolge deren man die Iris nicht sehen konnte, waren zuweilen auf den Druck der Zange zurückzuführen (Noyes[45], Wecker[46]); später klärte sich übrigens das Gewebe wieder vollständig.

In der Netzhaut der Neugebornen sind oft Apoplexien (Königstein[41], Schleich[42]) nachweisbar, ebenso bisweilen Blässe oder Trübung der Papille oder Venenerweiterung (Schleich). Naumoff[43], der dasselbe gesehen und mikroskopische Untersuchungen anstellte, legt besonderes Gewicht auf die Steigerung des intrakraniellen Druckes.

Die Lider können zerrissen werden; Steinheim[36] fand den äußeren Teil des oberen Lides in einem Falle gänzlich abgerissen und infolge dessen ein Ektropium; in einem anderen Falle ging quer durch das obere Lid ein Riß und man blickte in die mit nekrotischem Gewebe gefüllte Orbita. Weiter kann der Augapfel vollständig herausgerissen werden.

Sehr merkwürdig ist eine Mitteilung von Hoffmann[39], wo nach Sekale die Geburt spontan vor sich gegangen war, aber das rechte Auge aus der Augenhöhle gepreßt war und nur noch an dem Musculus rectus inferior hing. Die Augenhöhle war von oben her eingedrückt und der Optikus in der Orbita abgerissen.

Wecker[46] sah ein Kind, dem der Arzt die linke Augenhöhle entleert hatte: er glaubte mit dem Finger in den Anus zu gehen, während eine Gesichtslage bestand.

Die Orbitalwand, besonders das Dach, wird öfter eingedrückt und es kommt dann zum Exophthalmus: trotzdem kann Heilung eintreten (Bouchut). Lomer[38] teilt einen Fall mit, wo Schröder die hohe Zange anlegte: das lebende Kind zeigte einen rechtsseitigen Exophthalmus, durch Bluterguß in die Orbita bedingt, und Blut in der vorderen Kammer.

Außer Zerreißungen der Augenmuskeln können auch Bewegungsstörungen durch Nervenlähmung vorkommen. Besonders oft wird der Fazialis getroffen; ferner ist Ptosis nicht allzu selten. Die Lähmung der Augennerven dürfte gewöhnlich durch Trauma in der Augenhöhle, wohl nur sehr selten durch Ruptur der Basis cranii oder durch Blutungen in der Nukleargegend bedingt sein. Bloch[37], der eine Zusammenstellung der betreffenden Verletzungen aus der Literatur gibt, bringt aus Hirschberg's Klinik drei Fälle von Abduzenslähmung infolge der Zangenanlegung: es fanden sich überall noch tiefgehende Hautnarben. Nadaud berichtet über zwei Okulomotoriuslähmungen, die bald schwanden; Berger[40] von einer dauernden Lähmung des Levator palpebrae und des Rectus superior.

Reese[51] beobachtete nach einer Zangengeburt mit starker Deformation des Schädels Miosis, Verengerung der Lidspalte, Exophthalmus: ein Symptomenkomplex, den er durch eine Läsion des Zervikalganglions des Sym-

pathikus erklärt, was allerdings ziemlich zweifelhaft erscheint; eher dürfte ein direktes Trauma auf den Bulbus gewirkt haben.

Es ist nicht unwahrscheinlich, daß eine Reihe angeborner Optikusveränderungen, speziell Atrophien, auf Verletzungen, die während der Geburt erfolgten, zurückzuführen sind. Naumoff[43] möchte einen Fall doppelseitiger Atrophie, wo die Zange angelegt war, in dieser Weise deuten. Auch de Beck[44] berichtet über Atrophia nervi optici nach Zangengeburt. Ich glaube, daß besonders einseitige Alterationen des Optikus und der Augenhäute, zumal wenn sie sich mit Muskellähmungen verknüpfen, oft während des Geburtsaktes entstehen. So sah ich ein 11jähriges Mädchen, das von Kindheit an Strabismus convergens, Abduzens und Amblyopie des rechten Auges (S $^1/_7$) hatte. Papilla optica deutlich abgeblaßt. Nach einer schweren Zangenentbindung war das Auge vier Wochen lang geschlossen und die ganze Haut abgelöst gewesen. Hier dürfte für die Sehnervenaffektion ein orbitaler Bluterguß anzuschuldigen sein. In einem andern Falle konstatierte ich bei angeborner Schwachsichtigkeit einen Chorioidealriß: auch hier war die Geburt mit der Zange beendet worden, das Auge war darnach mehrere Tage mit geschwollenen Lidern geschlossen geblieben. Es ist naheliegend, die Chorioidealruptur auf den Zangendruck zurückzuführen.

Literatur.

1. Salo Cohn, Uterus und Auge. Eine Darstellung der Funktionen und Krankheiten des weiblichen Geschlechtsapparates in ihrem pathologischen Einfluß auf das Sehorgan. Wiesbaden 1890.
2. Mooren, Gesichtsstörungen und Uterusleiden. Archiv f. Augenheilkunde, Bd. 10, S. 519. 1881, und Separatabhandlung. 2. Aufl. Wiesbaden 1898.
   a. —, Ophthalmologische Mitteilungen 1874, S. 93.
3. Credé, Die Verhütung der Augenentzündung der Neugeborenen. Archiv f. Gynäkologie, Bd. 17, Abt. 1, S. 50. 1881.
4. Mavel, Gazette des hôpitaux 1853, Nr. 5.
5. Magnus, Ein Fall von Blennorrhoea neonatorum mit Beteiligung der Kornea, bereits im Uterus erworben. Klin. Monatsbl. f. Augenheilkunde 1887, S. 389.
6. Runge, Die Krankheiten der ersten Lebentage. 2. Aufl. 1893, S. 239.
7. Schmidt-Rimpler, Bemerkungen zur Ätiologie und Therapie der Blennorrhoea neonatorum. Deutsche med. Wochenschr. 1890, Nr. 1.
8. Groenouw, Die Augenentzündung der Neugebornen in klinischer und bakteriologischer Hinsicht. Archiv f. Ophthalmologie, Bd. 52, S. 1—71. 1901.
   a. —, Graefe-Saemisch' Handbuch der gesamten Augenheilkunde, 2. Aufl., Bd. 22, T. 1, S. 152. 1902.
9. Parinaud, Conjonctivite lacrymale à pneumococques des nouveau-nés. Annales d'Oculistique, Bd. 112, S. 369. 1894.
10. Deutschmann, Arthritis blennorrhoica. Archiv f. Ophthalmologie, Bd. 36, Abt. 1, S. 109. 1890.
11. Haltenhoff, Über Conjunctivitis gonorrhoica ohne Infektion. Archiv f. Augenheilkunde, Bd. 14, S. 103. 1884.

12. Hirschberg, Über gonorrhöische Bindehautentzündung bei Kindern. Berliner klin. Wochenschr. 1884, S. 555.
13. Ranschoff, Periodisch wiederkehrende Hornhauterkrankungen im Zusammenhang mit Störungen des Allgemeinbefindens. Klin. Monatsbl. f. Augenheilkunde 1889, S. 218, u. 1891, S. 275.
14. Landesberg, Augenleiden in Verbindung mit normaler Menstruation. Centralbl. f. prakt. Augenheilkunde 1883, S. 134.
15. Stuelp, Ein Fall von hartnäckig rezidivierender herpesartiger Erkrankung der Konjunktiva und Kornea im Zusammenhang mit Menstruationsstörungen der Menopause. Archiv f. Ophthalmologie, Bd. 40, Abt. 2, S. 224. 1894.
16. Ewers, Amblyopie bei zessierenden Menses. Zweiter Jahresbericht, S. 17. Ref. in Nagels Jahresbericht f. Ophthalmologie 1872, S. 358.
17. Samelsohn, Amaurose nach plötzlicher Unterdrückung des Menstrualflusses. Berliner klin. Wochenschr. 1875, S. 27.
18. H. Cohn, Augenkrankheiten bei Masturbanten. Archiv f. Augenheilkunde, Bd. 11, S. 198. 1882, u. Lehrbuch der Hygiene des Auges 1892, S. 550.
a. —, Messungen der Prominenz der Augen etc. Klin. Monatsbl. f. Augenheilkunde 1867, S. 350.
b. —, Über Verbreitung und Verhütung der Augeneiterung der Neugebornen. Sammelforschung. Berlin 1896.
19. Abadie, Considérations sur certaines formes de cécité subite. Union médic. 1874, Nr. 15 u. 16.
20. Finkelstein, On sensory disorders in diseases and on changes of the field of vision in menstruation. Dissertation. Petersburg 1887.
21. Müller, Chemosis menstrualis. Klin. Monatsbl. f. Augenheilkunde 1893, S. 27.
22. Perlia, Über spontane Blutungen aus normaler Konjunktiva. Münchner mediz. Wochenschr. 1888, S. 126.
23. Hirschberg, Menstruelles Gelbsehen. Berliner klin. Wochenschr. 1872, S. 579.
24. Dunn, The bad affects which the etablishment of menstruation may have on the course of interstitial keratitis. Archiv of Ophthalm., Bd. 24, Heft 3. 1895.
25. Königshöfer in der Dissertation von Pressel, Ein Fall von rezidivierenden Glaskörperblutungen infolge von Menstruationsstörungen. Stuttgart 1894.
26. Abelsdorff, Zur klinischen Bedeutung bitemporaler Gesichtsfelddefekte. Archiv f. Augenheilkunde, Bd. 31, S. 150. 1895.
27. Beer, Über einen Fall von Sehnervenaffektion bei Uterus infantilis. Wiener klin. Wochenschr. 1892, Nr. 30—32.
28. Szili, Vorübergehende Erblindung im Wochenbette. Centralbl. f. prakt. Augenheilkunde 1882, S. 169.
29. Matteson, Sudden blindness during labor. Medic. and surgic. Reporter, 1. Mai 1886.
30. Börner, Über nervöse Hautschwellungen als Begleiterscheinungen der Menstruation und des Klimax. Volckmanns Sammlung klin. Vorträge, Nr. 312.
31. Heinzel, Über vorübergehende Erblindung während der Laktationsperiode. Beiträge zur Augenheilkunde, Heft 13, S. 13, u. Heft 21, S. 37. 1895.
32. Nettleship, On cases of retro-ocular neuritis. Case 25. Transactions of the Ophthalmical Society of the United kingdoms, Bd. 4. 1884.
—, Cases of temporary blindness during lactation. Royal London Hospital Reports, Bd. 13, Abt. 2, S. 97. 1891.
33. Axenfeld, Augenerkrankungen während der Schwangerschaft, des Wochenbettes und der Stillungszeit. Sammelbericht. Monatsschr. f. Geburtshilfe u. Gynäkologie, Bd. 2, Heft 6. 1896.

34. Gibson, Ophthalmical Hospital Reports. Jan. 1859. Von Förster zitiert.
35. Rogman, Contribution à l'étude des affections oculaires survenant chez la femme dans le cours de l'allaitement. La Flandre médicale 1894, Nr. 7.
36. Steinheim, Zur Kasuistik der Verletzungen des Auges und seiner Adnexe durch die Zangenentbindung. Deutsche med. Wochenschr. 1883, Nr. 17.
37. Bloch, Abduzenslähmung durch Zangengewalt, nebst einem Anhang über Augenverletzungen aus gleicher Ursache. Centralbl. f. prakt. Augenheilkunde 1891, S. 134.
38. Lomer, Berichte der Berliner gynäkologischen Gesellschaft. Dezember 1883.
39. Hofmann, Monatsschrift f. Geburtskunde 1854.
40. Berger, Angeborne Lähmung des Levator palpebrae superioris und des Rectus superior, wahrscheinlich durch Zangenextraktion veranlaßt. Archiv f. Augenheilkunde, Bd. 17, S. 287. 1887.
41. Königstein, Untersuchungen an den Augen neugeborner Kinder. Wiener mediz. Blätter, Bd. 4, S. 20. 1881.
a. — Okulistische Mitteilungen. Wiener mediz. Presse 1885, Nr. 19 f.
42. Schleich, Die Augen von 150 neugebornen Kindern ophthalmoskopisch untersucht. Mitteilungen aus der ophthalmiatrischen Klinik in Tübingen 1884.
43. Naumoff, Über einige pathologisch-anatomische Veränderungen im Augengrunde bei neugebornen Kindern. Archiv f. Ophthalmologie, Bd. 36, Abt. 3, S. 180. 1890.
44. de Beck, Atrophie de la papille consécutive à une délivrance par le forceps. France médicale 1889, S. 1229. Referat in Nagels Jahresbericht 1889, S. 383.
45. Noyes, Traumatic keratitis caused by forceps delivery of an infant. Transactions of the American Ophthalmological Society. Session 1895. New-London, S. 454.
46. de Wecker, Lésions oculaires obstétricales. Annales d'Oculistique, Bd. 116, S. 40. 1896.
47. Lindemann, Arthritis blennorrhoica. Beiträge zur Augenheilkunde, Bd. 5, S. 30 1892.
48. Nobel, Gonorrhöische Iritis mit Arthritis. Archiv f. Dermatologie u. Syphilis, Bd. 23, S. 147. 1894.
49. Hoeck, Ophthalmoblennorrhoe und Arthritis blennorrhoica metastatica. Centralbl. f. Gynäkologie 1893, Nr. 50.
50. Sobotka, Über einen Fall von Arthritis blennorrhoica. Prager mediz. Wochenschr. 1893, Nr. 25.
51. Reese, A case of traumatic paralysis of the cervical sympatetic with oculo-papillary symptoms, following forceps delivery. XVI. New-York Eye and Ear Informary Reports. Jan. 1896.
52. Lawford Knaggs, Reflex amblyopia due to pregnancy. The Brit. medic. Journ. 21. März 1896.
53. Trousseau in der Diskussion zu Panas' Vortrag: Le rôle de l'autoinfection dans les maladies oculaires. Annales d'Oculistique, Bd. 117, S. 335. 1897.
54. Hilbert, Retinitis infolge von gonorrhöischer Infektion. Memorabilien. Zeitschr. f. prakt. Ärzte 1896, Heft 7.
55. Campbell Highet, Neuroretinitis caused by gonorrhoea. The medic. Bulletin April 1896.
56. Sutphen, Amaurosis in women. Transactions of the American Ophthalmological Society. 27th meeting. 1891, S. 200.
57. Fers, Gonorrhoeal ophthalmia occurring in Utero. North Americ. Practition. 1893. Referat. Centralbl. f. prakt. Augenheilkunde 1893, S. 557.

58. Bettmann, The relation between the eyes and diseases of the female genital organs. Americ. Journ. Obstetr. New-York, Bd. 28, S. 498. 1893.
59. Klopstock, Über Augenleiden im Gefolge von Menstruationsanomalien. Dissertation. Freiburg 1893.
60. Seeligsohn, Menstruelle Chemosis. Centralbl. f. prakt. Augenheilkunde 1896, S. 312.
61. Hiram Woods, Some cases of acute chorioiditis in young adults. Annals of Ophthalmology and Otology, Juli 1896.
62. Friedenwald, Affections of the eye and normal menstruation. Journal of eye, ear and throat diseases. Oct. 1896.
63. Wagenmann, Beitrag zur Kenntnis der Zirkulationsstörungen in den Netzhautgefäßen. Archiv f. Ophthalmologie, Bd. 44, Abt. 2, S. 219. 1897.
64. Fage, Un cas d'élephantiasis des paupières. Annales d'Oculistique, Bd. 107, S. 276. 1892.
65. Lucas, Gonorrhöische Gelenkeiterung bei Säuglingen im Anschluß an eiterige Konjunktivitis. Royal Medical and Chirurg. Society. Sitzung vom 24. Januar 1899. Referat. Münchner mediz. Wochenschr. 1899, Nr. 14.
66. van Moll, Gibt es eine metastatische Konjunktivitis? IX. Congrès international d'Ophthalmologie d'Utrecht 1899. Compte-rendu 1900, S. 183.
67. Terson, Dacryoadénite blennorrhagique. Revue générale d'Ophthalmologie 1900, Nr. 201, u. Die ophthalmologische Klinik, Bd. 4, S. 152.
68. Dolganow, Ein Fall von gleichzeitiger Menstruation per vaginam und aus der Lidhaut. St. Petersburger mediz. Wochenschr. u. Wratsch 1900, Nr. 37.
69. Bosse, Augenhintergrundbefunde bei Schwangeren und Wöchnerinnen. Archiv f. Augenheilkunde, Bd. 42, S. 107. 1900.
70. Böhm, Ein Fall von spontanem Exophthalmus während der Geburt. Die ophthalmologische Klinik, Bd. 3, S. 3. 1899.
71. Wintersteiner, Beitrag zur Kenntnis der Geburtsverletzungen. Zeitschr. f. Augenheilkunde, Bd. 2, S. 443. 1900.
72. Saemisch, Die Krankheiten der Konjunktivitis, Kornea und Sklera. Graefe-Saemisch' Handbuch der gesamten Augenheilkunde, 2. neubearbeitete Aufl., 2. Teil, Bd. 5, 1. Abt., 4. Kap. 1904.
73. Terrien, Affections oculaires d'origine menstruelle. Gaz. des Hôpitaux, Sept. 1903.
74. Dahlström, Gelenkentzündung bei Blennorrhoe Neugeborner. Klin. Monatsbl. f. Augenheilkunde (Beilageheft zum 41. Jahrg.), S. 381. 1903. (Mit Literatur.)
75. Fridenberg, Vikarierende Menstruation in die Netzhaut mit nachfolgender Ablösung und Retinitis striata. Trans. Americ. Ophthalmol. Soc. 1903.
76. Bistis, Les complications oculaires pendant la lactation. Archives d'Ophthalmologie, Bd. 24, S. 462. 1904.
77. Causé, Metastatische Tränendrüsenentzündung bei Gonorrhoe. Zeitschr. f. Augenheilkunde, Bd. 11, S. 399. 1904.

VII.

ERKRANKUNGEN

DER

VERDAUUNGSORGANE.

VII. Erkrankungen der Verdauungsorgane.

Die Affektionen der Verdauungsorgane ziehen in ähnlicher Weise wie die der Geschlechtsorgane das Auge mittelbar oder unmittelbar in Mitleidenschaft; auch hier kommen öfter reflektorische Nervenreizungen in Betracht.

Über den Einfluß der Erkrankungen der Zähne auf das Sehorgan liegen eine Reihe von Beobachtungen vor.

Ich[1] selbst habe früher Untersuchungen über Akkommodationsbeschränkungen bei Zahnleiden angestellt. Dieselben erstreckten sich weit über 100 Fälle, von denen sich 92 verwenden ließen: bei den übrigen erschienen die eine feinere Beobachtung erfordernden Angaben zu schwankend. Wenn man die gefundene Akkommodationsbreite mit der nach Donders' Angaben in dem gegebenen Lebensalter normalen verglich, so fand sich dieselbe 73 mal, und zwar zum Teil ganz enorm herabgesetzt. Diese Verringerung wich meist, aber nicht immer, mit dem Aufhören des Zahnschmerzes. Bei einseitigem Zahnleiden war fast jedesmal die Akkommodationsbreite auf der erkrankten Seite stärker herabgesetzt: unter 31 Fällen von Differenzen zwischen den beiden Augen wurde nur ein einziges Mal das Gegenteil beobachtet. Am häufigsten fanden sich diese auf Reizung der Dentaläste des Nervus trigeminus zurückzuführenden Akkommodationsbeschränkungen im jugendlichen Lebensalter. Die nächstliegende Erklärung wäre natürlich die, daß der Schmerz als solcher dabei eine Rolle spielte und die erforderliche maximale Anstrengung des Akkommodationsmuskels verhinderte. Hiergegen spricht aber, daß durchaus nicht immer die Stärke der Schmerzen dem Grade der Akkommodationsbeschränkung konform war, und ferner, daß die Beschränkung in der Regel auf der erkrankten Seite stärker hervortrat.

Mir scheint es eher annehmbar, daß ein reflektorischer Einfluß auf die Sekretionsnerven des Auges geübt wird und hierdurch eine Drucksteigerung entsteht, wie die Versuche über Trigeminusreizung von Wegner, v. Hippel und Grünhagen ergeben. Wir sehen nach vorangehenden Trigeminusneuralgien in einzelnen Fällen sogar Glaukom ausbrechen. Diese intraokulare Drucksteigerung, die auch auf die Oberfläche

der Kristallinse wirkt, hindert die zu starker Akkommodation erforderliche maximale Krümmungszunahme; es wäre dies analog der im Prodromalstadium des Glaukoms beobachteten Akkommodationsbeschränkung, der sogenannten „frühzeitigen Presbyopie“. In dieser Weise erklärt sich auch die stärkere einseitige Akkommodationsbeschränkung; auch physiologische Experimente mit Reizung sensibler Nerven haben in einzelnen Fällen die stärkere reflektorische Reizung der Gefäßwände auf derselben Seite ergeben (Wegner). Der Einwand, den Jacobson (l. c., S. 88) gegen obige Deutung macht, daß in meinen Fällen nie ein akuter Glaukomanfall oder eine glaukomatöse Exkavation eingetreten ist, scheint mir nicht durchschlagend: einmal zeigte sich die Akkommodationsbeschränkung besonders bei jugendlichen Individuen, wo Glaukom wegen der größeren Elastizität der Skleralkapsel überhaupt seltener ist, und dann handelte es sich doch um sehr vorübergehende Zustände. Daß übrigens in disponierten Augen durch Zahnschmerzen akute Glaukomanfälle ausgelöst werden können, zeigt der Fall von Creniceau[2] aus Schuleks Klinik. Ein 63jähriger Lehrer bekommt heftige Zahnschmerzen, von einem unteren Backzahn ausgehend, die sich über das ganze Gesicht erstrecken; am folgenden Tage, wo sich inzwischen ein Abszeß am Unterkiefer gebildet hatte, lassen dieselben etwas nach, um in der Nacht mit noch größerer Heftigkeit sich auch auf das rechte Auge und die Schläfe auszubreiten: 12 Stunden später konstatierte Schulek einen akuten Glaukomanfall. Selbst kurz nach der Iridektomie erfolgten wieder gleichzeitig mit neu auftretendem Zahnschmerz Rezidive der Entzündung. In diesem Falle handelte es sich um ein Auge, auf dem bereits der Anamnese nach Glaucoma simplex bestanden hatte.

Auch Mooren[3] schreibt, allerdings ohne spezielle Daten anzugeben: „Eine große Zahl von Beobachtungen existiert, in denen eine kontinuierliche Reizung eines Dentalastes des Trigeminus zur Entwicklung von Glaukom führte.“ Ich habe ebenfalls Patienten gesehen, die besonders lange Zeit an Zahnschmerzen vor der glaukomatösen Krankheit gelitten hatten. Daß Gesichtsneuralgien zweifellosen Einfluß auf die Entstehung des grünen Stares haben, geht aus vielfältigen Beobachtungen hervor (cf. Schmidt-Rimpler[1a]). Aber auch objektiv läßt sich bisweilen eine intraokulare Druckzunahme bei Trigeminusneuralgien, die auch die Dentaläste öfter treffen, mit Sicherheit konstatieren.

Wenn dann Jacobson noch ferner Anstoß an der Höhe der Akkommodationsbeschränkung bei Zahnleiden in einzelnen meiner Fälle nimmt, so kann hier allerdings die allgemeine Energieherabsetzung mitgewirkt haben. Daß sie aber allein nicht, wie Knies (l. c., S. 276) meint, die Affektion bewirkt, geht aus dem oben Angeführten hervor. — Über den Einfluß des Zahnens auf Starbildung siehe S. 434.

Eine sehr ungewöhnliche Beobachtung von einer nach Zahnextraktion entstandenen rechtsseitigen Mydriasis und vollkommenen Akkommodationsparalyse möchte ich noch anführen. Eine 23jährige Pfarrersfrau kommt mit der erwähnten Affektion zu mir; sie gibt an, nach einer vor acht Wochen stattgefundenen Extraktion beider Weisheitszähne ein paar Tage hindurch Schmerzen im Munde und beim Schlucken gehabt zu haben, alsdann sei die Pupillen- und Akkommodationslähmung aufgetreten. Irgendwelche sonstigen ursächlichen Symptome (Lues etc.) waren nicht vorhanden. Man könnte vielleicht an Diphtheritis denken, von der die Patientin jedoch nichts weiß; es spricht aber auch gegen diese Ätiologie die Einseitigkeit der Akkommodationsparalyse und die Mydriasis, welche bei diphtheritischen Lähmungen fast regelmäßig fehlt.

Wie bei allen Neuralgien kann auch reflektorisch ein Krampf des Ziliarmuskels mit Akkommodationsspasmus eintreten, ebenso Blepharospasmus und Niktitatio. Gelegentlich strahlen die Schmerzen bis in das Auge; das Nahesehen ist anstrengend, ebenso ist oft Photophobie vorhanden.

Daß die Augen häufig bei Zahnschmerzen sich röten und tränen, ist bekannt; ebenso, daß es bei Zahnperiostitis des Oberkiefers zu einem Ödem der Wangen und der Lider kommen kann.

Die Knochenentzündung gibt bisweilen durch eine Fortsetzung in die Highmorshöhle oder auch durch ein direktes Fortkriechen an der äußeren Oberkieferwand bis in die Orbita hinein, wie der S. 465 mitgeteilte Fall von Hirsch zeigt, sogar Anlaß zu schweren Entzündungen des orbitalen Fettzellgewebes und selbst des Optikus.

Hirsch[5] hat später noch einige ähnlich verlaufene Fälle nach Zahnextraktionen von oberen Backzähnen mitgeteilt, wo Exophthalmus und Erblindung mit folgender Atrophia nervi optici eintrat. In einem Falle kam es zur Zerstörung des Augapfels durch eiterige Iridochorioiditis mit Hornhautperforation: hier entstand drei Tage nach der Herausnahme des linken oberen Mahlzahnes unter Fieber eine Schwellung der linken Wange und des linken Auges mit Protrusion. Die Sonde am inneren Orbitalrande kam auf entblößten Knochen und ließ sich bis in die Nähe des Foramen opticum vorschieben. Die Ophthalmie selbst ist auf septische Infektion zurückzuführen. Dasselbe gilt betreffs des von Dimmer[15] mitgeteilten Falles, wo nach einer sehr erschwerten Extraktion eines linken Backzahnes, welcher eine Schwellung der Wange und Halsschmerzen folgten, sich später eine Panophthalmitis des rechten Auges einstellte.

Auch Schneider[7] bringt eine von ihm beobachtete beginnende Optikusatrophie mit einer im Periost längs der Nervenscheiden bis zur Orbita und dem Foramen opticum verlaufenden Entzündung in Verbin-

dung. Sicherer noch erscheint die Beobachtung von Samelsohn[8]. Bei einem 50jährigen Patienten begann unmittelbar nach der Zahnextraktion die Anschwellung der rechten Gesichtshälfte, nach fünf Tagen war Exophthalmus und Amaurose mit reaktionsloser Pupille, ohne pathologischen ophthalmoskopischen Befund, zu konstatieren, später Atrophia nervi optici.

Diese Beobachtung ist übrigens in der Zusammenstellung von Vossius[12] (1884) über Orbitalphlegmonen infolge von Zahnkaries nicht erwähnt. Auf Grund seiner Nachforschungen gibt Vossius den genetischen Zusammenhang in nachstehender Weise an: Nach Beseitigung eines Zahnes folgt Erysipel, Orbitalphlegmone, Iridochorioiditis, Phthisis bulbi (1 Fall), Phlegmone der den Oberkiefer umgebenden Weichteile (2 Fälle), Periostitis derselben auf die Orbita fortgeleitet (2 Fälle), Hydrops des Antrum Highmori (1 Fall), abszedierende Entzündung des Antrum als Mittelglied (7 Fälle). In seinem eigenen Falle hatte sich wenige Stunden nach Extraktion des vorletzten linken oberen Backzahnes eine Anschwellung der Backe und Lider gebildet; am nächsten Tage konnte das Auge nicht mehr geöffnet werden. Es bestand bei der Untersuchung am darauffolgenden Tage Exophthalmus; wenig später Amblyopie, veranlaßt durch Neuritis und Thrombophlebitis einer Netzhautvene, Lidabszeß; später Periostitis der Lamina papyracea des Siebbeines mit Eiterentleerung aus der betreffenden Nasenhöhle. In sechs Wochen erfolgte Heilung und Wiederherstellung des Sehvermögens.

Wicherkiewicz[9] fand einige Zeit nach der Extraktion eines kariösen Zahnes eine Gangrän der Lider und einen Orbitalabszeß; es folgte eine Meningitis, an welcher der Kranke zugrunde ging. Abszesse am unteren Augenlide bei Eiterung der Alveolen sind verhältnismäßig häufig.

Aus den mitgeteilten Beobachtungen ergibt sich, daß das Orbitalgewebe und der Opticus einmal durch direkt fortkriechende entzündliche Prozesse bei Zahnkaries beteiligt werden können, oder auch in der Weise, daß septische Metastasen auftreten. Die Erblindungen sind wohl meist Folge einer Schwellung des Orbitalgewebes, in einzelnen Fällen erscheint auch eine vom Periost auf den Optikus übergehende Entzündung annehmbar.

Weniger verständlich ist ein von Hermann[14] mitgeteilter Fall, wo nach Extraktion eines zweiten oberen Backzahnes noch an demselben Tage ein 5jähriger Knabe vollständig erblindet war. Objektiv beiderseits Stauungspapille; außerdem links Abduzensparese. Zwei Tage später tritt auf einem Auge Lichtschein ein. Nach etwa vier Monaten rechts S $^1/_6$, links S $^2/_5$; die Papillen erscheinen blaß. Die Annahme Hermann's, daß infolge der Zahnextraktion eine Blutung an der Basis cranii eingetreten sei, welche das Chiasma und den rechten Abduzens getroffen habe, erscheint mir nicht sehr wahrscheinlich, besonders auch wegen des

Auftretens der Stauungspapille nicht, die eine intraokulare Druckerhöhung voraussetzt. Ich würde eher an einen Tumor denken, der eine plötzliche Schwellung erfahren hat.

Die rein reflektorischen Amaurosen, wie sie berichtet werden (cf. Feuer[4]), oft mit konzentrischer Gesichtsfeldeinengung und bald vorübergehend, mit negativem ophthalmoskopischen Befund, dürften meist in das Gebiet der einfachen oder der traumatischen Hysterie fallen. So beispielsweise der Fall von Lardier[11]. Ein 8jähriger Knabe hatte am rechten Auge eine Konjunktivitis und Hornhauttrübung; als eines Tages der Verband abgenommen wurde, war das Auge amaurotisch. Lardier fand den ersten rechten oberen Backzahn kariös und brachte hiermit die Erblindung in Verbindung. Sofort nach der Extraktion konnte der Knabe Finger zählen und kam zu einem der Hornhautnarbe entsprechenden Sehvermögen.

Die Fälle von Delgado und Wecker können vielleicht auch dieser Kategorie angehören, sind aber immerhin ziemlich kompliziert. Ich erwähne hier die Beobachtung von Wecker, wie Zehender[13], der einige diesbezügliche Mitteilungen, auch von Hutchinson, zusammenstellt, sie mitteilt. Eine 28jährige Näherin litt seit längerer Zeit an Schmerzen des ganzen Oberkiefers. Nach Ablauf eines heftigen Schmerzanfalles bemerkt sie, daß sie rechterseits völlig erblindet ist. Einige Tage später ist sie nach einem ähnlichen Anfall auch links amaurotisch. Die hellste Lampe verursacht ihr nur unsichere Lichtempfindung. Die Pupillen sind mäßig erweitert, reagieren aber nicht auf Lichtreize. „An Simulationsversuche ist kaum zu glauben.“ Es werden auf Weckers Rat links fünf kariöse Zähne ausgezogen; gleich nach dem Erwachen aus der Chloroformnarkose versichert Patientin, links wieder zu sehen; nach fünf Tagen normale Sehschärfe, rechts nur quantitative Lichtempfindung. 14 Tage später werden rechts drei kariöse Zähne ausgezogen; gleich darauf tritt auch auf dem rechten Auge das Sehvermögen ein. —

Die von den Kiefern ausgehende Aktinomykose führt nicht selten Ödem der Lider herbei. Partsch[36] beschreibt einen Fall, wo bei einem 15jährigen Fräulein der Prozeß am rechten Oberkiefer mit Schwellung begann und sich auf die Wange und die Lider erstreckte. Das Auge konnte nur schwer geöffnet werden. Am oberen Augenlide zeigte sich eine knotenartige Schwellung, die durch eine schwielige Induration des Muskelgewebes gebildet war: in ihr fanden sich, wie auch in den Abszessen der Wange, graugelbliche Knötchen, wo in Granulationsgewebe eingebettet die Fäden und Knoten des Strahlenpilzes lagen. de Vincentiis[36] konstatierte Aktinomyzeskörper in einer linsengroßen, mit graugelblichen Punkten besetzten Blase, die unter der Karunkel und im inneren Konjunktivalsegment lag. Der betreffende Patient hatte in Südamerika gelebt.

Vossius[54] beobachtete einen aktinomyzetischen Tumor, der durch das linke Felsenbein in den Schädel gewuchert war und durch die Zerstörung des linken Trigeminus eine linksseitige Keratitis neuroparalytica veranlaßt hatte.

Sehr bemerkenswert sind ferner die Ausführungen von v. Schröder[37], welcher die häufig beschriebenen Pilzkonkremente, welche in den Tränenröhrchen vorkommen (ich habe auch mehrere Fälle gesehen) und nach F. Cohns Vorgang als Streptothrix Foersteri bezeichnet wurden, für Aktinomykose erklärt. In seinem Falle, der mit den bisherigen mikroskopischen Beschreibungen übereinstimmt, war diese Diagnose sicher; ebenso haben Huth[38] und Elschnig[39] einen gleichen Befund mitgeteilt. Weitere Untersuchungen (Silberschmidt, Hirschberg[52], Zur Nedden[55]) haben jedoch gezeigt, daß es sich doch nicht immer um Actinomyces bovis handelt, sondern um verschiedene andere Formen der Streptothrix-Familie, zu deren Identifizierung schwierige Kulturen nötig sind. Der Name „Streptotrichie" dürfte demnach vorzuziehen sein (Axenfeld[51]). Während v. Schröder auf die Möglichkeit der Übertragung des Pilzes durch Gerstengrannen hinweist, hatte die Patientin von Huth sich „rohes Rindfleisch" auf das Auge gebunden. —

Bei gangränöser Mandelentzündung hat man bisweilen Phlegmone der Orbita und Thrombose des Sinus cavernosus beobachtet (cf. S. 501).

Ebenfalls auf septische Infektion führt Fütterer[34] einen Fall zurück, wo nach einer unter Fieber auftretenden Tonsillitis mit eiterigem Belage, aber ohne Diphtheriebazillen, sich eine Okulomotorius- und Abduzenslähmung mit beiderseitiger Neuritis optica entwickelte; später trat volle Heilung ein.

Als Neuritis optica, die nach einer Amygdalitis auf „reflektorischem Wege" entstanden sein soll, beschreibt Menacho[10] folgenden Fall. Ein sonst gesundes 15jähriges Mädchen bekommt am ersten Tage ihrer Menstruation eine katarrhalische Tonsillitis; die Menstruation verläuft regelmäßig. Am neunten Tage geht das Mädchen wieder zur Arbeit, muß dieselbe aber wegen Schwäche nach kurzer Zeit aufgeben. Einige Tage später hat sie zwei bis drei Minuten lange Erblindungsanfälle. Bald darauf — etwa drei Wochen nach der ersten Erkrankung — erblindet sie auf dem rechten Auge bis auf Lichtempfindung; das linke Auge zählt noch Finger in der Nähe. Ophthalmoskopischer Befund: Stauungspapille beiderseits. Die Mandeln sind hypertrophisch. Nach der Herausnahme derselben bessert sich sofort das Sehen; einen Monat später ist beiderseits volle Sehschärfe vorhanden. Da das Mädchen sonst vollkommen gesund war, speziell keine Nephritis hatte, kommt Menacho zu seiner obigen Annahme. Meines Erachtens ließe sich die Affektion der Sehnerven auch dadurch erklären, daß eine Diphtheritis des Rachens und der Mandeln vorangegangen war.

Über die sonst durch Diphtheritis der Mandeln und des Rachens entstehenden Erkrankungen des Sehorgans ist bereits (S. 484) gehandelt worden, ebenso über die Erblindungen nach Magen- oder Darmblutungen (S. 419).

Würmer im Darmkanal können teils durch Herabsetzung des allgemeinen Ernährungszustandes, teils reflektorisch auf das Auge und Sehvermögen einen Einfluß üben. Über die durch dieselben bedingte Anämie und ihre Folgen ist S. 414 gesprochen; es kam besonders das *Ankylostomum duodenale* in Betracht. Über die Netzhautapoplexien, die sich hier finden, haben neuerdings Nieden[46], Pflüger und Natanson wieder ausführlichere Mitteilungen auf dem internationalen medizinischen Kongreß in Moskau (1897) gemacht, ebenso über die vortreffliche Wirkung von Filix mas bei dieser Erkrankung.

Ähnlich können auch andere Eingeweidewürmer, vorzugsweise *Bothriocephalus latus,* derartige Störungen der Blutmischung hervorrufen, daß eine perniziöse Anämie mit ihren schädlichen Folgen für das Sehorgan entsteht. Besonders scheint dieser Effekt einzutreten, wenn die Würmer absterben und in Fäulnis übergehen. Man hat Retinitis haemorrhagica und Neuroretinitis mit entsprechender Amblyopie beobachtet (Reyer[17]); Netzhautblutungen in der Gegend des hinteren Augenpols, meist ohne bemerkenswerte Sehstörungen, sind sogar sehr häufig (Tschemolossow[56]). In leichteren Fällen kommt es nur zu Ermüdungserscheinungen beim Sehakt oder auch zur Hemeralopie; zuweilen tritt Nystagmus auf, wie Masius und Francotte (cf. Andoysky[16]) bei Massenerkrankungen an *Ankylostomum duodenale* bei Grubenarbeitern in Belgien gesehen haben. Geringe Gesichts- und Lidödeme finden sich öfter.

Außer diesen Augenerkrankungen sind noch eine Reihe anderer als Folge der Helminthen *(Ascaris lumbricoides, Oxyuris vermicularis, Taenia solium* etc.) beschrieben worden, die als reflektorische oder funktionelle aufzufassen sind. Es spielte früher besonders die durch Würmer veranlaßte Mydriasis der Kinder eine Rolle; aus neuerer Zeit wird das Symptom von Bouchut als bei *Taenia* vorkommend beschrieben, während viele Kinderärzte (Baginsky[18]) es nicht beobachtet haben. Eine beiderseitige hochgradige Miosis — ohne Reaktion auf Licht und Konvergenz — fand Denti[19]; dieselbe verschwand nach Abtreiben einer *Taenia solium.* Akkommodationskrampf beschrieben Guiot und Parinaud, Strabismus Hogg und Rampoldi. Auch Blepharospasmus kann durch Wurmreiz veranlaßt werden, wie die kasuistischen Mitteilungen von Andoysky aus Bellarminoff's Klinik neuerdings zeigen. In der Arbeit des letzteren findet man weiter ausführlichere Literaturangaben über Amblyopien ohne pathologischen ophthalmoskopischen Befund, die auf dieselbe Ursache zurückgeführt werden. Nach ihm hat noch Meurer[20] zwei Fälle von Er-

blindung veröffentlicht, die er durch Wurmreiz erklärt. Nachdem etwa eine Woche lang Kopfschmerzen und Erbrechen vorangegangen waren, erblindeten die Kinder vollständig. Ophthalmoskopisch zeigten sich die Papillen einmal „verwaschen, aber blaß", das andere Mal „graurot und sich wenig von der Umgebung abhebend", die Venen waren gefüllt und geschlängelt. In dem ersten Falle trat nach zehn Tagen ein schwaches Sehvermögen wieder ein, das sich dann allmählich und langsam hob; im zweiten Falle war schon nach zwei Tagen etwas Besserung. Bei beiden Kindern waren nach Kalomel zahlreiche Spulwürmer abgegangen. Meurer faßt den Prozeß als Leptomeningitis, durch den Wurmreiz veranlaßt, auf. Sicher ist diese Ursache jedenfalls nicht; auch kann ich mich nach der Beschreibung des ophthalmoskopischen Befundes nicht der Ansicht anschließen, daß es sich um eine „Stauungspapille" gehandelt hat: die Beschreibung spricht nur für Neuritis optica, da von einer Hervorwölbung der Papille nichts gesagt wird.

Zystizerkusblasen kommen im Auge gelegentlich mit Zystizerzen an anderen Stellen vor: meist aber sind sie dort isoliert. Auch läßt sich verhältnißmäßig selten das gleichzeitige Vorhandensein der *Taenia* im Darm nachweisen. Im allgemeinen scheint der Augenzystizerkus durch die strengere sanitätspolizeiliche Aufsicht des Fleischverkaufes seltener geworden zu sein (Schmidt-Rimpler[57], Hirschberg[52a]), dennoch habe ich in den letzten sieben Jahren fünf durch meridionalen Skleralschnitt extrahieren müssen, — eine Methode, um die sich bekanntlich Alfred Graefe die größten Verdienste erworben hat.

Kuhnt[44] hat aus dem Glaskörper einen von Leuckart als *Filaria* bestimmten Fadenwurm, der anfänglich in der Gegend der Makula unter der Netzhaut saß, mit Erfolg entfernt. Ophthalmoskopisch haben im Glaskörper Quadri, Fano, Mauthner, Schöler und Eversbusch[45] ebenfalls als Filarien aufgefaßte Gebilde gesehen.

Filaria Loa wurde von Argyll Robertson[40] unter der Konjunktiva und später bei demselben Individuum im oberen Lide beobachtet. Es handelte sich um eine Frau, die lange Jahre in Alt-Calabar gelebt hatte. Der Wurm wurde besonders lebhaft und machte größere Wanderungen bei höherer Temperatur, z. B. im warmen Zimmer. Die Erkrankung wird auf den Genuß schlechten Wassers geschoben. Auch von Sämisch[41] ist die *Filaria* unter der Conjunctiva bulbi in lebhafter Bewegung bei einem Afrikareisenden gesehen und extrahiert worden. Hirschberg[43] stellte die Literatur über diesen in Westafrika häufiger im Auge vorkommenden Fadenwurm zusammen. Weiter hat eine der Spezies nach nicht bestimmte *Filaria* Addario[42] aus einer erbsengroßen, mit seröser Flüssigkeit gefüllten Zyste der Conjunctiva bulbi bei einer Frau aus der Gegend

von Catania entfernt; das Auge war erblindet und blieb schmerzhaft, so daß noch ein zweiter Wurm in ihm vermutet wurde.

Echinokokkusblasen sind im Auge nie beobachtet worden, hingegen öfter in der Orbita. Auch ein Vordringen derselben vom Gehirn her ist berichtet (Westphal). Zum Unterschiede von anderen Orbitaltumoren dient der Nachweis einer elastischen, undeutlich fluktuierenden, bisweilen zitternde Bewegungen zeigenden Geschwulst; wenn dieselbe in Verbindung mit dem Gehirn steht, kann Pulsation beobachtet werden. Bei der Punktion mit einer Kanüle entleert sich eine klare eiweißfreie, aber stark chlornatriumhaltige Flüssigkeit, bisweilen mit Haken (die Literatur siehe bei Weeks[21]).

Die Trichinose ist S. 527 behandelt worden.

Bei chronischen Magen- und Darmleiden kann die eintretende Ernährungsstörung auf das Auge schädigend wirken: so findet man bei Kindern im ersten Lebensalter infolge chronischer Diarrhöe sogar Keratitis xerotica. Ferner hat dauernde Verstopfung, indem sie Kopfkongestionen veranlaßt, indirekten Einfluß, besonders auf bereits bestehende Augenleiden, — ein Moment, das für die Therapie von größter Bedeutung ist. Es erklärt sich so, daß man akute Glaukomausbrüche sowohl mit Diarrhöen (Förster) als mit Konstipation (Wicherkiewicz[9]) in Verbindung gebracht hat.

Hitzig[49] konstatierte die verhältnismäßige Häufigkeit von Pupillendifferenz — die linke ist enger als die rechte — bei Ösophaguskarzinom, die auf Sympathikusläsion zu schieben ist.

Der Schwierigkeit, den Zusammenhang von Hämorrhoidalleiden mit Augenaffektionen nachzuweisen, ist schon oben gedacht worden. Ich möchte jedoch nicht unterlassen, einen selbst beobachteten Fall hier noch anzuführen, wo man wenigstens mit einiger Wahrscheinlichkeit eine ursächlichere Verbindung vermuten kann. Ein 66jähriger Mann bemerkte vor vier Wochen in der Nacht, daß er eigentümlich schlecht sähe: die spätere genaue Prüfung ergab, daß das rechte Auge betroffen war. Die Sehstörung war gerade eingetreten, als Patient an ungewöhnlich starken Schwindelanfällen litt, die stets sich einstellten, wenn seine gewohnten Hämorrhoidalblutungen stockten. Die Augenuntersuchung ergab, daß die Arterien der Netzhaut sehr dünn und kaum sichtbar waren, während die Venen stark verbreitert, dunkel und geschlängelt erschienen. Auf der Netzhaut zahlreiche Apoplexien. Es wurden zentral Finger in 20 *cm* gezählt, das Gesichtsfeld war verengt. Es handelte sich hier wohl um eine Sehnervenblutung, die Arterien und Venen komprimierte.

Daß plötzliche Erblindungen aus einem akuten Magenkatarrh entstehen können und nach einem Brechmittel rasch zurückgehen, wie Leber (l. c., S. 969) anführt, erscheint mir zweifelhaft. Auf die älteren

Mitteilungen ist, sobald der ophthalmoskopische Befund fehlt, nicht viel Gewicht zu legen. Den in erwähnter Weise erblindeten und geheilten Clown, den Leber gesehen, habe ich auch mitbeobachtet: ich halte die Amaurose aber für eine urämische.

Ähnlich wie chronische Darmleiden können auch chronische Leberaffektionen durch Schwächung der Konstitution oder auch durch Zirkulationsstörungen das Sehorgan beeinflussen. Förster fand bei Leberhyperämien (Plethora abdominalis) infolge der Kopfkongestionen gelegentlich schnelle Ermüdung der Akkommodation; auch frühzeitige Linsentrübungen führt er darauf zurück. Jedenfalls ist bei allen Augenaffektionen dieses Moment zu beachten: seine Bedeutung tritt bei Behandlung von Uvealaffektionen oft auffällig zutage.

Vorhandener Ikterus zeigt sich am ausgeprägtesten an der Conjunctiva sclerae, weil hier die weiße Unterlage die gelbe Schleimhautfärbung stark hervortreten läßt. Selbst bei einfachen Magendarmkatarrhen sieht man häufig eine gelbliche Verfärbung.

Ikterische haben bisweilen im Beginn des Leidens Xanthopsie; meist geht das Gelbsehen bald vorüber. Es entspricht in seiner Erscheinung demjenigen, das bei Santoninvergiftungen vorkommt. Da nach Moxon[22] Linse und Glaskörper von gelbem Farbstoff frei bleiben und in einem von Rose untersuchten und sezierten Falle die etwas gelbgefärbte Kornea keine Verkürzung des Spektrums bewirkte, so erschien eine Toxinwirkung auf die violett empfindenden Netzhautelemente wahrscheinlich. Hingegen führt Hirschberg[29] einen genau untersuchten Fall an, wo die bei Tageslicht angestellte ophthalmoskopische Untersuchung eine deutliche Gelbfärbung der Papilla optica und des Augenhintergrundes gab, und hält demnach das Gelbsehen durch die Gallenstoffimbibition bedingt, da beim Sehen durch Gallenfarbstofflösungen das violette Spektrumende ausgelöscht wird.

Mit dem Ikterus ist bisweilen Hemeralopie verknüpft, und zwar kommt letztere besonders häufig bei der Zirrhose im hypertrophischen und atrophischen Stadium vor (Litten[24]), wird aber auch sonst beobachtet (Cornillon[25]). Parinaud[26] und Baas[30] nehmen als Grund der Hemeralopie eine Störung in der Bildung des Sehpurpurs an, die durch die veränderte Blutmischung bedingt ist, während Macé und Nicati[27] die Hemeralopie als Folge der mit dem Ikterus einhergehenden Blaublindheit betrachten, da die blauen Strahlen vorzugsweise das Sehen in der Dämmerung ermöglichen: in einigen Fällen fanden sie Hemeralopie mit Blaublindheit vereinigt. Es ist bemerkenswert, daß sich gelegentlich mit der ikterischen Hemeralopie auch eine Herabsetzung der Sehschärfe bei Tageslicht und konzentrische Gesichtsfeldeinengung verknüpfen (Weiß[31], Hirschberg, Hori[32]). Ebenso wurde Xerosis conjunctivae bisweilen

gleichzeitig mit der Nachtblindheit beobachtet (Baas[30]). In dem Falle von Hori traten kurz vor dem Tode tiefe Hornhautgeschwüre ein.

.Wie schon Lange und Stricker[23] beschrieben, kommen bei Leberaffektionen mit Ikterus bisweilen Blutungen in der Netzhaut vor. Litten[24] fand sie bei Ikterus catarrhalis, Cholelithiasis, Karzinom, Zirrhose, Abszessen, akuter Atrophie, Phosphorvergiftung, Hydrops cyst. fell.; sie geben an und für sich keine schlimme Prognose. Da in den betreffenden Fällen auch in anderen Organen Blutungen auftreten, so ist die Annahme einer durch Resorption der Gallenbestandteile bewirkten Blutdissolution wahrscheinlich. Bei einer akuten Leberatrophie nach Phosphorvergiftung beobachtete Litten auch weiße Plaques in der Netzhaut, die durch zahlreiche Körnchenkugeln und Tyrosinbüschel in der Körnerschicht bedingt waren.

Baas[30] sah in einem Falle ebenfalls große Mengen kleiner weißlicher Punkte im Augenhintergrunde, daneben Pigmentherde; die Arterien waren in ihrem Lumen verengt. Anatomisch fanden sich Endarteriitis und atrophische Veränderungen des Pigmentepithels; durch den Schwund des Farbstoffes, dort und in der Aderhaut, gleichzeitig mit bindegewebiger Hypertrophie, waren die weißen Flecke entstanden. Auch Hori konstatierte anatomisch eine chronische Chorioiditis, welche die übrigen Augenhäute in Mitleidenschaft gezogen hatte.

Periphere weiße Flecke und auch schwarze Pigmentflecke kommen übrigens bei Leberaffektionen öfter vor (Purtscher[50]). Auch kleine Pigmentflecke an den Gefäßen hat Meyer[32] bei in den Tropen leberkrank Gewordenen nachweisen können.

Landolt[28], der bei zwei Individuen, die an Retinitis pigmentosa litten, eine Zirrhose der Leber und Nieren feststellte, vergleicht beide Prozesse in ihrem histologischen Verhalten: Hyperplasie und Neubildung von Bindegewebe längs der Gefäßbahnen, infolge dessen Schwund des Parenchyms, beziehentlich der nervösen Elemente; endlich narbiger Schwund des hypertrophischen Bindegewebes mit Pigmentbildung.

Auch Litten hat in zwei Fällen von Leberzirrhose Pigmentdegeneration der Netzhaut beobachtet. Dieses Zusammentreffen ist immerhin auffallend, bildet aber doch eine sehr seltene Ausnahme, wenn man die zahlreichen Fälle von Retinitis pigmentosa ins Auge faßt, bei denen von sonstigen zirrhotischen Prozessen nichts vorhanden ist.

Schließlich ist das Auftreten von Xanthelasma bei Leberleidenden bemerkenswert. Nach Hebra bestand etwa in der Hälfte seiner Xanthelasmafälle vor oder nachher Ikterus. Korach[33] fand bei einer 25jährigen Dame, die infolge von totalem Choledochusverschluß an chronischem Ikterus litt, außer den gelblichbraunen Flecken und Knötchen an der Lidhaut auch solche an den verschiedensten Hautregionen. Übrigens bekommt man das einfache Lidhaut-Xanthelasma so häufig ohne Leber-

affektionen zu sehen, daß der Zusammenhang mit letzteren doch etwas locker erscheint.

Bei starken Kompressionen des Bauches (Hüter, H. Braun[47]) und auch des Thorax (Perthes[48], Scheer[53]) sind Blutungen im Gesicht, Ödem und blauschwarze Verfärbung der Lider durch Blutungen sowie gelegentlich Konjunktivalblutungen und Exophthalmus beobachtet worden. Die orbitalen Blutungen können vorübergehende Sehschwäche und Pupillendilatation veranlassen; der ophthalmoskopische Befund in einem von mir gesehenen Falle war negativ ebenso wie in anderen bekannt gewordenen Fällen. Nur Scheer[53] konnte nach einer Thoraxkompression in einem Auge zwei Netzhautblutungen konstatieren.

Literatur.

1. H. Schmidt-Rimpler, Über Akkommodationsbeschränkungen bei Zahnleiden. Archiv f. Ophthalmologie, Bd. 14, Abt. 1, S. 107. 1868.
   a. —, Glaukom. Bd. 5 in Graefe-Saemisch' Handbuch der gesamten Augenheilkunde, S. 66 u. 96. 1875.
2. Creniceau, Rheumatische Zahnschmerzen als Vorläufer von glaukomatösen Anfällen. Klin. Monatsbl. f. Augenheilkunde 1886, S. 310.
3. Mooren, Beiträge zur klinischen und operativen Glaukombehandlung. Düsseldorf 1881, S. 12.
4. Feuer, Die Beziehungen zwischen Zahn- und Augenaffektionen. Klin. Zeit- u. Streitfragen 1892, Heft 10.
5. Hirsch, Über Orbitalphlegmone. Prager mediz. Wochenschr. 1894, Nr. 14.
6. Hermann, Stauungspapille nach Zahnextraktion. Centralbl. f. prakt. Augenheilkunde 1893, S. 366.
7. Schneider, Über Optikusatrophie infolge von Alveolarperiostitis. Deutsche Monatsschrift f. Zahnheilkunde 1890, Nr. 11. Ref. im Centralbl. f. prakt. Augenheilkunde 1892, S. 287.
8. Samelsohn, Amaurose des rechten Auges infolge einer durch Zahnextraktion bedingten Periostitis orbitae. Berliner klin. Wochenschr. 1877, S. 752.
9. Wicherkiewicz, Now. Lekarskie 1890, Nr. 6 u. 7. Zitiert von Berger (S. 198).
10. Menacho, Neurite optique d'origine reflexe amygdalaire. Transactions of the eighth internat. ophthalmic. Congress 1894, S. 127.
11. Lardier, Amaurose sympathique des lésions dentaires guérie par l'extraction d'une molaire. Recueil d'Ophthalmologie 1875, S. 182.
12. Vossius, Ein Fall von Orbitalphlegmone bei Thrombophlebitis der Orbitalvenen nach Extraktion eines kariösen Backzahnes mit Ausgang in Heilung und Erhaltung des Bulbus sowie des Sehvermögens. Archiv f. Ophthalmologie, Bd. 30, Abth. 3, S. 157. 1884.
13. Zehender, Klin. Monatsbl. f. Augenheilkunde 1866, S. 269.
14. Hermann, Stauungspapille nach Zahnextraktion. Centralbl. f. prakt. Augenheilkunde 1893, S. 366.
15. Dimmer, Ein Fall von metastatischer Chorioiditis nach Extraktion eines Mahlzahnes. Wiener mediz. Wochenschr. 1883, Nr. 9.

16. Andoysky, Über die Augenerkrankungen infolge von Würmern im Darmkanal. Klin. Monatsbl. f. Augenheilkunde 1894, S. 263.
17. Reyer, Beiträge zur Ätiologie und Heilbarkeit der perniziösen Anämie. Deutsches Archiv f. klin. Medizin, Bd. 39, S. 31. 1886.
18. Baginsky, Kinderheilkunde. Braunschweig 1887.
19. Denti, Un rarissimo fenomeno pupillare riflesso da tenia. Bolletino d'Oculistica, Bd. 13, Nr. 17. 1891.
20. Meurer. Über Augenerkrankungen infolge von Würmern im Darmkanal. Klin. Monatsbl. f. Augenheilkunde 1894, S. 552.
21. Weeks, Ein Fall von Echinokokkus in der Orbita, mit einer Literaturübersicht über Echinokokkusblasen der Orbita. Archiv f. Augenheilkunde, Bd. 22, S. 206. 1890.
22. Moxon, Clinical remarks on Xanthopsia in jaundice and on the distribution of the bile pigment in jaundice. The Lancet, Nr. 1, S. 130. 1873.
23. Stricker, Hepatitis, Ikterus und Retinalblutungen. Berliner klin. Wochenschr. 1872, Nr. 21, u. Charité-Annalen, Berlin 1876, S. 324.
24. Litten, Über Veränderungen des Augenhintergrundes bei Erkrankungen der Leber. Zeitschr. f. klin. Medizin, Bd. 5, Heft 1, S. 55. 1882.
—, Über die Beziehungen von Leberkrankheiten zu Retinalaffektionen. Deutsche mediz. Wochenschr. 1882, Nr. 13.
25. Cornillon, De l'héméralopie dans les affections du foie. Progrès medic. 1882, Nr. 23.
—, Rapports de l'héméralopie et de l'ictère dans les hypertrophies du foie. Progrès médic. 1881, Nr. 9.
26. Parinaud, De l'héméralopie dans les affections du foie et de la nature de la cécité nocturne. Archive générale du médecine. April 1881.
27. Macé und Nicati, Explication du symptôme héméralopie. Recueil des actes du Comité médical des Bouches-du-Rhône. Mai-Juli 1881. Centralbl. f. prakt. Augenheilkunde 1881, S. 537.
28. Landolt, Anatomische Untersuchungen über typische Retinitis pigmentosa. Archiv f. Ophthalmologie, Bd. 18, Abth. 1, S. 325. 1872.
29. Hirschberg, Über Gelbsehen und Nachtblindheit der Ikterischen. Berliner klin. Wochenschr. 1885, Nr. 23.
30. Baas, Über eine Ophthalmia hepatica. Archiv f. Ophthalmologie, Bd. 40, Abt. 5, S. 212. 1894.
31. Weiß, Tübinger ophthalmiatrische Mitteilungen, Heft 3, S. 109. 1882.
32. Hori, Zur Anatomie einer Ophthalmia hepatica. Bericht der ophthalmolog. Gesellschaft zu Heidelberg 1895, S. 175. Diskussion: Weiß, Meyer. Ferner: Archiv f. Augenheilkunde, Bd. 31, Heft 1, S. 339.
33. Korach, Xanthelasma universale planum et tuberosum. Deutsche mediz. Wochenschrift 1885, Nr. 23.
34. Fütterer, Paresis of ocular muscles, proceeding visible septic infection of tonsils from which it orignated. Annals of Ophthalmology and Otology. Juli 1896.
35. Partsch, Aktinomykose der Augenlider. Centralbl. f. prakt. Augenheilkunde 1893, S. 161.
36. de Vincentiis, Actinomicosi conjunctivale. Lavori di Clinica oculistica de R. Università di Napoli, Bd. 3, S. 324. Ref. in Nagels Jahresbericht 1893, S. 212.
37. v. Schröder, Aktinomykose im unteren Tränenröhrchen. Monatsbl. f. Augenheilkunde 1894, S. 100.
38. Huth, Ein Fall von Aktinomykose des Auges. Centralbl. f. prakt. Augenheilkunde 1894, S. 106.

39. Elschnig, Aktinomyzes im Tränenröhrchen. Monatsbl. f. Augenheilkunde 1895, S. 188.
40. Argyll Robertson, Case of *Filaria Loa* in which the parasite was removed from under the conjunctiva. Ophthalm. Review 1894, S. 329, u. Annales d'Oculistique, Bd. 13, S. 277. 1895.
41. Lange und Saemisch, Über *Filaria Loa* Guyot im Auge des Menschen. Zeitschr. f. wissenschaftl. Zoologie, Bd. 40. 1895.
42. Addario, Su di un nematode dell'occhio umano. Annali di Ottalmologia, Bd. 14, S. 135. 1885.
43. Hirschberg, Über einen aus dem menschlichen Augapfel entfernten Fadenwurm. Centralbl. f. prakt. Augenheilkunde 1896, S. 27.
44. Kuhnt, Extraktion eines neuen Entozoon aus dem Glaskörper des Menschen. Archiv f. Augenheilkunde, Bd. 24, S. 205. 1892.
45. Eversbusch, Entozoon im Glaskörper. Münchner mediz. Wochenschr. 1891, S. 53.
46. Nieden, Influence de l'ankylostomiase sur l'œil. Diskussion: Pflüger, Natanson. Ref. in Annales d'Oculistique, Bd. 118, S. 299. 1897.
47. Braun, H., Deutsche Zeitschrift für Chirurgie, Bd. 51, S. 599.
48. Perthes, Über die Druckstauung. Deutsche Zeitschr. f. Chirurgie, Bd. 50, S. 436 u. Bd. 55, S. 384. 1900.
49. Hitzig, Über das Vorkommen und die Bedeutung einer Pupillendifferenz beim Ösophaguskarzinom. Deutsche mediz. Wochenschr. 1897, S. 577.
50. Purtscher, Beitrag zur Kenntnis der Ophthalmia hepatica. Archiv f. Ophthalmologie, Bd. 50, S. 83. 1900.
51. Axenfeld, Streptothrichie der Tränenröhrchen. Klin. Monatsbl. f. Augenheilkunde, 39. Jahrg., Bd. 1, S. 82. 1901.
52. Hirschberg, Über die Pilzkonkremente in den Tränenkanälchen. Centralbl. f. Augenheilkunde, 1902, S. 7.
— Die Verminderung der Finnenkrankheit. Berliner klin. Wochenschr. 1904, Nr. 25.
53. Scheer, Netzhautblutungen infolge von Kompression des Thorax. Archiv f. Ophthalmologie, Bd. 59, S. 311. 1904.
54. Vossius, Zwei seltene Fälle von Orbitalaffektion. Bericht über die 30. Versammlung der Ophthalmologischen Gesellschaft zu Heidelberg 1902, S. 210.
55. Zur Nedden, Über Pilzkonkremente in den Tränenkanälchen. Bericht über die 31. Versammlung der Ophthalmologischen Gesellschaft zu Heidelberg 1903, S. 64. Wiesbaden 1904.
56. Tschemolossow, Über Netzhautblutungen bei perniziöser Bandwurmanämie. Die ophthalmologische Klinik 1904, Nr. 10.
57. Schmidt-Rimpler, Sieben Extraktionen von intraokulärem Zystizerkus. Zeitschr. f. Augenheilkunde, Bd. 4, S. 93. 1900.

VIII.

HAUTKRANKHEITEN.

VIII. Hautkrankheiten.

Ein großer Teil der Hautaffektionen, welche besonders oft zu Augenkrankheiten führen, hat bereits in früheren Kapiteln seine Besprechung gefunden: dahin gehören die akuten Exantheme (S. 478), Erysipel (S. 483), die skrophulösen Ausschläge (S. 429), Hauttuberkulose (S. 510), syphilitische Ausschläge (S. 520), Lepra (S. 523), Pellagra (S. 529) und Herpes zoster (S. 216).

In seltenen Fällen sieht man umschriebene Ödeme der Lidhaut auftreten, ohne besondere Veranlassung. Sie gehen meist nach einigen Stunden oder einem Tage vorüber. Es handelt sich wohl meist um die von Quincke als akutes umschriebenes Hautödem gekennzeichnete Krankheit, die nicht nur die Haut, sondern auch die Schleimheit treffen kann. Von Riehl[54] u. a. sind Fälle mitgeteilt, wo die Ödeme öfter rezidivierten.

Lidgangrän findet sich bei infektiösen Allgemeinerkrankungen (Milzbrand, Erysipel, Pyämien), kann aber auch durch lokale Affektionen hervorgebracht werden. So hat Römer einen Fall von Lidgangrän mitgeteilt, der durch Infektion mit Streptokokken aus einer Varizellenpustel hervorging, Plaut einen solchen im Anschluß an übermäßige Eisanwendung. Ebenso ist sie beobachtet infolge übermäßig stark auftretender Jequiritykonjunktiviten (Vossius).

Bei Ekzemen, Impetigo, Psoriasis und sonstigen Hautausschlägen sind, selbst wenn sie nicht direkt die Lidhaut ergreifen, Konjunktiviten nicht eben selten. Auch frische Hornhautinfiltrationen können entstehen; sind bereits alte Flecke vorhanden, so zeigen sie große Neigung zur Erweichung. Öfter kommt es nach Hautekzemen zu Ektropien, indem die Lidhaut spröde wird und sich retrahiert.

Durch v. Sehlen sind die gegen das Hautleiden günstig wirkenden Salben (z. B. Ichthyol. ammon. 0·2—0·5; Amyl. tritic., Zinc. flor. ãã 10·0; Vaselini americ. 25·0) auch gegen die begleitende Bindehauterkrankung mit Erfolg angewendet worden und Peters[12] hat diese Beobachtung bestätigt.

Das Aufhören und Vertrocknen länger bestehender Ekzeme wird von Laien oft als Ursache von Augenentzündungen (Blepharokonjunkti-

viten, Konjunktivitis phlyctaenulosa, Keratitis) beschuldigt, ohne daß sich in der Regel ein sicherer Zusammenhang erweisen ließe; in einzelnen Fällen ist er allerdings nicht unwahrscheinlich. Dasselbe gilt von der Unterdrückung von Fußschweißen. Mooren[1] legt diesen Momenten eine, wie ich meine, etwas zu weitgehende Bedeutung bei: so sollen auch Netzhauthyperämien und Anaesthesia retinae nach plötzlichem Schwinden von Ekzemen öfter entstehen und ebenso andere Sehstörungen infolge von Unterdrückung von Fußschweißen. Immerhin wird aber bei der Anamnese und Therapie hierauf Rücksicht zu nehmen sein.

Die Seborrhoea der Gesichtshaut erstreckt sich oft auf die Augenlider. Daß bisweilen hierdurch sogar Veranlassung zu einer vorübergehenden Färbung der Lidhaut gegeben werden kann, zeigt der S. 293 erwähnte Fall von Rothmund. Milia, die oft Gruppen weißlicher Knötchen bilden, finden sich ebenfalls häufig auf den Lidern.

Das an den Lidrändern auftretende Molluscum contagiosum (Epithelioma contagiosum) veranlaßt bisweilen langdauernde Bindehautentzündungen; nur sehr selten sind die Geschwülste so zahlreich und groß („wie eine kleine Erbse"), wie sie Steffan[13] bei einem Kinde beobachtete. Sie können gleichzeitig im Gesicht und auf den Augenlidern entstehen: dies zeigte sich in zwei Epidemien (mit 27, beziehentlich 41 Erkrankungen), die Mittendorf[29] beobachtet hat.

Furunkelbildungen auf der Lidhaut kommen verhältnismäßig sparsam vor; besonders vorsichtig sei man mit ihrer Annahme, wenn die entzündliche Geschwulst über dem Tränensack ihren Sitz hat: hier handelt es sich in der Regel um Dakryozystitis.

Die Aknepusteln der Gesichtshaut finden sich auch gelegentlich an der Lidhaut; das Gerstenkorn der Lidränder hat man ebenfalls zur Akne gerechnet. Besonders in den Pubertätsjahren sind diese Hautkrankheiten häufig; es können dann monatelang rezidivierende Gerstenkörner auftreten. Umschläge mit Borsäurelösungen und Bepinseln der Lidränder mit 2%igen Höllensteinlösungen sind hier mit Vorteil anzuwenden. Capauner[61] beobachtete bei Frauen in den Jahren der Menopause mehrmals gleichzeitig mit der Akne vaskularisirte Knötchen auf der Hornhaut, die rezidivieren und allmählich eine vollständige Hornhauttrübung herbeiführen können.

Bei Erythema exsudativum multiforme sah Terson[14] beiderseits auch auf der Conjunctiva bulbi Knötchen, die nach 8—10 Tagen spurlos verschwanden. Bei den Formen des Erythema, die sich mit Bläschenbildungen um das eingesunkene Zentrum verbinden (Herpes circinatus, beziehentlich Herpes iris) kommt es gelegentlich zu einer stärkeren Beteiligung der Konjunktiva, und zwar in der Form einer katarrhalischen Konjunktivitis, bei der besonders das glasige Ödem der

Übergangsfalte und Conjunctiva sclerae auffallend erscheint, — oder in schweren Fällen zu einer membranösen Konjunktivitis (Hanke[59]).

Mohr[2] fand in einem Falle von Pityriasis rubra pilaris am Lidrande und in der Lidbindehaut mehrere mohn- bis hirsekorngroße Kügelchen, welche wenig in die Tiefe reichten und in ähnlicher Form bei der erwähnten Krankheit an der Lidhaut beobachtet wurden. Daneben bestanden Konjunktivitis und Hornhauttrübung mit umschriebenen Epithelverlusten. Die Hautkrankheit hatte vor neun Jahren am Fußrücken begonnen und sich allmählich über den ganzen Körper ausgebreitet. Es zeigten sich an verschiedenen Stellen und im Gesichte Rötungen, die teils diffus waren, teils kleine Flecke mit einer kleinen Schuppe in der Mitte bildeten.

Bei Urtikaria schwellen öfter auch die Lider an und es kann sich eine mit Tränen verknüpfte Konjunktivitis hinzugesellen. Lawson[30] hat sogar Akkommodationslähmung darnach beobachtet.

In einem Falle von Elephantiasis, die schon im ersten Lebensalter des 16jährigen Patienten mit einer Anschwellung am linken Fußknöchel begonnen und dann zu kolossaler Verdickung des Unterschenkels geführt hatte, fand Michel[11] eine Hyperplasie des Chiasma und Nervus opticus, die auf Sklerose beruhte.

Elephantiasis der Lider kommt nur selten vor. Zuerst hat A. v. Graefe[3] einen von ihm operierten Fall beschrieben. Walzberg[5] berichtet über einen von König in Göttingen exstirpierten kolossalen Tumor des oberen Lides, bei dem gleichzeitig eine ähnliche ringförmige Geschwulst am rechten Unterschenkel saß. Eine neuere Beobachtung teilt, unter gleichzeitiger Literaturangabe, M. Becker[45] mit. Es handelt sich nach Virchow bei diesen Geschwülsten um eine diffuse Fibromatose mit chronisch-entzündlichem Charakter: die Hauptmasse besteht aus Bindegewebe, daneben finden sich, wie auch in Becker's Fall, öfter ausgedehnte Lymphräume und Gefäßvermehrung. Bisweilen war schon eine angeborne Vergrößerung des Lides vorhanden, in anderen Fällen trat dieselbe unter anfallweisen erysipelartigen Schwellungen und Rötungen ein (Fage[6], v. Grosz[7], Polignani[9]). Während gewöhnlich nur die oberen Augenlider befallen sind, zeigten sich bei dem Mädchen, dessen Krankheit Fage beschreibt, alle vier Lider von weichen, schmerzlosen und elastischen Geschwülsten ergriffen.

Bei Sklerodermie liegen die Lider oft den Augen fest an, können nicht genügend gehoben werden. In einem von Logetschnikow[63] beschriebenen Fall war auch beiderseitige symmetrische Unbeweglichkeit der Augen vorhanden, die er wohl mit Recht auf Veränderungen in den Muskeln bezieht. In seinem Fall trat Heilung ein. Ich fand bei einem 21jährigen Mädchen die peripheren Teile der Lidhaut verhärtet,

während in 5 *mm*, beziehentlich 3 *mm* Entfernung von der Lidkante keine Verhärtung bestand. Die Lidspalte war verkleinert. Infolge der Härte war das Ektropionieren unmöglich. Die Bewegungen der Augen nach oben waren defekt; dabei chronische Konjunktivitis.

In einem Falle von Framboesia brasiliana oder Bonbas, den Breda[10] mitteilt, waren ausnahmsweise die Lider ergriffen: es entstanden am Rande knötchenartige Infiltrationen, die sich schmerzlos auf die Konjunktiva und die äußere Haut verbreiteten und nekrotisch zerfielen.

Favus soll nach Rampoldi[46] ebenfalls Augenkrankheiten (seröse Iritis, Iridozyklitis etc.) im Gefolge haben; doch dürfte ein direkt ursächlicher Zusammenhang kaum bestehen. Sehr selten sieht man ihn an der Lidhaut. In den zwei von mir[58] beobachteten Fällen hatte er sich einmal nach einer kleinen Hautverletzung entwickelt.

Die Beteiligung des Auges beim Pemphigus ist eingehend studiert worden: sie kommt sowohl beim chronischen als beim akuten Auftreten der Krankheit vor. Klemm[15] beobachtete unter 26 Fällen einer Epidemie von akutem Pemphigus bei Kindern dreimal Blasen auf der Bindehaut. Verhältnismäßig selten sieht man dieselben beim chronischen Pemphigus auf der Konjunktiva, ganz ähnlich wie dies für die Mundschleimhaut gilt: man findet in der Regel nur kleine Epithelverluste, die mit einem gelblich-weißen, schmierigen Belage bedeckt sind. Ich[17] habe in einem Falle, wo ich öfter den Ausbruch großer Blasen (über 1 *cm* Länge) auf der äußeren Lidhaut beobachtete und die Kranke in der Klinik hatte, doch nie auf den Schleimhäuten wirkliche Blasen gesehen, wohl aber die erwähnten Substanzverluste. Auch zeigte sich bisweilen eine wässerige Infiltration eines Konjunktival-Narbenstranges. Die kleinen belegten Epitheldefekte fand ich bei der Kranken auch im Munde und einmal vor den Menses auf den großen Schamlippen. Es ist übrigens anzunehmen, daß letzteren meist keine wirkliche Blasenbildung vorangeht, sondern daß die Epitheldecke sofort nekrotisch zerfällt, — eine Ansicht, die auch Borysieckiewicz[21] bezüglich der großen croupös-diphtheritischen Beläge, die er in seinem Falle sah, ausspricht.

Bei längerem Bestehen des Prozesses auf der Konjunktiva kommt es zu einem ähnlichen Bilde, wie wir es bei Narbentrachom beobachten; schließlich nimmt die Schrumpfung immer mehr zu, es entsteht ein vollständiges Symblepharon. Daneben öfter partielles Ektropium. Die Hornhaut pflegt sich zu trüben und unter xerotischen Erscheinungen, Geschwürsbildungen oder Pannus zu schrumpfen. Stets werden beide Augen ergriffen, wie es aus der Zusammenstellung von Albrand[16] hervorgeht, aber nie zu gleicher Zeit (Malcolm, Morris[28]).

Deutschmann[19] fand bei Pemphigus im Inhalte der Konjunktivalblasen und im verdickten Epithel einer pterygiumartigen Bildung Strepto-

kokken, die er für pathogen erachtet. Hingegen bieten die Mikroorganismen verschiedener Art, welche Sachsalber[18], Uhthoff[20] und ich in unseren Fällen sahen, nichts für die Krankheit Charakteristisches. Die mikroskopischen Untersuchungen der Konjunktiva von Sachsalber zeigten eine starke Verdickung und teilweise Vermehrung des Epithels, großen Gefäßreichtum des subepithelialen Bindegewebes, Fehlen des adenoiden Gewebes, Anhäufung von Rund- und Spindelzellen und an einzelnen Stellen Narbenzüge. Die Schrumpfung der Bindehaut, welche zum Symblepharon führt, dürfte vorzugsweise im subkonjunktivalen Gewebe ihren Ausgang nehmen. Nach den Befunden von Borysieckiewicz, in dessen Fall stärkere croupöse Auflagerungen vorhanden waren, die sich von der blutenden Schleimhaut abziehen ließen, könnte die Verwachsung des Bulbus und der Lider auch durch Verklebung der Exsudatmembranen zustande kommen.

Für die hier als Folge der Pemphigusaffektion beschriebene eigenartige Schleimhauterkrankung wurde von Alfr. Graefe[22] (1878) die Bezeichnung „essentielle Schrumpfung der Konjunktiva“ eingeführt. Wie die Verhandlungen der ophthalmologischen Gesellschaft zu Heidelberg 1879, die sich an Sattlers[24] Demonstrationen anknüpften, und die nachfolgenden Veröffentlichungen, besonders von Steffan[23], ergaben, ist die überwiegende Mehrzahl dieser Prozesse als auf Pemphigus beruhend zu betrachten. Allerdings sind nicht in allen Fällen Blasen auf der Haut oder in der Schleimhaut des Mundes, beziehentlich die sie ersetzenden weißlich belegten Epithelverluste gesehen worden. Aber man muß bedenken, daß die Dermatologen (Kaposy) zum Pemphigus auch solche Fälle rechnen, wo viele Jahre, oft das ganze Leben hindurch von Zeit zu Zeit stets nur eine einzige Blase (Pemphigus solitarius) auftritt, und solche, wo nur an beschränkten Hautstellen, z. B. an den Fingern oder Zehen, einzelne Blasen entstehen. Hier ist ein Übersehen allerdings leicht. Noch schwieriger wird die Entscheidung, ob nicht in einem gegebenen Falle Pemphigus die Ursache der essentiellen Schleimhautschrumpfung bildet, wenn man mit Kaposy annimmt, daß Pemphigus zuweilen an der Schleimhaut gesondert oder auch als Vorläufer der Blaseneruption auf den allgemeinen Hautdecken vorkommt. Wenn ich in meiner oben zitierten Veröffentlichung gesagt habe, daß ich bei Lupus bisweilen ähnliche Schrumpfungen der Konjunktiva (natürlich abgesehen von den eigentlichen lupösen Infiltrationen und Exulzerationen) gesehen habe und ebenso bei einem Falle von Ichthyosis, wo sich allerdings „gelegentlich an den Lippen kleine weißliche Beläge“ zeigten, und aus diesem Grunde mich dagegen aussprach, daß einzig und allein der Pemphigus den Grund zur essentiellen Bindehautschrumpfung gäbe, so möchte ich doch die Beweiskraft der von mir gemachten Beobachtungen

heute nicht mehr voll aufrecht erhalten, da immerhin die Möglichkeit vorliegt, daß die erwähnten Hautleiden von einem komplizierenden Pemphigus begleitet sein konnten. So stellte es sich beispielsweise bei weiterer Beobachtung in dem erwähnten Falle von Ichthyosis, der eine jetzt 66jährige Dame traf, heraus. Die disseminierten weißlichen Beläge, die ich an den Lippen gesehen, fanden sich zeitweise auch im Munde und am Gaumen; auch auf der immer mehr schrumpfenden Konjunktiva des linken Auges zeigten sie sich bisweilen. An diesem Auge hat sich später eine bisher noch nirgends beschriebene Zystenbildung entwickelt. Nachdem das untere Lid ganz mit dem Bulbus verwachsen, die Lidspalte verengt und die getrübte Hornhaut durch Herüberwachsen der sich kontrahierenden Schleimhaut total unsichtbar geworden war, entstand eine seröse, wurstförmige, etwa 2 *mm* hohe Abhebung der oberen Skleralkonjunktiva mit etwas bläulicher Verfärbung. Diese Abhebung setzte sich nach außen in Gestalt einer roten, über kirschkerngroßen Blase fort, die zwischen den Lidrändern am äußeren Augenwinkel hervorragte. Nach Inzision der aus einer Schleimhautduplikatur bestehenden Zyste entleerte sich eine gelbliche seröse Flüssigkeit. In derselben wurden keine Bakterien gefunden. Die exzidierte vordere Wand der Zyste bestand aus verdickter Konjunktiva: besonders war das Epithel außerordentlich stark hypertrophiert und mit zahlreichen Gefäßen durchsetzt; das Bindegewebe war eher geschrumpft, hier und da mit Rundzellen durchsetzt. Nach der Abtragung trat die Kornea wieder zutage.

Das rechte Auge hat ebenfalls einen etwas engen, aber von normal aussehender Schleimhaut bekleideten Lidsack; die weiße, etwas verdickt aussehende Bindehaut der unteren Hälfte der Sklera bildet eine horizontale Falte, die bei Lidbewegungen sich etwas über den unteren Rand der sonst durchsichtigen Hornhaut schiebt.

Auch sei erwähnt, daß die Mundöffnung durch Schleimhautschrumpfung bei der Patientin immer mehr verkleinerte.

Inzwischen sind noch drei weitere Fälle von Konjunktivalschrumpfung zur klinischen Beobachtung bei uns gekommen. Der eine betraf einen sehr alten Herrn, dessen Konjunktivalsack unter mäßigen Hornhauttrübungen fast ganz geschrumpft ist und wo ein ausgedehntes Symblepharon entstand. Die Kornea des einen Auges ist vollständig getrübt. Hier soll allerdings während langjähriger Behandlung, wie der Hausarzt versichert, nie eine Pemphigusbildung beobachtet worden sein.

In dem andern Fall trat akuter Pemphigus bei einem 70jährigen Manne auf: nach seiner Aussage entstanden zu gleicher Zeit Blasen auf beiden Augen und auch im Gesicht. Zwei Jahre später war der Konjunktivalsack ganz geschrumpft, die Kornea im Umfange verkleinert, getrübt und pannös; beide Augen waren bis auf Lichtschein erblindet. Im Munde und Rachen fanden sich häufig Blasen und belegte Epithelverluste. Ein halbes Jahr später erfolgte der Tod durch Erschöpfung; der Kranke konnte die Speisen und Getränke nicht mehr über die veränderte und starre Schleimhaut hinunterbringen.

Ein dritter Fall betrifft einen 61jährigen Mann. Derselbe bemerkte im März zuerst eine Affektion des rechten, bald darauf des linken Auges. Im November wurde partielle Verwachsung mit Narbenbildung auf beiden Augen konstatiert, rechts ist der untere äußere Teil der Hornhaut mit einer weißlichen abschilfernden Falte überzogen. Blasen und croupöser Belag wurden während der Beobachtungszeit nicht gesehen. Es fanden sich im Sekret: Xerosebazillen, Kokken und Diplokokken. Ein mikroskopiertes Stück der partiell exzidierten Falte vom unteren Lide zur Kornea zeigte strangförmige Bindegewebszüge mit Einlagerung von zahlreichen Rundzellen, in sie hinein erstreckten sich papillenförmige Ausläufer des Epithels, zuerst gutgebildete Zylinderzellen zeigend, nach der Oberfläche hin Plattenzellen und an der Oberfläche selbst verhornte, wenig abgegrenzte undurchsichtige Platten. Im Juni waren zuerst Pemphigusblasen im Munde konstatiert: durch Trockenheit und Wundgefühl war Patient darauf aufmerksam geworden. Auch unter der Beobachtung traten am weichen Gaumen und auf der Mundschleimhaut besonders zeitweise kleine gelblich belegte Substanzverluste auf.

In unserem oben berichteten Fall von Ichthyosis, die seit Kindheit bestand, muß der Blasenausschlag in gleicher Weise als Pemphigus symptomaticus betrachtet werden, wie er als Begleiterscheinung bei Prurigo (Hebra), bei Lepra, bei Pyämie, nach Variola oder auch bei hereditärer Lues vorkommt. Auch in dem neuerdings von Quarry Sillock[32] mitgeteilten Falle von essentieller Bindehautschrumpfung nach vorausgegangener heftiger Entzündung der Konjunktiva und Kornea erscheint es zweifelhaft, ob die im Gesichte zurückgebliebenen Narben und Schorfe nicht Folge von Pemphigus waren, und ob nicht letzterer eben als Komplikation bei dem Bindehautleiden eine Rolle spielte. Franke[52] hat 102 Fälle von Pemphigus aus der Literatur zusammengestellt und teilt sie ein in konjunktivalen Pemphigus bei akuten, bei chronischen und solchen ohne Hautaffektion. Michel[60] rechnet ihn zum Schleimhautpemphigus (P. vulgaris).

Es dürfte in Zukunft immerhin des weitern darauf zu achten sein, ob sich in den betreffenden Fällen mit der ursprünglichen Hautkrankheit oder auch ohne sie nicht vielleicht doch ein symptomatischer Pemphigus verknüpft hat. Allerdings wird es öfter schwer sein, wenn es sich nur um begleitende Affektionen der Mundschleimhaut handelt, die differentielle Diagnose zwischen letzteren und etwa Stomatitis oder Erythema exsudativum multiforme zu machen.

Über Augenaffektionen bei Ichthyosis liegt sonst nicht viel vor. Aus neuerer Zeit stammt eine Mitteilung von W. Hübner[25] aus der Klinik von Vossius. Es wurden drei Fälle von Ichthyosis diffusa beobachtet: bei allen Kranken fand sich neben der Schuppenbildung an der Lidhaut eine hochgradige Verkürzung und Spannung derselben, welche den Lidschluß hinderte. Außerdem war zweimal ein Ektropium des unteren Lides vorhanden. In zwei Fällen, wo die Krankheit angeboren war, bestand ein geringer Grad von Mikrophthalmus: es entspricht dies

den Erfahrungen von Ichthyosis intrauterina, wo Mißbildungen an den Augen häufiger vorkommen.

In einem Falle trat eine eigentümliche Schrumpfung der Bindehaut ohne eigentliche Narbenbildung und mit partieller Symblepharonbildung auf, die Hübner als Anfangsstadium der von mir beschriebenen Schrumpfung bei Ichthyosis auffassen möchte.

Bullers[36] beobachtete bei zwei Kranken mit Ichthyosis eigentümliche, pilzkopfähnliche und derbe Erhebungen auf der grauroten, wie gefirnißt aussehenden Konjunktiva des oberen Lides. Daraufhin eine Ichthyosis conjunctivae zu kreieren, erscheint etwas gewagt. —

Bei der sehr seltenen Hautkrankheit des Xeroderma pigmentosum, welche im frühen Lebensalter beginnt, zeigen sich Atrophien der Lidhaut mit stellenweiser Pigmentierung und Ausfallen der Wimpern. Aus den sommersprossenartigen Flecken können sich Karzinome entwickeln. Auch auf der Konjunktiva treten Pigmentflecke und Rötungen auf. Greeff[57] fand bei einem 6jährigen Knaben ein retrobulbäres Schleimhautkarzinom, das tief in die Hornhaut eindrang.

v. Rothmund[27] beschreibt eine eigentümliche Hauterkrankung, die in einzelnen Dörfern des Walsertales (Vorarlberg) auftrat. Dieselbe befiel stets mehrere Kinder einer Familie und verknüpfte sich mit Katarakt. Die Hauterkrankung entwickelt sich vom zweiten Lebenshalbjahr, indem sich auf dem Gesichte feine rote Linien bilden, die sich netzförmig miteinander verbinden und meist rundlich gestaltete Hautpartien in sich einschließen. Später werden in ähnlicher Weise die Ohren und die Extremitäten marmoriert. Nachdem diese Linien etwas an Durchmesser, höchstens bis zu 1·5 *mm* Breite zugenommen haben und etwas abschuppen, werden sie licht braunrot, dann mehr gelb und schließlich bilden sie feine weiße Hautnarben. Die mikroskopische Untersuchung eines herausgeschnittenen Hautstückes ergab, daß es sich um fettige Degeneration des Rete Malpighii und des Papillarkörpers mit Zugrundegehen des letzteren handelte. Im vierten bis sechsten Lebensjahre entsteht die Linsentrübung, und zwar zuerst in der Kortikalis, in zirka vier bis acht Tagen ist die ganze Linse undurchsichtig; meist erkrankten beide Augen zu gleicher Zeit. Fünf derartige Fälle wurden beobachtet. v. Rothmund ist der Meinung, daß die Anlage zu der Anomalie beider Organe, da die Linse auch aus dem äußern Keimblatt entsteht, angeboren sei.

Nach Mooren[1] begünstigen überhaupt Hautausschläge die Starentwicklung. Förster beschuldigt mit Recht mehr den hierdurch bedingten marastischen Zustand des ganzen Körpers.

Nieden[31] beobachtete bei einem jungen 21jährigen Mädchen, das an zahlreichen kleinen Hautteleangiektasien litt, das Auftreten doppel-

seitiger weicher Katarakte und nimmt auch für letztere als Entstehungsursache Ernährungsstörungen an, die durch allerdings ophthalmoskopisch nicht wahrnehmbare Veränderungen der Gewäßwände bedingt seien.

Bei Lupus faciei werden bisweilen direkt die Lider mitergriffen, es kommt zu Ektropien und der Prozeß setzt sich auf die Schleimhaut fort. Das ist aber selten. In der Regel beteiligt sich die Konjunktiva an der lupösen Erkrankung, ohne daß eine lokale Kontinuität besteht. Die Konjunktivitis zeigt in einer Reihe von Fällen keinen spezifischen Charakter, in anderen sieht man lupöse Ulzerationen oder starke Papillarhypertrophien. Bei der Verheilung bilden sich ausgedehnte Narben und Schrumpfungen des Konjunktivalsackes mit all ihren Folgen, wie Ektropium, Entropium, Ausfallen der Wimpern, Distichiasis und Hornhauterkrankungen. Letztere führen bisweilen zu totalem Leukom oder selbst Phthisis bulbi.

Ebenso können Kankroide von der Gesichtshaut auf die Lidhaut übersetzen. Meist aber beginnen sie in den Augenwinkeln selbst; sie treten gewöhnlich in der Form des Ulcus rodens auf, indem die kleinen Knötchen zerfallen und Geschwüre mit etwas erhabenen, infiltrierten Rändern bilden, die bisweilen spontan an einzelnen Stellen vernarben. —

Metastasen von bösartigen Geschwülsten anderer Teile auf das Auge sind sehr selten. Von Schieß-Gemuseus und Roth[34] ist einseitiges metastatisches Sarkom der Papille und angrenzenden Netzhaut bei einem Manne beobachtet worden, nachdem ihm $1^1/_4$ Jahre zuvor eine apfelgroße Geschwulst exstirpiert war, die aus einem in der Mitte des Brustbeines sitzenden Muttermale entstanden war. Etwa ein Jahr später starb der Patient, nachdem noch multiple Tumoren unter der Haut aufgetreten waren. Auch Heine[56] konnte ophthalmoskopisch und anatomisch ein Sarkom der Papilla optica beobachten, das vermutlich von Lungenmetastasen eines Rückensarkoms ausgegangen war. Pflüger[37] fand im rechten Auge einer 30jährigen Frau eine metastatische Aderhautgeschwulst; auch hier war die Primärgeschwulst ein Sarkom, aus einem Naevus entstanden, dem Metastasen in der Haut und im Gehirn folgten. In dem Falle von Schöler[36] hatte sich das doppelseitige Aderhautsarkom nach Exstirpation der Brustdrüse gebildet. Hirschberg[35] beschreibt zwei doppelseitige Aderhautkarzinosen ebenfalls nach Exstirpation der Mamma; weitere doppelseitige Aderhautkarzinome sind von Manz[38] und Ewing[39] veröffentlicht worden. In dem Falle von Schapringer[40] war nur ein Auge ergriffen, ebenso in den beiden Fällen von Mitvalsky[41]; auch hier handelte es sich um Brustdrüsenkarzinom.

Später sind noch ähnliche Mitteilungen von Schultze[42], Elschnig[43], Noyes[44] u. a., neuerdings von Krukenberg[49] und von Uhthoff[50] gemacht worden. Wagenmann[51] fand, daß bei metastatischen Ader-

hautkarzinomen der Ausgang fast stets in der Brustdrüse ist. Einen sehr ungewöhnlichen Fall, wo die Metastase zuerst in dem Knochenrande der Orbitalapertur ihren Sitz hatte, habe ich gesehen. Bei einer 56jährigen Frau trat etwa ein Jahr nach Exstirpation eines Mammakarzinoms und der benachbarten Lymphdrüsen am rechten Auge eine karzinomatöse Knochengeschwulst am oberen — äußeren Orbitalwinkel auf. Gleichzeitig zeigte sich eine kleinere Geschwulst unter dem unteren Lide des linken Auges, die dem Knochen ebenfalls adhärierte. Die Geschwülste vergrößerten sich immer mehr; während sie am linken Auge mehr den Orbitalrand einnahmen, drangen sie beim rechten tief in die Orbita hinein. Drei Wochen später war der Bulbus stark prominent und in der Bewegung gehindert. Die Konjunktiva wurde chemotisch, die Kornea, gelblich-trüb und trocken, ulzerierte. Einen Monat später lag an Stelle derselben eine rotbräunliche, karzinomatöse Geschwulst, die aus dem Augeninnern hervordrang. Der linke Augapfel blieb bis zu dem ungefähr drei Monate später erfolgten Tode intakt. —

Ausgedehnte Verbrennungen der Haut geben bisweilen Veranlassung zu Netzhautapoplexien: eine Tatsache, auf welche Mooren[1] zuerst die Aufmerksamkeit gelenkt hat. Ebenso hat dieser Autor darnach Neuritis optica, Retinitis und Chorioretinitis entstehen sehen und erklärt das Auftreten dieser Affektionen durch reflektorische Herabsetzung des Gefäßtonus. Wagenmann[33] glaubt für einen von ihm beobachteten Fall von Retinitis haemorrhagica die Ursache in der durch Ponfick u. a. experimentell erwiesenen Veränderung des Blutes zu finden, die sich besonders in einer Zerstörung der roten Blutkörperchen zeigt. Gelegentlich dürften auch septikämische Prozesse in Frage kommen.

Literatur.

1. Mooren, Hauteinflüsse und Gesichtsstörungen. Wiesbaden 1884. — Ophthalmologische Mitteilungen 1874.
2. Mohr, Über den Zusammenhang der Augenerkrankungen mit Hautleiden. Ungar. mediz. Presse 1896, Nr. 2. Ref. im Centralbl. f. prakt. Augenheilkunde 1897, S. 706.
3. A. v. Graefe, Elephantiasis am Lide. Klin. Monatsbl. f. Augenheilkunde 1863, S. 21.
4. Soueix, Troubles oculaires dans le psoriasis et dans le pemphigus. Thèse de Paris. 1896.
5. Walzberg, Elephantiasis des Oberlides. Klin. Monatsbl. f. Augenheilkunde 1879, S. 439.
6. Fage, Un cas d'élephantiasis des paupières. Annales d'Oculistique, Bd. 107, S. 276. 1892.
7. v. Grósz, Elephantiasis palpebrarum. Ungarisch. Ref. im Centralbl. f. prakt. Augenheilkunde 1896, S. 150.
8. Stocker, A case of urticaria of the conjunctiva. Annales of Ophthalmology and Otology 1896, July.

9. Polignani, Elefantiasi linfangioide parziale delle palpebre. Lavori di clin. oculist. della R. Università di Napoli, Bd. 3, S. 181, u. Annali di Ottalmologia, Bd. 22, S. 540. 1893.
10. Breda, Framboesia brasiliana alle palpebre. Annali di Ottalmologia, Bd. 24, S. 38. 1895.
11. Michel, Über eine Hyperplasie des Chiasma und des rechten Nervus opticus bei Elephantiasis. Archiv f. Ophthalmologie, Bd. 19, Abt. 3, S. 145. 1873.
12. Peters, Zur Behandlung der Bindehautkatarrhe. Klin. Monatsbl. f. Augenheilkunde 1895, S. 370.
13. Steffan, Zur Ätiologie des Bindehautkatarrhs. Klin. Monatsbl. f. Augenheilkunde 1895, S. 457, u. 1896, S. 67.
14. Terson, Troubles oculaires dans l'érythème polymorphe. Mercredi méd. 1895, Nr. 37. Ref. im Centralbl. f. prakt. Augenheilkunde 1896, S. 707.
15. Klemm, Mitteilungen über eine Pemphigusepidemie in Leipzig 1870. Archiv f. klin. Medizin, Bd. 9, Abt. 2.
16. Albrand, Über Pemphigus conjunctivae. Klin. Monatsbl. f. Augenheilkunde 1894, S. 220.
17. Schmidt-Rimpler, Pemphigus der Konjunktiva. Klin. Monatsbl. f. Augenheilkunde 1887, S. 379.
18. Sachsalber, Pemphigus conjunctivae. Klin. Monatsbl. f. Augenheilkunde 1894, S. 241.
19. Deutschmann, Über Pemphigus conjunctivae und essentielle Bindehautschrumpfung. Beiträge zur Augenheilkunde, Heft 2, S. 39. 1891.
20. Uhthoff, Pemphigus der Bindehaut. Berliner klin. Wochenschr. 1893, Nr. 11, u. Verhandlungen der Naturforscherversammlung in Nürnberg.
21. Borysieckiewicz, Pemphigus conjunctivae vulgaris (cachecticus). Klin. Monatbl. f. Augenheilkunde 1879, S. 326.
22. Alfr. Graefe, in v. Kries, Kasuistische Mitteilungen aus der Augenklinik zu Halle. Archiv f. Ophthalmologie, Bd. 24, Abt. 1, S. 157. 1878.
23. Steffan, Das Verhältnis des Pemphigus conjunctivae zur sogenannten essentiellen Schrumpfung der Bindehaut Graefes (Syndesmitis degenerativa Stellwag). Klin. Monatsbl. f. Augenheilkunde 1884, S. 271.
24. Sattler, Präparate von Pemphigus conjunctivae. Bericht der Ophthalmologischen Gesellschaft zu Heidelberg 1879, S. 227.
25. Hübner, Drei Fälle von Augenleiden bei Ichthyosis simplex. Beiträge zur Augenheilkunde, Heft 23, S. 1. 1896.
26. Bullers, A rare form of ophthalmia granulosa associated with Ichthyosis. American Journal of Ophthalmology 1887, S. 346.
27. v. Rothmund, Über Katarakten in Verbindung mit einer eigentümlichen Hautdegeneration. Archiv f. Ophthalmologie, Bd. 14, Abt. 1, S. 159. 1868.
28. Malcolm Morris und Leslie Roberts, Pemphigus der Haut und der Mundschleimhaut, verbunden mit essentieller Schrumpfung und Pemphigus der Konjunktiva. Monatsbl. f. prakt. Dermatologie 1889, Nr. 10.
29. Mittendorf, Two epidemies of molluscum contagiosum. Transactions of the American Ophthalmological Society. 21. u. 22. July 1886.
30. Lawson, The Lancet, Bd. 1. 1867. Zitiert von Scheby-Buch, Bericht über 38 Fälle von Akkommodationslähmung aus den Kieler Kliniken. Archiv f. Ophthalmologie, Bd. 17, Abt. 1, S. 265. 1871.
31. Nieden, Kataraktbildung bei teleangiektatischer Ausdehnung der Kapillaren der ganzen Gesichtshaut. Centralbl. f. prakt. Augenheilkunde 1887, S. 353.

32. Quarry Silcock, Essential shrunking of the conjunctiva with bacteriological examination. Transactions of the Ophthalmological Society of the United Kingdom, Bd. 16. Session 1895/96.
33. Wagenmann, Retinitis haemorrhagica nach ausgedehnter Hautverbrennung. Archiv f. Ophthalmologie, Bd. 24, Abt. 2, S. 181. 1888.
34. Schiess-Gemuseus und Roth, Metastatisches Sarkom der Papille und angrenzenden Netzhaut. Archiv f. Ophthalmologie, Bd. 25, Abt. 2, S. 177. 1879.
35. Hirschberg, Doppelseitige metastatische Aderhautkarzinose nach Mammaexstirpation. Centralbl. f. prakt. Augenheilkunde 1882, S. 376.
— und Birnbacher, Über metastatischen Aderhautkrebs. Archiv f. Ophthalmologie, Bd. 30, Abt. 4, S. 113. 1884.
36. Schöler, Fall von Erblindung infolge doppelseitigen metastatischen Aderhautsarkoms. Berliner klin. Wochenschr. 1883, Nr. 7.
37. Pflüger, Metastatisches Sarkom der Chorioidea. Archiv f. Augenheilkunde, Bd. 14, S. 129. 1884.
38. Manz, Ein Fall von metastatischem Krebs der Chorioidea. Archiv f. Ophthalmologie, Bd. 31, Abt. 4, S. 101. 1885.
39. Ewing, Metastatischer Krebs der Aderhaut, des Ziliarkörpers und der Iris. Archiv f. Ophthalmologie, Bd. 36, Abt. 1, S. 120. 1890.
40. Schapringer, A case of metastatic carcinoma of the chorioid. The American Journal of Ophthalmology 1888, Oct.
41. Mitvalsky, Über karzinomatöse Augapfelmetastasen. Archiv f. Augenheilkunde, Bd. 21, Abt. 4, S. 431. 1890.
42. Schultze, Ein Fall von metastatischem Karzinom der Chorioidea. Archiv f. Augenheilkunde, Bd. 21, S. 319. 1890.
— Metastatischer Krebs der Aderhaut. Eod. loco, Bd. 26, S. 19. 1892.
43. Elschnig, Die metastatischen Geschwülste des Sehorgans. Archiv f. Augenheilkunde, Bd. 22, S. 149. 1890.
44 Noyes, Carcinoma of the chorioid. Transactions of the American Ophthalmological Society. Session 1895.
45. M. Becker, Beitrag zur Kenntnis der Augenlidtumoren. Archiv f. Ophthalmologie, Bd. 41, Abt. 3, S. 169. 1895.
46. Rampoldi, Sui rapporti fra le malattie cutanee e l'organo visivo. Annali di Ottalmologia, Bd. 11, S. 517. 1882.
47. Michel, Klinische Beiträge zur Kenntnis seltener Krankheiten der Lidhaut und Bindehaut. Archiv f. Augenheilkunde, Bd. 42, S. 1. 1900.
48. Bosse, Augenhintergrundsbefunde bei Schwangeren. Archiv f. Augenheilkunde, Bd. 42, S. 167. 1900.
49. Krukenberg, Zur Lehre vom metastatischen Karzinom der Chorioidea. Klin. Monatsbl. f. Augenheilkunde, Bd. 41, Beilageheft, S. 145. 1903.
50. Uhthoff, Ein Beitrag zum metastatischen Karzinom des Ziliarkörpers. Deutsche med. Wochenschr. 1904, S. 1423.
51. Wagenmann, Über metastatischen Aderhautkrebs. Korrespondenzbl. des Allgem. ärztl. Vereins Thüringens, Nr. 2. 1898.
52. Franke, Der Pemphigus und die essentielle Schrumpfung der Bindehaut des Auges. Wiesbaden, E. F. Bergmann, 1900.
53. Pergens, Pemphigus des Auges. Berlin, Karger, 1901.
54. Riehl, Über akutes, umschriebenes Ödem der Haut. Wiener mediz. Presse, Nr. 11. 1888.

55. Plaut, Lidgangrän durch übertriebene Anwendung von Eis. Klin. Monatsbl. f. Augenheilkunde, 38. Jahrg., S. 35. 1900.
56. Heine, Sarkommetastase auf der Sehnervenpapille. Klin. Monatsbl. f. Augenheilkunde, 37. Jahrg., S. 326. 1899.
57. Greeff, Über Augenerkrankungen bei Xeroderma pigmentosum. Epibulbuskarzinom bei einem sechsjährigen Knaben. Archiv f. Augenheilkunde, Bd. 42, S. 99. 1900.
58. Schmidt-Rimpler, Favus an den Augenlidern. Deutsche mediz. Wochenschr., Nr. 2 (Vereinsbeilage), S. 16. 1901.
59. Hanke, Der Herpes iris des Auges. Archiv f. Ophthalmologie, Bd. 52, S. 263. 1901.
60. Michel, Über Pemphigus der Bindehaut. Zeitschr. f. Augenheilkunde, Bd. 3, S. 471. (Literatur.) 1900.
61. Capauner, Über Rosacea corneae (Acne rosacea cornae). Zeitschr. f. Augenheilkunde, Bd. 9, S. 136. 1903.
62. Logetschnikow, Ein neues Augensymptom der diffusen Sklerodermie. Bericht über die 31. Versammlung der Ophthalmologischen Gesellschaft zu Heidelberg 1903, S. 250.

Allgemeine Literatur.

Förster, Beziehungen der Allgemeinleiden und Organerkrankungen zu Veränderungen und Krankheiten des Sehorgans. Handbuch der gesamten Augenheilkunde, redigiert von Alfr. Graefe und Theod. Saemisch, Bd. 7, Kap. 13. Leipzig 1876.
A. Groenouw und W. Uhthoff, Beziehungen der Allgemeinleiden und Organerkrankungen zu Veränderungen und Krankheiten des Sehorgans. Graefe-Saemisch' Handbuch der gesamten Augenheilkunde, 2. Aufl., Bd. 11, Abt. 1 u. 2. 1901—1904. (Im Erscheinen.)
Jacobson, Beziehungen der Veränderungen und Krankheiten des Sehorgans zu Allgemeinleiden und Organerkrankungen. Leipzig 1885.
E. Berger, Les maladies des yeux dans leurs rapports avec la pathologie générale. Paris 1892.
M. Knies, Die Beziehungen des Sehorgans und seiner Erkrankungen zu den übrigen Krankheiten des Körpers und seiner Organe. Wiesbaden 1893.
Natanson, Die Krankheiten der Augen in ihren Beziehungen zu den Allgemeinerkrankungen des Organismus. St. Petersburg 1895. Russisch.
Gowers, Die Ophthalmoskopie in der innern Medizin. Nach der dritten englischen Auflage übersetzt von K. Grube. Leipzig und Wien 1893.

Ferner:

Horner-Michel in Gerhardts Handbuch der Kinderkrankheiten; Michel in v. Leube, Spezielle Diagnose der inneren Krankheiten; Eversbusch in Penzold-Stintzing, Handbuch der speziellen Therapie innerer Krankheiten; Schmidt-Rimpler in Ebstein, Handbuch der Praktischen Medizin; die Arbeiten, besonders von Th. Leber und St. Bernheimer in Graefe-Saemisch' Handbuch der gesamten Augenheilkunde, und die größeren Lehrbücher der Augenheilkunde.

Sachregister.

A.

Abduzenskern 138.
Abszeß des Gehirns 34, 38. 82. 103. **241.**
— otitischer 38. 40. 44. 103. **240.**
Addisonsche Krankheit 424.
Agoraphobie 303.
Agraphie 79. 119.
Akkommodation 157.
— Lähmungen 156; bei Diabetes 388; bei Diphtherie 487; bei Erysipel 484; bei akuten Exanthemen 479; bei Hysterie 288; bei Influenza 493; bei Intoxikationen 528; bei Syphilis 518.
Akne 600.
Akromegalie 49. 101. 103. **408.**
Aktinomykose 587.
Albuminurie 240. 452.
Alexie 82. 96. 119.
Alkoholintoxikation 49. 51. 192. **531.**
Amenorrhoe 570.
Amyotrophia spinalis progressiva 267.
Anämie, allgemeine 36. 44. 274. **409.**
— des Gehirns 238.
— perniziöse 415.
Anaesthesia hysterica 275.
— retinae 279.
Aneurysmen der Aorta 448. **457.**
Aneurysmen der Karotis 37. 244. **456.**
— im Gehirn 37. 48. 102. **244.**
— der Netzhautgefäße 453.
Angina 588.
Anilinintoxikation 535.
Ankylostomum duodenale 414. **589.**
Aortainsuffizienz 447.
Aphasie 82. 104. 114. 345.
Apoplexie des Gehirns 189. **240.**
Argyll Robertson's Symptom **202.** 262.
Arsenikintoxikation 535.
Arteriitis 453.
— syphilitica 454. **516.**
Arteriosklerose 453.
Assoziierte Augenablenkungen **189.** 240. 255. 271. 302. cf. auch konjugierte Augenablenkungen.
Asthenopia 285. 571.
Astigmatismus 286. 304.
Ataxie, hereditäre 198. **267.**
Atherom, allgemeines 454.
— der Karotis 455.
Athetose 104. **304.**
Atrophia nervi optici 46. 247.
— nach Stauungspapille 18. 47.
— nach Neuritis 46.
Atrophie, spinale **50.** 267.
— zerebrale 48. 247.
— progressive, der Muskeln 267.
Atropin 537.
Augenfazialis 132. **162.** 238.
Augenmuskelanatomie 132.
— -physiologie 141.
— -insuffizienz 286. 305.
— -nerven 132.
— -kerne 132.
Augenmuskelerkrankungen 132.
Augenmuskellähmungen **146.** 256. 259. 266. 267. 268. 387. 403. 467. 489. 493. 502. 525. 526. 528.
— multiple 151. 259.
— progressive 173.
— Behandlung der 224.
— Ursache der 159.
Augenmuskelspasmen 143. 286. 345.
— angeborne Beweglichkeitsdefekte 192.
Augenspiegeluntersuchung 1.
Austernvergiftung 525.
Autoinfektion 477. **499.**

B.

Bakterium termo 414.
Barlowsche Krankheit 423.
Basedowsche Krankheit 188. 192. **395.** 562. 568. 571.
Basis cranii-Frakturen 257.

Belladonna 537.
Béribéri 502.
Blattern 481.
Bleiintoxikation 534.
Bleichsucht 409.
Blendung 51.
Blennorrhoe der Neugeborenen 563.
Blepharospasmus 23. 462. 466. 562.
— Amaurose nach 107.
Blutungen 37. 49. 103. 107. **418.**
Blutvergiftung 49. 494.
Blutverluste 103. **418.** 423. 567.
Bothriocephalus latus 414. 589.
Botulismus 528.
Bronchitis 459.
Brückenerkrankungen 167.
Bulbärparalyse 176. 202. **253.**
— asthenische 188.
— Pseudo- 244. **255.**

C.

Cataracta albuminurica 351.
— diabetica 361.
— zonularis 434.
Centrum cilio-spinale 208. 273.
Chalazium 510.
Cheyne-Stokes'sche Atmung 459.
Chiasma 59.
Chininintoxikation 533.
Chlorose 17. 36. 37. 286. 312. 334. **409.**
Cholera 220. 425. 494.
Chorea 50. 104. **304.**
Chromhidrose 292.
Corpus geniculatum 62.
— quadrigeminum 63. 66. **145.** 168.

D.

Darkschewitsch's Kern 134.
Darmkatarrh 591.
Dementia paralytica 307.
Diabetes insipidus 357.
— mellitus 51. 176. 204. 240. **357.**
Diphtheritis 176. 192. 202. **484.**
Distoma 107.
Divergenzlähmung 192.
Doppeltsehen 147.
— monokulares bei Hysterie 291.
Duboisin 537.
Durchfälle 591.
Dysenterie 494.
Dyslexie 120.
Dysmenorrhoe 568.

E.

Echinokokkus 591.
Edinger-Westphal'scher Kern 134.
Eingeweidewürmer 414. 425. **589.**
Eklampsie 206. 346.
Ekzem 599.
Elephantiasis Arabum 601.
— Graecorum (Lepra) 523.
Embolie des Hirnes 240.
— der Retina 47. 376. 450.
Emphysem 458.
Empyemoperation 459.
Endocarditis ulcerosa 499.
Entbindung 426. **572.**
Entfettungskuren 424.
Enucleatio bulbi 252.
Enzephalitis 38. 41. 44. 50. 192. **240.** 466.
Epilepsie 50. 206. **302.** 345.
Epileptische Amaurose 24. **107.** 451. 573.
Erblichkeit 51.
Erblindungen bei Anämie 409.
— nach Blutungen 418.
— bei Diabetes 385.
— hysterische 277.
— urämische 344.
— zerebrale **107.** 257.
Ergotin 529.
Erinnerungszentrum 84.
Erkältung 51. 174. 428.
Ermüdbarkeit, abnorme 188.
— der Netzhaut 283.
Erstickung 459.
Erysipel 39. 45. 241. **483.**
Erythema multiforme 600.
Erythromelalgie 39.
Erythropsie 426.
Exantheme 44. 49. 107. 176. **478.**
Exzesse in Venere 562.
Exophthalmometer 396.
Exophthalmus 39. 398. 463.
— pulsierender 456.

F.

Farbenhalbblindheit 72.
Farbenstörungen, zentrale 79.
Favus 602.
Fazialisaffektionen 222.
Fazialiskern 138.
Febris recurrens 495.
Fernwirkungen, zerebrale 78.
Filaria 590.
Filix mas-Intoxikation 538.
Fischvergiftung 528.
Flecktyphus 495.
Fleischvergiftung 528.
Flimmerskotom 111. **113.**
Framboesia brasiliana 602.
Frauenkrankheiten 566.
Friedreich's Krankheit 267.
Furunkel 600.
Fußschweiß, unterdrückter 600.

G.

Ganglion ciliare 137.
Geburt 195. 571 (s. auch Schwangerschaft).
Gefäßerkrankungen, allgemeine 312. 334. **453.**
Gehirnkrankheiten 238.
— -abszeß 38. 103. 174. **240.** 466.
— -aneurysma 100. 103.

Gehirnblutungen 99. 103. 175. **239.**
— -kongestionen 37. 103.
— -embolien 241.
— -geschwülste 33. 36. 43. 100. 103. 168. 173. 189. 198. **243.**
— -rinde 76.
— -sklerose 270.
— -thrombosen 198. 241.
— -verletzungen 37. 44.
Geisteskrankheiten 307.
— nach Augenoperationen 310.
Gelbsehen 426. **538.** 592.
Gelbsucht 592.
Gerlier's Krankheit 256.
Geschlechtsorgane, Krankheiten der 285. 451. 561.
Geschwulstmetastasen im Auge 607.
Gesichtsatrophie, halbseitige 213.
Gesichtsfeldermüdung 283. 299.
— -verengerung 73. **281.** 297. 303. 462. 464. 524. 567.
Gesichtshalluzinationen 91.
Gicht 426.
Gonorrhoe 563.
Graefe's Symptom bei M. Basedowii 398.
Gratiolet's Sehfaserung **64.** 79.
Graves' Krankheit s. Basedow'sche Krankheit.
Gudden'sche Kommissur 61.
Gummata des Gehirns 48. 244. 385.

H.

Haematoma durae matris 37. 198. 247.
Hämorrhagische Diathese **422.** 458.
Hämorrhoiden 457. 591.
Halbblindheit 59.
— basale 98.
— binasale 69. **101.**
Halbblindheit, bitemporale 69. **99.**
— doppelseitige 93.
— für Farben 72.
— homonyme 68. 70. 72. 76.
— inferior 102.
— superior 102.
— vorübergehende **111.** 525.
— zerebrale 79.
— bei Diabetes 383.
Halluzinationen 91. 310.
— halbseitige 92.
Harnorgane, Erkrankungen 327.
Haschisch 532.
Hautkrankheiten 599.
— Star bei 606.
Hautverbrennungen, ausgedehnte 608.
Helminthen 589.
Hemeralopie 352. 422. 426. 524. 571. 589. 592.
Hemianästhesie 77. 85. 104. 116.
Hemianopsie s. Halbblindheit.
Hemiatrophia facialis 213.
Hemikranie 300.
Hemiplegie 84. 104. 167. 170. **239.** 345.
Herpes corneae 215. 492.
— iris 600.
— zoster **216.** 536.
Herzfehler 447.
Heufieber 458.
Highmorshöhlenerkrankungen 462. 465.
Hinterhauptslappen, Reizung 81.
— Zerstörung 62. 81. 84.
Hippus 207.
Hitzschlag 256.
Hordeolum 567. 600.
Husten 458.
Hutchinson'sche Zähne 521.
Hydrops vaginae nervi optici 22. 27. 33. 43.
Hydrozephalus 37. 44. 49. 205. 245. **253.**
Hyperämie des Gehirns 238.
Hyperaethesia retinae 279.
Hypochondrie 295.
Hypophysis cerebri 37.
Hysterie 77. 96. 109. 192. 198. 206. **274.**
— traumatische 294.

J.

Ichthyosis 605.
Idiotie 50. 312.
Ikterus 592.
Impetigo 599.
Impfpusteln am Auge 482.
Infektionskrankheiten 474.
Influenza 44. 49. 202. **490.**
Insuffizienz der Aortenklappen 447.
Intoxikationen 107. 176. 192. 202. 206. **528.**
Intoxikationsamblyopie 45. 382. **528.**
Jodintoxikation 536.
Jodoformintoxikation 536.
Iritis gonorrhoica 566.
— syphilitica 513.

K.

Kachexie, allgemeine 425.
— Krebs- 425. 607.
Kakke 502.
Kankroid 607.
Karbolsäureintoxikation 536.
Karies der Orbita **456.** 501. 511. 586.
Käsevergiftung 528.
Keilbeinhöhlenerkrankungen 462.
Keratitis xerotica 219. 424. 434.
— neuroparalytica 217.
Keratomalazie 424. 478.
Keuchhusten 458.
Kinderlähmung, zerebrale 176. **242.**
— spinale 267.
Klimakterium 570.
Kniehöcker 63.

Kohlenoxydintoxikation535.
Koitus 562.
Kokain 538.
Kompression des Unterleibs und Thorax 594.
Kongestionen 37. 592.
Konjugierte Augenablenkung 81. 85. 142. 143. 165. 168. **189.** 288. 467.
Konstitutionsanomalien356.
Konvergenzinsuffizienz 402.
— -krampf 287.
— -lähmung 189.
Krämpfe bei Schichtstar 434.
— bei Star 303.
Krebskachexie 425.
— -metastase 425. 607.
Kreislaufsorgane, Erkrankungen der 445.

L.

Laktation 412. 425. 573.
Lähmungen der Augenmuskeln, albuminurische 352.
— basale 160.
— diabetische 388.
— nach Erkältung 174.
— nukleare 171.
— periphere 162.
— syphilitische 262.
— tabische 262.
— zerebrale 166.
Landrysche Paralyse 272.
Lateralsklerose 268.
Leberaffektionen 592.
Lepra 523.
Leukämie 414.
Little'sche Krankheit 266.
Lungenaffektionen 458.
Lupus 509. **607.**
Lymphome 416.
Lyssa 526.

M.

Makulabündel des Sehnerven 67.
Makulastelle der Sehrinde 65.
Magenblutungen 418.
Magenkatarrh 591.
Malaria 216. 524.
Mandelentzündung 487. 501. **588.**
Marasmus, allgemeiner 424.
Masern 424. 478.
Masturbation 562.
Menière'sche Krankheit 467.
Meningitis 38. 41. 43. 49. 103. 165. 189. 242. **245.** 424.
— tuberculosa 38. 43. 49. 165, **248.**
Meningitis zerebrospinalis 44. 49. 166. 198. 246. **251.**
Menopause 570. 600.
Menstruation, normale 115. 203. 566.
Menstruationsstörungen 17. 44. 568. 570.
Metastatische Ophthalmie 498.
Metrorrhagien 103. 419.
Meynert'sche Kommissur 63.
Migräne 113. 300.
— ophthalmique 114.
Milium 600.
Milzbrand 526.
Miosis 202.
Miotika 538.
Molluscum contagiosum 600.
Morbus maculosus Werlhofii 423.
Morphiumintoxikation 537.
Morvan'sche Krankheit 268.
Müllerscher Muskel 212.
Multiple Neuritis 262.
Mumps 45. 526.
Muschelgift 528.
Muskelatrophie, progressive 267.
Mutterkorn 529.
Myasthenie 188. 255.
Mydriasis 206. 290. 518.
Mydriatika 2. 194. 537.
Myelitis 44. **268.**
Myxödem 407.

N.

Nachtblindheit s. Hemeralopie.
Naphthalin 539.
Nasenkrankheiten 462.
Nervenkrankheiten 11.
Nervus abducens 138.
— facialis 138. **222.** Augenfazialis 138. 171.
— oculomotorius 132.
— sympathicus 138. **208.**
— trigeminus 215.
— trochlearis 136.
Netzhaut, Faserverteilung 64.
Netzhautpuls 401. 409.
Neugeborene, Blennorrhoe 563.
— Verletzungen 574.
Neuralgia supraorbitalis 113. 215. 464.
Neurasthenie 103. 294.
Neuritis optica intraocularis s. Stauungspapille.
Neuritis optica **41.** 269. 346. 348. 411. 466. 479. 490. 493. 518. 524. 530.
— Behandlung der 45.
— Vorkommen der 42.
— retrobulbaris 379. 518. **530.**
Neuropilem 66.
Neuroretinitis 41.
— albuminurica 327.
Neurosen 265.
— traumatische 295.
Nikotin 530.
Nierenerkrankungen 327.
Niesen 459.
Nitrobenzolintoxikation536.
Niveaudifferenzen, ophthalmoskopische Diagnose der 17.
Nuklearlähmungen 171.
Nystagmus 141. 145. **197.** 467.

Nystagmus bei Bergleuten 199.
— bei Helminthen 589.
— bei Hirn- und Rückenmarkskrankheiten s. die betreffenden Kapitel.
— bei Hysterie 286.
— bei Menière'scher Krankheit 467.
— bei Morbus Basedowii 402.

O.

Oberkieferhöhle, Krankheiten der 462.
Oedema malignum 526.
Ohrenkrankheiten 40. 44. 103. 190. 198. **466.**
Okulomotoriuskern 132.
Okulomotoriuslähmung, rezidivierende 178.
Onanie 562.
Opiumintoxikation 537.
Ophthalmomalazie 210.
Ophthalmoplegie 151. 172. 244.
— asthenische 187.
Ophthalmoskopie 1.
Optikusganglien, primäre 64.
Orbitatumoren 39.
Orbita, Entzündung des Fettzellgewebes 39. 428. 462. 483. 500. 586.
Osteomalazie 434.
Ostitis 241. 433. 520.
Oxalurie 429.
Ozaena 461.

P.

Pachymeningitis haemorrhagica 37. 198. 247.
Papillitis s. Stauungspapille.
Papilloretinitis 41.
Parallaktische Verschiebung 17.
Paralyse, aufsteigende 272.
— bulbäre 255.
— progressive 50. 120. 190, 204. **307.**
Paralysis agitans 305.
Parkinson'sche Krankheit 305.
Parotitis epidemica 526.
Pedikuli 430.
Pellagra 529.
Pemphigus 602.
Phosphorintoxikation 535.
Pikrinsäureintoxikation 538.
Pithyriasis 601.
Platzangst 303.
Plethora abdominalis 592.
Pneumonie 458.
Pocken 478.
— -impfung 481.
Polioenzephalitis 44. **172.** 202.
Poliomyelitis anterior acuta 267.
Polyneuritis 163. **273.**
Polypen der Nase 460.
Ponsaffektionen 146. **167.**
Pott'sche Krankheit 205.
Presbyopie 157.
Primulazeen 539.
Progressive Augenmuskellähmung 173.
Pseudobulbärparalyse 255.
Pseudoleukämie 417.
Pseudoneuritis optica 18. 36.
Psoriasis 599.
Psychosen 204. **307.**
Ptosis, angeborne 192.
— corticalis 145. 170.
— hysterische 289.
Puerperalfieber 44. 499.
Puerperium s. Wochenbett.
— Retinitis im 338.
Pulsation der Netzhautarterien 401. 409. **446.** 454.
Pulvinar thalami optici 64.
Pupillenreaktion, akkomodative 7.
— konsensuelle 7.
— auf Konvergenz 7.
— kortikale 2.
— Haabscher Rindenreflex **88.** 206.
— auf Hautreize 2.
— hemianopische **87.**
Pupillenreaktion auf Lichteinfall 87. 90.
— Ungleichheit, Lähmung und Krampf der 4. 168. **201.** 261. 459. 462. 518. 528.
— Messung der 6.
— bedingende Nervenfasern 90. **135.**
— Oszillationen 4. 303.
— paradoxe 3.
Pupillenstarre, reflektorische 7. **202.** 307.
— einseitige 203.
Pupillenweite 4
Purpura 423.
Pustula maligna 526.
Pyämie 497.

R.

Rabies 527.
Rachitis 433.
Railway spine 273.
Raphanie 529.
Raynaudsche Krankheit 451.
Reflextaubheit der Pupille 203.
Respirationsorgane 458.
Retinitis albuminurica 334.
— diabetica 369.
— gravidarum 334.
— leukaemica 414.
— bei perniziöser Anämie 413.
— rezidivierende zentrale 517.
— septica 497.
— syphilitica 516.
Rheumatismus, akuter Gelenk- 45. 502.
— chronischer 427.
Rhinitis 461.
Rindenblindheit 93. 107.
Rindenzentren, motorische 81.
Rotz 526.
Rubeolae 478.
Rückenmarkskrankheiten 50. **258.**

Rückenmarksgeschwülste 273.
— -verletzungen 50. **273.**
Rückfalltyphus 496.
Ruhr 494.

S.

Salizylsäureintoxikation 534.
Santoninintoxikation 538.
Schädelbasis, Erkrankungen von der 44.
— Fraktur der 48. **257.**
— -exostosen 48.
— -mißbildungen 37.
— -verletzungen 109. **257.**
Schanker am Auge 520.
Scharlach 424. 478.
Schichtstar, s. Cataracta zonularis.
Schielen 152.
Schrumpfniere 328.
Schwächezustände, allgemeine 424.
Schwangerschaft 107. 305. 334. 346. 347. 426. 452. **571.**
Schwefelkohlenstoffintoxikation 204. 536.
Seborrhoe 293. 600.
Secale cornutum 575.
Seelenblindheit 117.
Sehhügel 63.
Sehnerv 61.
— zentrifugale Fasern des 66.
— Zerstörung des 62.
Sehnervenerkrankungen 13. 378.
Sehsphäre 65.
Sehstörungen, kortikale 79.
Sensibilitätsmessungen 8.
Septikämie 425. 497.
Sinus cavernosus 25. 38. 242. 501.
Sklerodermie 601.
Sklerose, multiple 38. 44. 50. 176. 194. 198. 204. 206. 207. **270.**
— Primäre Seitenstrang- 266. 268.
Skorbut 422.
Skotom, zentrales bei Diabetes 380.
— bei Anämie 412.
— bei Intoxikationen 530.
Skrophulose 108. **429.**
Solanin 539.
Sonnenstich 44.
Spondylitis 214. 224.
Sprachstörungen 81.
Stauungspapille 15. 239.
— Behandlung der 39.
— Vorkommen der 35. 348.
— Zusammenhang mit intrakraniellen Leiden 25.
Stellwag's Symptom bei Morbus Basedowii 400.
Stirnhöhlenerkrankungen 462.
Streptothrix 588.
Struma 395. 407.
Suggestion 289.
Sympathikusaffektionen 208.
Syphilis, angeborne 521.
— erworbene 36. 43. 49. 100. 165. 176. 202. 204. 262. 454. 501. **513.**
Syringomyelie 44. **267.**

T.

Tabakintoxikation 530.
Tabes dorsalis 44. 48. 50. 175. 192. 202. 204. **258.**
— superior 265.
Taenia solium 589.
Tetanie 305.
Tetanus 305.
Thrombosen der Gehirnsinus 103. 198. 241. 466. 501.
— der Orbita 456. 501.
— des Sinus cavernosus 38. **241.** 465. 479. 501.
— der Augengefäße 454. 455. 465. 477.
Thyreoidea 395. 407.
Tractus opticus 63.
Traumatische Neurosen 295.
Trichinosis 527.
Trichocephalus dispar 414.
Trigeminusaffektionen 8. 215.
Trismus 307.
Trochleariskern 137.
Trophische Störungen 210. 221.
Trousseau's Phänomen 306.
Tuberkulinbehandlung 512.
Tuberkulose 38. 43. 48. 176. 220. **248.** 459. **503.**
Tumoren des Gehirns s. Gehirngeschwülste.
Turmschädel 37.
Tussis convulsiva 458.
Typhus abdominalis 107. 176. 220. 424. **496.**
— exanthematicus 45. 495.
— recurrens 45. 496.

U.

Urämie, Sehstörung bei 344.
— Hemeralopie bei 346.
— Pupille bei 206. 345.
Urticaria 601.
Uteruskrankheiten 285. 568.

V.

Vakzine 482.
Varizellen 482.
Variola 481.
Verbrennungen, ausgedehnte 608.
Verdauungsorgane, Erkrankungen der 583.
Vergiftungen 528.
Verletzungen des Kopfes 37. 44. 48. 109. **257.**
— des Rückenmarkes 205. 272.
— der Augen während der Geburt 574.
— des Unterleibes und Thorax 594.
Verstopfung 591.
Vertige paralysant 256.
Vierhügel 63. 66. 145. 168. 169.

W.

Wahrnehmungszentrum (Nothnagel) 144.

Wechselfieber 524.
Wernicke's hemianopische Pupillenstarre 87.
Westphal's hinterer Trochleariskern 137.
Wirbelerkrankungen 205. 255.
Wochenbett 44. 107. 334. 498. **571.**
Wortblindheit 83.
Wurmreiz 589.
Wurstvergiftung 528.
Wutkrankheit 527.

X.

Xanthelasma 593.
Xanthopsie s. Gelbsehen.
Xeroderma pigmentosum 606.

Z.

Zahnen 434.
Zahnextraktion 39. 585.
Zahnkrankheiten 583.
Zerebrospinalmeningitis 44. 198. 220. **251.**
— -flüssigkeit, Abfließen von 41. 245.
Zwergwachstum 408.
Zystizerken 198. **590.**